




# OTORRINO- LARINGOLOGÍA Y AFECCIONES CONEXAS

VICENTE DIAMANTE

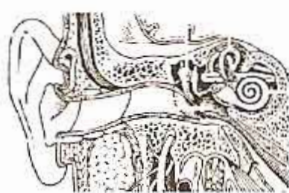**[booksmedicos.blogspot.com](http://booksmedicos.blogspot.com)**

 *Editorial El Ateneo*

# ÍNDICE

Sección 1. Oído	
• Anatomía del oído	2
• Fisiología de la audición	14
Examen del oído	19
Audiometría	28
Potenciales evocados auditivos	65
Implantes cocleares	71
• Patología del oído externo	76
• Otitis media	85
Complicaciones de las otitis	116
• Otosclerosis	136
Malformaciones auditivas	145
Seudotumores y tumores del oído	150
• Hipoacusias neurosensoriales	156
Tinnitus	202
• Otoneurología clínica	204
Patología de la base de cráneo posterior	272
Sección 2. Nariz y senos paranasales	
• Anatomía y fisiología de las fosas nasales y los senos paranasales	288
Examen semiológico de las fosas nasales y los senos paranasales	297
• Insuficiencia ventilatoria nasal	305
• Rinosinusopatías no tumorales	312
Tumores y pseudotumores de las fosas nasales y los senos paranasales	331
Tumores de la rinofaringe	347
• Epistaxis	361
Sección 3. Faringe	
• Anatomía faríngea	370
Fisiología de la faringe	373
Semiología faríngea	374
• Procesos inflamatorios de la faringe	377
Amigdalectomía	402
• Adenoides, adenoiditis y adenoidectomía	405
• Tumores de la orofaringe y de la boca	406
Sección 4. Laringe	
• Anatomía de la laringe	412
Neurofisiología de la laringe	417
• Fisiología de la laringe	418
Laboratorio de la voz	420
• Semiología y exploración de la laringe y la hipofaringe	422
• Síndrome de obstrucción laríngea	426
• Traqueotomía e intubación endotraqueal	427
Estridores laríngeos congénitos	431
• Laringitis infantiles	440
Trastornos de la deglución	446
Micosis laríngeas	452
• Parálisis laríngeas	455
Disfonía espástica	459
Reflujo faringolaríngeo/Laringitis por reflujo gastroesofágico	460
Localizaciones laríngeas en las enfermedades reumáticas	462
Traumatismos laringotraqueales	463
• Tumores de la laringe	469

<b>Sección 5. Enfermedades otorrinolaringológicas específicas</b>	
Enfermedades bacterianas . . . . .	490
Enfermedades micóticas . . . . .	500
Enfermedades virósicas . . . . .	503
Síndrome de inmunodeficiencia adquirida . . . . .	504
Enfermedades parasitarias . . . . .	507
Enfermedades granulomatosas del área otorrinolaringológica y del hueso temporal . . . . .	508
<b>Sección 6. Miscelánea</b>	
Fisuras de labio y de paladar . . . . .	514
Parálisis facial . . . . .	522
Patología de la articulación temporomandibular . . . . .	528
Patología de las glándulas salivales . . . . .	535
Traumatismos craneofaciales . . . . .	556
Neuralgias y algias craneofaciales . . . . .	582
<b>Índice alfabético . . . . .</b>	<b>591</b>



S E C C I Ó N 1

# Oído

*Anatomía del oído* ✓

*Fisiología de la audición*

*Examen del oído* ✓

*Audiometría*

*Potenciales evocados auditivos*

*Implantes cocleares*

*Patología del oído externo* ✓

*Otitis media* ✓

*Complicaciones de las otitis*

*Otosclerosis* ✓

*Malformaciones auditivas*

*Seudotumores y tumores del oído* ✓

*Hipoacusias neurosensoriales* ✓

*Tinnitus* ✓

*Otoneurología clínica*

*Patología de la base de cráneo posterior*



## ANATOMÍA DEL OÍDO

El aparato auditivo está formado por dos porciones, una periférica y otra central.

El oído externo, el oído medio y el oído interno constituyen la porción periférica (fig. 1-1).

El nervio auditivo con sus ramas coclear y vestibular, los núcleos cocleares y vestibulares, las vías centrales auditivas y los campos auditivos de la primera y segunda circunvolución temporal forman la porción central.

Fig. 1-1. Corte frontal del oído que muestra sus distintas porciones:

1. pabellón auricular;
- 2, conducto auditivo externo;
- 3, cartílago;
- 4, hueso timpánico;
- 5, membrana timpánica;
- 6, huesillos;
- 7, oído medio;
- 8, conducto semicircular;
- 9, cóclea;
- 10, nervio facial;
- 11, nervio auditivo;
- 12, trompa de Eustaquio;
- 13, arteria carótida;
- 14, vena yugular.

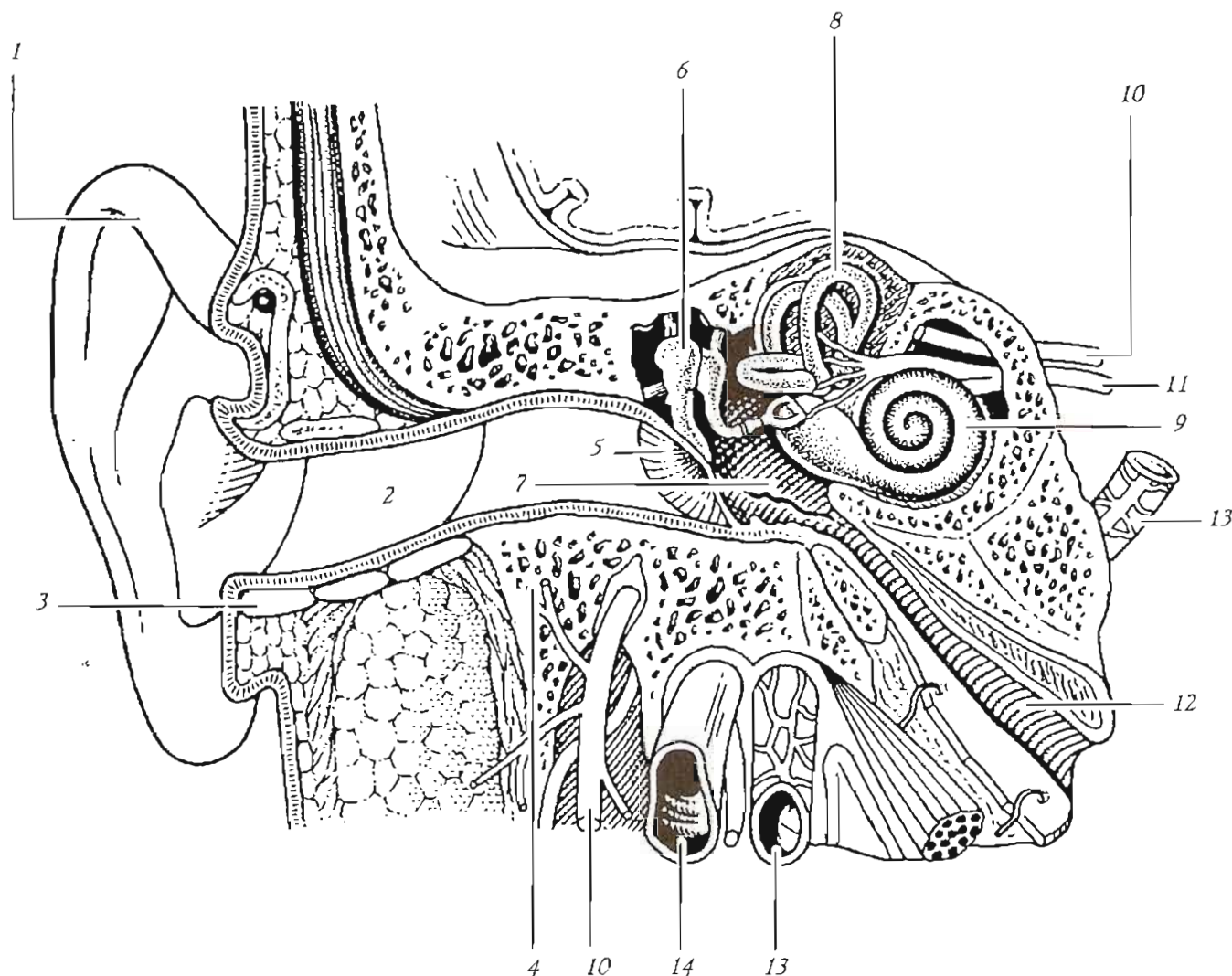
### PORCIÓN PERIFÉRICA

#### Oído externo

Comprende el pabellón auricular y el conducto auditivo externo.

El pabellón está constituido por un esqueleto elástico-cartilaginoso recubierto de piel. Los repliegues cartilaginosos más importantes son el trago, el antitrago, el hélix y el antehélix (fig. 1-2).

**Conducto auditivo externo.** Está formado por una porción fibrocartilaginosa que ocupa el tercio externo y una porción ósea compuesta por el hueso timpánico y las porciones escamosa y petromastoidea del hueso temporal que constituyen los dos tercios internos. En la unión de la parte ósea con la cartilaginosa el conducto se estrecha (istmo). La piel se adhiere firmemente al hueso.



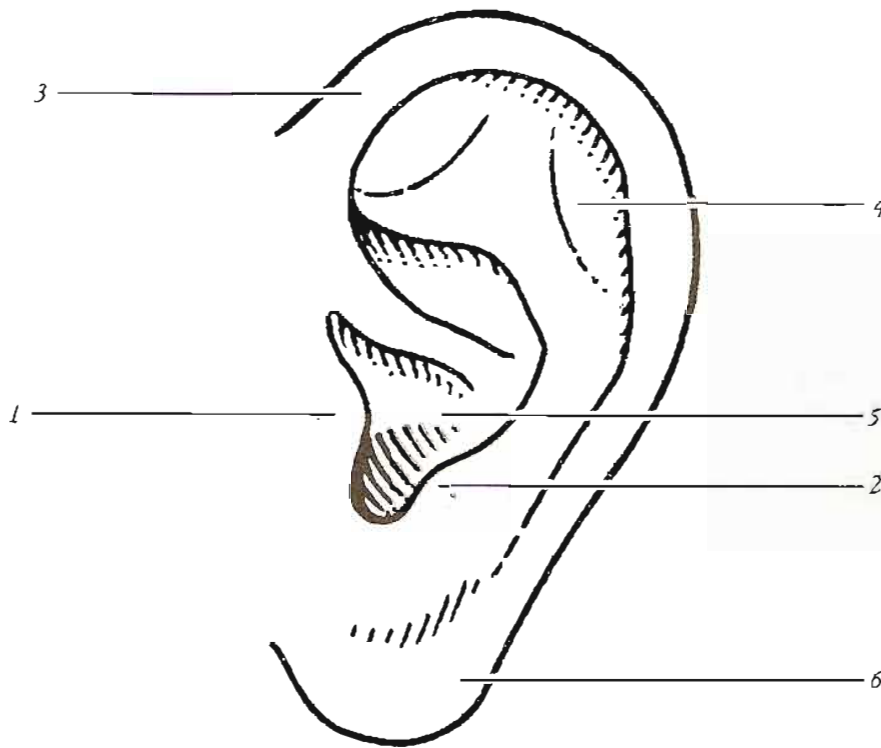


Fig. 1-2. Pabellón auricular. 1, trago; 2, antitrago; 3, hélix; 4, antehélix; 5, concha auricular; 6, lóbulo.

En la porción cartilaginosa, donde hay abundante tejido subcutáneo, se encuentran folículos pilosos, glándulas sebáceas y glándulas en forma de ovillo, mal llamadas ceruminosas. El cerumen se forma a partir de la sustancia grasa que elaboran las glándulas sebáceas, la cual es pigmentada por las glándulas en ovillo.

El conducto auditivo externo se relaciona, hacia arriba, con la fosa craneal media; hacia abajo, con la parótida; hacia adelante, con la articulación temporomandibular; hacia atrás, con la mastoide; hacia afuera, con el pabellón auricular, y hacia adentro, con el oído medio a través de la membrana timpánica.

### Oído medio

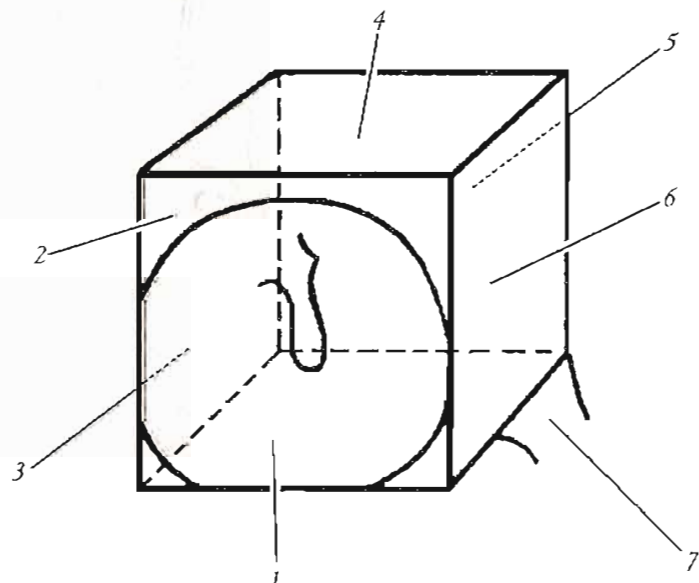
Está formado por la caja del tímpano, el antro mastoideo, el sistema celular de la mastoide y la trompa de Eustaquio.

**Caja del tímpano.** Se halla revestida por una mucosa, verdadero mucoperiostio, la cual es una prolongación de la faríngea, muy delgada, íntimamente unida al periostio subyacente y cubierta de un epitelio cilíndrico y ciliado, con predominio de células caliciformes en su mitad anterior. Contiene en su interior la cadena de huesillos. Se pueden distinguir en ella seis caras o paredes (fig. 1-3).

La caja timpánica se divide topográficamente en epítimpano o ático, mesotímpano e hipotímpano. Hay que subrayar la importancia del ático o epítimpano, por estar ubicados en él la cabeza del martillo y el cuerpo del yunque y por ser asiento frecuente de importante patología del oído medio.

Fig. 1-3. Caja del tímpano.

1, pared externa con membrana timpánica; 2, pared externa del ático; 3, pared posterior; 4, pared superior; 5, pared interna; 6, pared anterior; 7, trompa de Eustaquio.





La pared externa o timpánica (fig. 1-4) está en gran parte formada por la membrana timpánica y se completa hacia arriba por la pared externa del ático.

El tímpano es una membrana elíptica sostenida por un anillo fibroso, el rodete anular de Gerlach. Este rodete está incluido en una ranura situada en el círculo timpánico y pasa a modo de puente por encima de la escotadura de Rivinus. El círculo timpánico es incompleto, ya que presenta en su parte superior una pérdida de sustancia de 5 mm.

El rodete de Gerlach, al carecer de círculo timpánico, lo abandona para formar los ligamentos timpanomaleolares anterior y posterior. La parte tensada por el rodete anular de forma elíptica se denomina pars tensa y tiene una capa media. La porción que rellena la escotadura de Rivinus es la pars flácida o membrana de Shrapnell y carece de capa media.

El tímpano tiene una capa media constituida por un entrelazamiento fibroso recubierto externamente por una capa epidérmica e internamente por una membrana mucosa.

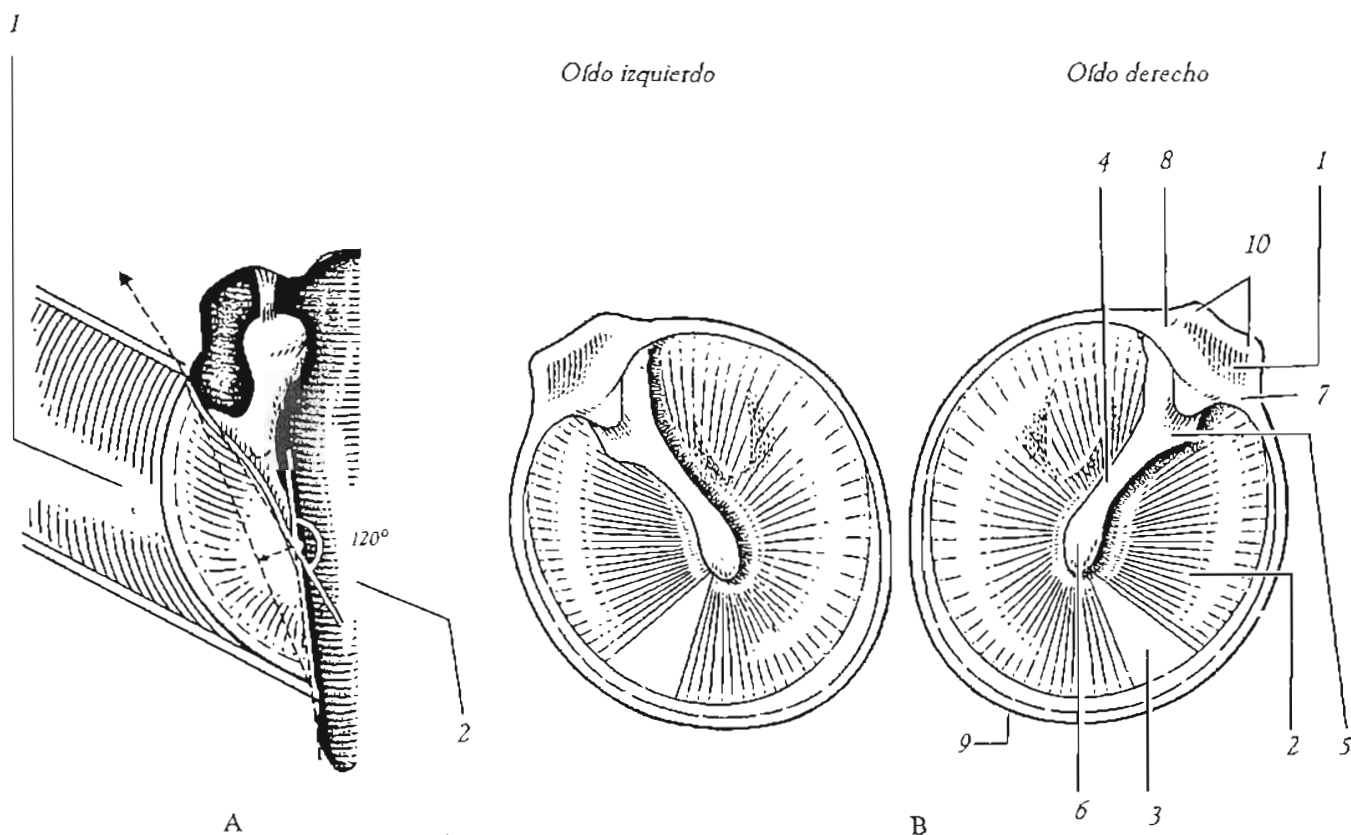
En la pared interna o laberíntica (fig. 1-5) encontramos, de arriba hacia abajo, por detrás, la saliencia del conducto semicircular externo; inmediatamente por debajo, la segunda porción del acueducto de Falopio o conducto del nervio facial, y por debajo de este, la ventana oval cerrada por el estribo que comunica con el vestíbulo del oído interno; más abajo se halla la ventana redonda situada en el fondo de una fosita y cerrada por el tímpano secundario. Entre las dos ventanas y hacia adelante se ve una saliencia, el promontorio, que está formado por la primera vuelta o espira basal del caracol. Posteriormente a las ventanas se observa el seno timpánico.

La pared inferior o yugular (fig. 1-5) es el piso de la caja del tímpano y se halla en relación con el bulbo de la vena yugular.

La pared anterior o tubocarotídea (fig. 1-5) está formada en su porción superior por el conducto del músculo del martillo; por debajo de este, por la trompa de Eustaquio, y en su porción inferior está separada por una fina capa ósea del conducto carotídeo.

Fig. 1-4. Membrana timpánica. A. Corte oblicuo.

- 1, conducto auditivo externo; 2, cavidad del oído medio. B. Cara externa:
- 1, pars flácida; 2, pars tensa;
  - 3, triángulo luminoso;
  - 4, relieve del mango del martillo; 5, apófisis corta;
  - 6, espátula; 7, ligamento timpanomaleolar anterior;
  - 8, ligamento timpanomaleolar posterior;
  - 9, anillo de Gerlach;
  - 10, escotadura de Rivinus.



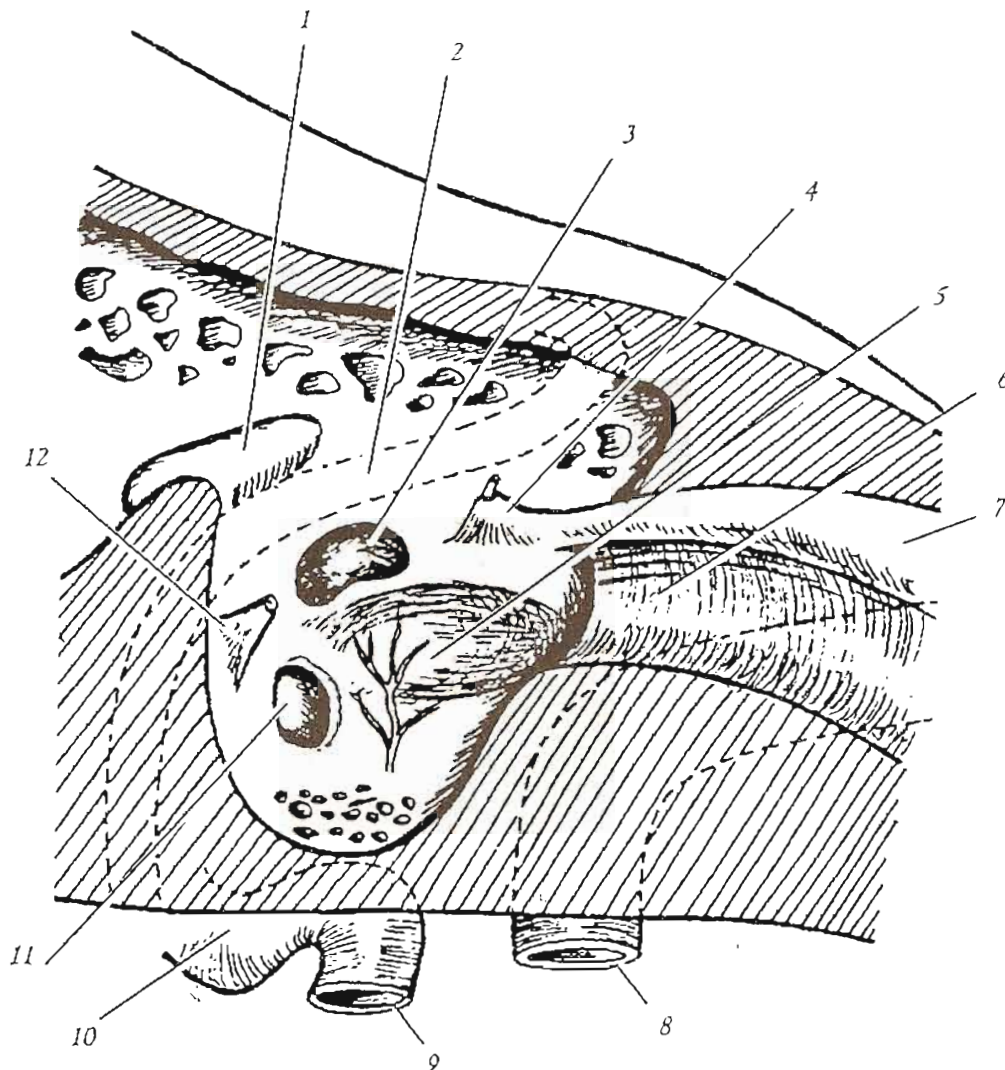


Fig. 1-5. Caja del tímpano: paredes interna, posterior e inferior. 1, prominencia del conducto semicircular horizontal; 2, trayecto del nervio facial; 3, ventana oval; 4, pico de cuchara; 5, promontorio; 6, trompa de Eustaquio; 7, conducto del músculo del martillo; 8, arteria carótida; 9, vena yugular; 10, seno sigmoideo; 11, ventana redonda; 12, pirámide.

La pared posterior o mastoidea (fig. 1-6) presenta en la parte superior un orificio triangular, el conducto timpanomastoideo o aditus ad antrum, que comunica el oído medio con el antro; por debajo de él se encuentran el codo del facial, la eminencia piramidal por donde sale el músculo del estribo y, más abajo, el hipotímpano.

La pared superior o techo de la caja (tegmen tympani) (fig. 1-6) tiene un grosor de aproximadamente 1 mm y está relacionada con la fosa cerebral media.

La caja contiene la cadena de huesillos que en número de tres (martillo, yunque y estribo) conectan al tímpano con la ventana oval y están articulados entre sí. Mesos y ligamentos relacionan a las distintas paredes del ático con ellos.

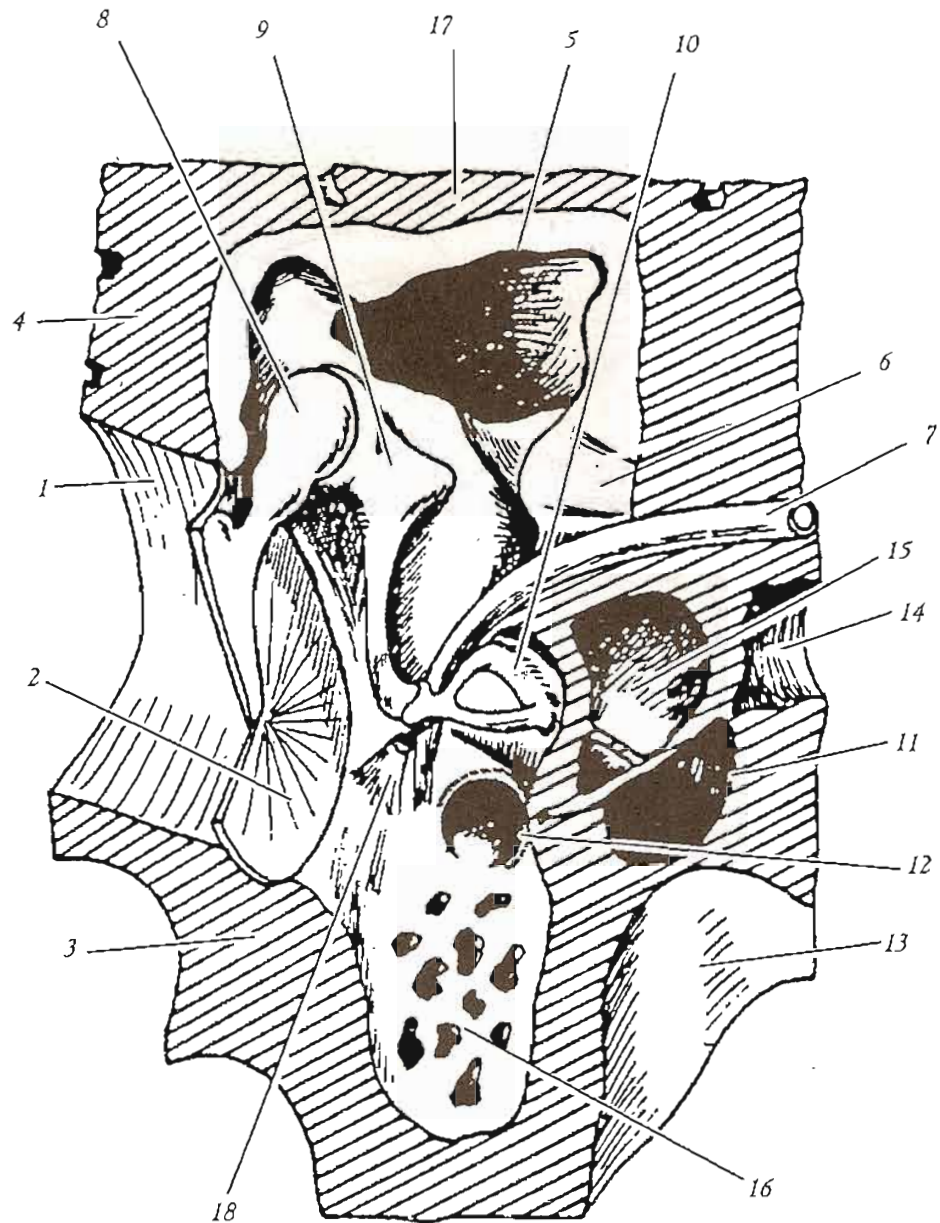
El martillo es el más voluminoso y presenta una cabeza, situada en el ático, con su cara posteroexterna articulada y otra anteroexterna libre; un cuello, que se halla en contacto con la membrana de Shrapnell y en cuya cara interna se inserta el músculo del martillo; dos apófisis, una externa y otra anterior, y un mango dirigido hacia abajo y atrás que termina en espátula, incluido en el tímpano entre las capas fibrosa y mucosa (fig. 1-4).

El yunque es la pieza ósea más pesada, menos fija y la de más fácil luxación ante un traumatismo. Presenta un cuerpo y dos apófisis. El cuerpo es aplanado transversalmente. Las caras superior, interna y externa son libres; la cara anterior se articula con el martillo, y la posterior y la inferior proporcionan unión a las dos apófisis que se separan en ángulo recto. La apófisis superior es horizontal; la inferior es descendente y vertical y se flexiona hacia adentro en



Fig. 1-6. Corte sagital del oído medio:

- 1, conducto auditivo externo; 2, membrana timpánica; 3, hueso timpánico; 4, escama del temporal; 5, antro mastoideo; 6, prominencia del conducto semicircular horizontal; 7, nervio facial; 8, martillo; 9, yunque; 10, estribo; 11, promontorio; 12, ventana redonda; 13, foso yugular; 14, conducto auditivo interno; 15, rampa vestibular; 16, celdas del hipotímpano; 17, techo de la caja; 18, eminencia piramidal.



ángulo recto en su extremidad inferior para formar la apófisis lenticular, la cual se articula con la cabeza del estribo.

El estribo (fig. 1-7) es el menor de los huesillos y se compone de una cabeza con un disco, cuya cara libre es articular; un cuello, largo y delgado, que presta inserción al músculo del estribo, y dos ramas, una anterior y otra posterior, que nacen del cuello y abordan la base o platina en ángulo recto; esta adopta la forma arrañada de la ventana oval a la que se une por el ligamento anular.

Mastoides. En la mastoides encontramos el antro, cavidad que está situada detrás de la caja del tímpano, separada del ático por el conducto timpanomastoideo (aditus ad antrum). Alrededor del antro y en toda la mastoides se encuentran las celdas neumáticas mastoideas, que se comunican entre sí y a su vez con el antro.

El grado de neumatización es muy variable según los individuos. Generalmente abarca toda la mastoides, a excepción de una delgada capa ósea muy compacta, llamada cortical, que se halla en sus caras interna y externa. Tal descripción corresponde a las mastoides llamadas neumáticas. En las mastoides diploicas el sistema celular es profundo, con pequeñas celdas de paredes gruesas y una gruesa cortical. En las mastoides ebúrneas, la neumatización

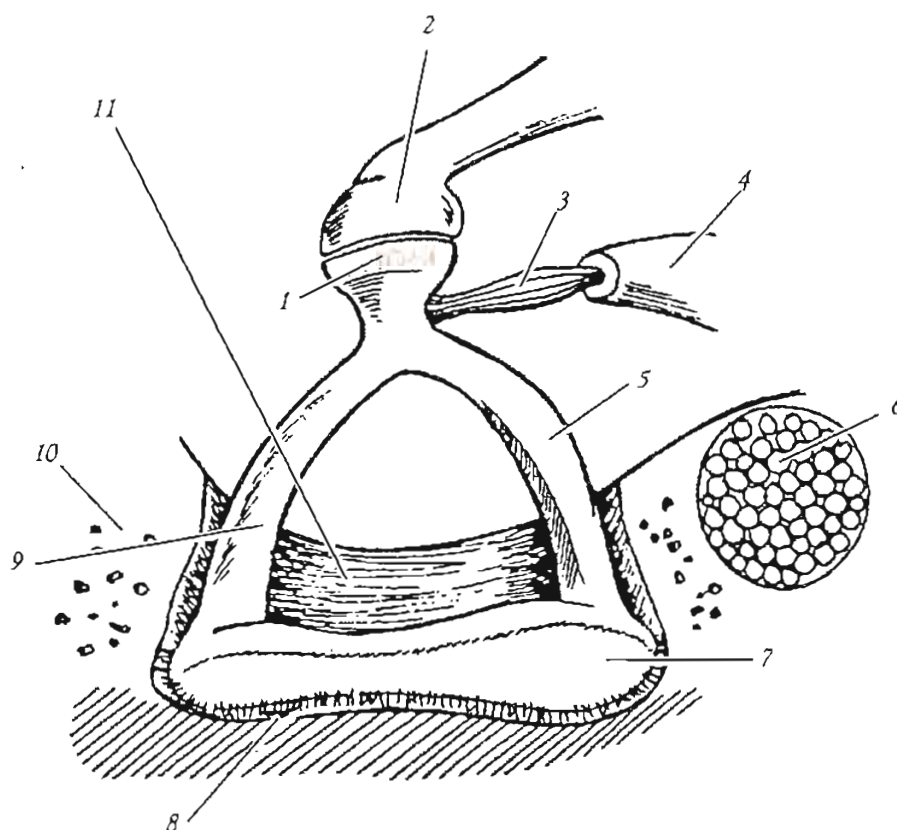


Fig. 1-7. Estribo y articulación estapediovestibular. 1, cabeza del estribo; 2, apófisis lenticular; 3, tendón del músculo del estribo; 4, pirámide; 5, rama posterior del estribo; 6, nervio facial; 7, platina; 8, ligamento anular; 9, rama anterior del estribo; 10, promontorio; 11, fosa de la ventana oval.

puede faltar casi por completo ya que hay un antro muy pequeño y algunas celdillas aisladas. Estos grados de neumatización están condicionados por el poder biológico de la mucosa y el grado de formación ósea. Según la teoría de Wittmach, que es la más aceptada, un ataque infeccioso a la mucosa del oído medio y del antro, única celda existente en el momento del nacimiento, impediría la neumatización de la mastoides y dejaría a la mucosa con un corion mixomatoso y un poder biológico deprimido. La mastoides termina su neumatización entre los tres y los seis años de edad.

Trompa de Eustaquio (fig. 1-8). Comunica la rinofaringe con la cavidad timpánica. Se extiende desde la pared lateral de la cavidad faríngea hasta la pared anterior de la caja timpánica, un poco por arriba del piso de esta. Tiene una extensión aproximada de 3,5 cm, y está formada por una parte fibrocartilaginosa (2/3 partes) y una parte ósea (1/3). En la unión de ambas se estrecha y forma el istmo tubárico.

El protímpano o trompa ósea es un simple avance anterior de la caja del tímpano, a la cual le sigue un tubo fibrocartilaginoso que se abre en la cavidad rinofaríngea. Partiendo desde la faringe, la trompa se dirige a la caja del tímpano hacia arriba, atrás y afuera. A nivel del protímpano, la pared interna la separa de la carótida interna (fig. 1-5).

El tubo fibrocartilaginoso está formado por cartilago y una lámina fibrosa. El cartilago constituye la pared posteroexterna (su borde inferior es rectilíneo y su borde superior se incurva hacia adelante a manera de gancho, para formar así un canal de concavidad inferior que constituye la bóveda de la cavidad tubárica). La lámina fibrosa forma la pared anteroexterna de la trompa; se extiende de un extremo al otro del cartilago y transforma en conducto completo el canal cartilaginoso.

El aparato motor de la trompa está compuesto por los músculos periestafilinos, los cuales se insertan en la base del cráneo, uno por delante o pretubárico (periestafilino externo) y el otro por detrás o retrotubárico (periestafilino interno). El periestafilino interno, también llamado elevador del velo del



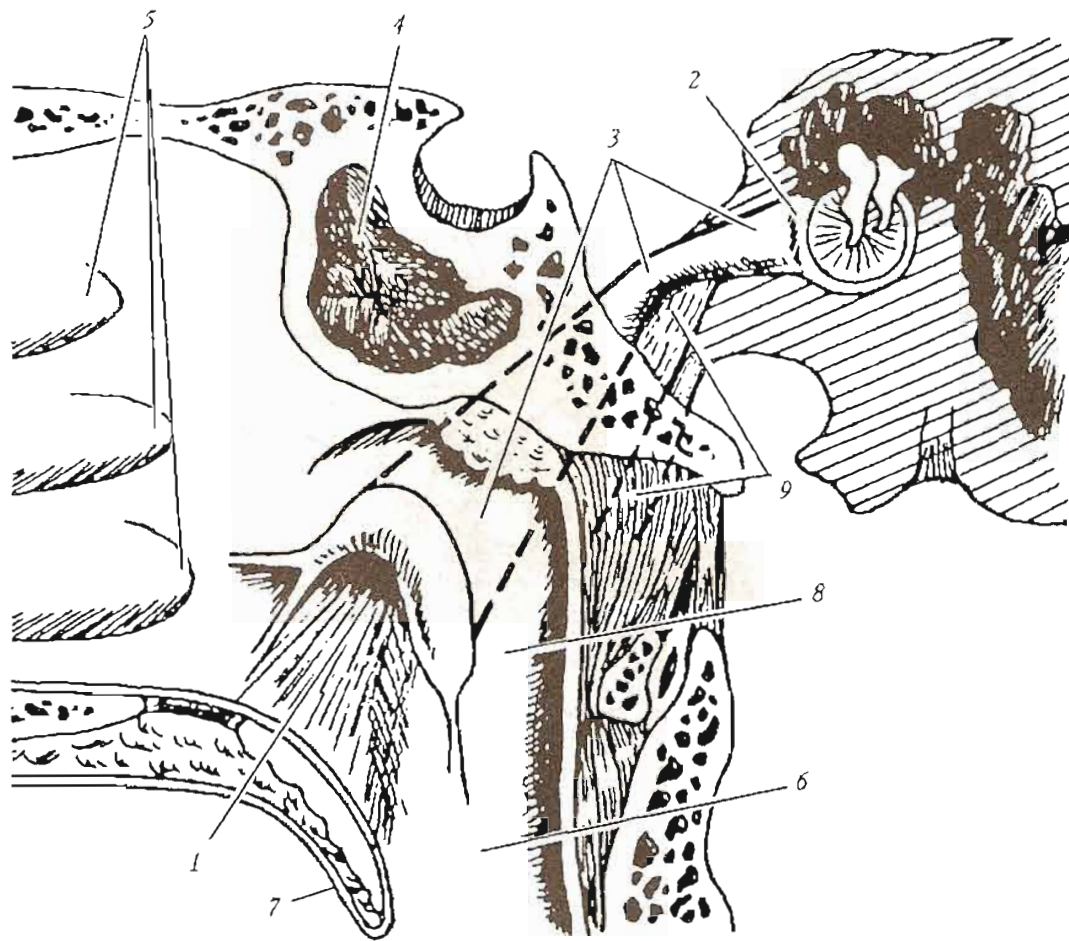


Fig. 1-8. Trayecto y relaciones de la trompa de Eustaquio. 1, orificio faríngeo de la trompa; 2, orificio timpánico de la trompa; 3, trompa de Eustaquio; 4, seno esfenoidal; 5, colas de los cornetes; 6, orofaringe; 7, velo del paladar; 8, rinofaringe (*cavum*); 9, músculos peritubarios.

paladar, y el periestafilino externo, o tensor del velo del paladar, abren la trompa y su orificio faríngeo. Es decir, la trompa es normalmente una cavidad virtual, que se hace permeable por la acción sinérgica de los dos músculos (se contraen en la deglución y con el bostezo).

### Oído interno

El oído interno, constituido por una cápsula ósea o laberinto óseo que aloja al laberinto membranoso, comprende dos aparatos distintos desde el punto de vista anatómico y funcional: el coclear y el vestibular (fig. 1-9). El primero es el órgano de la función auditiva; el segundo, el órgano del equilibrio.

El espacio entre ambos laberintos se halla ocupado por el líquido perilinfático. La cavidad que encierra el laberinto membranoso contiene el líquido endolinfático.

El laberinto óseo o cápsula del oído interno se compone de tres partes: el caracol o cóclea, hacia adelante; el vestíbulo, en el centro, y los conductos semicirculares, hacia atrás.

El caracol (fig. 1-10) está compuesto por un tubo enrollado alrededor de un eje cónico llamado columela o modiolo. Este tubo describe en el hombre dos vueltas y media al enrollarse en espiral sobre el eje del caracol. Está dividido en toda su longitud por un tabique óseo y membranoso en dos cavidades o rampas: la vestibular, que desemboca en el vestíbulo, y la timpánica, que termina en la ventana redonda. Entre ambas, en la porción periférica con respecto al modiolo, hay un tercer espacio más pequeño, la rampa media o conducto coclear, en el cual se encuentra un elemento esencial para la audición, el órgano de Corti.

Las rampas vestibular y timpánica contienen perilinfa, y la rampa media, endolinfa. En el punto donde culminan las dos espiras y media, es decir, en el

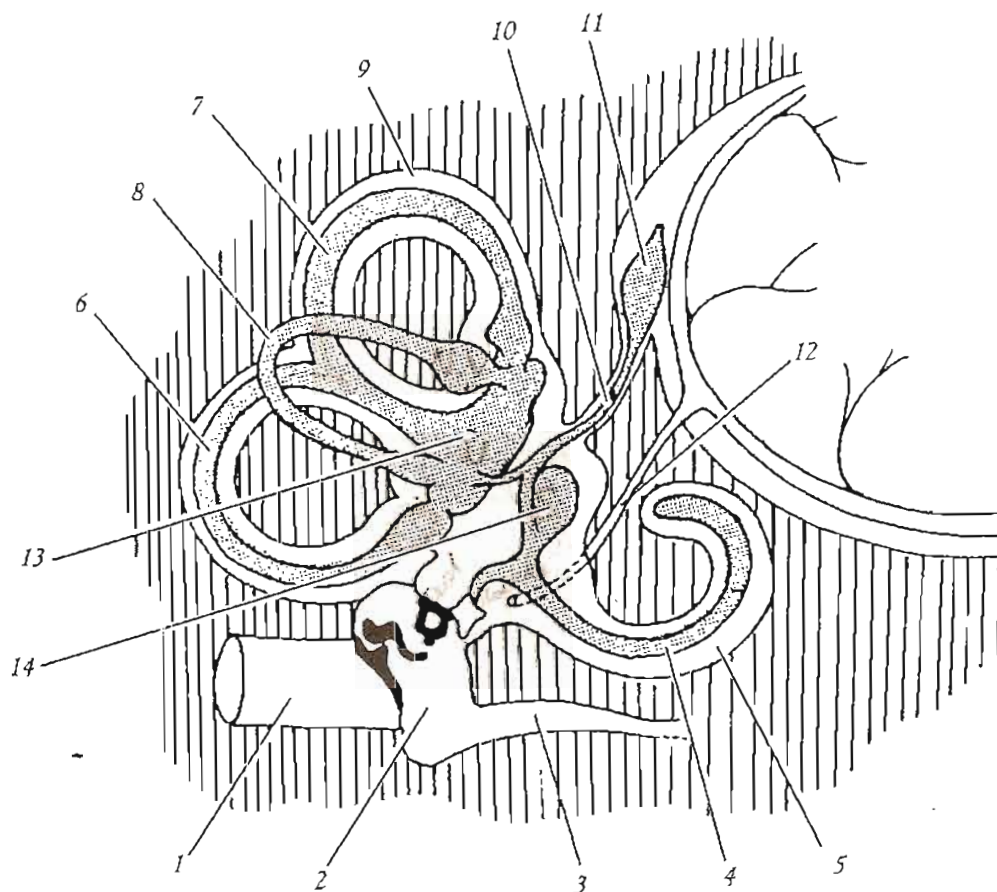


Fig. 1-9. Vista general del oído interno:

1, conducto auditivo externo; 2, caja del tímpano; 3, trompa de Eustaquio; 4, laberinto anterior membranoso; 5, laberinto anterior óseo (cóclea); 6, conducto semicircular posterior membranoso; 7, conducto semicircular superior membranoso; 8, conducto semicircular externo membranoso; 9, laberinto posterior óseo; 10, conducto endolinfático o vestibular; 11, saco endolinfático; 12, acueducto coclear; 13, utrículo; 14, sáculo.

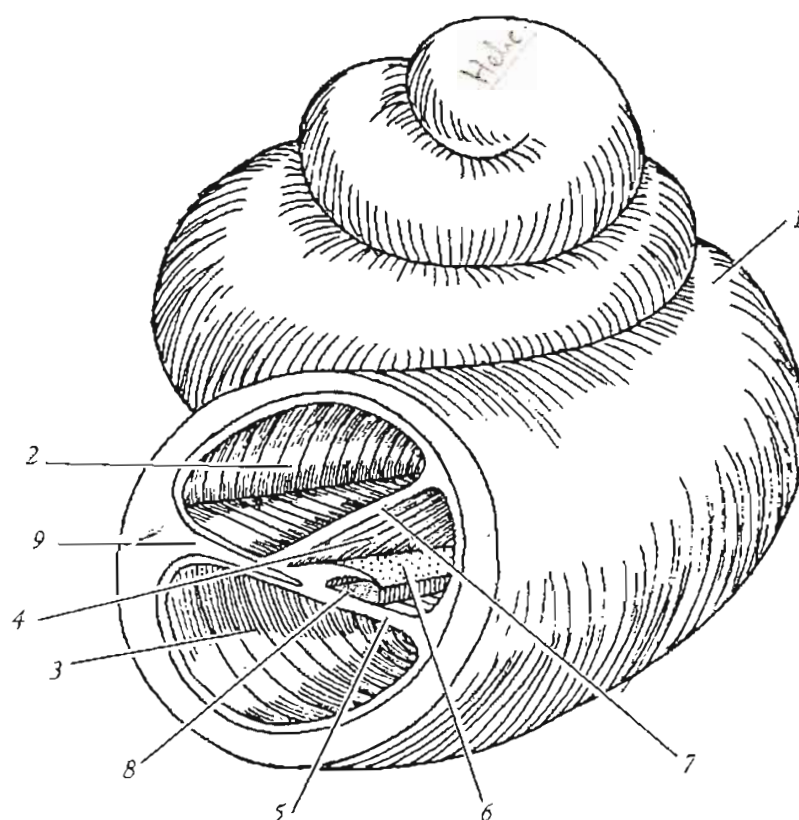


Fig. 1-10. Cóclea.

1, cóclea; 2, rampa vestibular; 3, rampa timpánica; 4, conducto coclear; 5, membrana basilar; 6, membrana tectoria; 7, membrana de Reissner; 8, órgano de Corti; 9, modiolos.

vértice del caracol, la rampa vestibular se continúa con la timpánica, de manera que las vibraciones de la perilinfa que van por la primera retornan por la segunda. Ese punto se llama helicotrema.

Vista en un corte transversal, la rampa media o conducto coclear forma un triángulo cuya pared externa, adherida a la pared ósea, contiene la estria vas-



cular (fig. 1-11). El lado superior oblicuo está integrado por la membrana de Reissner y el piso lo constituye la membrana basilar, continuación de la lámina espiral. En el espesor de la membrana basilar transcurren las terminaciones del nervio coclear, que forman en su conjunto el ganglio de Corti, arrollado en dos vueltas y media sobre el modíolo (fig. 1-12).

Sobre la membrana basilar se apoya el órgano de Corti, con una fila de células ciliadas internas y tres de células ciliadas externas, que descansan sobre células de sostén (fig. 1-11). La función neurorreceptora está a cargo de las células ciliadas.

Las células ciliadas internas o tipo I tienen forma de botellón. En número de 3.500, cada una está conectada con múltiples fibras del nervio auditivo mediante el sistema aferente radial; el neurotransmisor detectado es el ácido glutámico. Este haz nervioso es mielinizado, posee aproximadamente 30.000 fibras y lleva la información auditiva al sistema nervioso central.

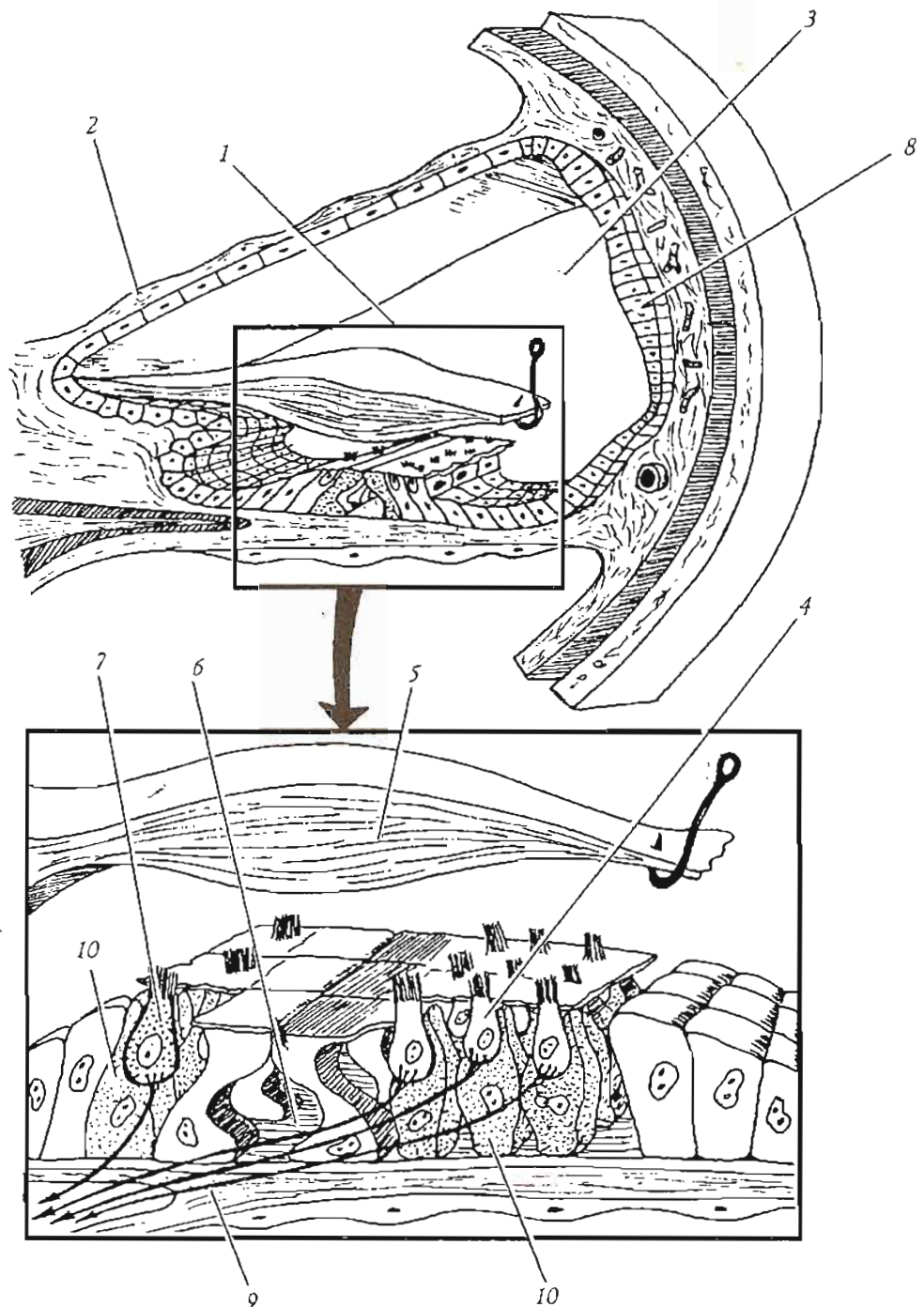


Fig. 1-11. Conducto coclear. 1, órgano de Corti (enmarcado); 2, membrana de Reissner; 3, conducto coclear; 4, células ciliadas externas; 5, membrana tectoria; 6, túnel de Corti; 7, célula ciliada interna; 8, estría vascular; 9, dendritas de la primera neurona; 10, células de sostén.

Las células ciliadas externas o tipo II tienen forma cilíndrica. En número de 12.000, están dispuestas en tres hileras y solo son alcanzadas por el 5% de las fibras aferentes del nervio auditivo, por lo que se supone que no llevan real información auditiva al sistema nervioso central. Su neurotransmisor es el ácido aspártico y son reguladas en su función por el potente haz eferente lateral que proviene de la oliva bulbar medial homolateral y contralateral. Cada fibra de este haz alcanza el cuerpo de 15 a 20 células ciliadas externas, y el neurotransmisor en este caso es la acetilcolina.

Entre las células ciliadas internas y externas hay un espacio estrecho, llamado túnel de Corti.

El vestíbulo constituye una verdadera cavidad ósea central y se encuentra entre el caracol y los conductos semicirculares, intercalado entre el conducto auditivo interno y la caja del tímpano. En su interior se encuentra el vestíbulo membranoso (fig. 1-9).

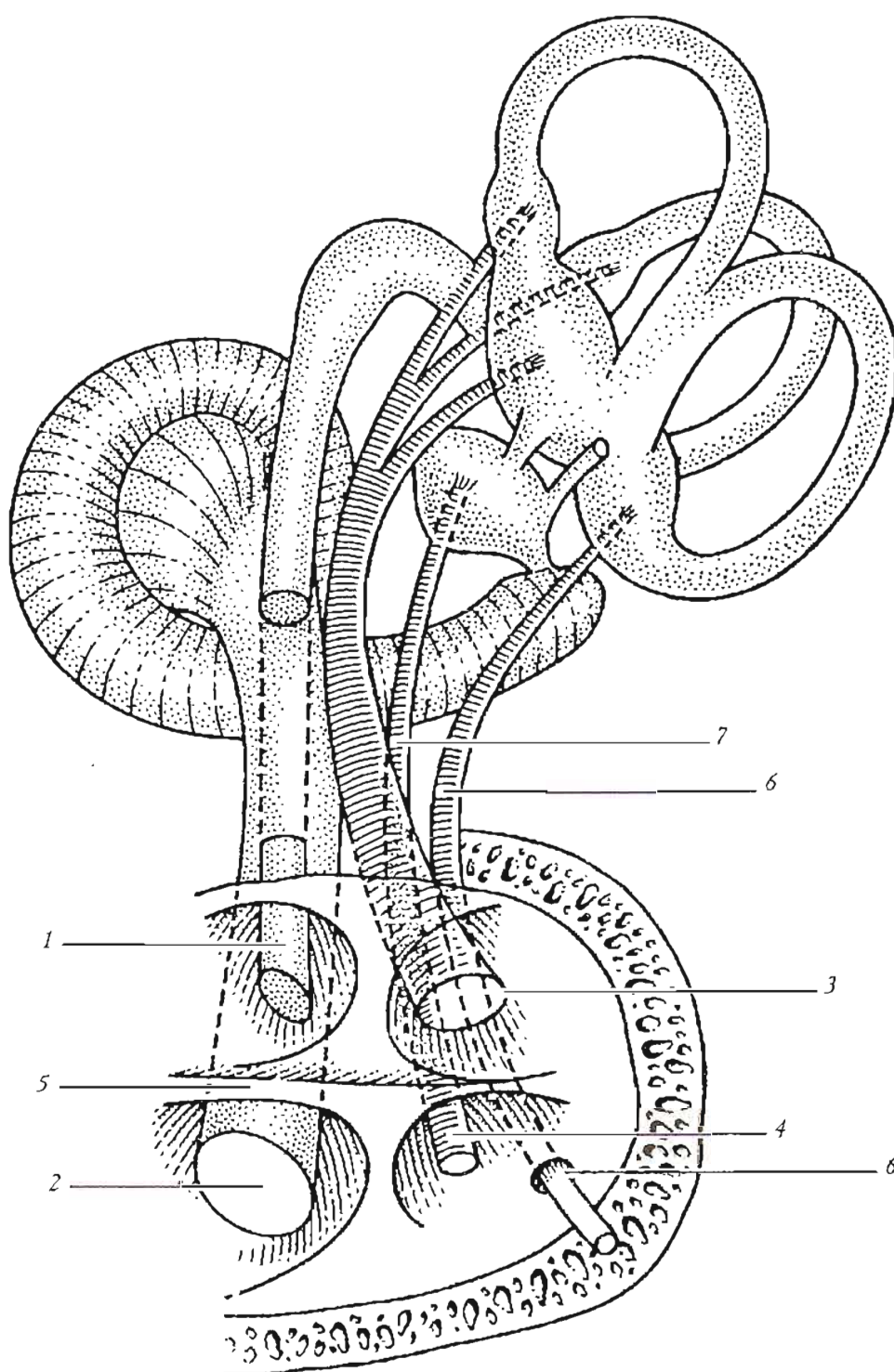


Fig. 1-12. Componentes y relaciones del VIII par o nervio vestibulococlear. 1, nervio facial; 2, nervio coclear; 3, nervio vestibular superior; 4, nervio vestibular inferior; 5, fondo del conducto auditivo interno; 6, nervio ampular posterior; 7, nervio sacular. Los nervios sacular y ampular posterior forman el nervio vestibular inferior.



El vestíbulo óseo presenta los orificios de los conductos semicirculares, el comienzo del caracol, el acueducto del vestíbulo y las ventanas oval y redonda (fig. 1-9).

El vestíbulo membranoso se divide en dos vesículas (adheridas a la pared ósea interna): el utrículo, que recibe los conductos semicirculares, y el sáculo, que se comunica con el conducto coclear. De ambas vesículas nacen, respectivamente, dos conductos, utricular y sacular, que al unirse en un tronco común forman el acueducto vestibular (fig. 1-9).

Los conductos semicirculares óseos ocupan la parte posterosuperior del laberinto, al estar situados por detrás del vestíbulo. Son tres: el horizontal o externo, el superior o vertical anterior y el posterior o vertical posterior. Cada uno de ellos nace en el vestíbulo por una extremidad ensanchada, denominada ampolla, donde se encuentran las terminaciones sensitivas del nervio vestibular. La ampolla del conducto semicircular externo se halla situada en el extremo anterior, mientras que las de los verticales se encuentran en el extremo interior.

El conducto semicircular horizontal desemboca en el vestíbulo por otro extremo, el posterior. Los conductos verticales, antes de su desembocadura, se unen formando la rama común, de manera tal que en el interior del vestíbulo se encuentran cinco aberturas: dos para el horizontal y tres para los verticales.

El laberinto membranoso se halla completamente encerrado dentro del óseo. La perilínfa que baña el laberinto tiene relaciones con el líquido cefalorraquídeo por medio del acueducto coclear, que parte de la rampa timpánica y llega a la base del cráneo en las vecindades del golfo de la yugular. Esta perilínfa es similar en su composición química al líquido cefalorraquídeo y al líquido intersticial, rica en sodio y pobre en potasio. Es el líquido más abundante (aproximadamente 80 mm<sup>3</sup>), y baña el espacio perilinfático de los conductos semicirculares, el vestíbulo y las rampas vestibular y timpánica.

Se forma en su mayor parte a partir de los vasos que rodean el espacio perilinfático y de la zona vasculoepitelial del limbo espiral. La perilínfa de la rampa timpánica se halla diluida por el líquido cefalorraquídeo proveniente del espacio subaracnoideo a través del acueducto coclear, que desemboca en las proximidades de la ventana redonda.

La endolínfa llena, con sus escasos 3 mm<sup>3</sup>, todo el laberinto membranoso de los conductos semicirculares, el utrículo, el sáculo y la rampa media del caracol. Es formada por el polo apical secretor de la estría vascular, pero mayoritariamente por un ultrafiltrado de la perilínfa a través de la membrana de Reissner, que regula el pasaje de iones sodio, cloro y potasio por la acción de una bomba de Na-K (la cual, al ser inhibida por la ouabaína, deja de funcionar; entonces se iguala la composición iónica a ambos lados de la membrana). También se forma en las células oscuras de las máculas del utrículo, el sáculo y los conductos semicirculares. Es rica en potasio y ello le otorga una carga iónica positiva de +80 mV.

La endolínfa presenta una circulación envolvente (de la rampa vestibular a la rampa media) y longitudinal (del helicotrema y los conductos semicirculares hacia el conducto endolinfático y el saco endolinfático, donde se reabsorbe).

La cortilínfa es la más escasa y baña las células ciliadas en el túnel de Corti. Se forma a partir de los vasos espirales de la membrana basilar y de las células de Hansen. Su composición química es pobre en potasio, lo que permite la despolarización de las células ciliadas.

## PORCIÓN CENTRAL DEL APARATO AUDITIVO

### Vía acústica

Consta de dos grupos de fibras, cocleares y vestibulares. Las porciones periféricas de los nervios coclear y vestibular se unen para formar el nervio auditivo común en la porción interna del conducto auditivo interno, donde también lo acompaña el nervio facial.

Nervio coclear. Véase, más adelante, Fisiología de la audición.

Nervio vestibular. Se origina en el ganglio vestibular o de Scarpa, situado en la parte superior del extremo lateral del conducto auditivo interno. Periféricamente se divide en tres ramas: una superior, que inerva la mácula del utrículo y las crestas de las ampollas de los conductos semicirculares superior y externo; otra inferior, que inerva la mácula del sáculo, y una posterior, que pasa por el agujero singular e inerva la cresta de la ampolla del conducto semicircular posterior. Estas ramas se unen centralmente al nervio auditivo y recorren el conducto auditivo interno y la fosa posterior para ingresar en el bulbo raquídeo (véase Aparato vestibular, pág. 204).

Nervio facial. Nos referiremos aquí fundamentalmente a la porción intratemporal del VII par craneal. El nervio facial es un nervio mixto, constituido por una raíz sensitivosensorial (el intermediario de Wrisberg) y por fibras nerviosas originadas en los núcleos motores y en el núcleo lacrimomuconasal, que están a nivel de la protuberancia.

El tronco del intermediario de Wrisberg es formado por fibras nerviosas que nacen en los núcleos sensitivos del fascículo solitario y salival superior, en el piso del cuarto ventrículo.

Las fibras motoras del facial se unen en un solo tronco en la parte profunda del surco bulboprotuberancial y, en compañía del VIII par, forman el paquete vasculonervioso acusticofacial que atraviesa el ángulo pontocerebeloso para penetrar en el conducto auditivo interno. En este último, el facial ocupa el segmento anterosuperior (fig. 1-12).

En el fondo del conducto auditivo interno, la cresta falciforme forma dos niveles. El superior es ocupado, de adelante hacia atrás, por los nervios facial, intermediario, utricular y ampulares superior y externo; estos tres últimos forman el nervio vestibular superior. El nivel inferior es ocupado, de adelante hacia atrás, por los nervios coclear, sacular y ampular posterior; estos dos últimos forman el nervio vestibular inferior.

Dentro del peñasco, el facial tiene un curso muy tortuoso y puede dividirse de la siguiente manera:

- a) *Segmento laberíntico u horizontal*, que va del conducto auditivo interno al ganglio geniculado.
- b) *Primer codo*, correspondiente al ganglio geniculado; a este nivel el facial cambia abruptamente de dirección para hacerse posterior y lateral.
- c) *Segundo trayecto horizontal o porción timpánica*, que va desde la fosa geniculada hasta la pared posterior de la caja del tímpano, por debajo del conducto semicircular horizontal y por arriba de la ventana oval.
- d) *Segundo codo*, que desciende verticalmente, es decir, de horizontal se hace prácticamente vertical, y corresponde a la región posterosuperior de la caja.
- e) *Segmento vertical*, que va del segundo codo hasta el agujero estilomastoideo; se llama también porción mastoidea.

El facial emite en su recorrido colaterales a nivel del hueso temporal. A la altura del ganglio geniculado nacen los dos nervios petrosos superficiales ma-



por y menor. En la porción descendente, a nivel de su tercio superior, nace el nervio del músculo del estribo. En el tercio inferior de esta porción, 3 a 4 mm por arriba del agujero estilomastoideo, nace la cuerda del tímpano.

## FISIOLOGÍA DE LA AUDICIÓN

Al igual que todos los sistemas sensoriales, el sistema auditivo presenta:

- Un órgano periférico que conduce (oído externo y oído medio) y transforma (oído interno) los estímulos procedentes del ambiente.
- Un nervio que transporta esos estímulos en forma de impulsos eléctricos al sistema nervioso central (SNC).
- Un conjunto de núcleos nerviosos alojados en el SNC que relacionan al sistema auditivo con otras modalidades sensoriales.
- Por último, la corteza cerebral en la cual los estímulos se hacen conscientes para el sujeto.

Dividiremos la descripción de la fisiología auditiva sobre la base de las diferentes estructuras que integran este sistema.

### OÍDO EXTERNO

El pabellón auricular posee músculos rudimentarios, que lo tornan casi inmóvil. Su función primordial estriba en recoger los sonidos del ambiente y conducirlos hacia el conducto auditivo externo, cuyas paredes rígidas (cartílago y hueso) evitan que el sonido sea absorbido por los tejidos blandos y permiten que llegue con toda su intensidad a la membrana timpánica.

### OÍDO MEDIO

La membrana timpánica constituye junto con los tres huesillos del oído medio el sistema timpanoosicular. Este sistema no solo cumple las funciones inherentes a la transmisión del sonido, sino que también ejerce una función protectora de las estructuras neurosensoriales del oído interno y de la ventana redonda. Por su parte, la trompa de Eustaquio desempeña una actividad equilibradora de las presiones.

Sistema timpanoosicular y transmisión sonora. Cuando un sonido que se transmite por el aire pasa a un medio líquido, sufre una pérdida importante de intensidad por las diferentes impedancias de los medios gaseoso (oídos externo y medio) y líquido (oído interno). El sistema integrado por el tímpano y la cadena osicular tiene por finalidad evitar que se produzca esa pérdida de intensidad del estímulo, pues su papel es similar al de un sistema adaptador de impedancias entre dos medios de características físicas diferentes.

La superficie funcional del tímpano es aproximadamente 20 veces mayor que el área de la platina del estribo. Pero la superficie vibrátil real solo abarcaría un 60-70% de la membrana timpánica, lo que transforma ese coeficiente membrana/ventana oval en 14:1. El poder amplificador del brazo de palanca de la cadena es de 1,3. Por tanto, si se multiplica la superficie vibrátil real por el poder amplificador de la cadena ( $14 \times 1,3 = 18,2$ ), se obtiene la resultante que la presión sonora ha de ejercer sobre cada milímetro cuadrado de la ventana oval, es decir, casi 20 veces mayor que la que ejerce sobre el tímpano.

Esta amplificación de la presión sonora compensa la pérdida que sufre el sonido al propagarse de un medio gaseoso (aire) a uno líquido (perilinfa del oído interno).

**Sistema timpanoosicular y su papel protector.** En general, los sonidos de elevada intensidad son agresivos para las estructuras neurosensoriales del órgano de Corti. Por esta razón, cuando el oído está expuesto a sonidos de elevada intensidad, se produce un reflejo cuyos núcleos de integración se hallan a nivel bulboprotuberancial (núcleo coclear ventral, complejo olivar superior, núcleo motor del trigémino, núcleo motor del facial), que determina la contracción de los músculos del estribo y del martillo, lo cual aumenta la rigidez de la cadena osicular y disminuye la transmisión del sonido al oído interno (fig. 1-13, A).

Al tomar contacto el sonido con la membrana timpánica, la hace vibrar junto a la cadena de huesillos. Esta vibración hace que la platina del estribo, a modo de pistón, describa movimientos de compresión y descompresión sobre los líquidos perilinfático y endolinfático, que se desplazan y generan ondas desde la base hasta la punta de la cóclea que por su carácter migratorio fueron denominadas *ondas viajeras*.

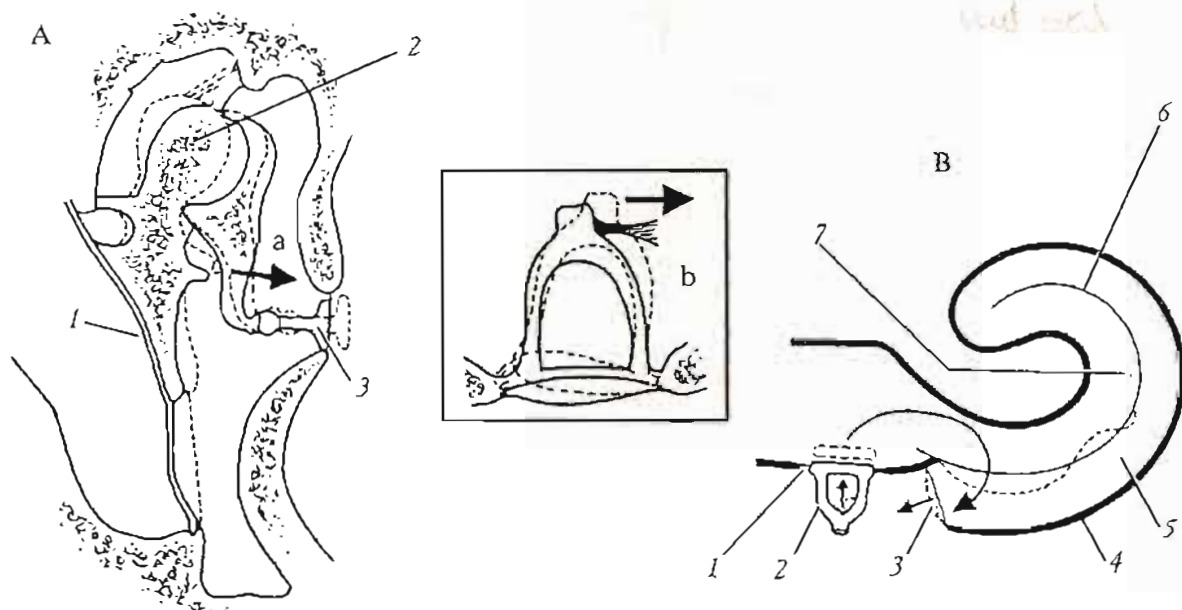
Como los líquidos son incompresibles, para que el sonido pueda transmitirse a lo largo de la cóclea es necesario que en un punto de sus paredes se encuentre una zona de menor resistencia que se desplace junto con la masa del líquido perilinfático en movimiento. Este punto de menor resistencia se localiza en el tímpano secundario (membrana de la ventana redonda), el cual se *desplaza en fase opuesta a los movimientos del estribo sobre la ventana oval* (fig. 1-13, B).

La integridad del sistema timpanoosicular asegura que el ingreso del sonido en el oído interno se haga a través de la ventana oval. En aquellos pacientes que presentan perforaciones timpánicas grandes, la onda sonora no solo ejerce presión sobre la ventana oval, sino que también lo hace sobre la ventana redonda, por lo que ambas ventanas sufren desplazamientos de idéntica fase y, por lo tanto, el sonido se transmite con mucho menor intensidad al oído interno.

La integridad de la membrana timpánica asegura el juego armónico de ambas ventanas y la movilización de la perilinfa, imprescindible para la percepción del sonido.

**Función equipresora de la trompa de Eustaquio.** La función principal de la trompa de Eustaquio consiste en el *mantenimiento de una presión en el oído medio que sea igual a la del oído externo* y que permita así máximos desplazamientos del sistema timpanoosicular.

Fig. 1-13. A. Papel de los músculos en la audición. *a.* El sonido desplaza el tímpano (1) y la cadena de huesillos (2) en el sentido de la flecha y hunde el estribo (3) en la ventana oval. *b.* El músculo del estribo tira hacia atrás en el sentido de la flecha; el estribo sale de la ventana oval en su parte anterior. La contracción simultánea de los dos músculos entraña un aumento de la rigidez del sistema timpanoosicular. B. Papel de las ventanas en la audición. 1, ventana oval; 2, estribo; 3, ventana redonda; 4, cóclea; 5, rampa timpánica; 6, membrana basilar y órgano de Corti (a lo largo de los cuales se produce la onda de propagación [trazos punteados]); 7, rampa vestibular. La penetración del estribo en la ventana oval determina un movimiento del líquido perilinfático que se propaga a lo largo de la rampa vestibular y, después, a lo largo de la rampa timpánica; termina a nivel de la ventana redonda y desplaza su membrana hacia la caja.





Cuando la presión endotimpánica es inferior a 3 cm H<sub>2</sub>O, se produce un enrarecimiento del aire alojado en el oído medio, lo cual, al irritar las terminaciones del nervio de Jacobson (glossofaríngeo), desencadena un reflejo de glutorio. Durante la deglución, las paredes de la trompa se despegan y el aire de la nasofaringe es aspirado hacia el oído medio, hasta que se equiparan las presiones endotimpánica y exotimpánica. Si la presión endotimpánica, por el contrario, es superior a 3 cm H<sub>2</sub>O, es suficiente por sí misma para hacer fluir el aire a través de la trompa hacia la rinofaringe.

## OÍDO INTERNO

La onda viajera, al iniciar su recorrido coclear, presenta escasa amplitud, pero crece paulatinamente hasta alcanzar un máximo y por último decrece abruptamente. Se pudo confirmar experimentalmente que, conforme varía la frecuencia del sonido (en ciclos por segundo), también varía el sitio de la cóclea donde cada onda viajera presenta su máxima amplitud. Así, con las frecuencias graves la amplitud máxima se localiza en las inmediaciones del vértice de la cóclea, mientras que con las agudas se localiza en el extremo basal de esta, en la vecindad del vestíbulo.

La onda viajera es el equivalente hidráulico de la onda sonora en el aire y presenta los mismos caracteres físicos (amplitud y frecuencia) que esta última. Es decir que transporta la información acústica desde el oído medio hasta el órgano de Corti.

El órgano de Corti, con sus células ciliadas, actúa como un transductor o transformador de energía: convierte la energía hidráulica de la onda viajera en energía bioeléctrica que se difunde por el nervio auditivo. Estos impulsos bioeléctricos nacen en el sitio donde la onda viajera alcanza su mayor amplitud y resultan de las deflexiones que sufren los estereocilios contra la membrana tectoria. Al arquearse los estereocilios, se produce un cambio eléctrico que despolariza la célula y por último las fibras nerviosas, todo lo cual genera el potencial de acción global del nervio auditivo.

Se generan así cinco pasos importantes en el proceso de transmisión-transformación del **impulso mecánico en bioeléctrico**:

1. La vibración sonora es transmitida a la membrana basilar con su nivel máximo de excitación situado cerca de la base de la frecuencia sonora estimulante (tonotopía muy poco selectiva).
2. La membrana tectoria se desliza sobre los estereocilios sólidamente implantados en las células ciliadas externas.
3. La contracción mecánica activa y rápida de las células ciliadas externas, que contienen proteínas contráctiles, genera una amplificación con desplazamiento de la membrana basilar en una zona muy restringida (tonotopía muy fina o selectiva).
4. Se produce la transmisión de este movimiento selectivo a las células ciliadas internas, que se despolarizaron.
5. La estimulación del sistema aferente radial entraña la transmisión del mensaje auditivo al sistema nervioso central. Estos códigos eléctricos informan a la corteza cerebral acerca de los diferentes matices de frecuencia e intensidad que posee el sonido. La función de las estructuras centrales será descodificar el mensaje.

El sistema eferente medial sirve para modular la acción de las células ciliadas externas, y lo hace generando una contracción lenta de estas células que modifica así la función de cupla entre la membrana tectoria y la basilar y disminuye el potencial endococlear (actúa como filtro de retroacción sobre la cóclea).

En condiciones patológicas (hipoxia, ototóxicos, etc.) o ante un daño de las células ciliadas externas, el tercer paso de contracción activa rápida está alterado con la consiguiente pérdida de la tonotopía coclear fina.

La onda sonora estimula las células ciliadas del órgano de Corti siguiendo la vía aérea a través del oído externo y medio y por vía ósea a través del cráneo. Un sonido de 60 db o más hace vibrar el cráneo en su totalidad; esa vibración llega a la cápsula ótica, la cual entra también en vibración por un mecanismo de compresión y descompresión, que se transmite a los líquidos laberínticos y genera la onda viajera y la deflexión de los estereocilios. Por la vía ósea se necesitan 60 db para llegar al umbral de audición, mientras que el umbral de la vía aérea es teóricamente de 0 db; esta última cuenta con el mecanismo timpanooscicular para igualar las distintas impedancias y evitar la pérdida de energía.

Como el sonido que penetra por vía ósea estimula directamente el órgano de Corti, prescinde del estado del oído medio y externo. Por lo tanto, el umbral de vía ósea informa sobre el estado de las estructuras nerviosas periféricas y centrales (aparato de percepción del sonido), mientras que el umbral de la vía aérea lo hace sobre el estado funcional del oído externo y del oído medio (aparato de transmisión del sonido).

La vía ósea tiene mejor umbral cuando estimula a una cóclea que no recibe simultáneamente estímulos por vía aérea (ruido ambiental); este se denomina umbral de vía ósea absoluta. Cuando sucede lo contrario y el ruido ambiental "ensordece" a la cóclea por vía aérea, el umbral de vía ósea desciende; esta es la vía ósea relativa.

## VÍA ACÚSTICA

Las estructuras de la vía acústica se esquematizan en la figura 1-14. La primera neurona de la vía se halla en el ganglio espiral de Corti y es bipolar. Su prolongación dendrítica nace a nivel del extremo basal de las células ciliadas del órgano de Corti, mientras que su axón emerge por el conducto auditivo interno para constituir el nervio auditivo.

La raíz coclear del nervio auditivo termina en los núcleos cocleares bulbares (segunda neurona). Al núcleo coclear ventral llega mayor número de fibras, y para ciertos autores constituye la vía consciente; otro escaso número de fibras terminan en el núcleo coclear dorsal (vía inconsciente). Estos núcleos presentan una organización espacial de frecuencias y reciben sinapsis inhibitorias y excitatorias, por lo que no se los considera un simple relevo anatómico; aparentemente actúan como primer centro de integración de la información.

La tercera neurona de la vía acústica está localizada en un conglomerado de núcleos que reciben el nombre de complejo olivar superior. A él arriban las fibras originadas en el núcleo coclear ventral homolateral y contralateral. Precisamente por recibir fibras directas y cruzadas, se cree que el complejo olivar superior desempeña un importante papel en la localización de las fuentes sonoras. Desde estos núcleos, asimismo, parten vías de integración hacia los núcleos motores del V y VII par craneano y hacia los núcleos motores de los músculos del cuello, a través de las cuales intervienen en actos reflejos posturales y de protección. Los axones que emergen de los núcleos olivares constituyen la cinta de Reil lateral, que hace sinapsis en el colículo inferior (cuarta neurona). Este último no es una simple estación de relevo entre el tronco cerebral inferior y la corteza cerebral: es un verdadero centro de integración donde se observan interacciones sinápticas activadoras e inhibitorias, y cumple asimismo una integración multisensorial, pues recibe aferencias vestibulares, somatosensitivas y visuales.



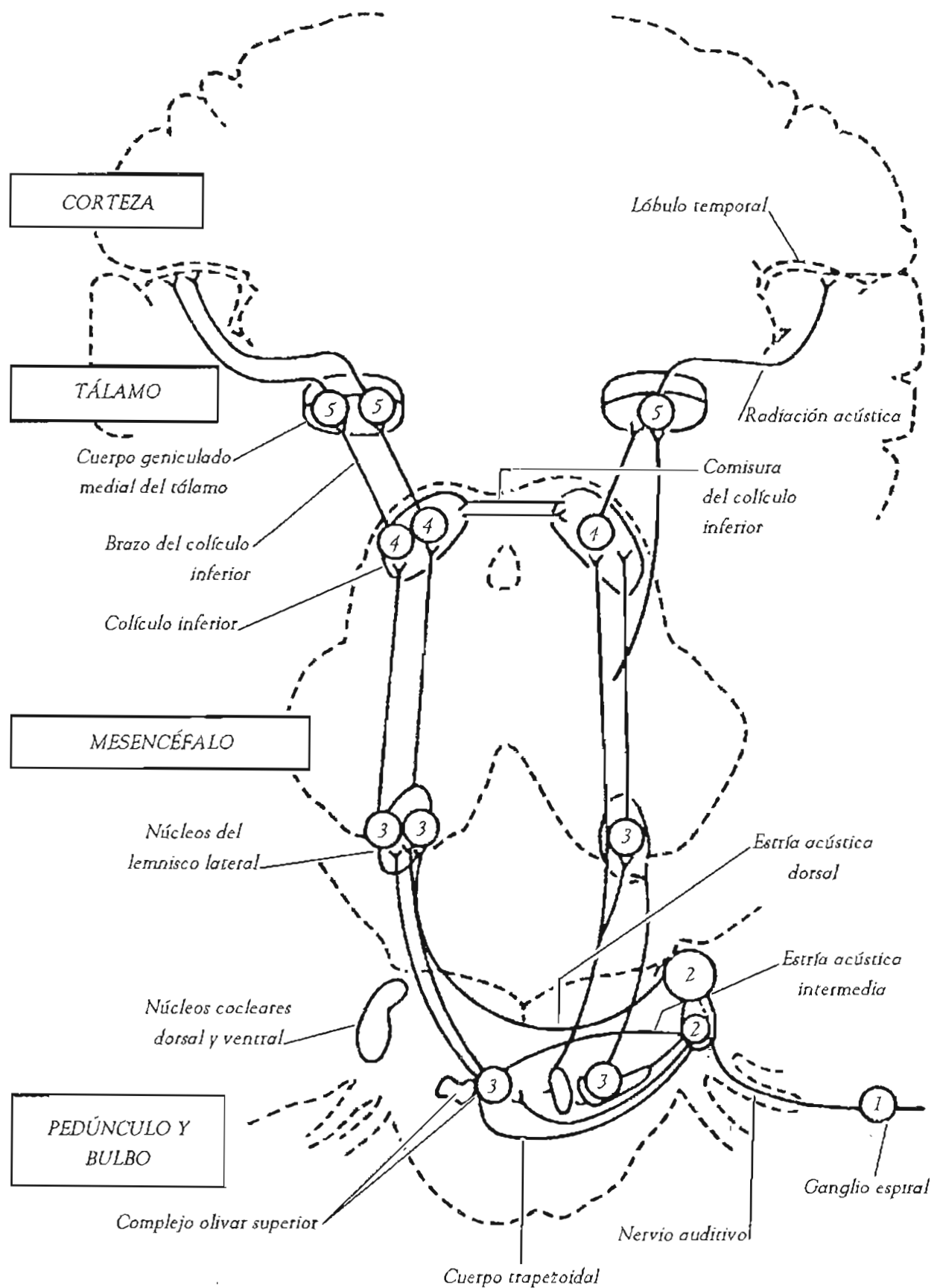


Fig. 1-14. Diagrama de la vía auditiva directa.

Por último, las fibras del cuerpo geniculado medial del tálamo (quinta neurona), denominadas radiación acústica, hacen sinapsis con la corteza cerebral.

#### CORTEZA CEREBRAL

La corteza cerebral auditiva, localizada en el lóbulo temporal y en el interior de la cisura de Silvio, puede dividirse desde el punto de vista funcional en un área primaria y áreas accesorias.

El área cortical primaria (A1) es eminentemente auditiva, pues a ella arriban solamente aferencias del mismo sistema. Está organizada superficialmente como el órgano de Corti, es decir, el espectro de frecuencias audibles se esparce en forma de abanico desde una a otra punta.

Las áreas accesorias se hallan en torno de la anterior y son polisensoriales, pues, además de las aferencias auditivas, reciben otras provenientes de los sistemas visual, somatosensitivo, vestibular, etc. Funcionan como centros de información polisensorial.

## EXAMEN DEL OÍDO

El examen del oído externo y la cara externa del tímpano puede realizarse directamente, pero las estructuras más profundas solo pueden evaluarse indirectamente. La exploración puede dividirse en un examen clínico, un examen funcional (que se describe más adelante en un apartado específico) y un estudio por imágenes, por lo general radiográfico.

### EXAMEN CLÍNICO

El paciente puede ser un recién nacido, un lactante, un niño, un adulto, una persona consciente que se desplaza sin dificultad o un sujeto inconsciente. El examen clínico comprende el interrogatorio y el examen objetivo directo.

#### Interrogatorio

Es necesario pedirle al paciente que describa las molestias que lo llevaron a consultar, o preguntar al familiar directo cuando se trata de niños de corta edad o pacientes inconscientes. Esto comprende la "historia de la enfermedad" con sus diferentes síntomas, que pueden consistir en hipoacusia, dolor, acúfenos y vértigo.

Es importante precisar los antecedentes familiares dada la posibilidad de hipoacusias hereditarias y síndromes asociados.

#### Examen objetivo directo

Es el examen otológico propiamente dicho, y comprende inspección, palpación y visualización del oído con un instrumento apropiado.

**Inspección.** Es necesario examinar la superficie externa del pabellón auricular, la región mastoidea, la región temporal, la región preauricular y la facies.

**Palpación.** La palpación auricular y periauricular constituye un paso importante del examen que permite apreciar la forma y consistencia de las estructuras respectivas y el dolor provocado por lesiones del pabellón, del conducto auditivo externo, de la región mastoidea y también de las zonas vecinas (escama del temporal, arcada cigomática, occipital, parietal, cuello y articulación temporomandibular).

**Otoscopia.** Es una maniobra instrumental que permite visualizar el conducto auditivo externo, la pared externa del ático, la membrana del tímpano con el relieve del mango del martillo y, en algunos casos, por transparencia de la membrana, los elementos de la caja timpánica.

El examen debe hacerse siempre en ambos lados, aunque la patología del enfermo sea unilateral. Los elementos que han de utilizarse pueden ser:

- a) Linterna frontal con fuente lumínica directa. Permite una visión directa binocular y posibilita que, ante movimientos de la cabeza del examinador, se mantenga el paralelismo entre el eje lumínico y el eje visual.



- b) Otoscopio manual. Es un instrumento que consta de un mango portapi-las, un cabezal con luz, lupa y espéculos cambiables (fig. 1-15). Es útil pa-  
ra los exámenes domiciliarios.
- c) Otomicroscopio binocular (fig. 1-16). Magnifica la imagen timpánica en-  
tre 6 y 40 veces aproximadamente y, al estar suspendido con movimien-  
tos libres, deja disponibles las dos manos del examinador. Su amplifica-  
ción e iluminación permite la observación en detalle de las estructuras.  
Es un elemento indispensable en la consulta otorrinolaringológica, y es  
utilizado además para microcirugía.
- d) Endoscopios de oído. Actualmente se cuenta con estos instrumentos que  
permiten la observación del oído a través de fibra óptica y utilizan una  
fuente de luz halógena. La visualización puede realizarse directamente a  
través del endoscopio o por medio de una endocámara conectada a él  
que magnifica la imagen captada en un monitor.
- e) Espéculos de diferentes tamaños.

## ESTUDIOS POR IMÁGENES DEL HUESO TEMPORAL

### Imágenes normales

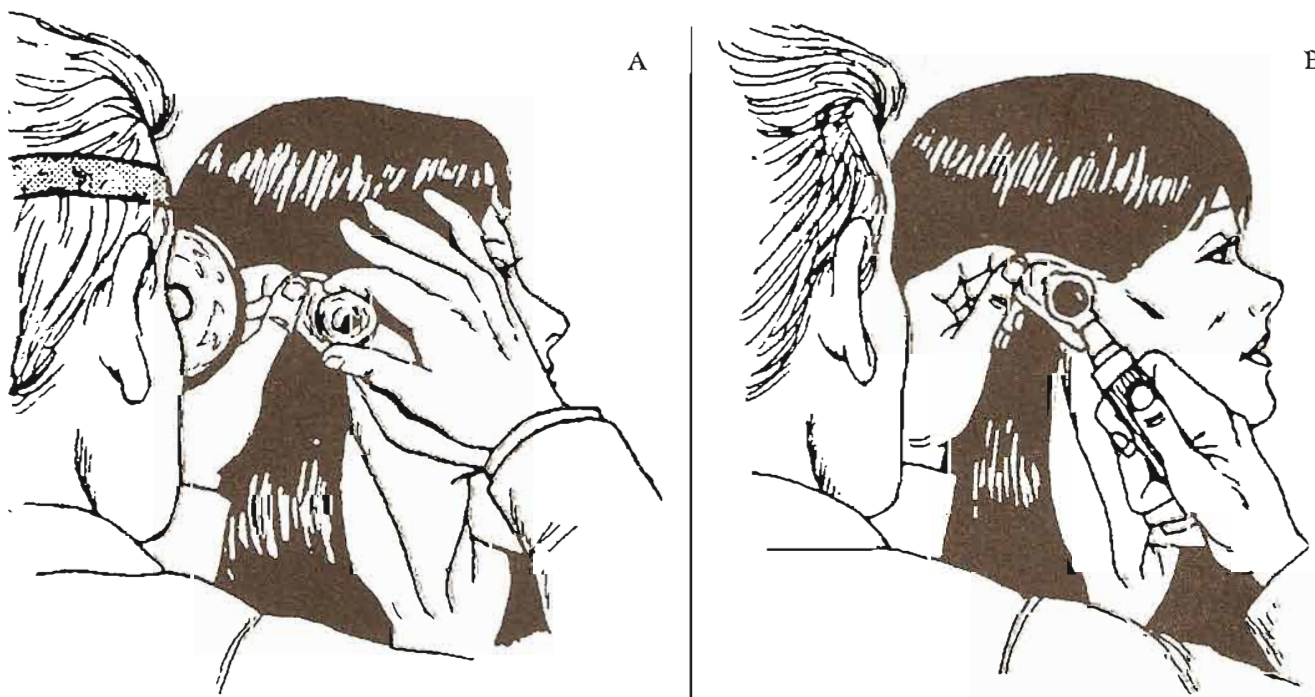
El hueso temporal se puede estudiar mediante radiografías convencionales y tomografía computarizada. La radiografía tiene la ventaja de la rapidez y la tomografía la de la definición de estructuras muy pequeñas, motivo por el cual la supera ampliamente.

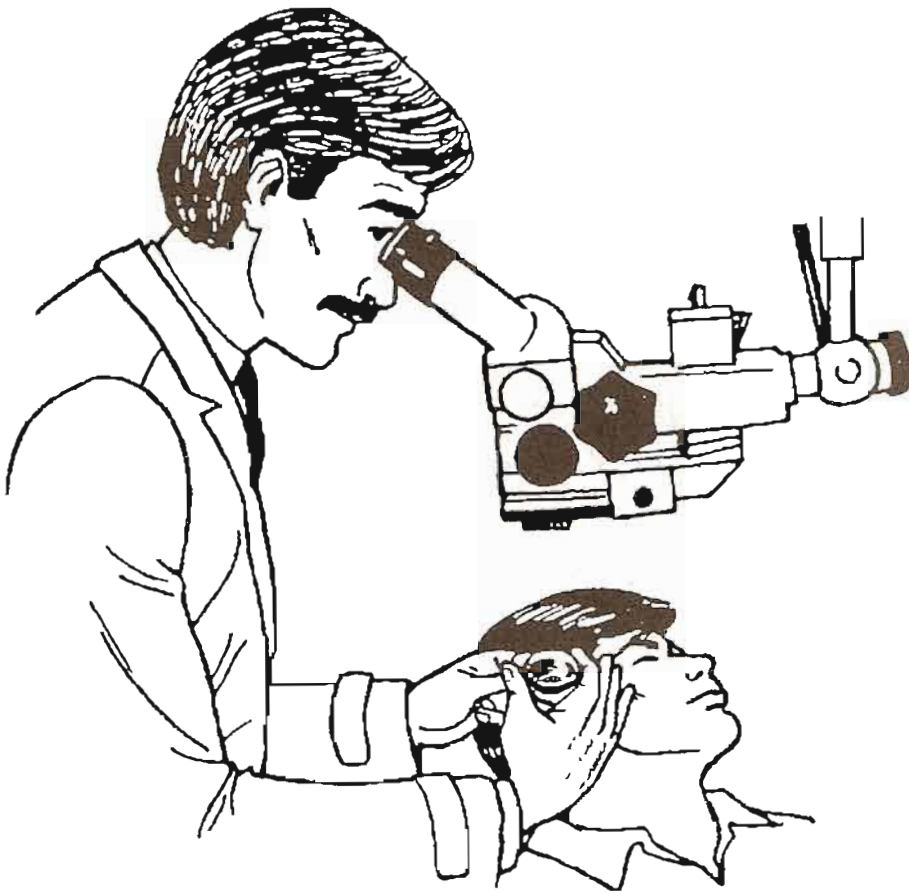
Radiografías convencionales. Se solicitan siempre bilaterales.

Incidencia de Schüller. Es oblicua al peñasco. Con el paciente en decúbito la-  
teral, el rayo central entra por la región temporal contralateral y sale por el  
conducto auditivo externo homolateral. Se visualiza (fig. 1-17):

- a) el tipo de neumatización de la mastoides;
- b) el grado de aireación de las celdas;
- c) el estado de la trama trabecular;
- d) la situación de la porción vertical del seno sigmoideo;
- e) la altura del techo del oído medio.

Fig. 1-15. A. Otoscopia  
con espejo frontal.  
B. Otoscopia con  
otoscopio.



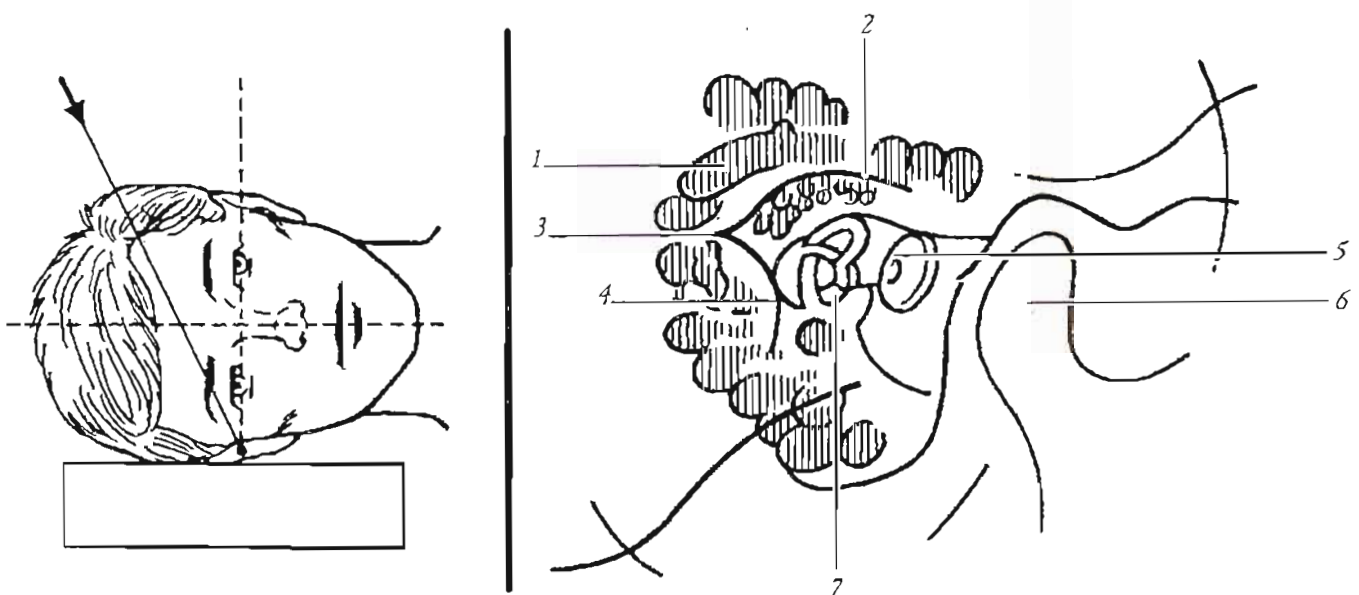


Incidencia de Chaussé III. Con el paciente en decúbito dorsal, el rayo central recorre exactamente el eje caja-conducto timpanomastoideo-antro, pero con una inclinación de 20 a 30° hacia el lado opuesto del rayo; el rayo central entra por fuera de la cresta orbitaria externa y sale junto a la protuberancia occipital externa homolateral. Esta incidencia permite estudiar (fig. 1-18):

- a) la caja del tímpano;
- b) el ático (espolón supratimpánico de Chaussé);
- c) el conducto timpanomastoideo (*aditus ad antrum*);
- d) el antro mastoideo;
- e) el conducto semicircular horizontal;
- f) los huesillos.

Fig. 1-17. A. Incidencia de Schüller. B. Estructuras examinadas con esta proyección radiográfica.

- 1, celdas mastoideas;
- 2, techo del oído medio;
- 3, ángulo sinodural;
- 4, seno sigmoideo;
- 5, conducto auditivo externo;
- 6, cóndilo del maxilar;
- 7, proyección del laberinto posterior.



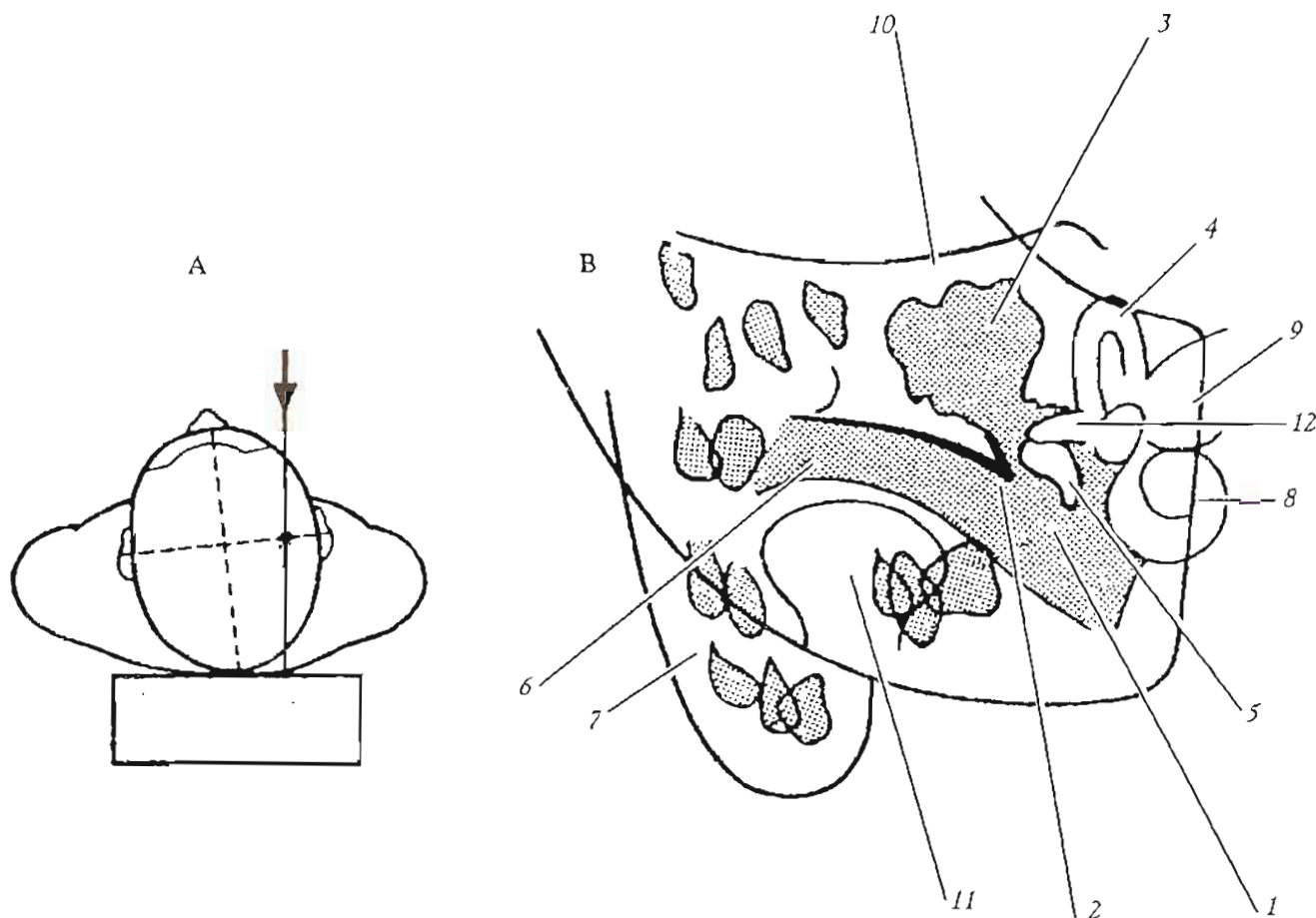


Fig. 1-18. A. Incidencia de Chaussé III.

B. Estructuras examinadas con esta proyección radiográfica.

1, caja del tímpano;  
2, espolón supratimpánico de Chaussé; 3, antro mastoideo; 4, conducto semicircular superior; 5, huesillos; 6, conducto auditivo externo; 7, mastoides; 8, cóclea; 9, conducto auditivo interno; 10, techo de la cavidad timpánica; 11, articulación temporomandibular; 12, conducto semicircular externo.

*Incidencia transorbitaria bilateral comparativa.* Con el paciente en decúbito dorsal y los planos sagital y horizontal perpendiculares a la mesa de rayos, el rayo central cae perpendicularmente sobre la base de la nariz. Se puede observar (fig. 1-19):

- a) la pirámide petrosa;
- b) el conducto auditivo interno en toda su extensión.

*Incidencia de Stenvers.* Con el paciente en decúbito ventral, el plano sagital de la cabeza se inclina  $45^\circ$  hacia el lado contralateral, de manera que el eje longitudinal del peñasco es paralelo a la mesa y perpendicular al rayo central que penetra en el punto medio entre el trago y el extremo externo de la ceja. Se visualiza (fig. 1-20):

- a) la pirámide petrosa y su vértice;
- b) los conductos semicirculares superior y horizontal;
- c) el conducto auditivo interno;
- d) el vestíbulo;
- e) la cóclea.

*Tomografía computarizada* (fig. 1-21). Antes estaba indicada para el estudio de los neurinomas, los tumores glómicos, las fracturas del peñasco, las infecciones propagadas desde el oído medio y las erosiones óseas por colesteatomas. En la actualidad, además de utilizarla para esas patologías, la tomografía computarizada se emplea casi de rutina para la investigación de las afecciones del oído externo, medio e interno en su totalidad, con contraste yodado endovenoso o sin él.

La gran definición que adquirieron los equipos permite el diagnóstico de patologías de escaso tamaño y extensión, que tiempo atrás requerían de gran experiencia del especialista para su observación y detección en las placas radiográficas.

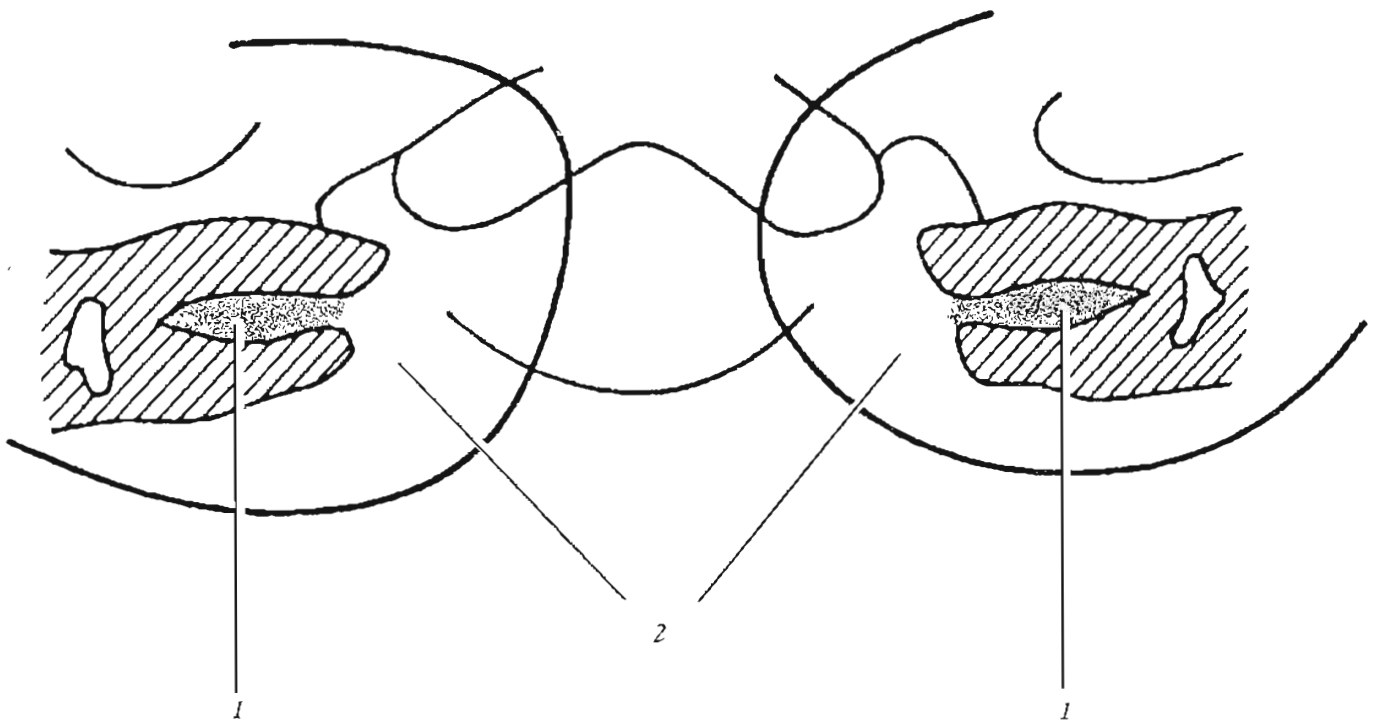


Fig. 1-19. Incidencia transorbitaria. 1, conducto auditivo interno; 2, órbita.

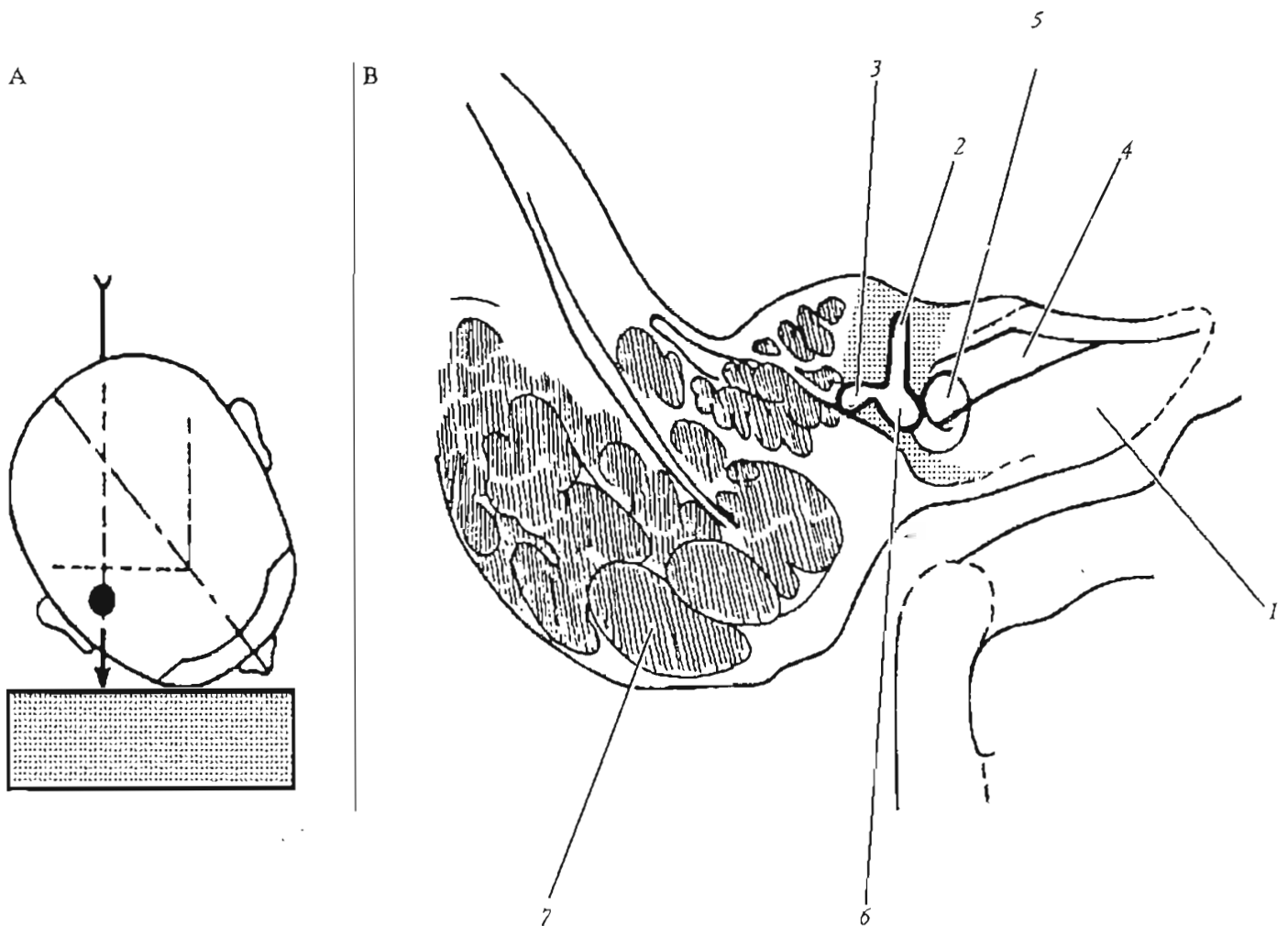
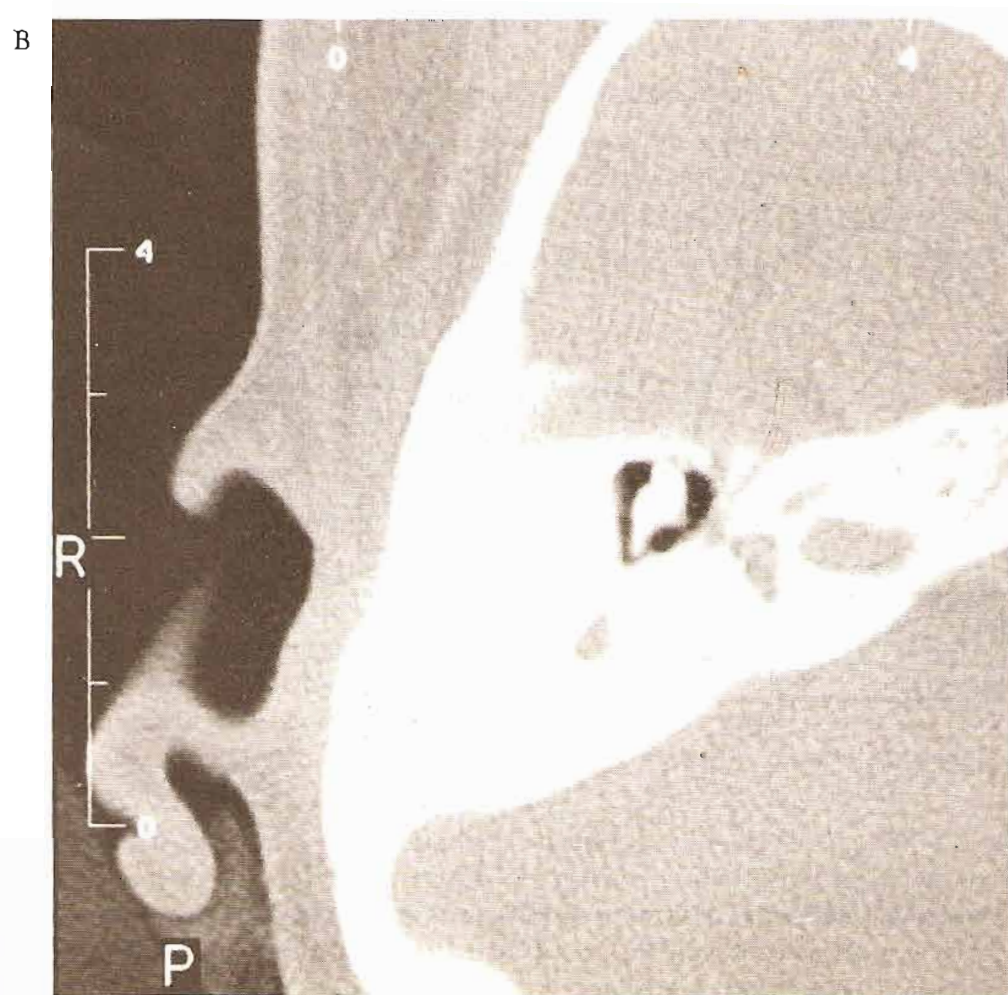
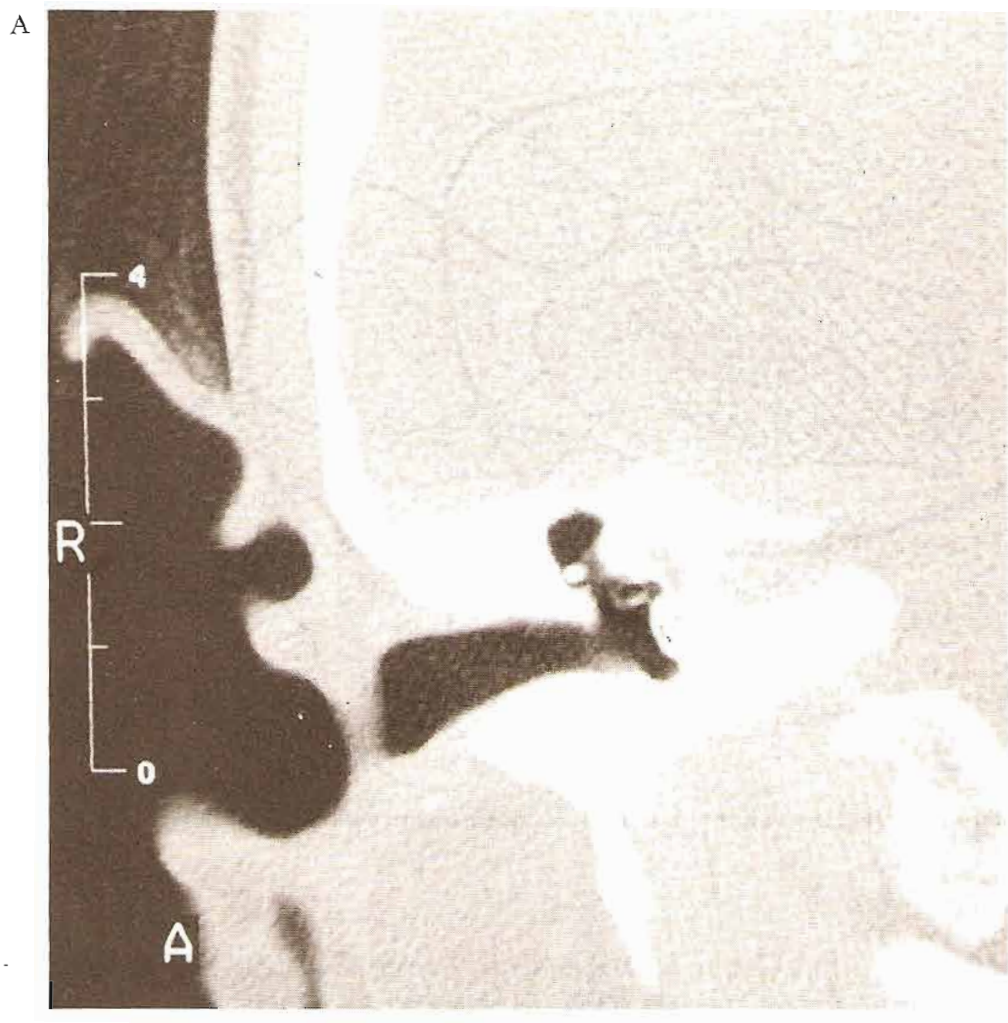


Fig. 1-20. A. Incidencia de Stenvers. B. Estructuras examinadas con esta proyección radiográfica. 1, vértice del peñasco; 2, conducto semicircular superior; 3, conducto semicircular horizontal; 4, conducto auditivo interno; 5, cóclea; 6, vestíbulo; 7, celdas aéreas mastoideas.



Fig. 1-21. Tomografía computarizada del oído.  
*A.* Imagen coronal en la que se aprecian claramente el conducto auditivo externo y la cavidad timpánica con la cadena de huesillos.  
*B.* Imagen axial en la que se observa ático de oído medio con huesecillos (articulación martillo-yunque).





**Resonancia magnética** (fig. 1-22). Es el método de elección para la detección de patologías tumorales intracanaliculares en el conducto auditivo interno o de la fosa cerebral posterior, alteraciones vasculares y lesiones desmielinizantes (tabla 1-1). Con la aplicación de contraste endovenoso (gadolinio) permite realizar el diagnóstico de tumores de hasta 1 mm de diámetro. En la aplicación ponderada en T2 permite observar la presencia de líquidos dentro y entre las diferentes estructuras; esta visualización es fundamental, por ejemplo, para verificar la permeabilidad coclear previamente a la realización de un implante coclear, sobre todo si el paciente tiene el antecedente de hipoacusia profunda por laberintitis osificante.

### Imágenes del oído patológico

Los principales estados patológicos en que la radiología aporta datos de importancia son las malformaciones congénitas, los traumatismos, los procesos inflamatorios y pseudotumorales, las neoplasias y las osteodistrofias.

**Malformaciones congénitas.** Con un estudio tomográfico de alta resolución en cortes axiales y coronales más desenrollamiento coclear, el cirujano obtiene los datos fundamentales para decidir si realiza una cirugía correctiva y cómo. La tomografía computarizada brinda la mejor información sobre:

- a) el estado del hueso timpánico;
- b) el grado de neumatización de las celdas mastoideas y el antro;
- c) la posición del seno sigmoideo y el bulbo de la yugular;
- d) el grado de desarrollo de la caja, los huesillos y las ventanas;
- e) la trayectoria del conducto del nervio facial;
- f) la altura del piso de la fosa media;
- g) el grado de malformación del oído interno.

**Traumatismos.** La pirámide petrosa, la mastoides y el hueso timpánico son las localizaciones más frecuentes de las fracturas de la base del cráneo. Así como las fracturas con desplazamiento de los fragmentos aparecen en la radio-

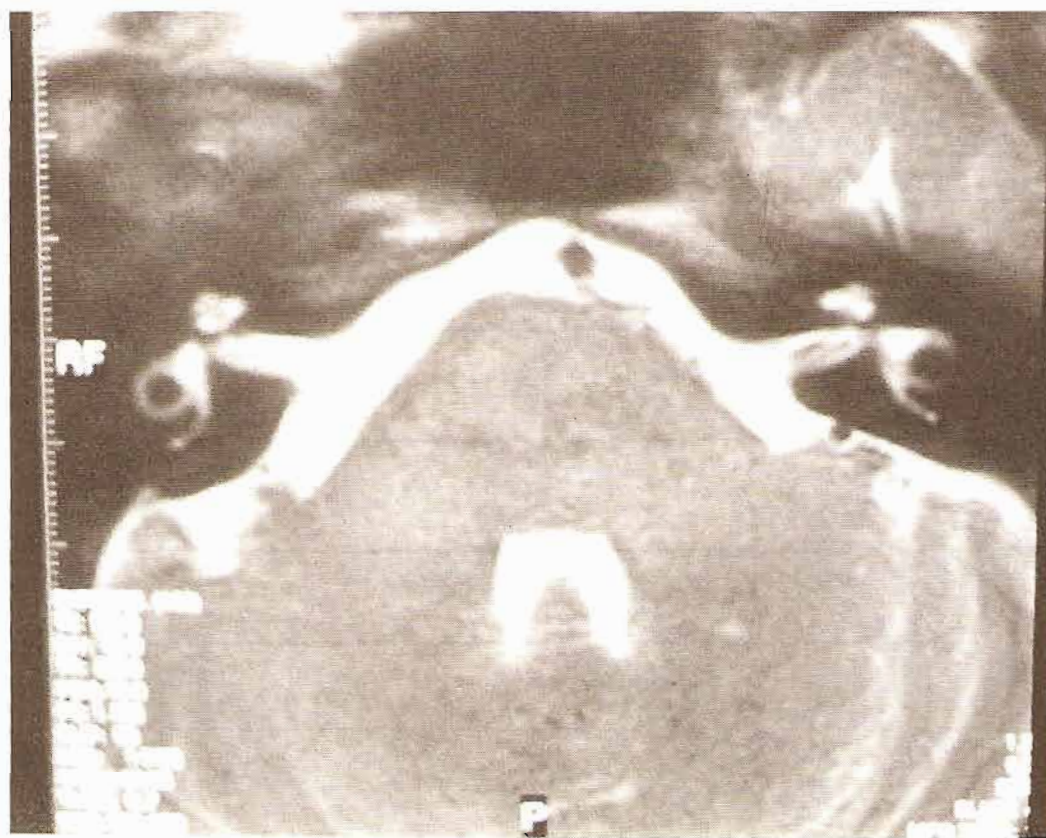


Fig. 1-22. Imagen de resonancia magnética nuclear en proyección axial en T2.



Tabla 1-1. Comparación de las imágenes de resonancia magnética en diferentes patologías.

	T1	T1/G	T2
Granuloma de colesterol	↑	No	↑
Grasa en ápex y órbita	↑	No	↓
Lipoma	↑	Desaparece con la técnica de supresión grasa, queda iso al LCR	→
Neurinoma Reil	↑	No	↓
posquirúrgico Grasa	Intermedia en T1 (gris) →	No	→
Músculo	→		→
Meningiomas	(gris) → Tono igual al del tejido nervioso	Sí	→
Neurinomas	↓ →	Sí (si es quístico tiñe periféricamente)	Quístico ↑ Sólido →
Glomus	↓ →		Sal, pimienta, parénquima blanco ↑
Fibroinflamatorios	↓ Si predomina tejido inflamatorio →	Si predomina tejido de fibrosis, tiñe con gadolinio	↓ →
Colesteatoma	(Puede ser si tiene grasa o colesterol) ↑	No	↑
Mucocele (depende de la consistencia de las secreciones)	↓	Sí cápsula	↑
Mucocele abscedado	↓	Sí cápsula	↑
Neoplasias (en general)	↓	Sí	↑
Otitis media aguda	↓	Sí	↑
Petrositis	↓		↑
Tejido inflamatorio	Agudo ↓ Crónico ↓	Sí	↑ ↓
Laberintitis osificante	↓	No	↓
Vasos	↓	Sí	↓ (vena) ↑
Aneurisma carotídeo	↓	Sí (depende, si tiene flujo)	Variable

grafía convencional, las pequeñas líneas de fractura sin desplazamiento solo se detectan con la tomografía computarizada axial y coronal.

**Procesos inflamatorios y pseudotumores.** *Mastoiditis aguda.* Se observa un velamiento difuso de las celdas mastoideas con ocupación del oído medio por líquido.

*Mastoiditis crónica.* Hay esclerosis difusa trabecular con oído medio generalmente libre.

**Colesteatoma.** La tomografía computarizada (fig. 1-23) muestra la erosión causada por el tumor a nivel más comúnmente de la pared externa del ático o espolón de Chaussé y su presencia generalmente a nivel del ático y el antro mastoideo. Hay aumento de la distancia entre la pared externa del ático y el conducto semicircular horizontal, el cual puede observarse erosionado o no; se observa ensanchamiento del conducto timpanomastoideo y agrandamiento del antro. Los bordes son más definidos que en el oído normal.

**Neoplasias.** *Tumor glómico yugular.* Su evaluación debe incluir una tomografía computarizada axial y coronal a fin de observar especialmente el agujero rasgado posterior, el que aparecerá dilatado; una resonancia magnética para evaluar la propagación o no al endocráneo, la indemnidad meníngea y de otras estructuras nerviosas, y una angiorresonancia con tiempo venoso homolateral y contralateral que permitirá examinar el drenaje venoso del lado del tumor y contralateral, ya que en la cirugía de este tumor la yugular es ligada y resecada junto con él.

**Neurinomas acústicos.** Para diagnosticarlos se utiliza en la actualidad la tomografía computarizada de alta resolución con contraste yodado endovenoso y la resonancia magnética con gadolinio. Esta última en T2 permite observar el llenado del conducto auditivo interno sano con LCR y la falta de llenado normal del lado que presenta el tumor.

Puede utilizarse la técnica de resonancia magnética con sustracción grasa para descartar los lipomas del ángulo pontocerebeloso.

**Cáncer del oído medio y externo.** La máxima información la brindan la tomografía computarizada para valorar el grado de lesión y compromiso óseo, junto con la resonancia magnética que permite determinar la extensión local y regional a los tejidos blandos.

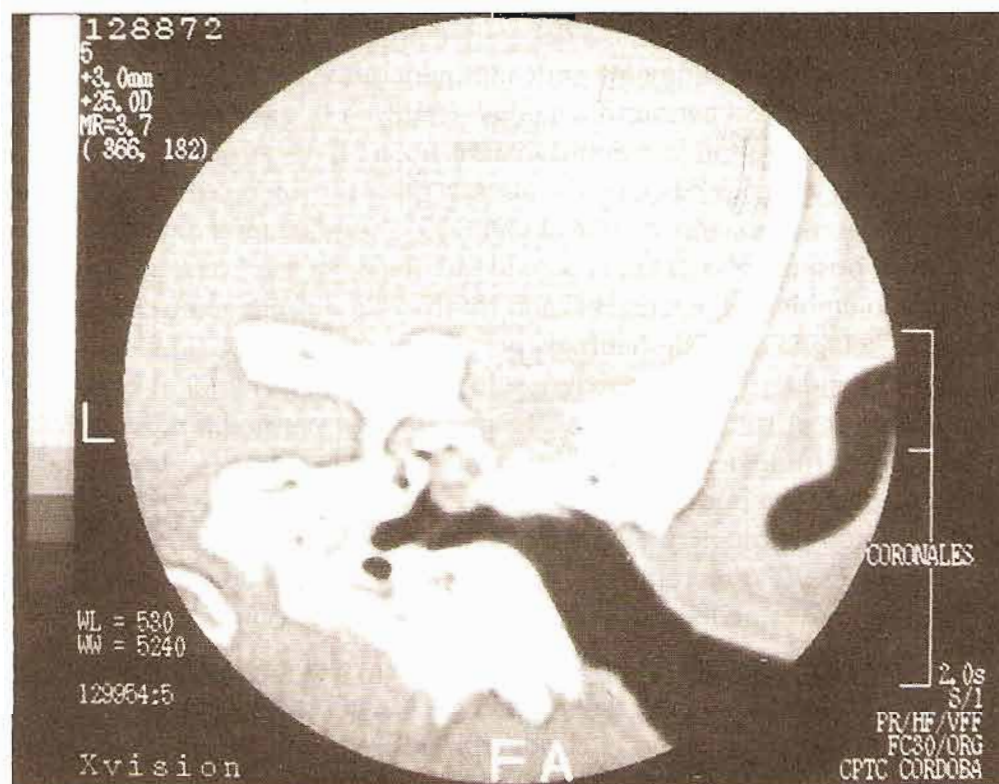


Fig. 1-23. Tomografía computarizada coronal de oído izquierdo con colestomatoma que erosiona piso de fosa media y canal semicircular externo.



**Osteodistrofias. Otosclerosis.** La tomografía computarizada en cortes axiales y coronales de alta resolución con desenrollamiento coclear y densitometría ósea, sin necesidad de utilización de contraste, permite ver el engrosamiento de la platina del estribo en la ventana oval del oído medio y los focos de otospongiosis que rodean la cóclea en el oído interno.

*Enfermedad de Paget, osteogénesis imperfecta, displasia fibrosa y síndrome de Albers-Schönberg.*

## AUDIOMETRÍA: EXPLORACIÓN DE LA AUDICIÓN

**Acumetría** significa "examen de la agudeza auditiva"; actualmente se reserva el término para los estudios auditivos que no emplean equipos electrónicos. **Audiometría** significa etimológicamente "medida de la audición". Si bien puede definirse como la medición exacta de la agudeza auditiva en sus diversas modalidades y por diferentes medios, el término suele hacer referencia a aquellos estudios auditivos que emplean equipos electrónicos.

Según los métodos empleados para medir la audición, puede considerarse: a) una **audiometría** fónica o vocal, no instrumental; b) una acumetría instrumental no electrónica, y c) una **acumetría** electrónica, que comprende a su vez la audiometría tonal, liminal y supraliminal, y la audiometría fonoelectrónica o logaudiometría.

La **acumetría fónica o vocal** es el examen de la agudeza auditiva ante la palabra hablada y es el método más empleado de manera espontánea y natural. La percepción de la voz da una idea aproximada de la agudeza auditiva: la voz cuchicheada tiene una intensidad de 30 db; la voz moderada a normal, de aproximadamente 50 a 60 db; la voz alta, de 75 db, y la gritada, de 90 db.

La **acumetría instrumental** tiene hoy un mero valor histórico, a excepción de los diapasones (véase más adelante); son clásicos el reloj de Lucae, el silbato de Galton y el monocordio de Struyken.

Se entiende por **vía aérea** la vía natural de llegada del sonido al oído, que debe estimular al sistema de conducción (oído externo y medio) y al de percepción (oído interno y vías) para ser escuchado. Se la estudia con los diapasones y con los auriculares del audiómetro.

La percepción por **vía ósea** se genera ante la estimulación del oído interno por medio de la vibración directa del cráneo producida por un diapason o por el vibrador óseo del audiómetro aplicados generalmente en la mastoides o el vértice del cráneo. Se denomina **vía ósea relativa** a la que se mide corrientemente, sin ocluir el conducto auditivo externo, a fin de permitir la llegada del **ruido ambiental** al órgano de Corti. Debido a que un sonido pierde energía para poder generar vibración y a que el sistema de conducción compensa la pérdida que de otro modo sufriría el sonido que llega por vía aérea para permitir que el ruido ambiental alcance el oído interno sin modificación, la vía aérea es superior a la vía ósea. Se habla de percepción por **vía ósea absoluta** cuando se ocluye el conducto auditivo externo, lo cual mejora la audición por esta vía al no interferir el ruido ambiental. Cuando existe patología del sistema de conducción, el ruido del ambiente no llega al oído interno y la vía ósea se "refuerza"; esto explica por qué un diapason colocado en el vértex puede percibirse en el oído patológico. Se puede decir que entonces la vía ósea absoluta es mejor que la vía ósea relativa y que en las afecciones del sistema de conducción se está evaluando directamente la vía ósea absoluta.

La **audición por trago** se obtiene cuando se ocluye el conducto auditivo externo con el trago por acción del vástago del diapason. Se crea de este modo una cámara de resonancia en el conducto que "refuerza" la vía aérea, lo cual determina que la audición por trago sea superior a la registrada por vía aérea.

No se trata de "percepción cartilaginosa", ya que el sonido perdería intensidad al pasar del medio cartilaginoso al óseo y al proseguir por vía ósea hasta llegar a la cóclea.

Se entiende por *umbral* a la mínima intensidad de sonido que un sujeto es capaz de percibir a una determinada frecuencia. Cabe destacar que la sensación sonora de nivel umbral es la misma cualquiera que sea la intensidad física del sonido; así, la sensación subjetiva será igual con un umbral de 0, 30 o 100 db.

La unidad de intensidad empleada en audiometría es el *decibel*, que corresponde a la décima parte de un *bel* (término acuñado en honor a Alexander Graham Bell). Se puede definir al bel como el logaritmo de base 10 de la relación entre dos intensidades medidas como presión (fuerza/superficie). Debido a que estas intensidades pueden referirse a intensidad física de sonido o a intensidad audible por el ser humano, existen dos tipos de decibeles: los de presión sonora (db SPL, por *sound pressure level*) y los referidos al nivel umbral de audición (db HTL, por *hearing threshold level*). Los primeros se utilizan generalmente para mediciones de instrumentos, entre ellos los audífonos; los segundos, en casi todas las mediciones audiométricas (salvo, por ejemplo, en los reflejos homolaterales de algunos impedanciómetros).

Sobre la base del sitio anatómico donde asienta, la patología auditiva se clasifica como conductiva, perceptiva o mixta (fig. 1-24). Por ser requisito previo a la realización de cualquier estudio audiométrico la realización de una otoscopia o una otomicroscopia, la patología de conducción se restringe en general a las afecciones del oído medio, con excepción, por ejemplo, de las agenesias del conducto auditivo externo. Por otra parte, debe existir una clara diferencia entre el diagnóstico clínico y el diagnóstico audiométrico. Debido a que la audiometría, en su más amplio significado, permite el estudio de cada frecuencia, los resultados pueden ser diferentes para cada sonido y el diagnóstico clínico formularse a partir de la consideración del conjunto. Por ejemplo,

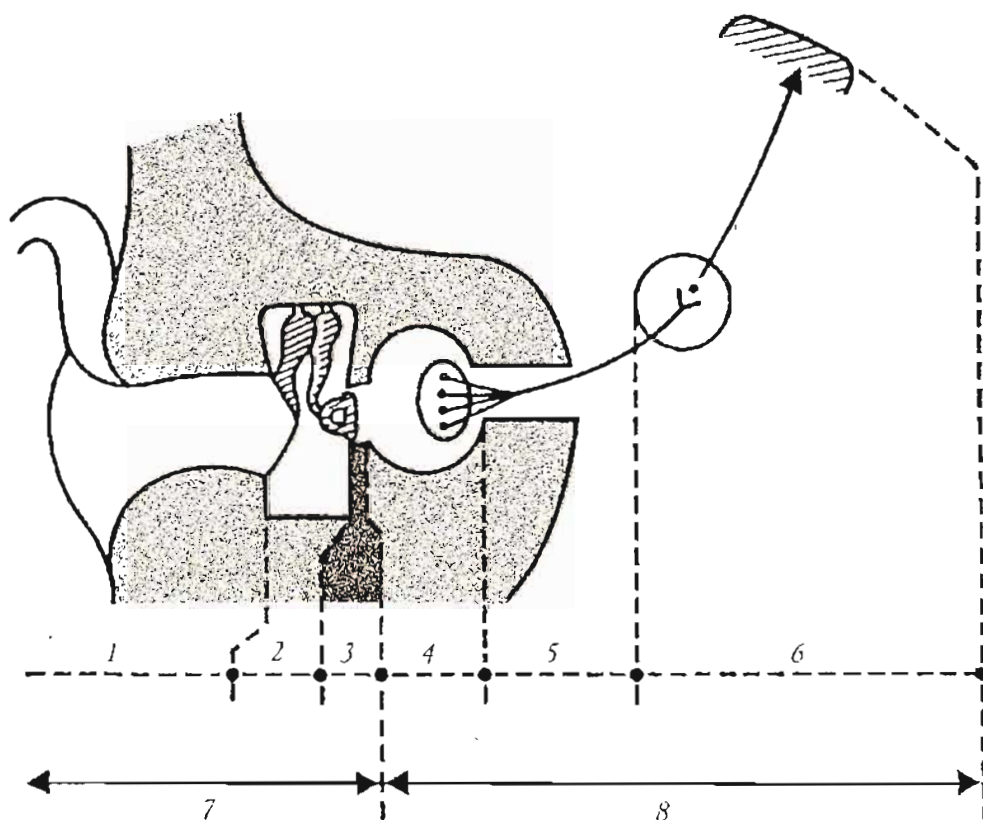


Fig. 1-24. Esquema del sistema de la audición: 1, oído externo; 2, oído medio; 3, cápsula ósea; 4, oído interno; 5, nervio auditivo; 6, centros, vías y corteza auditivos; 7, sistema de transmisión; 8, sistema de percepción.



si se detectan umbrales normales para los sonidos graves y pérdida perceptiva para los agudos, se infiere hipoacusia perceptiva; si hay pérdida conductiva para los sonidos graves y perceptiva para los agudos, se supone hipoacusia mixta. Pero puede suceder incluso que un resultado audiométrico normal tenga implicancias clínicas o, a la inversa, que lo que aparece como audiométricamente patológico no revista importancia desde el punto de vista clínico.

## DIAPASONES

Son instrumentos metálicos que pueden ser puestos en vibración a frecuencias determinadas y estables. Están formados por un vástago, que puede presentar un borne en su extremo libre para examinar la vía ósea, y dos ramas, provistas a veces con correderas para evitar la producción de armónicos. La frecuencia de vibración puede ser de 32 a 4.000 ciclos por segundo (cps). Los diapasones graves se accionan con un golpe sobre la eminencia tenar de la mano o en el codo; los agudos, mediante el deslizamiento de dos dedos, cada uno sobre una rama, desde su unión con el vástago hacia el extremo libre, evitando golpearlos con las uñas (fig. 1-25). Para explorar la vía ósea se apoya el vástago sobre el punto más sensible de la mastoides, generalmente el extremo inferior, o en la línea media del cráneo, generalmente sobre el vértex; para la vía aérea se coloca el diapasón con las ramas hacia abajo en un plano perpendicular al de la oreja. Las pruebas no deben ser realizadas en un ambiente silencioso ya que el ruido ambiental influye positivamente en los resultados. Las frecuencias más empleadas son 128, 256, 512, 1.024 y 2.048 cps. Como se mencionó anteriormente, el resultado obtenido corresponde a la frecuencia en estudio y no a la totalidad del oído, ya que la patología que este presente corresponderá al conjunto de esos resultados. A modo de ejemplo, si para la frecuencia de 256 cps corresponde una patología de conducción y para la de 2.048 cps una de percepción, el oído presenta una hipoacusia mixta.

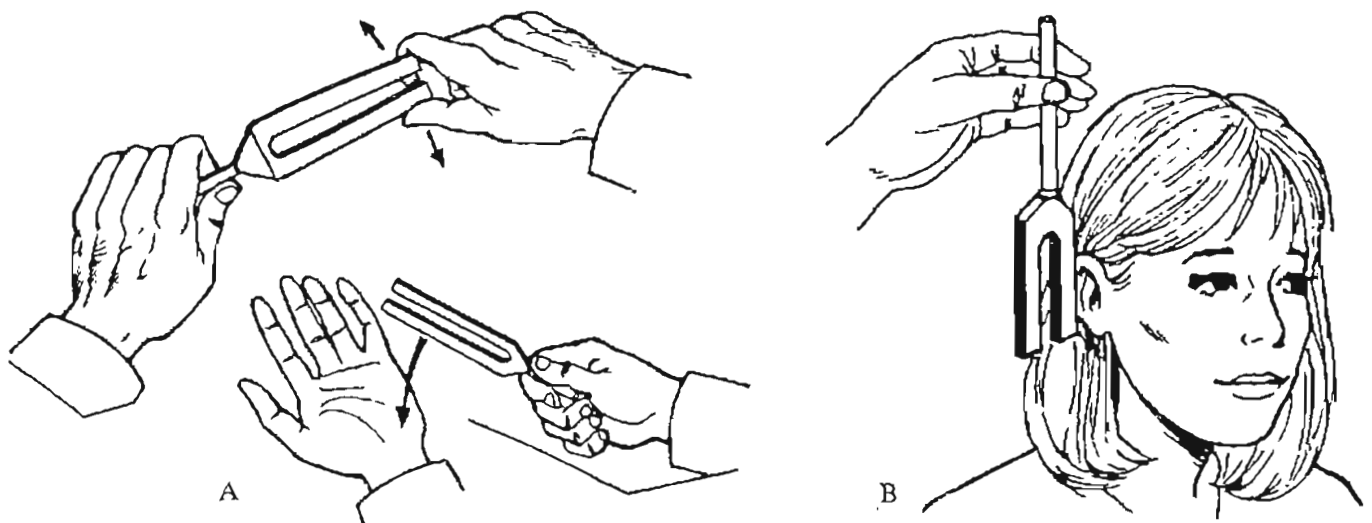
Las pruebas realizadas con diapasones no pierden valor por el hecho de constituir un medio simple, rápido y económico para determinar no solo la presencia o ausencia de hipoacusia, sino también el topodiagnóstico (hipoacusia conductiva, perceptiva o mixta) y el grado aproximado de pérdida; incluso se pueden utilizar para controlar los resultados de la audiometría tonal.

**Prueba de Weber.** Consiste en la localización del sonido por vía ósea. Para ello se apoya el diapasón vibrando sobre la línea media del cráneo, ya sea en el vértex o en la frente (fig. 1-26), y se le pregunta al paciente si escucha y dónde (en un oído, en ambos, más en un oído que en otro, en toda la cabeza, etc.) (tabla 1-2). Se denomina *Weber indiferente* cuando la percepción es

Fig. 1-25. Examen de la audición con diapasones.

A. Métodos para hacer vibrar el diapasón.

B. Exploración de la vía aérea.






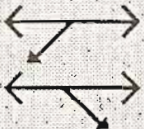
Weber indiferente		Mitad derecha de color rojo Mitad izquierda de color azul
Weber lateralizado		A derecha en rojo; a izquierda en azul
Weber no percibe		
Weber indiferente con predominio		Percibido en toda la cabeza, pero más en determinado oído

Tabla 1-2. Prueba de Weber. Forma de anotar los resultados.

igual en ambos oídos o en el centro del cráneo (fig. 1-27. A), y significa que la audición es normal o que ambos oídos tienen el mismo tipo y grado de hipoacusia. Cuando la percepción tiene lugar en un solo oído se trata de un *Weber lateralizado*. La percepción se lateraliza siempre hacia la mejor vía ósea (absoluta o relativa), es decir, en las hipoacusias conductivas unilaterales, hacia el oído patológico (fig. 1-27, B), y en las bilaterales, hacia el oído de mayor componente conductivo; en las hipoacusias perceptivas unilaterales, hacia el oído normal (fig. 1-27, C), y en las bilaterales, hacia el oído de menor pérdida; en las hipoacusias mixtas el resultado depende del grado de cada componente y de su relación con la audición del oído opuesto.

**Prueba de Rinne.** Consiste en la comparación del tiempo de percepción por vía aérea (VA) y por vía ósea (VO) en cada oído por separado (fig. 1-28). Como se verá, la medición del tiempo permite hacerse una idea aproximada del grado de pérdida auditiva, pero, debido a que este parámetro es muy variable aun en normoacúsicos, en la práctica solo se realiza una comparación cualitativa. Para realizar la prueba, primero se determina por qué vía escucha me-



Fig. 1-26. Exploración de la vía ósea en la prueba de Weber.

Fig. 1-27. Esquema de los posibles resultados de la prueba de Weber. A. El vibrador de vía ósea del audiómetro (1) emite un tono que es percibido por igual en ambos oídos (normal). 2, oído medio; 3, oído interno. B. Al haber una hipoacusia conductiva, el tono se percibe más intensamente en el oído afectado. C. En presencia de una hipoacusia perceptiva, la mejor cóclea (la contralateral) oye más el tono.

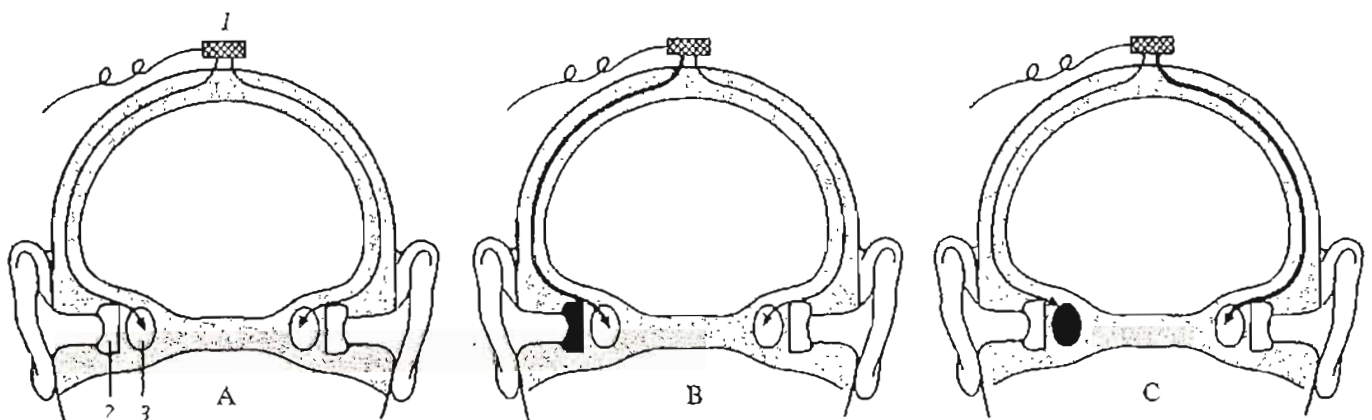





Fig. 1-28. Prueba de Rinne. En la audición normal se oye más por la vía aérea (A) que por la vía ósea (B).



jor el paciente y a continuación se explora el tiempo de percepción por la vía por la cual percibe menos. Cuando el paciente manifiesta haber dejado de oír, se pasa inmediatamente a la vía de mayor audición y se continúa explorando el tiempo de percepción. Dado que normalmente se percibe más por la vía aérea que por la ósea, se denomina a esta situación *Rinne positivo*, lo que significa que no hay afección del oído medio y por lo tanto se trata de una audición normal o de una hipoacusia perceptiva. Si, por el contrario, el paciente escucha más por vía ósea que por vía aérea, se trata de un *Rinne negativo*, y significa que existe un componente conductivo que puede corresponder a una hipoacusia conductiva o mixta. Si se comparan los tiempos de percepción, los resultados pueden ser:

- $VA > VO$ , tiempo de percepción normal: *Rinne positivo* (audición normal).
- $VA > VO$ , tiempos disminuidos: *Rinne positivo acortado* (hipoacusia perceptiva leve o moderada).
- $VA > VO$ , no percepción: *Rinne positivo absoluto* (hipoacusia perceptiva moderada o acentuada).
- $VO > VA$ , tiempos normales pero invertidos: *Rinne negativo* (hipoacusia conductiva).
- $VO > VA$ , tiempos disminuidos: *Rinne negativo acortado* (hipoacusia mixta leve o moderada).
- $VO > VA$ ; no percepción: *Rinne negativo absoluto* (hipoacusia mixta moderada o acentuada).

Weber	Rinne	Diagnóstico audiométrico
Indiferente	OD + OI +	Audición normal
	OD + acortado OI + acortado	Hipoacusia perceptiva bilateral simétrica leve o moderada
	OD – OI –	Hipoacusia conductiva bilateral simétrica
Lateralizado a derecha	OD + OI + acortado	Hipoacusia perceptiva izquierda leve o moderada
	OD – OI +	Hipoacusia conductiva derecha
	OD – OI –	Hipoacusia conductiva bilateral mayor en oído derecho
	OD + OI – absoluto	Hipoacusia mixta profunda izquierda o audición cruzada en oído izquierdo (perceptiva o mixta profundas, cofosis)

Cuando la percepción por ambas vías es igual (*Rinne igual*), se trata de una hipoacusia conductiva o mixta leve con una brecha menor de 30 db.

Dado que no se utiliza ensordecimiento para realizar las pruebas de diapasones (véase Audiometría tonal), un oído con hipoacusia acentuada puede responder por *audición cruzada* con un Rinne negativo absoluto; si por la audiometría tonal se constata esta situación, el Rinne pasa a ser un *falso Rinne negativo*.

En la tabla 1-3 se ofrecen algunos ejemplos de correlación entre las pruebas de Weber y de Rinne.

Prueba de Lewis, Bing y Federici. Compara, en cada oído por separado, la percepción por vía ósea y la audición por trago, que corresponde a la vía aérea reforzada. En caso de audición normal o de hipoacusia perceptiva, dado que el Rinne es positivo, la *audición por trago será mayor que la percepción por vía ósea*. En caso de existir un componente conductivo, la vía aérea reforzada puede superar o no a la vía ósea según el grado que este componente asuma. Así, cuando el Rinne es negativo, se obtendrá *trago mayor que ósea* cuando la brecha (véase Audiometría tonal) es de aproximadamente 30 db (componente conductivo leve); *trago igual a ósea* cuando la brecha es de 40 db aproximadamente (componente conductivo moderado), y *ósea mayor que trago* cuando la brecha es de 40 a 60 db (componente conductivo acentuado).

Las pruebas de Weber, de Rinne y de Lewis, Bing y Federici son las que se realizan con mayor frecuencia debido a su sencillez y a la importancia de los datos obtenidos.

Prueba de Schwabach. Consiste en comparar la percepción por vía ósea del examinado con la del examinador, siempre que este sea normoyente. Se apoya el diapason en la mastoides del paciente y, cuando ha dejado de oírlo, se lo apoya en la del examinador. Si este lo percibe es porque el paciente lo escuchó durante menor tiempo que lo normal; tiene por lo tanto descendida la percepción por vía ósea y un *Schwabach acortado* (hipoacusia perceptiva). Debe realizarse a continuación una *contraprueba*, es decir, se comienza por el examinador, quien cuando deja de oír el diapason lo pasa al examinado, que tampoco deberá per-

Tabla 1-3. Ejemplos de correlación entre las pruebas de Weber y de Rinne.



cibirlo. Existe un *Schwabach alargado* cuando el examinador no percibe el diapasón después que el examinado dejó de oírlo, pero en la contraprueba el paciente continúa percibiéndolo; este resultado denota una hipoacusia conductiva. Un *Schwabach igual* corresponde a la audición normal, ya que es requisito para realizar este estudio que el examinador tenga audición normal.

**Prueba de Gellé.** La aplicación de aire a presión en el conducto auditivo externo se transmite al sistema timpanoosicular e inmoviliza el estribo, pero al "fijarlo" dificulta el movimiento de la perilinfa y determina una disminución o alteración de la percepción por vía ósea. Cuando el sistema timpanoosicular está alterado por fijación de la cadena a cualquier nivel o por interrupción de ella, la presión aplicada no produce desplazamiento del estribo y, por lo tanto, no modifica la percepción ósea.

Para realizar esta prueba, mientras el paciente está percibiendo el sonido generado por un diapasón apoyado en la mastoides, se aplica presión en el conducto auditivo externo por medio de una pera de Politzer. Si se altera la percepción, se trata de *Gellé negativo* o *Gellé modifica*; si no se altera la percepción, se denomina *Gellé positivo* o *Gellé no modifica*. Cabe destacar que esta prueba fue ideada para diagnosticar otosclerosis, por lo que clásicamente solo proporcionaría información sobre la fijación o no del estribo en la ventana oval.

**Prueba de Runge.** Compara el tiempo de percepción por vía ósea en cada oído por separado, estando el conducto auditivo externo libre y habiéndolo llenado con alcohol (siempre y cuando no exista perforación timpánica). Dado que el conducto ocupado genera una hipoacusia conductiva, si el paciente ya la tiene no se incrementará el tiempo de percepción. Se denomina *Runge modifica* cuando el tiempo con el conducto ocupado es mayor que con el conducto vacío (no hay componente conductivo) y *Runge no modifica* cuando el tiempo no varía (hipoacusia conductiva o mixta). Como en el caso de la prueba de Gellé, la de Runge fue ideada para el diagnóstico de otosclerosis, y los resultados clásicos denotan la existencia o no de fijación estapédica.

**Prueba de Rius o balance mastoideorradial.** En las hipoacusias perceptivas profundas, el paciente puede tener dificultad para diferenciar vibración o percepción táctil de sonido y responde que escucha cuando en realidad no es así, sobre todo cuando se trata de frecuencias graves. La prueba consiste en comparar la percepción de un diapasón a nivel mastoideo con la obtenida apoyando el vástago del instrumento en la apófisis estiloides del radio. Si el paciente manifiesta "oír" mejor o igual en el radio que en la mastoides, se concluye que se trata de vibración.

Cuando en la audiometría tonal se obtiene solo audición por vía ósea con frecuencias graves, o cuando existe pérdida profunda de la percepción por vía aérea en ambos oídos con diferencia osteoaérea mayor de 60 db, o por otros medios se descarta la percepción ósea, ante la sospecha de percepción táctil se debe realizar la prueba. Para ello se exploran los umbrales de percepción de las frecuencias de 256 y 512 cps con el vibrador óseo colocado sobre la apófisis estiloides del radio, del lado del oído que presenta la percepción por vía ósea que se quiere verificar. Los resultados se anotan en el audiograma con el signo de vía ósea correspondiente, pero con trazo punteado (fig. 1-29). Si los umbrales del radio son iguales o mejores que los de la mastoides, se consigna *BMR RM* al costado del gráfico y se concluye que se trataba de vibración; de lo contrario, se anotará *BMR MR* cuando la audición es real. En los últimos años, debido a los avances tecnológicos, los audiómetros obtienen mayor rendimiento de la vía ósea, hecho que genera la misma situación descrita, pero con la frecuencia de 1.000 cps. Dado que esto no ocurría cuando se ideó la prueba, los autores propusieron incorporar la evaluación de la frecuencia de 1.000 cps.

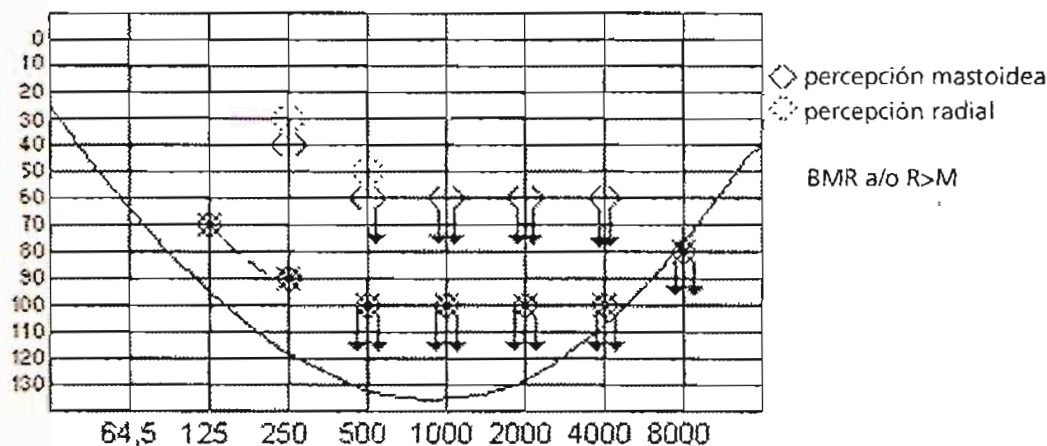


Fig. 1-29. Ejemplo de prueba de Rius o balance mastoideorradiol (BMR).

## AUDIOMETRÍA TONAL LIMINAL

Es el estudio de la capacidad auditiva por medio del audiómetro. Este es un instrumento electrónico que produce tonos puros cuyas frecuencias e intensidades pueden controlarse de manera exacta a fin de estudiar la vía aérea y la vía ósea, además de permitir realizar la logaudiometría y generar diferentes ruidos enmascarantes. Está calibrado de forma tal que permite medir la pérdida auditiva y no la intensidad física del sonido; de este modo, un sonido de 0 db representa el umbral normal de audición para la frecuencia correspondiente. En general, el audiómetro permite estudiar la vía aérea con frecuencias de 125, 250, 500, 1.000, 2.000, 4.000 y 8.000 cps y la vía ósea con frecuencias de 250 a 4.000 cps, en intensidades que pueden ir desde -10 hasta +120 db en pasos de 5 db, según el tono y la vía (el rendimiento disminuye desde las frecuencias centrales hacia las extremas y es menor para la vía ósea). Dado que la intensidad varía a razón de 5 db, el margen de error es de  $\pm 5$  db, es decir, 10 db. De esta forma, en general, una diferencia de 10 db se considera no significativa, atribuible, por ejemplo, a problemas de atención o a imprecisiones en la determinación de umbrales o en la calibración.

La audiometría debe realizarse en una cabina sonoamortiguada (fig. 1-30, B), pero puede efectuarse en un ambiente silencioso común, aunque con limitaciones. Siempre debe hacerse una calibración biológica, que consiste en tomar los umbrales tonales de vía aérea y vía ósea (esta última con 30 db de intensidad de ruido de banda estrecha en el oído opuesto) a 10 sujetos de 18 años aproximadamente sin antecedentes otológicos, promediar los resultados para

Fig. 1-30. A. Arriba. Audición normal: se oye más por la vía aérea (auricular [2]) que por la vía ósea (pastilla [1]). Abajo. Hipoacusia conductiva: se oye más por la vía ósea (pastilla [1]) que por la vía aérea (auricular [2]). B. Audiómetro y cámara sonoamortiguada. C. Monigote de Fowler.

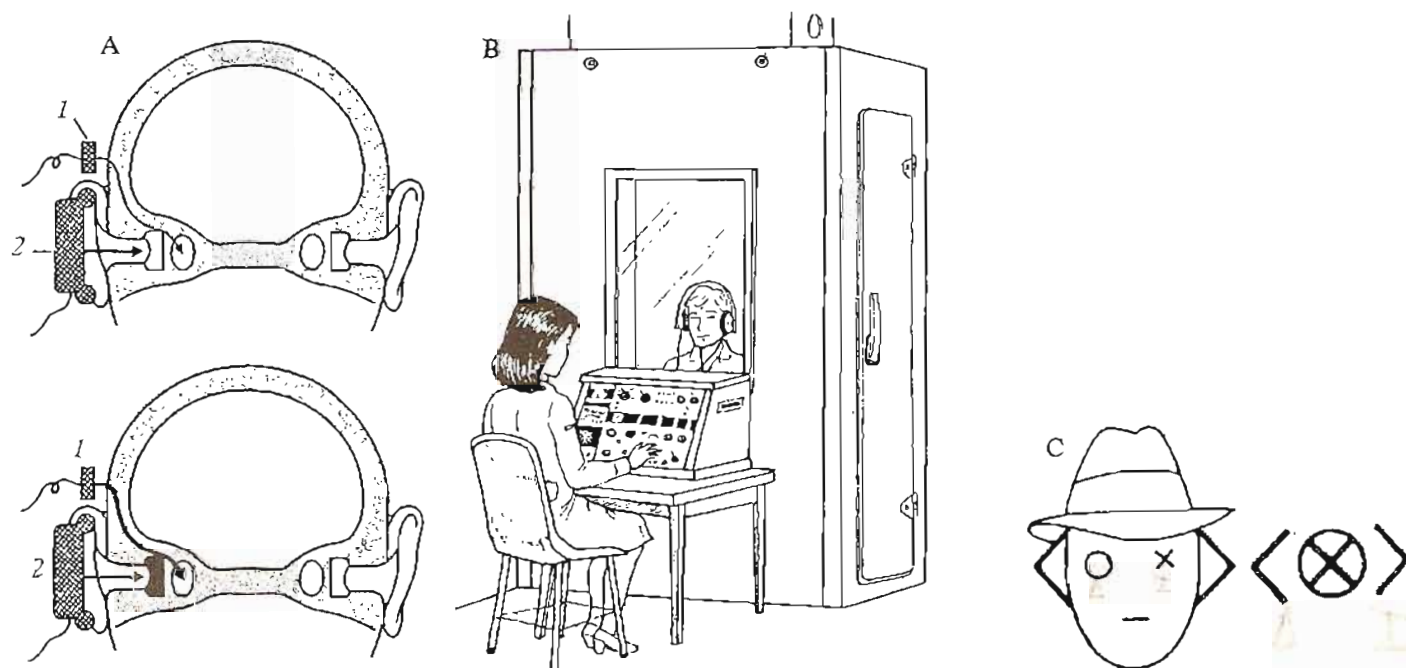




Tabla 1-4. Ejemplo de calibración biológica para la audiometría tonal liminal.

Frec.	125	250	500	1000	2000	4000	8000
VA	-10	-10	-5	-5	0	0	-5
VO		-5	+5	0	0	-5	

Tabla 1-5. Signos de vía aérea y vía ósea ideados por Fowler.

	Vía aérea	Vía ósea
Oído derecho (rojo)	○	<
Oído izquierdo (azul)	×	>

Tabla 1-6. Signos de no percepción para vía aérea y vía ósea.

	Vía aérea	Vía ósea
Oído derecho (rojo)	○ ↓	< ↓
Oído izquierdo (azul)	×	> ↓

cada vía y cada frecuencia y aplicar el valor obtenido para la corrección a 0 db en los futuros estudios. De esta forma, si el promedio de umbrales para la vía aérea de la frecuencia de 250 cps es de +10, cada vez que se estudie esta vía y frecuencia se restará 10 al umbral obtenido con el audiómetro antes de pasarlo al gráfico (tabla 1-4). Esta calibración biológica determina que se utilice un auricular para estudiar la vía aérea y el otro para los ruidos enmascarantes, a fin de evitar una extensa lista de descuentos y la eventual distorsión en la reproducción de los tonos puros.

Por convención, el oído derecho se anota con color rojo y el izquierdo con azul; los signos que se utilizan son los ideados por Fowler (tabla 1-5 y fig. 1-30, C). Cuando al máximo rendimiento del audiómetro un paciente no percibe el sonido, se emplea el signo de la vía correspondiente a esa intensidad con el agregado de una flecha hacia abajo (tabla 1-6).

El signo de no percepción solo expresa la ausencia de audición para una vía a determinada frecuencia, con el audiómetro y en el ambiente consignados, ya que puede suceder que exista audición pero escape al rendimiento del equipo empleado. De manera similar, se debe recordar que, debido al menor rendimiento de la vía ósea, es posible que no se obtengan umbrales para esta vía y sí para la aérea, hecho que no significa la inexistencia clínica de la vía ósea sino la incapacidad técnica de medirla. De este modo, es absurdo consignar a la misma intensidad un umbral de vía aérea y el signo de ausencia de percepción de la correspondiente vía ósea.

Para una fácil lectura de los resultados, los signos no deben exceder un tamaño similar a 10 db del gráfico; el centro de los signos de vía aérea y el vértice de los de vía ósea deben estar a nivel del umbral; los signos de vía aérea se anotan sobre la línea de frecuencia correspondiente, y los de vía ósea, a cada lado de ella según el oído. Debido a que los únicos signos aceptados internacionalmente son los de Fowler, debe aclararse en el gráfico todo otro signo diferente.

La audiometría tonal liminal tiene por objeto determinar los umbrales tonales, que corresponden a la menor intensidad que el sujeto es capaz de percibir; los

resultados se vuelcan en el **audiograma\*** (fig. 1-31), gráfico que permite visualizar en forma práctica el tipo y grado de pérdida auditiva, ya que la diferencia entre la vía ósea y la vía aérea está compensada por el equipo y en la parte superior se encuentra el "0" audiométrico, que corresponde a la audición normal. Así, para cada frecuencia, si no hay trastorno de conducción, la diferencia osteoaérea o **brecha** es de 0, 5 o 10 db y los valores normales se hallan situados entre -10 y +10 db. Cabe destacar que la brecha máxima es de 60 db, ya que, si se supera esta intensidad, el auricular pone en vibración el cráneo y estimula ambas cócleas. Como se mencionó anteriormente, una brecha audiométrica de 10 db no implica en general trastorno de conducción, pero como el interés suele estribar en determinar la presencia o no de patología, se utiliza en la práctica audiométrica el término "brecha" cuando la diferencia osteoaérea es de 15 db o más, ya que denota la existencia de compromiso conductivo.

Desde el punto de vista audiométrico se considera:

**Audición normal.** Toda la vía ósea está dentro de los límites normales (de -10 a +10 db) y sin problema de conducción (brecha de hasta 10 db) (fig. 1-32).

**Hipoacusia conductiva.** La vía ósea es normal y la brecha es mayor de 10 db en una o más frecuencias (fig. 1-32).

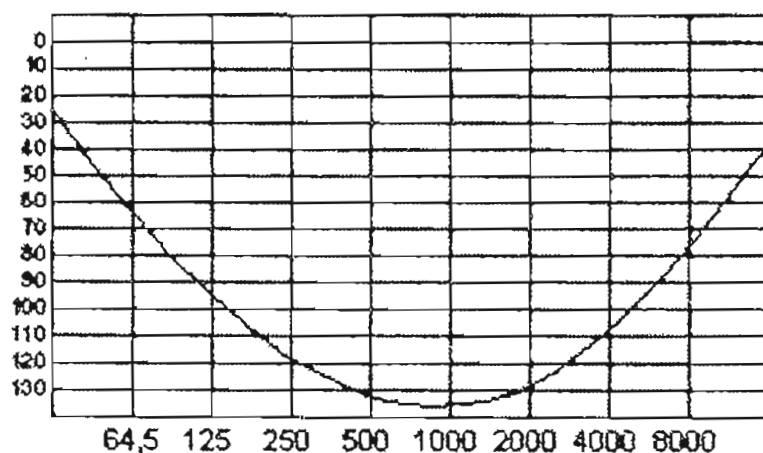


Fig. 1-31. Audiograma.

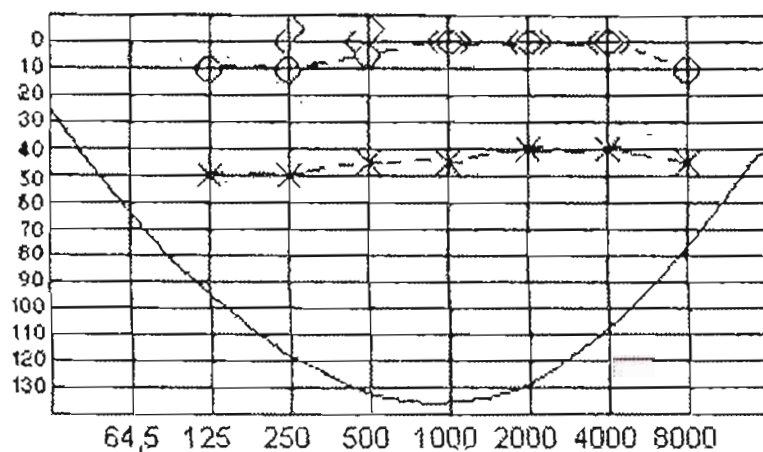


Fig. 1-32. Audiograma. El oído derecho presenta audición normal, y el izquierdo, hipoacusia conductiva.

\* En el audiograma deben figurar los siguientes datos:

- a) apellido y nombre del paciente y su edad;
- b) fecha de realización del estudio o fechas en caso de haber concurrido más de una vez;
- c) número del estudio;
- d) número de historia clínica;
- e) audiómetro empleado, ambiente en el que se realizó el estudio;
- f) apellido del médico solicitante;
- g) firma y sello del profesional fonoaudiólogo que realizó el estudio;
- h) colaboración del paciente. a este respecto se señala si el paciente cumplió o no con la consigna, ya que ello puede afectar la veracidad o concordancia de los resultados; se puede emplear un sistema de puntaje de 1 a 5 para consignar. 1, colaboración muy buena; 2, buena; 3, regular; 4, mala; 5, resultó imposible realizar el estudio.



**Hipoacusia perceptiva.** La vía ósea está descendida en una o más frecuencias, con diferencia osteoaérea de hasta 10 db (fig. 1-33).

**Hipoacusia mixta.** La vía ósea está descendida en una o más frecuencias y la brecha es mayor de 10 db en una o más frecuencias (fig. 1-33).

**Cofosis** (gr. *koophós*, sordo) o **anacusia** (*an-* + gr. *ákousis*, audición). No hay percepción aérea ni ósea al máximo rendimiento del audiómetro (fig. 1-34).

En la clínica se observa que, en general, las hipoacusias conductivas tienen brecha en las frecuencias graves o en todas, la cual puede disminuir en los agudos; las perceptivas suelen tener pérdidas progresivas en los agudos, pero pueden arrojar un perfil más o menos plano, pérdida en graves o incluso presentar pérdidas selectivas con determinadas frecuencias; pero se debe destacar que los perfiles audiométricos suelen presentar cierta "armonía" y no, por ejemplo, un aspecto de guarda griega.

### Técnica de la audiometría tonal

Se exploran los umbrales tonales siguiendo una técnica combinada (del sonido al silencio y del silencio al sonido): partiendo de una intensidad que se presume audible por el paciente, se la descende en pasos de 5 db, interrumpiendo la estimulación entre cada valoración, hasta llegar a la ausencia de percepción; luego se la asciende nuevamente hasta que el paciente conteste, y se repiten estos pasos hasta determinar el umbral. Se le indica al paciente que levante la mano del oído que escucha desde que empieza a oír hasta que termina; esto permite verificar el lado por el cual percibe el sujeto y evitar respuestas imprecisas, por ejemplo, por falta de motricidad fina al usar un pulsador. Se comienza por la vía aérea del mejor oído (según refiera el paciente) o por el oído derecho en su defecto, desde la frecuencia de 1.000 cps a los graves y, después, desde la de 2.000 cps a los agudos, por ser estos más fatigantes. Posteriormente se explora la otra vía aérea, la vía ósea del primer oído y, por último, la vía ósea del segundo.

Fig. 1-33. Audiograma. El oído derecho presenta hipoacusia perceptiva, y el izquierdo, hipoacusia mixta.

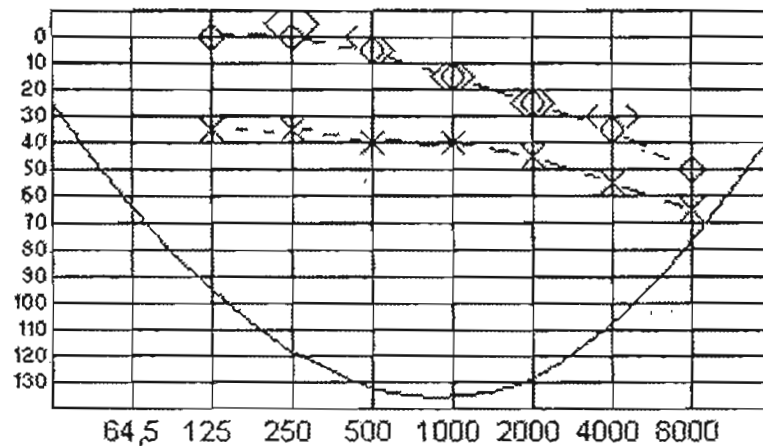
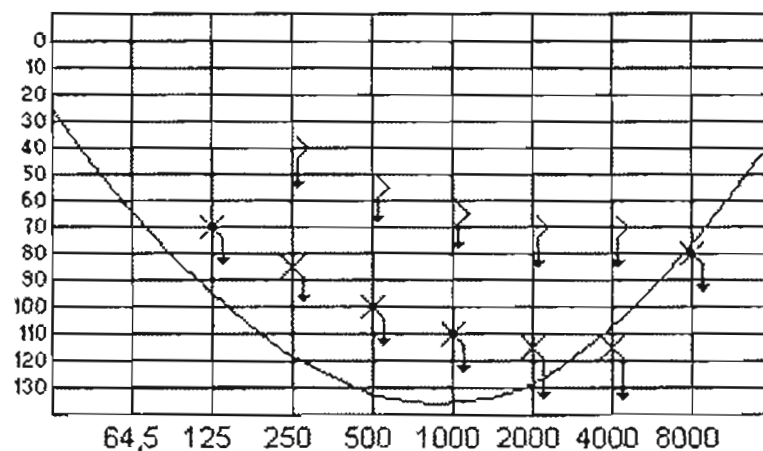


Fig. 1-34. Ejemplo de cofosis o anacusia del oído izquierdo.



Técnica de ensordecimiento. Cuando se estimula un oído por vía aérea con más de 50 db se pone en vibración el cráneo, lo cual estimula simultáneamente la vía ósea del oído contralateral; este valor se reduce en caso de tratarse de la vía ósea. Debido a ello, se puede obtener un umbral falso o inexistente que se denomina *perfil sombra* o *audición cruzada*. Para evitar este fenómeno se recurre al *ensordecimiento* o *enmascaramiento*, que consiste en pasar en forma simultánea, por el oído contralateral al investigado, un ruido especial llamado *ensordecedor*. Existen diferentes tipos de ensordecedores; los más empleados son la *banda estrecha*, para uso frecuencial en la audiometría tonal, y el *ruido blanco*, para realizar la logaudiometría.

Si bien existen diversas técnicas de enmascaramiento, se expondrá una de las más empleadas en nuestro medio que, con ciertas modificaciones actuales, fuera difundida inicialmente por Matilde Lauberer. Consiste en una serie de reglas que se basan en el empleo de la banda estrecha como ruido ensordecedor, por lo que para su aplicación se debe considerar cada frecuencia en forma individual. Si solo se dispone de ruido blanco se procede de igual forma, pero agregando 10 db más de ensordecedor.

#### I. Reglas para la vía aérea:

1. Si entre ambas vías aéreas existe una diferencia de 40 db o más, se anota el umbral del oído peor con un guión del color y del lado correspondiente al oído investigado y se investiga nuevamente ensordeciendo el mejor, a intensidad de la vía aérea del peor tomado sin ensordecedor. Pueden obtenerse tres resultados diferentes:
  - a) El umbral obtenido con ensordecedor coincide con el registrado sin este, o existe entre ambos una diferencia de hasta 10 db. Este segundo umbral se anota con el signo convencional de vía aérea y se considera real al anterior.
  - b) No se obtiene umbral ya que el paciente no percibe sonido al máximo rendimiento del audiómetro. Se marca con el signo de no percepción correspondiente al oído en estudio a ese valor máximo.
  - c) El umbral obtenido con ensordecedor difiere del obtenido sin ensordecer en 15 db o más. En este caso, se anota con el signo convencional de vía aérea y se registra nuevamente con 20 db más de ensordecedor que lo empleado anteriormente, lo que puede dar lugar a las tres situaciones mencionadas, pero el nuevo umbral se anota con un nuevo signo del color correspondiente al oído investigado y se aclara su significado en el audiograma (fig. 1-35).
2. Si la mejor vía aérea está en 60 db o más, entre ambas vías aéreas existe una diferencia de 15 a 35 db y, además, el oído de mejor percepción aérea tiene una brecha mayor de 10 db, se anota el umbral del oído peor con un guión del color y del lado correspondiente al oído investigado y

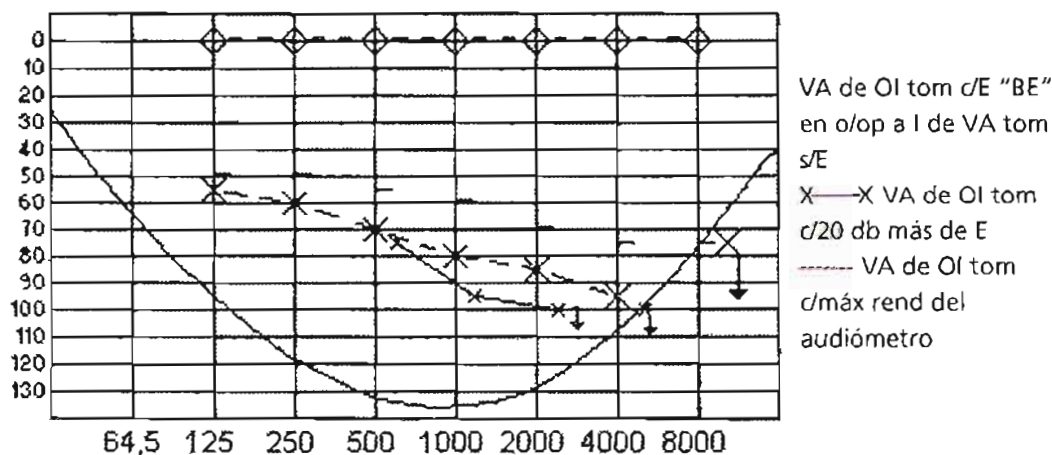


Fig. 1-35. Ensayo de ensordecimiento. Primera regla para vía aérea.

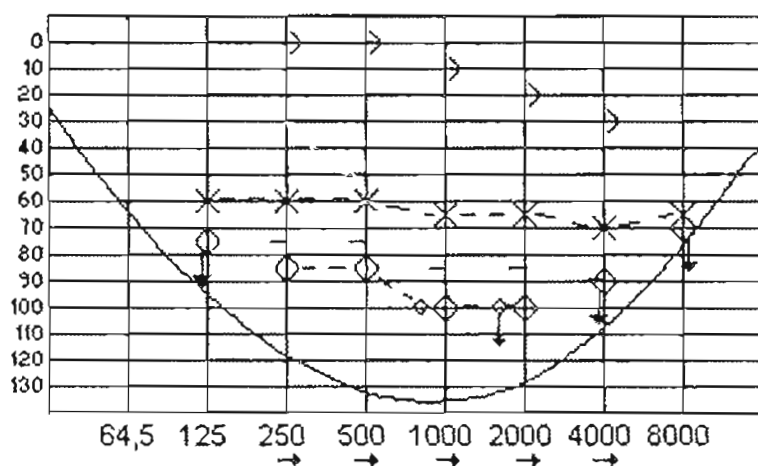


se explora nuevamente ensordeciendo el mejor con 30 db sobre el umbral si la diferencia entre ambas vías aéreas es de 15 a 30 db, o con 35 db sobre el umbral si esa es la diferencia. De acuerdo con el resultado, se procede en consecuencia (fig. 1-36).

## II. Reglas para la vía ósea:

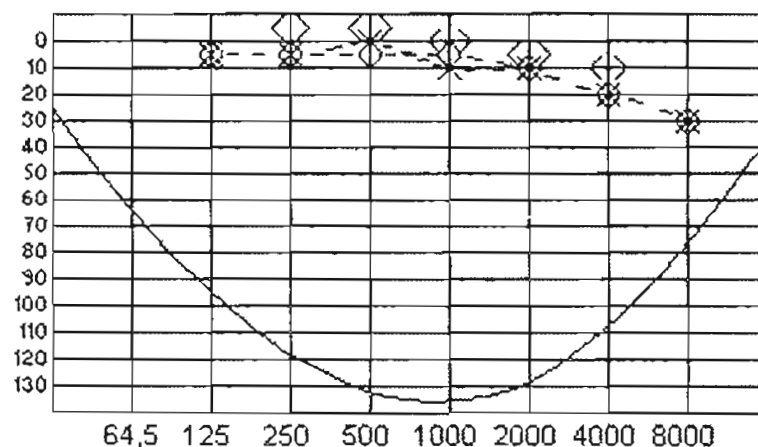
1. Si ambas vías aéreas son parejas, es decir, la diferencia entre ambas es de 0 a 10 db, se plantean las siguientes alternativas:
  - a) Si están por encima de 30 db, se explora la vía ósea de ambos oídos ensordeciendo el oído opuesto con 25 o 30 db sobre el umbral tonal correspondiente (fig. 1-37).
  - b) Si están por debajo de 30 db:
    - b.1) con Weber audiométrico indiferente, se exploran ambas vías aéreas sin ensordecedor;
    - b.2) con Weber audiométrico no indiferente (es decir, cualquier otro resultado), se exploran ambas vías óseas ensordeciendo el oído opuesto con 25 o 30 db sobre el umbral correspondiente de vía aérea.
2. Si ambas vías aéreas no son parejas se plantea lo siguiente:
  - a) Si la diferencia entre ambas es de 15 a 25 o 30 db, se explora la vía ósea del oído mejor sin ensordecer al peor, y la del peor ensordeciendo al mejor con 25 o 30 db sobre el umbral de vía aérea (fig. 1-38).
  - b) Si la diferencia entre ambas es de 35 db o más, se explora la vía ósea del oído mejor sin ensordecer al peor, y la de este último con ensordecedor en el oído mejor a intensidad de la vía aérea del peor tomada sin ensordecedor (fig. 1-39).
3. Si en el oído de peor vía aérea existe una brecha mayor de 10 db y el Weber audiométrico lateraliza hacia el otro oído, se explora nuevamente la vía ósea con 20 db más de ensordecedor que lo que se utilizó anterior-

Fig. 1-36. Ensordecimiento.  
Segunda regla para vía  
aérea.

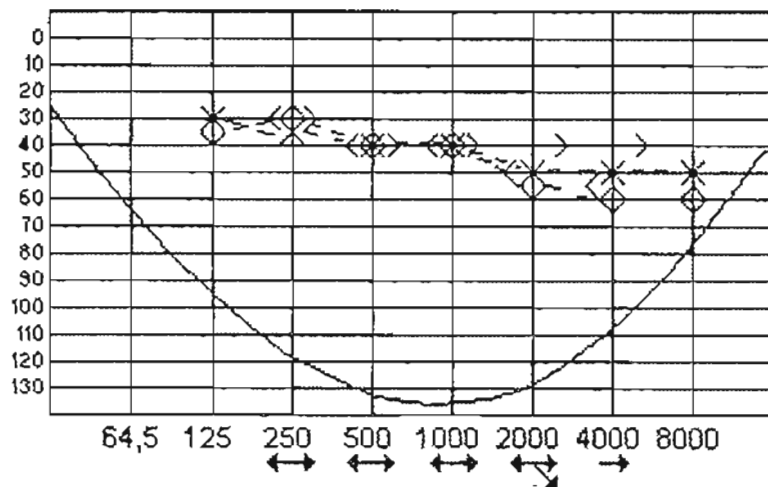


VA de OD tom c/E  
"BE" en o/op a 30 db  
de l s/u de c/tono  
< > VA de OD tom  
c/máx rend de E

Fig. 1-37. Ensordecimiento.  
Primera regla para vía  
ósea.

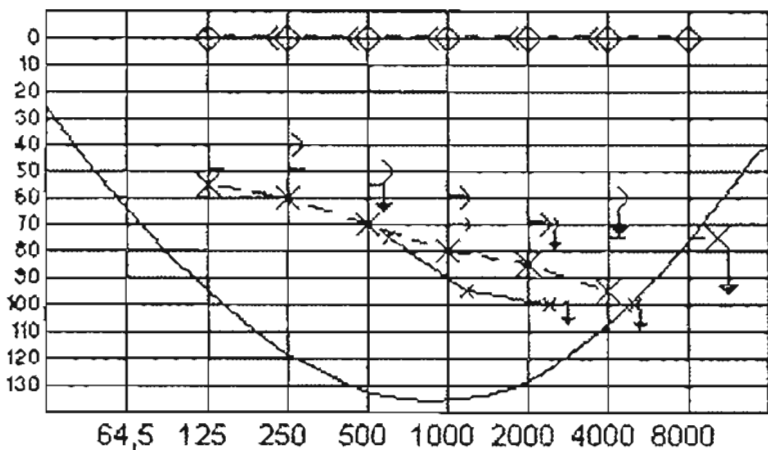


VO de a/o tom c/E  
"BE" en o/op a 30 db  
de l s/u de c/tono



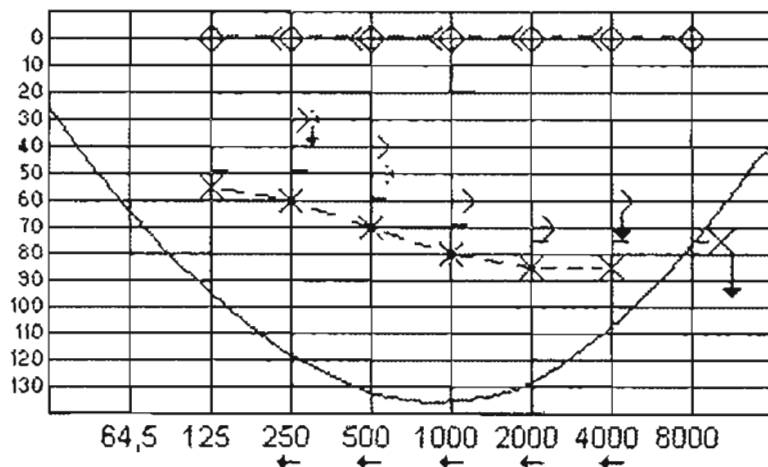
VO de a/o frec 2000 y 4000, tom c/E "BE" en o/op a 30 db de l s/u de c/tono

Fig. 1-38. Ensordecimiento. Segunda y tercera regla para vía ósea.



VA y VO de OI tom c/E "BE" en o/op a l de VA tom s/E  
X > < > VA y VO de OI tom c/20 db más de E  
----- VA de OI tom c/máx rend del audiómetro

Fig. 1-39. Ensordecimiento de vía ósea cuando las vías aéreas no son parejas. Desplazamiento de la vía ósea.



VA y VO de OI tom c/E "BE" en o/op a l de VA tom s/E  
> VO tom c/20 db más de E

Fig. 1-40. Ensordecimiento. Desplazamiento de la vía ósea.

mente. Este nuevo umbral, a diferencia de todos los casos anteriores en los que se emplea el signo convencional para vía ósea, se anota con un signo similar pero de trazo punteado, y se aclara su significado en el audiograma (fig. 1-40).

Siempre que al registrar nuevamente un umbral con 20 db más de ensordecedor, sea de vía aérea u ósea, su valor difiera en 15 db o más respecto al obtenido anteriormente, se procederá a realizar una nueva exploración del umbral con 20 db más de ensordecedor. Este procedimiento se denomina *técnica de desplazamiento de umbrales*. Si, en cambio, ese umbral no difiere en más de 10 db, se considera que el anterior correspondía a la audición real.

Cabe reiterar que todo signo empleado en el audiograma que no se limite a lo convencional debe ser aclarado en el gráfico. Es imprescindible consignar de manera detallada de qué manera se ensordeció y, en caso de no haberse ensordecido, dejar constancia de ello. Todo estudio que no provea esta información puede ser considerado carente de metodología alguna y, por lo tanto, de confiabilidad cuestionable.



**Acufenometría.** Consiste en la medición del acúfeno o *tinnitus*. Debe realizarse siempre, aunque el médico no la haya solicitado. En caso de que el paciente no lo presente, debe consignarse este hecho en el audiograma.

Se comienza preguntando al paciente que tiene acúfeno dónde lo escucha (en un oído, en ambos, en la cabeza); si es o no permanente y, en este último caso, si está presente en el examen; si es continuo o pulsátil; si varía o no en cuanto a su intensidad o tonalidad, y con qué lo puede comparar. A continuación se realizan las siguientes exploraciones.

1. **Localización.** Consiste en determinar cuál sonido o ruido del audiómetro se parece al acúfeno, estimulando para ello el oído contralateral. Si se trata de un tono puro, se consigna al pie del audiograma en la línea de la frecuencia correspondiente, con el signo de la vía aérea del lado del *tinnitus*; si se trata de banda estrecha, se consigna de igual forma que un tono puro agregando "BE" al pie; si se trata de un ruido blanco, se anota "Sh" seguido por una línea ondulada en el ángulo inferior derecho del gráfico, consignando además el umbral del ruido blanco; si se trata de varias frecuencias (*acúfeno pantonal*), se anota con el signo de vía aérea correspondiente al pie del tono más grave y se continúa con línea ondulada hasta el más agudo (fig. 1-41).

2. **Equiparación.** Se realiza solo si el acúfeno está presente en el examen, en el mismo oído que lo presenta, y consiste en la determinación de su intensidad. Se anota en el audiograma según la localización, con un guión a nivel de la intensidad de equiparación, con el color y del lado correspondiente al oído que tiene el acúfeno (fig. 1-42). En general, la equiparación coincide con el umbral cuando el acúfeno corresponde a un tono puro; no puede ser de menor intensidad que el umbral porque no se podría escuchar, pero tampoco ma-

Fig. 1-41. Localización del acúfeno. De derecha a izquierda, ejemplos de acúfeno similar al ruido blanco pantonal, de banda estrecha y tonal.

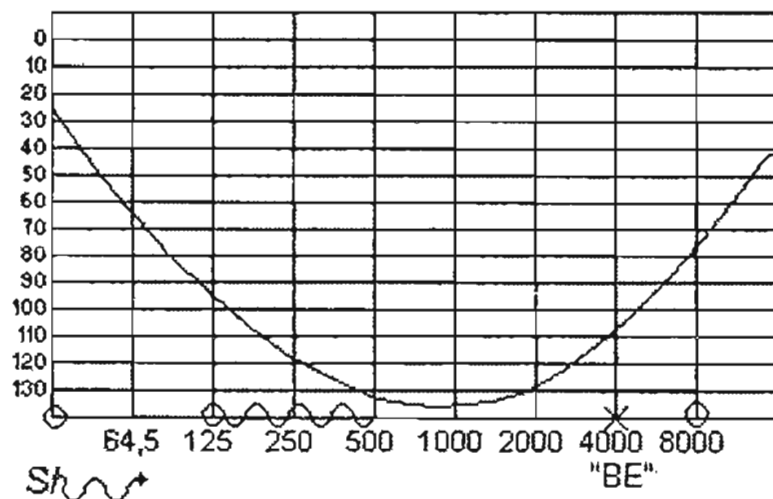
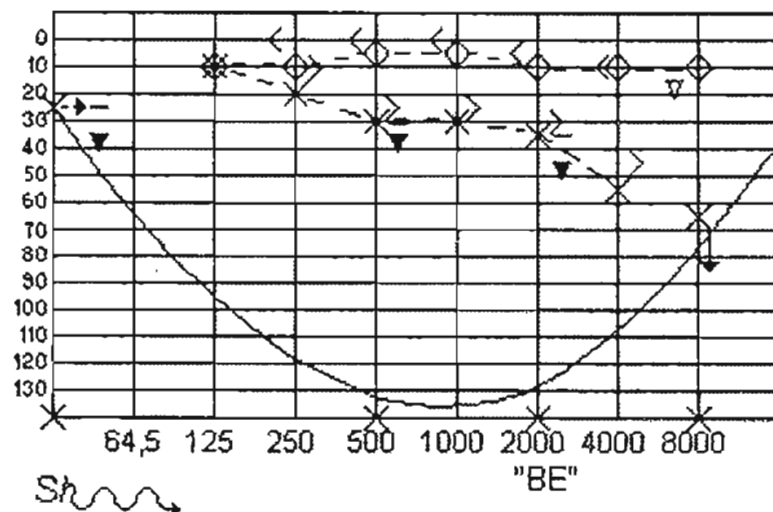


Fig. 1-42. Acufenometría. Localización, equiparación y ensordecimiento. En el caso de la frecuencia de 8.000 cps, los dos últimos pasos se realizaron en el oído contralateral.



por ya que no permitiría determinar el umbral. Las discrepancias suelen obedecer a que el tinnitus es similar a la frecuencia en cuestión pero no igual, o a que la equiparación se realiza habitualmente con la cámara sonoamortiguada abierta. Cuando se trata de un acufeno comparado con banda estrecha, el signo de equiparación se anota a nivel del umbral tonal correspondiente. En caso de tratarse de un acufeno pantonal, no se lo equipara ni ensordece ya que no se puede generar un sonido equivalente con el audiómetro.

3. **Ensordecimiento.** Consiste en determinar la intensidad, a partir de la equiparación, a la cual el paciente manifiesta no oír más su propio acufeno. Se anota con un triángulo isósceles invertido relleno, del color y lado correspondiente; la base debe estar a nivel de la intensidad de ensordecimiento.

Cuando el oído del acufeno no tiene audición, al menos en la frecuencia de localización, tanto la equiparación como el ensordecimiento se realizan en el oído contralateral, pero se anotan del lado correspondiente a este último con el triángulo sin rellenar.

**Audiometría tonal a campo libre.** Se realiza comúnmente cuando el paciente no tolera la colocación de los auriculares (como sucede en el caso de niños muy pequeños) o cuando se necesita conocer la respuesta a nivel frecuencial de un audífono, sea por falta de lenguaje del paciente o debido al método de selección protésica empleado. Es necesario contar con uno o dos parlantes perfectamente calibrados, colocados en una cámara sonoamortiguada. Dado que se estudian ambos oídos *simultáneamente*, el signo que se utiliza es un rectángulo de color negro de un tamaño equivalente a 15 x 20 db (tomando como referencia el audiograma) (fig. 1-43). La determinación de umbrales es igual que para la audiometría tonal común.

#### AUDIOMETRÍA TONAL SUPRALIMINAL

Las pruebas supraliminales estudian la audición por encima del umbral, es decir, en pleno campo auditivo; se emplean en hipoacusias perceptivas para establecer si existe una lesión del órgano de Corti (cortipatía) o de las vías auditivas (hipoacusia retrococlear).

Las cortipatías presentan *diploacusia*, *reclutamiento* y *fatiga patológica*; las neuronopatías (afección de la primera neurona de la vía) presentan *adaptación patológica*. La diploacusia es una distorsión de la percepción de frecuencias por la cual un sonido se percibe como si poseyera un tono diferente, lo que genera alteraciones en la discriminación sonora. Los demás términos serán explicados oportunamente.

La realización de las pruebas supraliminales debe cumplir los siguientes requisitos:

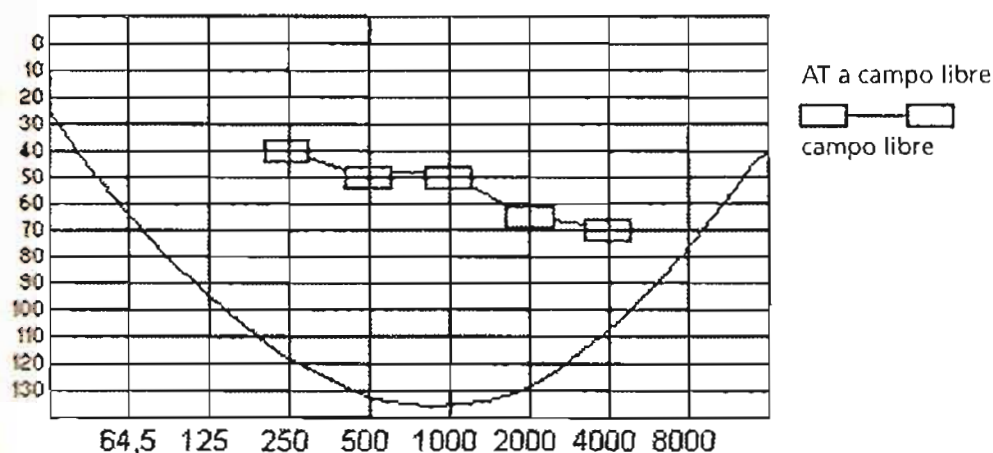


Fig. 1-43. Audiometría tonal a campo libre.



- a) Se llevan a cabo en las frecuencias de 500, 1.000, 2.000 y 4.000 cps.
- b) No se debe usar ensordecimiento en el oído contralateral al estudiado, razón por la cual no pueden realizarse en los casos en que este debería aplicarse.
- c) No se deben efectuar a intensidades en las que exista molestia.
- d) No se realizan a más de 100 db de intensidad.
- e) Deben respetarse los requisitos particulares de cada una.

De manera similar a lo expresado oportunamente en los apartados sobre diapasones y audiometría tonal, se debe diferenciar entre el resultado obtenido para una frecuencia en particular y el que corresponde al oído en estudio. Dado que generalmente la frecuencia de mayor pérdida es la que mostrará mayor alteración según la prueba realizada, puede suceder que, por ejemplo, no se obtenga reclutamiento para las frecuencias de 500 y 1.000 cps y sí para las de 2.000 y 4.000 cps, pero se debe concluir que ese oído presenta reclutamiento y por lo tanto tiene una cortipatía.

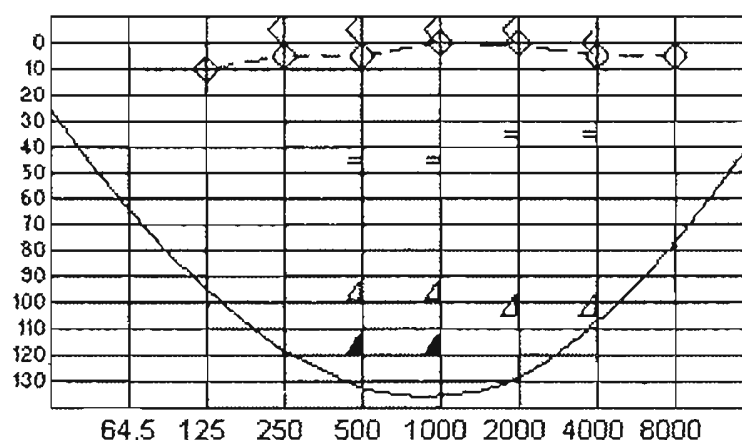
Las pruebas supraliminales se clasifican según su objeto de estudio como se detalla a continuación, mencionándose aquellas de mayor importancia.

### Pruebas para estudiar reclutamiento

El reclutamiento es una distorsión de la percepción de la intensidad propia de las lesiones del oído interno, que determina una mayor sensación de sonoridad en el oído cortipático con respecto al normal y que no respeta la *ley de Weber-Fechner* (la sensación sonora crece en proporción aritmética, mientras el estímulo aumenta en proporción geométrica). Así, en una hipoacusia perceptiva de 30 db, un tono de 40 db se oír con una intensidad de 10 db si no existe reclutamiento y podría percibirse como de 20 db si lo hubiese. Este fenómeno produce un *estrechamiento del campo auditivo*, que normalmente es de 130 db para la frecuencia de 1.000 cps. Se denomina *campo auditivo* al espacio comprendido entre el umbral tonal liminal y el umbral de algia (nivel de audición dolorosa), también denominado *techo* o *dintel*. La reducción se debe al descenso del umbral de audición y al ascenso relativo del techo, porque por el reclutamiento se llega a él con menos decibeles sobre el umbral.

**Prueba de Watson y Tolan.** Consiste en la determinación de los umbrales de confortabilidad y de molestia, los cuales, una vez volcados al audiograma, permiten visualizar la normalidad o el estrechamiento del campo auditivo, esto último característico del reclutamiento (figs. 1-44 y 1-45 y tabla 1-7). Es una prueba sencilla y de fácil comprensión por el paciente, pero existe cierta variabilidad en los resultados debido a la forma de explicar la consigna y a la interpretación personal sobre qué es confortable y qué es molesto. Debe realizarse antes que ninguna otra prueba para evitar trabajar a niveles de intensidad molestos para el paciente. El umbral de molestia suele encontrarse a 5

Fig. 1-44. Prueba de Watson y Tolan y prueba de algia. Campo auditivo normal.



periódicos de la intensidad) a 40 db sobre el umbral tonal correspondiente, cuya modulación se varía hasta lograr el umbral. El resultado se vuelca en el audiograma siguiendo una escala en la cual 5 db del audiograma corresponden a 0,2 db del UDI (fig. 1-46). Cuando la longitud del signo excede los límites del audiograma, se puede alterar la escala, hecho que se indica al hacer la mitad del signo con trazo lleno y el resto con trazo punteado.

**Prueba de SISI.** Se basa en la existencia del umbral diferencial de intensidad: a 40 db sobre el umbral, el normoyente percibe una variación de 1 db, pero no a 20 db sobre el umbral. El término SISI corresponde a las siglas en inglés de *índice de sensibilidad para pequeños incrementos*. La prueba consiste en lo siguiente: sobre un tono continuo a 20 db sobre el umbral, se pasan 20 incrementos de 1 db, uno cada 5 segundos, y el paciente debe indicar si escucha o no cada uno de ellos; a cada respuesta positiva se le otorga un valor de 5%. Se considera reclutamiento positivo cuando el resultado está entre 60 y 100%, y reclutamiento negativo cuando es menor de 20%; entre 25 y 55% el reclutamiento no es franco y, aunque clásicamente se lo estima "dudoso", se debe considerar reclutamiento parcial (tabla 1-9). El resultado se vuelca en el audiograma (fig. 1-47) o en un gráfico especial llamado *sisigrama*, que ha caído en desuso.

Fig. 1-46. Prueba de Lüscher. En la frecuencia de 4.000 cps del oído izquierdo no se puede realizar porque se debería usar enmascaramiento.

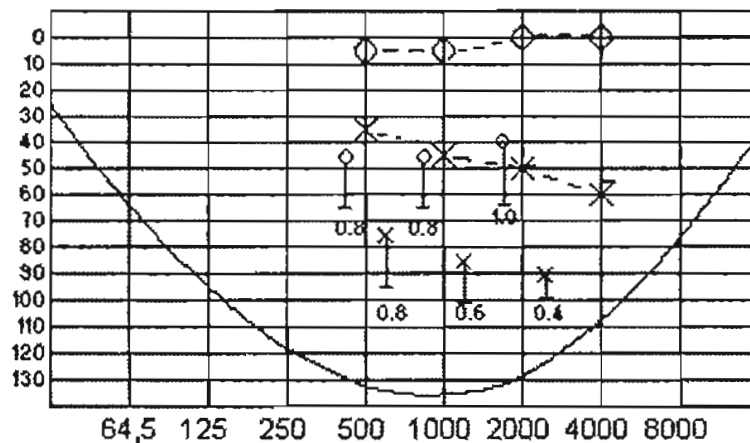


Fig. 1-47. Prueba de SISI: ejemplo de graficación en el audiograma.

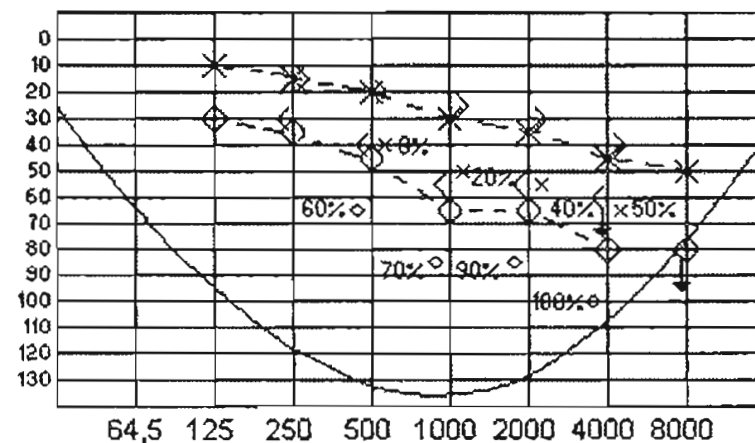


Tabla 1-9. Resultados de la prueba de SISI.

Reclutamiento	Resultado
Negativo	0 a 20%
Parcial	20 a 55%
Total o positivo	60 a 100%



**Prueba de Fowler.** Solo se puede realizar en casos de hipoacusia unilateral, ya que consiste en la comparación de la sensación subjetiva de intensidad entre un oído hipoacúsico y uno sano, para cada frecuencia, siempre que exista una diferencia binaural entre 30 y 50 db. Si la pérdida auditiva es menor de 30 db, prácticamente no se obtendrá ningún resultado patológico, pero si es mayor de 50 db, la respuesta puede corresponder a audición cruzada. Si bien se trata de una prueba fácil para el paciente y demostrativa, es difícil encontrar un caso que cumpla los requisitos, motivo por el cual ha dejado de realizarse. Se comienza la prueba pasando un sonido a 20 db sobre el umbral del lado sano y a 5 db sobre el umbral del oído hipoacúsico en forma simultánea durante pocos segundos. Se prosigue aumentando el sonido en pasos de 5 db del lado del oído afectado hasta que el paciente refiera que presenta igual sensación sonora; la estimulación se interrumpe entre cada valoración o aumento de intensidad para evitar fatiga perestimulatória. A continuación se aumentan otros 20 db más del lado sano y se prosigue la exploración.

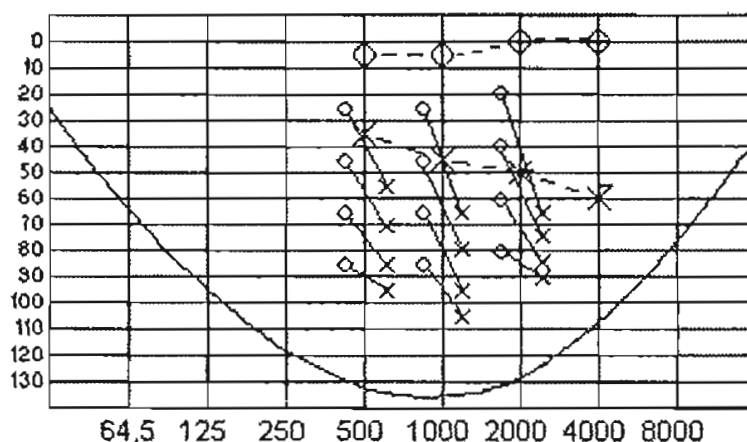
Para la valoración se unen los puntos de igual sensación sonora en ambos oídos para la misma frecuencia (fig. 1-48):

- Si las líneas son paralelas, no hay reclutamiento.
- Si se horizontalizan progresivamente, hay reclutamiento.
- Si se verticalizan progresivamente en forma ascendente, el reclutamiento es muy acentuado, situación que recibe el nombre de *sobrerreclutamiento*.
- Cuando las líneas se separan progresivamente, se habla de *inversa del reclutamiento*, que correspondería a patología retrococlear.

### Pruebas para estudiar fatiga auditiva

Se entiende por *fatiga auditiva* al desplazamiento posestimulatorio que sufre el umbral auditivo debido a la aplicación previa de un sonido intenso. Existen diversas pruebas que básicamente se diferencian por el estímulo empleado (tono puro, ruido enmascarante, ruidos de máquinas, ruido del ambiente laboral, etc.) y por la manera de realizar los controles de los umbrales. La fatiga patológica indica alteración del funcionamiento del órgano de Corti y la susceptibilidad de este al daño inducido por el ruido.

**Prueba de Davis.** Es quizá la más fácil de realizar, ya que consiste en la determinación de los umbrales tonales antes y después de fatigar con un sonido de 1.000 cps a 100 db durante 1, 3 y 5 minutos, dejando pasar 15 segundos entre la estimulación y cada determinación de umbrales (fig. 1-49). Se considera fatiga patológica cuando hay una variación de 10 db o más entre el primero y el último umbral. Si el paciente presenta umbral de molestia en la frecuencia de 1.000 cps a 100 db o menos en un oído, la prueba no puede realizarse en ese oído.



**Fig. 1-48.** Prueba de Fowler. En la frecuencia de 4.000 cps no se puede realizar por existir más de 50 db entre las vías aéreas.

Fig. 1-49. Gráfico para anotar los resultados de la prueba de Davis.

Frecuencia	Umbral	1 min	3 min	5 min	Diferencia
500					
1000					
2000					
4000					

### Pruebas para estudiar adaptación auditiva

La adaptación auditiva o *fatiga perestimuladora* es un fenómeno vinculado a la función neuronal y, por lo tanto, cuando es patológica, es patrimonio de las neuronopatías. De las pruebas que pueden realizarse, la de Carhart es una de las más sencillas.

**Prueba de Carhart.** También llamada de declinación del tono (*tone decay*), consiste en determinar la intensidad, a partir del umbral tonal, a la cual el paciente es capaz de percibir el tono en estudio durante 60 segundos. Para ello se solicita al sujeto que indique todo el tiempo que percibe el sonido de prueba partiendo del umbral tonal. Si el paciente dejare de oírlo antes de los 60 segundos, se aumentará la intensidad de 5 en 5 db hasta lograr este tiempo de percepción, sin interrumpir la estimulación.

Si la adaptación es normal, solo se pueden requerir hasta 10 db sobre el umbral para percibir el estímulo durante 60 segundos. Si la adaptación es patológica, se necesitan 30 db o más para percibirlo 60 segundos o, al ir aumentando progresivamente el sonido, se alcanza la máxima intensidad del audiómetro sin lograr este tiempo de percepción (fig. 1-50) (existen casos en los que la relación entre la intensidad sobre el umbral y el tiempo es inversa). Como esta prueba está indicada en hipoacusias perceptivas, los resultados obtenidos generalmente no se corresponden con los de adaptación normal y, si no se trata de patología retrococlear, se trata de una cortipatía. Pero se debe recordar que la prueba estudia un fenómeno neuronal, de modo que la ausencia de adaptación patológica no diagnostica lesión del órgano de Corti.

### Pruebas tonales para estudiar lesiones centrales

La audición de un oído mejora, se facilita, cuando por el oído contralateral se pasa un sonido de frecuencia distinta de la que se está empleando en el oído en estudio. En cambio, la audición se inhibe, se perjudica, cuando por el oído contralateral se pasa un sonido de la misma frecuencia que la que recibe el oído de prueba. Estos fenómenos están vinculados con procesos centrales.

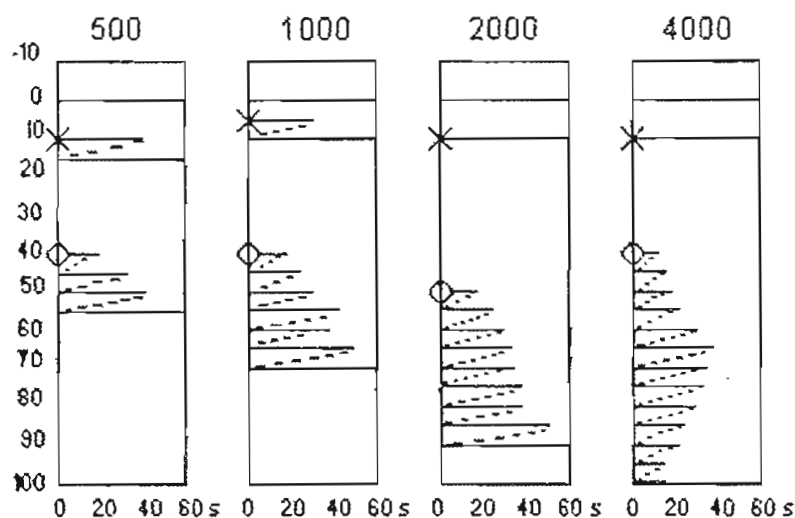


Fig. 1-50. Prueba de Carhart. El oído izquierdo presenta adaptación normal, y el derecho, adaptación patológica.



Estas pruebas han caído en desuso por los avances logrados con los potenciales evocados y los estudios de diagnóstico por imágenes.

**Prueba no verbal de integración biaural.** Consiste en la determinación del umbral diferencial de intensidad para la frecuencia de 1.000 cps a 40 db sobre el umbral, mientras en el oído opuesto se pasa un sonido de 250 cps a 30 db sobre el umbral. Después se hace lo mismo, pero estimulando el oído contralateral con la frecuencia de 1.000 cps a 30 db sobre el umbral, y se comparan los resultados. En caso de normalidad de las vías centrales se registra un aumento del valor del UDI; por el contrario, en caso de lesión central no hay variación del UDI.

**Prueba de inhibición central de la fatiga.** Consiste en la comparación de los resultados de la prueba de fatiga habitual con aquellos que se obtienen agregando en el oído contralateral al de estudio un sonido de 250 cps a 30 db sobre el umbral. La no modificación de la fatiga por un sonido contralateral diferente del de la prueba es patológica y denota una alteración central.

## LOGOAUDIOMETRÍA

Es la medición de la audición de la palabra: su importancia radica en que permite interpretar el grado de dificultad que presenta un hipoacúsico para la discriminación del mensaje hablado. De este modo, la logoaudiometría constituye un elemento fundamental para la rehabilitación auditiva y el parámetro obligado en la selección de audífonos.

La prueba consiste en determinar el porcentaje de discriminación de palabras correctas a diferentes intensidades, generalmente por vía aérea. Para ello se comienza a emitir palabras desde 0 db de intensidad, la cual se aumenta en pasos de 5 db hasta que el paciente manifieste oír la voz; se continúa aumentando el volumen hasta que pueda repetir dos o tres palabras y, a partir de esa intensidad, se pasan listas de palabras en pasos de 10 db hasta los 100 db o 5 db por debajo del umbral de molestia, si existiera. Este *umbral de molestia para la palabra* se encuentra a la intensidad mínima a la cual el sujeto presenta molestia para tonos puros, por lo menos a dos frecuencias (de 500 a 4.000 cps). Dado que generalmente se utilizan las listas de palabras fonéticamente balanceadas de Tato, que constan de 25 palabras cada una, a cada respuesta correcta le corresponde un 4%. El resultado se inscribe en un gráfico llamado *logaudiograma*: en las abscisas figura la intensidad de 0 a 100 db, y en las ordenadas, el porcentaje de discriminación de 0 a 100%.

Como se mencionó anteriormente, el material que se utiliza como estímulo está constituido por listas de palabras fonéticamente balanceadas, pero en ocasiones pueden ser reemplazadas por listas de oraciones, listas de palabras fáciles extraídas de las fonéticamente balanceadas, listas de palabras representadas en figuras o listas confeccionadas con el vocabulario del paciente, según el nivel de lenguaje de este. Conviene destacar que se trata de estudiar la *discriminación* y no la comprensión de la palabra.

El trazado logoaudiométrico permite distinguir cuatro umbrales:

1. *Umbral de la voz*: mínima intensidad a la cual el paciente manifiesta percibir la voz.
2. *Umbral de detectabilidad de la palabra*: mínima intensidad requerida para poder repetir correctamente dos o tres palabras.
3. *Umbral de captación*: mínima intensidad a la que se obtiene el 50% de discriminación.
4. *Umbral de máxima discriminación*: mínima intensidad a la que se obtiene la máxima discriminación, sea esta del 100% o no.

Las frecuencias de la palabra corresponden principalmente a las comprendidas entre los 500 y 4.000 cps, por lo que los resultados de la logaudiometría se correlacionan con la audición a esas frecuencias. Los autores proponen la siguiente correlación entre ambos estudios, surgida de la observación clínica: el umbral de la voz se encuentra a nivel del primer umbral tonal de las frecuencias de la palabra o a 5 o 10 db más de intensidad; el umbral de la palabra requiere dos umbrales tonales y se halla, por lo tanto, a nivel del segundo umbral tonal o a 5 o 10 db más de intensidad. A partir del umbral de la palabra se pasan listas de 10 en 10 db; el porcentaje de discriminación depende del número de frecuencias de la palabra presentes a nivel de la intensidad en cuestión; el valor relativo de cada una es de un 20%. De esta forma, si por ejemplo a 40 db existen dos tonos, el porcentaje de discriminación será aproximadamente del 40%; si hay tres tonos, el porcentaje será del 60%; si hay cuatro tonos, la discriminación será aproximadamente del 80%. Si se trata de una hipoacusia conductiva, la discriminación puede ser mayor; si la hipoacusia es perceptiva, el porcentaje puede ser menor. Con 10 db más de intensidad sobre el nivel al que se obtuvo el 80%, se obtendrá el 100% o la máxima discriminación. En caso de audición normal, el umbral de la voz generalmente se obtiene a campo libre y el umbral de la palabra a 0, 5 o 10 db de intensidad, en que concurren por lo menos dos tonos; el umbral de máxima discriminación se encuentra a 20 o 30 db por encima del umbral de detección de la palabra (fig. 1-51). Se debe recordar que esta correlación es un intento de aproximación, ya que el oído discriminará lo que deba discriminar, sobre todo cuando se trate de hipoacusias perceptivas, en que las distorsiones auditivas pueden alterar significativamente la discriminación.

Es oportuno destacar que, dado que se aumenta progresivamente la intensidad para determinar el porcentaje de discriminación, la logaudiometría no tiene forma de S itálica en la práctica corriente. Por otra parte, en caso de no contar con cámara sonoamortiguada, la prueba debe iniciarse a partir de 50 db, intensidad que corresponde a la voz moderada.

El ensordecimiento debe realizarse sobre la base de las siguientes premisas:

- a) Se debe utilizar ruido blanco como enmascarante.
- b) Si corresponde el ensordecimiento, la mínima intensidad que debe emplearse es de 50 db.
- c) En caso de audición normal, se utiliza ruido blanco en el oído contralateral al de estudio a 50 db de intensidad.
- d) En los demás casos, se ensordece del mismo modo que en la audiometría tonal, con ruido blanco en el oído contralateral a la máxima intensidad utilizada de banda estrecha para obtener umbrales reales.

En toda hipoacusia, el perfil logaudiométrico se desplaza hacia la derecha; en las conductivas se mantiene paralelo al normal (fig. 1-51); en las perceptivas puede alcanzar o no el 100% de discriminación, razón por la cual la pendiente del trazado varía. Por otra parte, en las cortipatías, debido al reclutamiento, la discriminación disminuye a partir de cierta intensidad (perfil en "campana"), pero solo excepcionalmente antes de los 80 db, cayendo menos del 30% (fig. 1-52). En las hipoacusias retrococleares, la discriminación se puede alterar de forma tal que llegue a un máximo y se mantenga (fig. 1-52) o incluso disminuya, o, más corrientemente, que no exista correlación entre el trazado logaudiométrico y la audiometría tonal (hecho observado también en casos de simulación). Roll over: característico de neuronopatía. Cae la discriminación en log más del 30%.

Logaudiometría por vía ósea. En las hipoacusias mixtas, la logaudiometría por vía aérea puede no llegar a mostrar directamente el componente perceptivo en la discriminación debido a la existencia de la afección del sistema de conducción. En estos casos se realiza la logaudiometría por vía ósea, que

muestra la verdadera reserva coclear. La diferencia que presenta con la logoaudiometría por vía aérea es que se realiza solo hasta los 60 db de intensidad, que se emplean los signos de vía ósea y que *nunca recluta* (fig. 1-53).

**Logoaudiometría a campo libre.** Se utiliza generalmente para la valoración de audífonos y requiere el mismo equipamiento de la audiometría tonal a campo libre; también el signo empleado es similar, y la técnica y la notación son equivalentes a las de la logoaudiometría común.

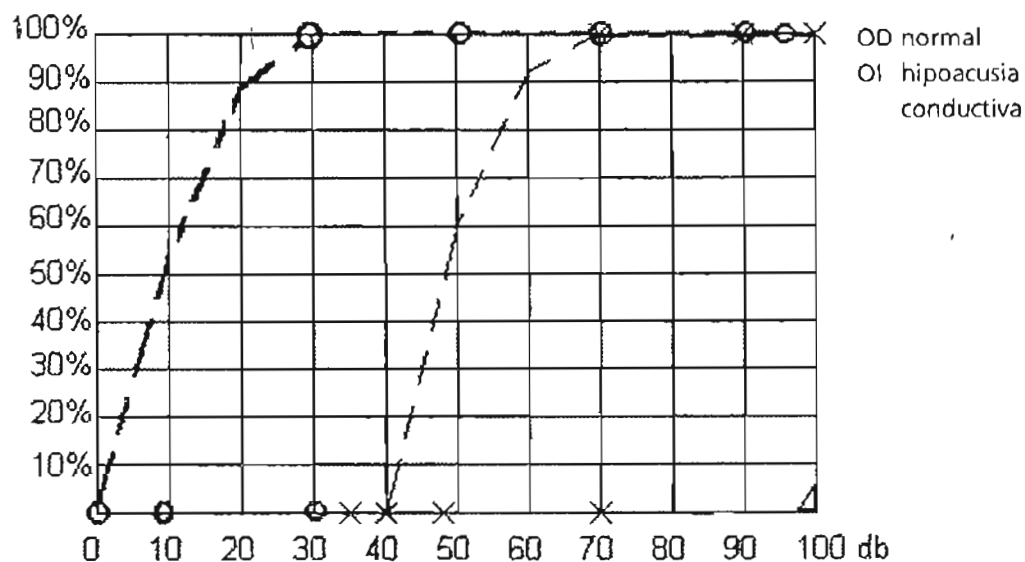


Fig. 1-51. Ejemplo de logoaudiometría en normoacusia (oído derecho) y en hipoacusia conductiva (oído izquierdo).

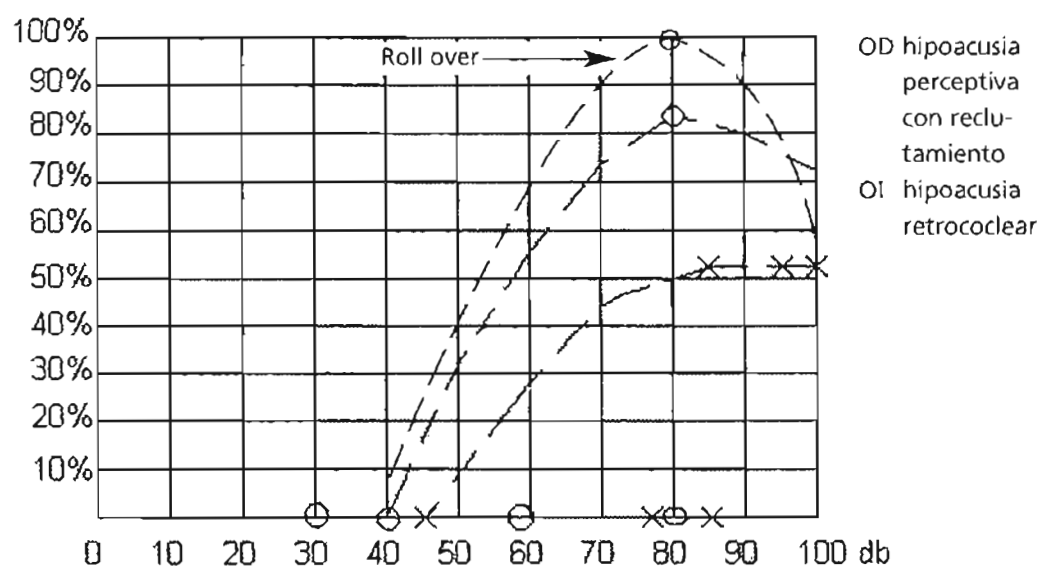


Fig. 1-52. Ejemplo de logoaudiometría en hipoacusia perceptiva coclear y retrococlear.

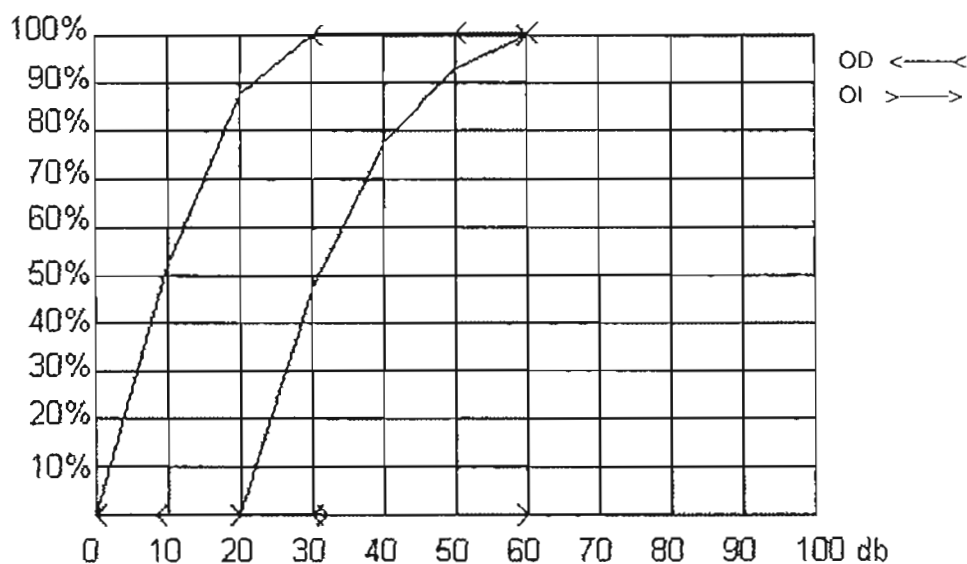


Fig. 1-53. Logoaudiometría por vía ósea.



**Logaudiometría sensibilizada.** Se refiere a todo tipo de logaudiometría en la que se modifica o distorsiona el mensaje a fin de crear dificultades en la discriminación que puedan poner de manifiesto alteraciones orgánicas o funcionales de las vías y centros superiores relacionados con la audición. Estas modificaciones pueden residir en las cualidades de la voz en función de la palabra (alteración de la intensidad, la altura y el timbre), las cualidades rítmicas de la palabra y del lenguaje (alteración de la acentuación y la prosodia) o las cualidades superiores del lenguaje (alteración de la extensión y de la claridad). Existen, por tanto, diversas pruebas que se realizan con voz filtrada, con voz acelerada, con voz enlentecida, con interrupciones periódicas, con voz alternante conmutada, con sumación binaural, etc. Una de las más simples de realizar es la *logaudiometría modificada de Quirós*, que consiste en pasar las palabras fonéticamente balanceadas en grupos de tres, a una velocidad de 1,5 segundo por palabra, a partir de 10 db por encima del umbral de detectabilidad de la palabra y hasta 100 db o 5 db por debajo del umbral de molestia. El porcentaje se establece de igual forma que en la logaudiometría común y los resultados se pasan al gráfico uniendo los puntos con línea llena. Se deben consignar los errores de comprensión (omisión, deformación y transformación, que se toman en cuenta para obtener el porcentaje) y los de expresión (bloqueo, traslación, repetición y prolongación, que solamente se consignan en las observaciones); otro factor evaluado en esta prueba tal vez sea la memoria. El resultado se compara con el de la logaudiometría común.

## SIMULACIÓN-DISIMULACIÓN

Se denomina *simulador* a quien dice no oír u oír mal aunque tiene audición normal; *exagerador* a quien presenta una hipoacusia, pero la magnifica, y *disimulador* a aquel sujeto que presenta patología auditiva y pretende ocultarla; pese a esto, es habitual no establecer diferencias y referirse a todos los casos con el término simulador. La simulación, la exageración y la disimulación están generalmente vinculadas con conflictos laborales o legales: los dos primeros pretenden una indemnización; el último, lograr un trabajo que no obtendría si le detectaran la hipoacusia.

Existen numerosas pruebas que, realizadas por fonoaudiólogos experimentados, ponen al descubierto estos casos.

**Correlación entre los estudios.** La discordancia entre los diapasones, la audiometría tonal, la logaudiometría, la impedanciometría, los potenciales evocados y la clínica pone en evidencia la simulación. De la misma manera, las variaciones de uno o más estudios practicados dos veces en el día o en días diferentes pueden, en función de las discrepancias entre ellos, demostrar la alteración voluntaria o involuntaria de los resultados. Si se ha solicitado alguna prueba supraliminal, se debe consignar que no se la puede realizar por desconocerse los umbrales verdaderos, siempre y cuando se haya demostrado la simulación.

**Prueba de Harris-Lauberer.** Consiste en realizar una audiometría tonal, en una sola sesión, *del sonido al silencio* en primera instancia y *del silencio al sonido* después. Partiendo de una intensidad que se presume perfectamente audible por el sujeto, se la descende en pasos de 5 db hasta que el paciente no la perciba y se consigna como umbral la última que manifestó oír. Se procede de esta forma con cada frecuencia de vía aérea de un oído y después se hace lo mismo con la correspondiente al otro oído. A continuación se explora nuevamente la vía aérea, pero desde la mínima intensidad del audiómetro, incrementando la intensidad de 5 en 5 db hasta que el sujeto manifieste oír, y se consigna esa intensidad como umbral. Se procede de igual forma hasta com-

pletar la vía aérea de cada oído y a continuación se hace lo propio con la vía ósea, empleando el ensordecimiento de la manera convencional (fig. 1-54). Las diferencias de más de 20 db para una misma vía a una frecuencia determinada indican simulación, y denotan que la audición del sujeto es superior a los mejores umbrales obtenidos. Este procedimiento puede llegar a insumir 2 horas, a diferencia de los 20 o 30 minutos de la audiometría tonal convencional, por lo que el sujeto se cansa y desorienta y pone de manifiesto la simulación.

**Prueba de Carhart.** También conocida como *Carhart logaudiométrico*, consiste en una logaudiometría con cambios constantes y rápidos de intensidad, lo cual confunde al simulador y lo pone en evidencia. Como material se utilizan listas de 10 palabras extraídas de las fonéticamente balanceadas, cada una con un valor de 10%.

Se comienza la prueba pasando una lista a 100 db o a 5 db por debajo del umbral de molestia, si existiera, e inmediatamente se pasa otra a 30 db menos. Se continúa alternando las intensidades en el siguiente orden: aumento de 25 db, disminución de 30 db y así sucesivamente, pasando una lista para cada intensidad y tratando de que no haya interrupción entre los cambios de volumen a fin de confundir al paciente. La prueba prosigue hasta la mínima intensidad del audiómetro o después de obtener 0% de discriminación en seis exploraciones consecutivas por lo menos. En otras palabras, se alternan intensidades con una diferencia de 30 db y se disminuye progresivamente de 5 en 5 db. En algún momento, las intensidades se repiten, pero aparecen subjetivamente diferentes ya que la que fue en un momento mínima (p. ej., 100-70-95) pasa a ser máxima (45-70-40). Se trata de un simulador si ante una misma intensidad refiere una diferencia de 30% o más (fig. 1-55).

**Prueba de Doeffler-Stewart.** Se basa en el hecho de que la percepción de la voz humana no es inhibida por la presencia de un ruido artificial a 20 db

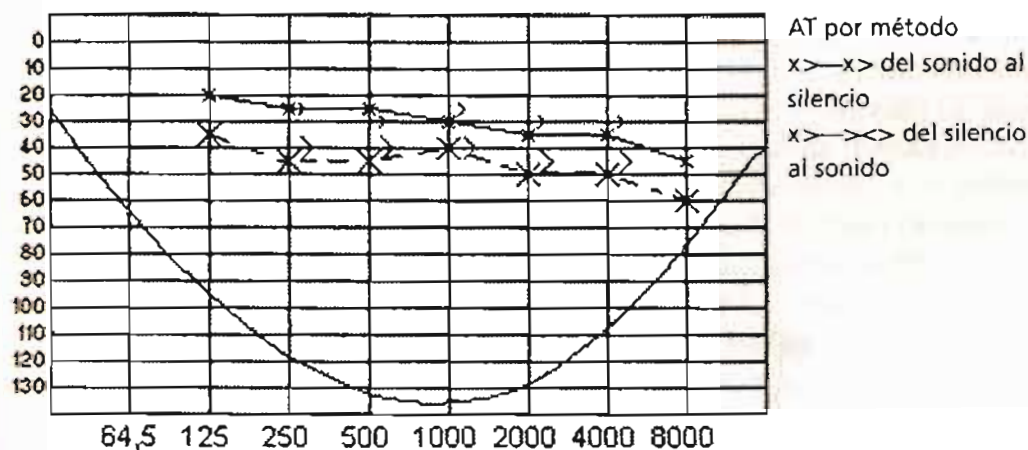


Fig. 1-54. Audiometría tonal por el método de Harris-Lauberer. Ejemplo del método aplicado en el oído izquierdo; en este caso no hay simulación.

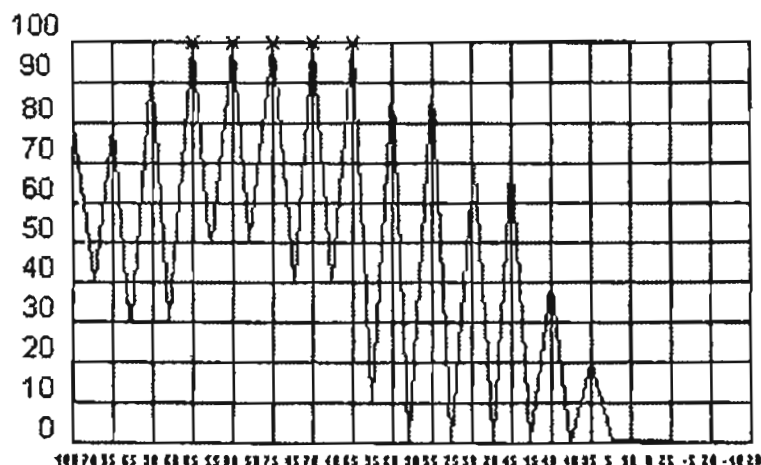


Fig. 1-55. Carhart logaudiométrico. Ejemplo de simulación para el oído izquierdo.



de intensidad sobre el umbral. Por medio de la logaudiometría se obtiene el umbral de máxima discriminación; a continuación se pasan varias listas de palabras a ese volumen ensordeciendo el oído que se desea investigar con ruido blanco a 20, 40 y 60 db de intensidad. Se valora comparando la discriminación con los diversos niveles de ruido aplicado.

**Prueba de Lombard.** Se basa en la existencia del autocontrol auditivo. Si a una persona de audición normal, mientras habla o lee en voz alta, se le aumenta progresivamente la intensidad de un ruido enmascarante que estimule ambos oídos simultáneamente, irá incrementando el volumen de su voz cuando el ensordecedor supere los 40 db de intensidad sobre el umbral, porque necesita oírse. Si se trata de un verdadero hipoacúsico, no modificará la intensidad hasta tanto el ensordecedor no alcance los 40 db sobre el umbral respecto a su hipoacusia. Cabe destacar que esta prueba también se utiliza en casos de disfonía psicógena, tanto para el diagnóstico como para el tratamiento.

**Prueba de Stenger.** Se utiliza solo en la simulación unilateral parcial o total y permite la determinación del umbral real. Se basa en el fenómeno de enmascaramiento interauricular: si a un sujeto normal se le pasa en cada oído y al mismo tiempo un sonido de igual frecuencia que en el otro, pero de distinta intensidad, el sonido más fuerte no deja oír al más débil. Esta prueba puede realizarse con diapasones y con el audiómetro.

**Con diapasones.** Estando el sujeto con los ojos vendados, se le colocan diapasones de igual frecuencia a cada lado de la cabeza, uno de los cuales se hace vibrar más fuerte que el otro, el más débil en el oído normal. El simulador manifestará no escuchar nada mientras el diapasón que vibra más fuerte esté cercano al oído supuestamente hipoacúsico, ya que será solo este el que escucha. Pero al alejarlo comenzará a oír del lado sano, porque en este habrá una mayor audición relativa. Si la hipoacusia es verdadera, el paciente oírán desde el comienzo el diapasón colocado en el oído sano.

**Con el audiómetro.** En el oído que simula hipoacusia se pasa un tono de intensidad umbral y en el sano se pasa la misma frecuencia, pero a mayor volumen. El paciente manifestará oír por el lado sano mientras la intensidad en este sea mayor; al disminuir la intensidad progresivamente, dudará cuando se equiparen y dirá no oír cuando sea inferior. A continuación, se pasa por el oído supuestamente hipoacúsico el mismo tono a intensidad umbral y por el oído normal se aumenta la intensidad en forma progresiva a partir del umbral. El paciente dirá no oír hasta que el sonido no supere el umbral real del oído investigado. Si a la intensidad de equiparación para el oído normal se le resta la correspondiente al oído "hipoacúsico", se obtendrá el umbral real para ese oído.

## IMPEDANCIOMETRÍA

Se denomina *impedancia* a la oposición que ejerce un medio al paso de energía; *impedancia acústica* corresponde a la oposición del sistema de conducción al paso de la energía sonora. Dado que el conducto auditivo externo no debe presentar patología inflamatoria ni cuerpos extraños, en la práctica el sistema de conducción se reduce al conjunto formado por el tímpano, la cadena osicular y la caja timpánica. Cuando un sonido que viaja por el aire alcanza la membrana timpánica, parte de su energía pone en vibración a esta y el resto se refleja; cuando ese sonido es un tono puro, la onda reflejada coincide en frecuencia, pero difiere en amplitud y fase. Si se registra el sonido reflejado y se parte de un estímulo conocido, se pueden deducir las características acústicas del sistema, en este caso el sistema de conducción. Basándose en estos



conceptos, el *impedanciómetro* está provisto de una probeta que debe adaptarse perfectamente al conducto auditivo externo mediante un casquillo o boquilla y que permite estimular en forma constante con un sonido de 220 cps a 85 db SPL (equivalentes a 65 db HTL), registrar el sonido reflejado por medio de un micrófono y modificar la presión aplicada al conducto auditivo externo. Puede presentar además un sistema para el estudio del reflejo estapédico homolateral.

La fórmula matemática para el cálculo de la impedancia del oído medio es:  $Z_a' = R^2 + (M.f - S/f)^2$ , donde  $Z_a$  es la impedancia acústica;  $R$ , la fricción;  $M$ , la masa;  $S$ , la rigidez, y  $f$ , la frecuencia. La fórmula de la impedancia mecánica es:  $Z_m = F/V$ , donde  $Z_m$  es la impedancia mecánica;  $F$ , la fuerza aplicada a un cuerpo, y  $V$ , la velocidad del movimiento resultante. Si se considera que la *distensibilidad* es la movilidad o desplazamiento de un sistema, mensurable en unidades de volumen, y que tiene una relación inversa con la masa y la rigidez; que la impedancia mecánica y la acústica se relacionan en tanto un sistema mecánico y uno acústico se unan por medio de un sistema homologable a un pistón rígido, y que la frecuencia empleada para el estudio es constante y de 220 cps, se podría decir que la impedanciometría se reduciría a medir *distensibilidad* o *elasticidad*.

La *impedanciometría* es una prueba objetiva, ya que la respuesta no depende del paciente, a diferencia de las descritas anteriormente; no obstante, se debe recordar que la interpretación de cualquier estudio, incluso los objetivos, es subjetiva. Mediante este procedimiento se pueden realizar tres exploraciones básicas: la timpanometría, el estudio del reflejo estapédico y el estudio de la función tubaria.

## Timpanometría

Consiste en la medición de la distensibilidad en función de los cambios de presión aplicados al conducto auditivo externo mediante una probeta adaptada herméticamente a él mediante una boquilla o casquillo. Los resultados se anotan en el *timpanograma*: en las abscisas se consigna la presión desde -400 a +200 mm H<sub>2</sub>O, y en las ordenadas, la distensibilidad en centímetros cúbicos. Para realizar el estudio se comienza con +200 mm H<sub>2</sub>O y se continúa hacia presiones negativas en pasos de 50 mm H<sub>2</sub>O, y se anotan los valores de distensibilidad para cada presión; el estudio se continúa hasta obtener cuatro valores más allá de la presión de máxima distensibilidad o hasta -400 mm H<sub>2</sub>O si no se puede determinar el valor máximo (fig. 1-56).

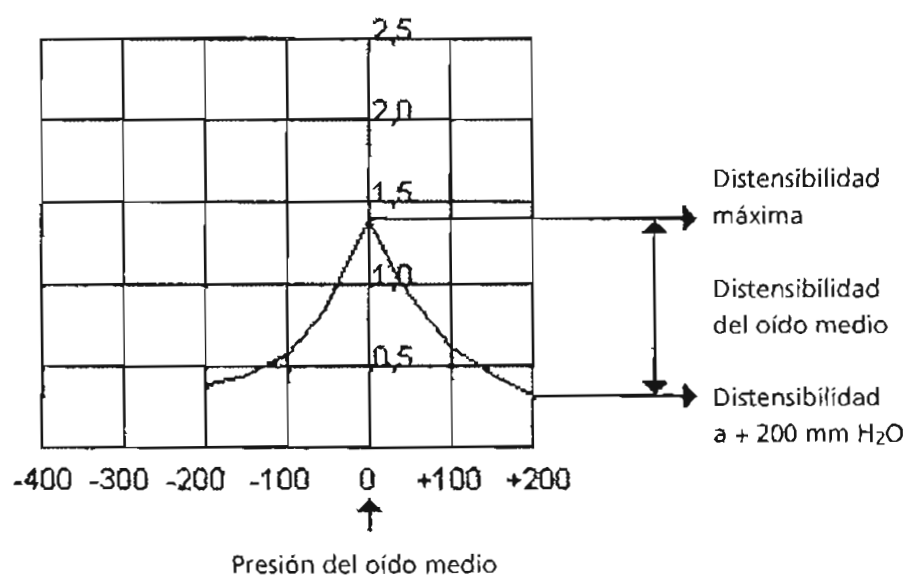


Fig. 1-56. Timpanometría. Valores que se pueden obtener a partir del perfil timpanométrico.

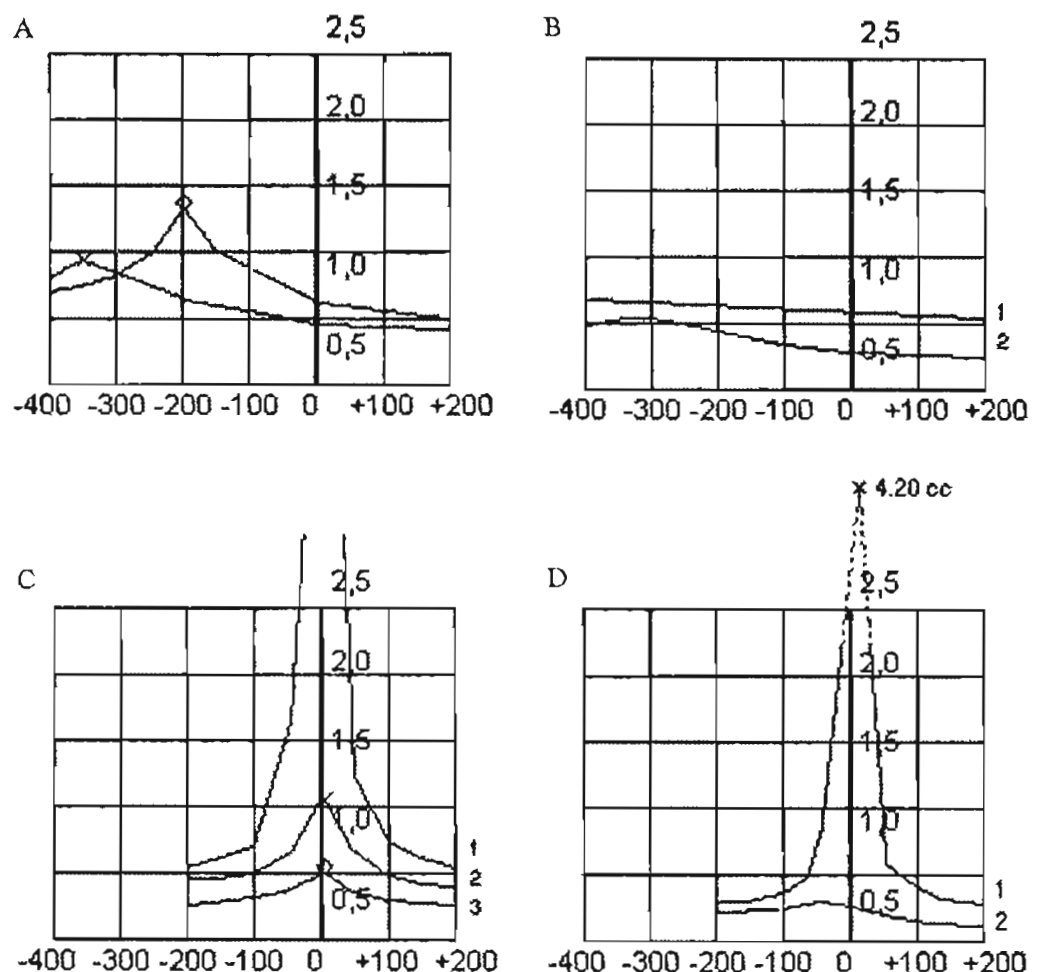
De la timpanometría se extraen los siguientes parámetros:

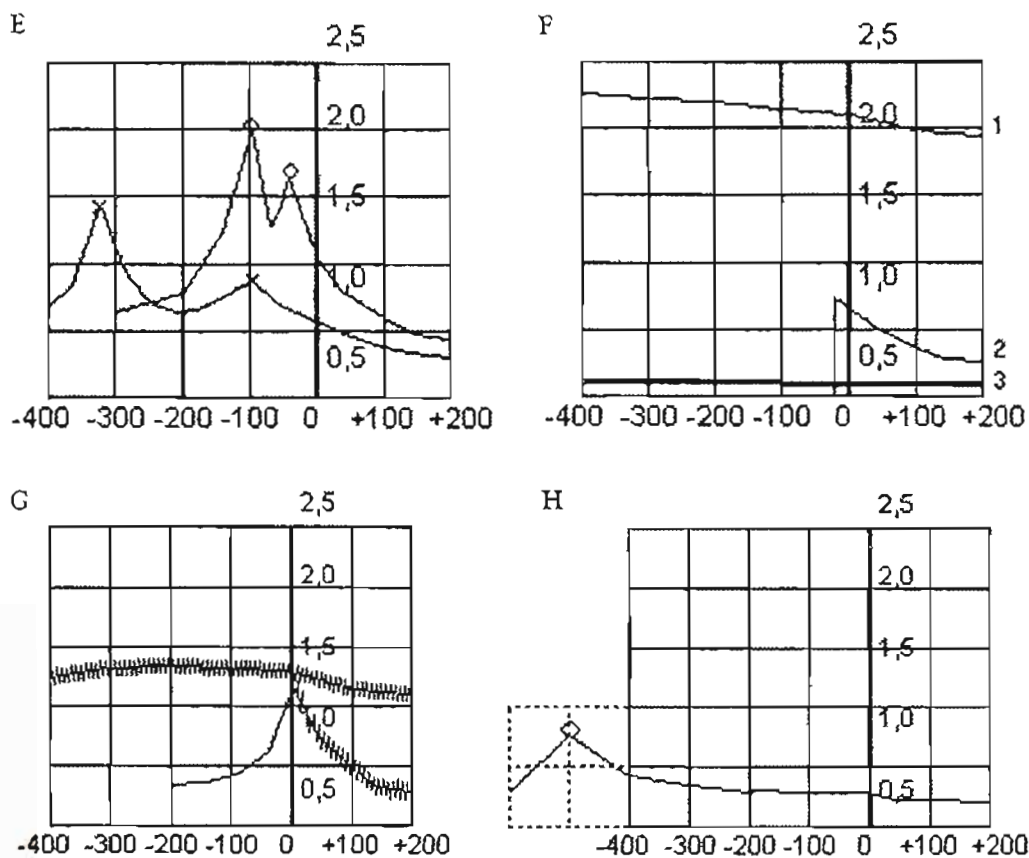
1. *Distensibilidad a +200 mm H<sub>2</sub>O*. Es el valor inicial y es similar al volumen entre la probeta y el tímpano; es muy variable ya que depende del tamaño del conducto auditivo externo y del nivel de este al que se realizó la obturación.
2. *Presión del oído medio*. Es la presión existente en la caja timpánica y corresponde a la presión correspondiente a la máxima distensibilidad.
3. *Máxima distensibilidad*. Es el valor máximo de elasticidad que corresponde al oído en estudio, obtenido sobre la base de la presión del oído medio (a esta presión el oído medio conduce mejor el sonido); se marca en el gráfico con el signo de vía aérea correspondiente al oído en estudio.
4. *Distensibilidad del oído medio*. Corresponde al valor obtenido restando de la máxima distensibilidad la distensibilidad a +200 mm H<sub>2</sub>O; representa el valor real de elasticidad del oído en cuestión.
5. *Impedancia acústica*. Es el valor obtenido a partir de dividir la constante 1.031 por el valor de distensibilidad del oído medio; esta cifra se expresa en ohm.

La presión normal del oído medio se halla comprendida entre -50 y +50 mm H<sub>2</sub>O; comúnmente es de 0 mm H<sub>2</sub>O. El valor se hace negativo cuando existe disfunción tubaria (fig. 1-57, A y H). Cuando hay un contenido en el oído medio que no sea aire, como por ejemplo secreción serosa o mucosa, el perfil timpanométrico es más o menos plano (la elasticidad no varía mayormente a pesar de los cambios de presión) (fig. 1-57, B, F, G). La máxima distensibilidad es muy variable, ya que corresponde a la elasticidad de la membrana y de la cadena osicular, de afuera hacia adentro; normalmente es de 0,3 a 0,7 cm<sup>3</sup>, aumenta con las desconexiones de la cadena y en los tímpanos biméricos o en los neotímpanos, y disminuye con la fijación de la cadena y en la timpanosclerosis (fig. 1-57, C, D y E).

Fig. 1-57. Perfiles timpanométricos en distintas afecciones.

- A. Diferentes grados de disfunción tubaria. A medida que la presión es más negativa, la distensibilidad disminuye.
- B. Otopatía secretora.  
1, oído medio con contenido mucoso; 2, oído medio con contenido seroso.
- C. Variación de la distensibilidad:  
1, desconexión de la cadena; 2, normal; 3, fijación de la cadena.
- D. Variación de la distensibilidad: 1, tímpano bimérico (en general se puede determinar la máxima distensibilidad; se grafica con trazo punteado por exceder los límites del gráfico); 2, timpanosclerosis.





Cabe destacar que tanto la timpanometría como la medición del reflejo acústico requieren un tímpano íntegro, es decir, sin perforación, pero existen casos en que, por presencia de obstrucción tubaria, se puede obturar y realizar el estudio.

### Reflejo estapédico

Un sonido que llega al oído con una intensidad mayor de 70 db desencadena como mecanismo de protección la contracción del músculo del estribo, lo cual disminuye la elasticidad del sistema timpanoosicular, hecho que puede registrarse con el impedanciómetro.

El reflejo estapédico es un *reflejo acústico*, es decir, requiere que el oído "oiga" para desencadenarse; además, es bilateral: el sonido que estimuló un oído genera la contracción de ambos músculos estapedios en forma simultánea. Se denomina *reflejo contralateral* cuando se estimula un oído (p. ej., el derecho) y se registra la contracción en el otro (izquierdo); es *homolateral* cuando el estímulo y el registro corresponden al mismo oído; así, es *contralateral* u *homolateral* respecto del oído estimulado (fig. 1-58).

	OD estimulado		OI indiferente		OI estimulado		OD indiferente	
	U	UR	I s/u	Frecuencia	U	UR	I s/u	
Contralateral				500				
				1000				
				2000				
				4000				
				RB				
Homolateral	Oído derecho				Oído izquierdo			
	U	UR	I s/u	Frecuencia	U	UR	I s/u	
				500				
				1000				
				2000				
				4000				
				RB				

Fig. 1-58. Reflejo estapédico. Forma habitual de registro en el gráfico. U=umbral, UR= umbral del reflejo, I s/u= intensidad sobre umbral.



El reflejo se estudia con las frecuencias de 500, 1.000, 2.000 y 4.000 cps, y su registro requiere tres condiciones fundamentales:

1. *Campo suficiente para estimular.* Dado que se desencadena con 70 a 90 db sobre el umbral tonal, es necesario un margen de intensidad para poder producirlo, salvo cuando existe reclutamiento, caso en que aparece a menos de 60 db sobre el umbral.
2. *Oído medio del oído indicador sano* (aquel en que se registra la contracción). Se procura registrar una variación de la distensibilidad generada por el desplazamiento de la membrana timpánica, producto del movimiento oscilar desde el estribo hacia el martillo pasando por el yunque, a consecuencia de la contracción del músculo del estribo. Por lo tanto, cualquier alteración en parte o en todo el conjunto puede impedir la lectura del reflejo, exista o no contracción.
3. *Indemnidad de la vía motora del VII par*, por lo menos hasta que emite la rama del músculo del estribo (primera rama motora del nervio).

La producción del reflejo se interpreta a partir del movimiento de la aguja de registro, que ha de coincidir con la estimulación y volver a su posición con el cese de esta. Para determinar su presencia se parte de una intensidad de por lo menos 60 db sobre el umbral tonal y se incrementa en pasos de 5 db (siempre estimulando pocos segundos) hasta observar el efecto mencionado, el cual aumenta en relación con la intensidad del estímulo. Esta particularidad (amplitud directamente proporcional a la intensidad empleada para producir el reflejo) permite verificar su existencia y es el fundamento de pruebas como el STAR (que correlaciona la variación de amplitud con la intensidad sobre el umbral del reflejo). Si este efecto produce una deflexión de la aguja que indique disminución de la distensibilidad y aumento de la impedancia, se dice que el reflejo es positivo (fig. 1-59, A). Todo movimiento de la aguja que no coincida con lo que se entiende por reflejo positivo o incluso la falta de movimiento se considera reflejo negativo.

Puede producirse un movimiento exactamente inverso al del reflejo positivo, es decir, disminución de la impedancia o aumento de la distensibilidad al inicio de la estimulación, que se mantiene hasta el cese de esta: se lo conoce y consigna como *reflejo negativo invertido* (fig. 1-59, B). A veces se produce una deflexión negativa al inicio de la estimulación: esto se consigna como *reflejo positivo con inversión al comienzo de la estimulación* (fig. 1-59, C); cuando ello sucede también al término de esta, se debe consignar como *reflejo positivo con inversión al comienzo y al final de la estimulación* (fig. 1-59, D). Se debe considerar *reflejo on-off* al reflejo negativo que presenta característicamente inversión al comienzo y al término del estímulo (fig. 1-59, E). En ocasiones puede constatarse el movimiento de la aguja de reflejo en forma coincidente con los movimientos respiratorios, hecho que demuestra la presencia de una trompa permanentemente abierta o patulosa; en otras, el movimiento puede ser sincrónico con el pulso, fenómeno que se conoce como *signo de Brown positivo* (fig. 1-59, F), característico pero no exclusivo del tumor glómico.

Debido a que todo movimiento de la aguja puede dificultar o incluso impedir la lectura del reflejo, se debe consignar este hecho cuando sobrevenga.

**Prueba de Metz.** Como se mencionó anteriormente, en los casos en que existe reclutamiento se requiere menos intensidad sobre el umbral para desencadenar el reflejo, hecho observado inicialmente por Metz, quien propuso volcar en el audiograma las intensidades a las que aparece el reflejo a fin de observar gráficamente el estrechamiento del llamado *campo preestapédico*, de manera similar a la prueba de Watson y Tolan. Esto se conoce como *prueba de Metz*, que en la práctica se reduce a determinar la intensidad sobre el umbral a la que aparece el reflejo. En 1970, Lauberer y Arauz propusieron una clasi-

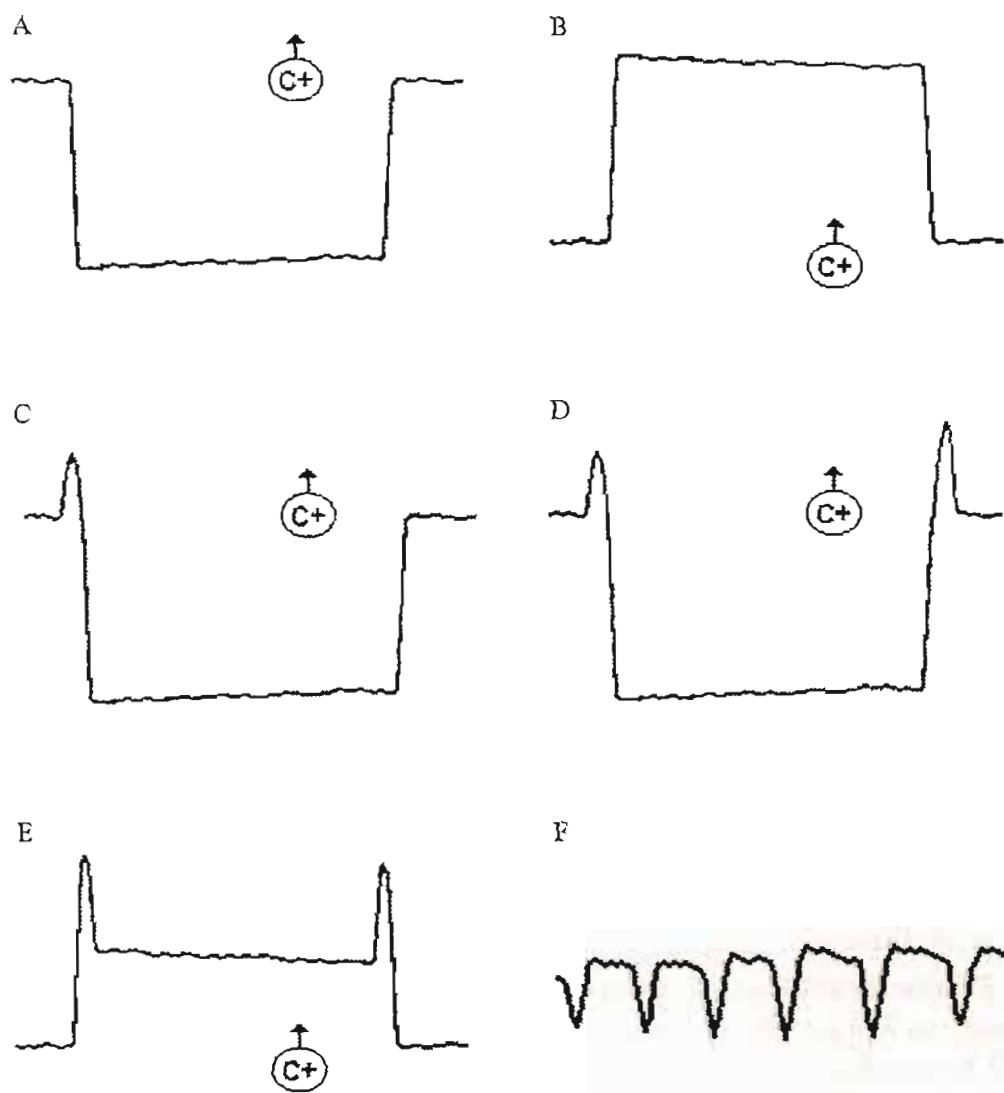


Fig. 1-59. A. Reflejo estapédico normal. El gráfico representa la contracción en función del tiempo tal como aparecería con un registrador. El signo C+ indica hacia dónde aumenta la distensibilidad. B. Reflejo estapédico negativo invertido. C. Reflejo estapédico positivo con inversión al comienzo de la estimulación. D. Reflejo estapédico positivo con inversión al comienzo y al final de la estimulación. E. Reflejo estapédico negativo on-off. F. Registro del movimiento de la aguja de reflejo sincrónico con el pulso (signo de Brown positivo).

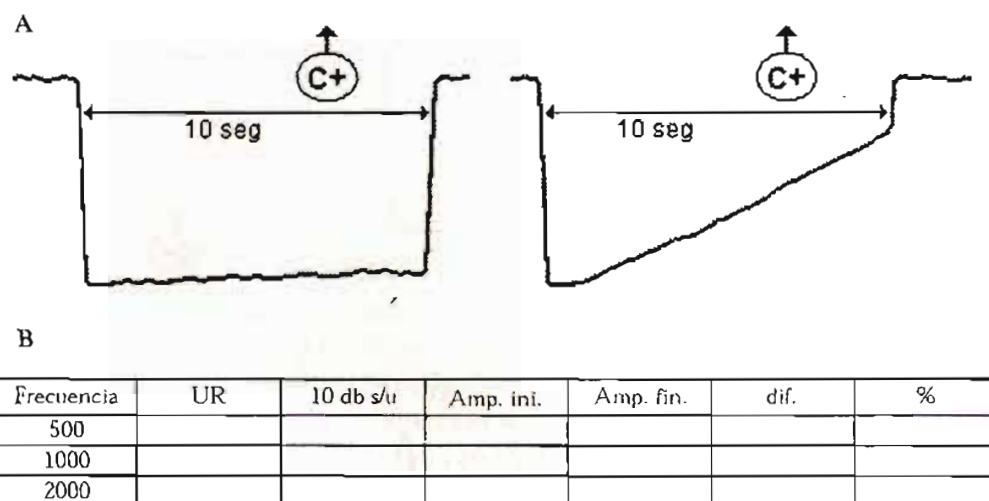
ficación según la intensidad requerida para su aparición: reflejo normal (70 a 90 db sobre el umbral); reclutamiento parcial (50 a 65 db sobre el umbral); reclutamiento total (30 a 45 db sobre el umbral); sobrerclutamiento (menos de 30 db sobre el umbral). Dado que el reflejo estapédico se considera un reflejo de protección del oído, su umbral se encuentra generalmente 5 o 10 db por debajo del umbral de molestia.

**Prueba de Anderson.** También conocida como *prueba de disminución del reflejo (reflex decay test)*, fue propuesta en 1970 por Anderson para el diagnóstico diferencial de las hipoacusias perceptivas. Consiste en determinar el porcentaje de disminución de la amplitud del reflejo al cabo de 10 segundos explorándolo a 10 db sobre el umbral del reflejo. Si supera el 50%, se considera patológico y característico de las afecciones de la primera neurona de la vía auditiva (fig. 1-60). Se explora con frecuencias de 500, 1.000 y 2.000 cps, pero como las frecuencias agudas presentan adaptación, la prueba es positiva cuando el valor patológico se obtiene con 500 o 1.000 cps.

**Dinámica del reflejo acústico.** Es otro estudio basado en el reflejo estapédico que permite el diagnóstico precoz de las afecciones del VIII par y del tronco cerebral y para cuya realización se requiere, además del impedanciómetro, un equipo similar al de potenciales evocados.

**Otras aplicaciones.** Debido a que el reflejo estapédico es un reflejo acústico, sus usos se extienden a la determinación de umbrales tonales, tal como propone el STAR, que fuera descrito por Jerger en 1974. Pero, además, el campo del reflejo estapédico, y en general el de la impedanciometría, se extiende a la selección de audífonos, como fuera propuesto en nuestro medio por J. M. Tato en 1976.

Fig. 1-60. Reflejo estapédico. A. Ejemplo de adaptación normal y patológica. B. Gráfico de la prueba de Anderson o de disminución del reflejo (*reflex decay*) para un oído.



### Pruebas de la función tubaria

Existen diversas pruebas para evaluar la función de la trompa de Eustaquio, muchas de las cuales requieren un aparato registrador complementario. Se clasifican según se realicen con tímpano íntegro o con perforación.

#### Pruebas con tímpano íntegro

**Timpanometría.** Como se señaló anteriormente, se realiza con tímpano íntegro y permite determinar la presión del oído medio, la cual depende de la función tubaria.

**Prueba de Williams.** Consiste en realizar una timpanometría de presiones positivas a negativas tal como se procede habitualmente (técnica descendente) e inmediatamente, y sin que el paciente realice degluciones, una nueva timpanometría con técnica ascendente. Normalmente se obtiene una variación de la presión del oído medio de hasta 50 mm H<sub>2</sub>O debido a un fenómeno tubario llamado *histéresis*; en caso de patología no se observa esta diferencia. Se ha demostrado que el resultado depende además de la distensibilidad del oído medio, razón por la cual, al ser este un parámetro muy variable, ha dejado de realizarse.

**Prueba de presión-deglución.** Consiste en determinar la variación de la presión del oído medio después de haber realizado tres timpanometrías, siguiendo los pasos que se detallan a continuación: a) timpanometría de base con técnica ascendente; b) 4 o 5 degluciones con +400 mm H<sub>2</sub>O de presión; c) segunda timpanometría con técnica descendente; d) 4 o 5 degluciones con -400 mm H<sub>2</sub>O de presión; e) tercera timpanometría con técnica ascendente. El resultado normal es aquel en el que se verifica la variación de la presión del oído medio entre los tres trazados.

**Prueba de Valsalva impedanciométrica.** Consiste en proceder a una timpanometría después de realizar la maniobra de Valsalva y compararla con un registro de base efectuado previamente, sin interrupción entre ambos. El resultado normal estriba en la variación de la presión del oído medio determinada a partir del segundo trazado.

**Prueba de Toynbee impedanciométrica.** Solo difiere de la anterior porque se realiza la maniobra de Toynbee (que consiste en ocluir las fosas nasales del paciente y hacerle deglutir en el momento en que se registra la timpanometría).

#### Pruebas con tímpano perforado

**Prueba de función tubaria de Arauz, Diamante y Lauberer.** También conocida como *PFT*, se basa en el hecho de que, cuando existe una perforación



timpánica, la presión positiva o negativa aplicada al conducto auditivo externo se transmite por la perforación al oído medio y por la trompa a la rinofaringe. Estas presiones deben aproximarse a 0 mm H<sub>2</sub>O con las degluciones del paciente (apertura fisiológica de la trompa). Si los valores se modifican poco o nada, la trompa funciona mal o no funciona. Si en esta última situación el paciente realiza la maniobra de Valsalva y se registra un cambio de presión en el impedanciómetro (por el recorrido inverso), la trompa no funciona pero no está obstruida, hecho que sí cabe inferir si el efecto de la maniobra de Valsalva es negativo (fig. 1-61).

Cabe destacar que, como se dijo anteriormente, los pasos más importantes de la prueba de función tubaria son el IIa (presión +200 mm H<sub>2</sub>O durante 3 minutos) y el IIIc (presión 0 mm H<sub>2</sub>O y Valsalva).

**Prueba de Holmquist** (modificada por Bluestone). Requiere el uso de un registrador. Se aumenta la presión aplicada en el conducto auditivo externo hasta lograr la apertura tubaria, hecho que genera la pérdida consecutiva de presión hasta el cierre tubario, tras lo cual queda una presión residual. Inmediatamente y sin interrupción, el paciente realiza degluciones para tratar de alcanzar el equilibrio de las presiones. A continuación se procede de manera similar, pero con presiones negativas. Merced al empleo del registrador, el resultado concerniente a la función tubaria puede determinarse a simple vista por el tipo de perfil obtenido.

A	
Prueba de función tubaria normal	Prueba de función tubaria con disfunción
I a) Presión al ocluir el conducto ... $\pm 20$ mm	I a) Presión al ocluir el conducto ... $\pm 30$ mm
b) Presión conducto ocluido y deglución (5 maniobras) ... $\pm 20$ mm	b) Presión conducto ocluido y deglución (5 maniobras) ... $\pm 30$ mm
c) Presión conducto ocluido y Toynbee (5 maniobras) ... 0 mm	c) Presión conducto ocluido y Toynbee (5 maniobras) ... $\pm 30$ mm
II a) Con presión +200 mm (3 min) ... $\pm 100$ mm	II a) Con presión +200 mm (3 min) ... $\pm 150$ mm
b) Con presión $\pm 100$ y deglución (5 maniobras) ... $\pm 50$ mm	b) Con presión $\pm 150$ y deglución (5 maniobras) ... $\pm 130$ mm
c) Con presión $\pm 50$ y Toynbee (5 maniobras) ... $\pm 30$ mm	c) Con presión $\pm 130$ y Toynbee (5 maniobras) ... $\pm 130$ mm
III a) Con presión -200 mm (3 min) ... $\pm 100$ mm	III a) Con presión -200 mm (3 min) ... $\pm 200$ mm
b) Con presión $\pm 100$ y Valsalva (1 maniobra) ... $\pm 500$ mm	b) Con presión $\pm 200$ y Valsalva (2 maniobras) ... 0 mm
c) Con presión 0 mm y Valsalva (1 maniobra) ... $\pm 500$ mm	c) Con presión 0 mm y Valsalva (2 maniobras) ... $\pm 150$ mm
B	
Prueba de función tubaria con obstrucción	Prueba de función tubaria con trompa patulosa
I a) Presión al ocluir el conducto ... 0 mm	I a) Presión al ocluir el conducto ... 0 mm
b) Presión conducto ocluido y deglución (5 maniobras) ... 0 mm	b) Presión conducto ocluido y deglución (5 maniobras) ... 0 mm
c) Presión conducto ocluido y Toynbee (5 maniobras) ... 0 mm	c) Presión conducto ocluido y Toynbee (5 maniobras) ... 0 mm
II a) Con presión +200 mm (3 min) ... +200 mm	II a) Con presión +200 mm (3 min) ... 0 mm
b) Con presión $\pm 200$ y deglución (5 maniobras) ... $\pm 200$ mm	b) Con presión ... 0 y deglución (5 maniobras) ... 0 mm
c) Con presión $\pm 200$ y Toynbee (5 maniobras) ... $\pm 200$ mm	c) Con presión ... 0 y Toynbee (5 maniobras) ... 0 mm
III a) Con presión -200 mm (3 min) ... -200 mm	III a) Con presión -200 mm (3 min) ... 0 mm
b) Con presión $\pm 200$ y Valsalva (2 maniobras) ... $\pm 200$ mm	b) Con presión ... 0 y Valsalva (2 maniobras) ... $\pm 500$ mm
c) Con presión 0 mm y Valsalva (2 maniobras) ... 0 mm	c) Con presión 0 mm y Valsalva (2 maniobras) ... $\pm 500$ mm

Fig. 1-61. Prueba de función tubaria. A. Ejemplos de normofunción (derecha) y de disfunción (izquierda). B. Ejemplos de obstrucción (derecha) y de trompa patulosa (izquierda).

## SIGNOS UTILIZADOS EN AUDIOLOGÍA

Los únicos signos aceptados internacionalmente son los correspondientes a la vía aérea y la vía ósea, diseñados por Fowler. Si se emplea algún otro signo, debe aclararse su significado en el gráfico.

### AUDIOMETRÍA TONAL LIMINAL

#### Vía aérea

- *Umbral*. Se anota sobre la línea de la frecuencia correspondiente.
- *No percepción*. Se anota sobre la línea de la frecuencia correspondiente, al máximo rendimiento del audiómetro.




#### Vía ósea

- *Umbral*. Se anota a la derecha o a la izquierda de la línea de frecuencia, de acuerdo con el oído de prueba. Estos signos corresponden a la vía ósea relativa (percepción mastoidea).



Cuando se estudia un oído, pero el paciente lo percibe en el contralateral, se utilizan estos signos.



- *No percepción*. Se anota a la derecha o a la izquierda de la línea de frecuencia, de acuerdo con el oído de prueba, al máximo rendimiento del audiómetro.

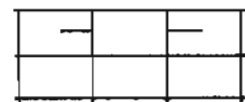


- *Vía ósea absoluta*. Corresponde a la obtenida con el conducto auditivo externo ocluido; se consigna de igual forma que la vía ósea relativa. También puede utilizarse este signo para consignar la percepción a nivel radial en la prueba de balance mastoideo-radial.

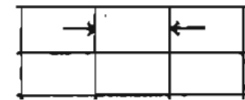


### Ensordecimiento

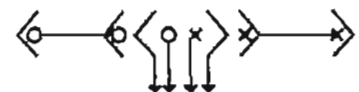
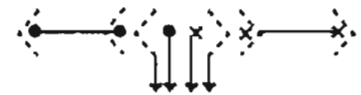- *Umbral de vía aérea tomado sin ensordecedor*. Se anota a la derecha o a la izquierda de la línea de frecuencia, según el oído de prueba, cuando la diferencia entre las vías aéreas es de 40 db o más.



Cuando se percibe en el oído ~~contralateral~~, se consigna de este modo.

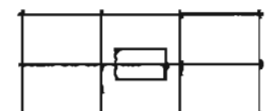


- Vías aérea y ósea exploradas con 20 db más de ensordecedor.
- Vías aérea y ósea exploradas con el máximo rendimiento de ensordecedor.

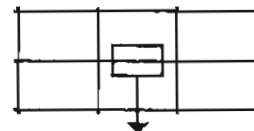


### AUDIOMETRÍA TONAL A CAMPO LIBRE

- *Umbral de campo libre*. Se anota sobre la línea de la frecuencia correspondiente. Se utiliza color negro.

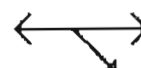
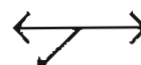

- *No percepción (campo libre)*. Se anota sobre la línea de la frecuencia correspondiente, al máximo rendimiento del audiómetro.



#### Weber audiométrico

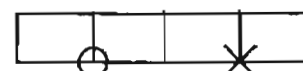
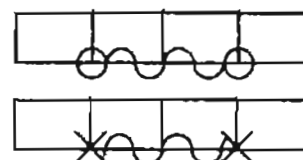
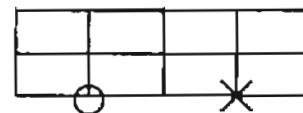
- Indiferente. Se consigna al pic del audiograma, debajo de la frecuencia correspondiente. El signo lleva el color del oído que representa.
- Weber a *derecha*.
- Weber a *izquierda*.
- *No percepción*.
- Indiferente con predominio en oído derecho.
- Indiferente con predominio en oído izquierdo.



#### ACUFENOMETRÍA


##### Localización

- *Monotonal*. Se anota sobre la línea de la frecuencia correspondiente, en la base del audiograma.
- *Pantonal*. Se anota sobre la línea de la frecuencia correspondiente, abarcando todas las frecuencias del acufeno.
- *Ruido de banda estrecha*. Se anota sobre la línea de la frecuencia correspondiente, en la base del audiograma.
- *Ruido blanco*. El signo correspondiente a la vía aérea se anota en el vértice inferior derecho, con el otro signo por debajo.



"BE"

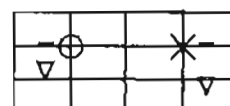
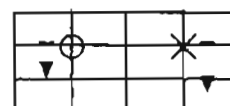
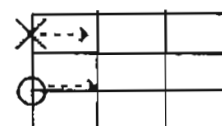
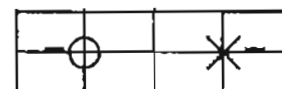
"BE"



Sh Sh

##### Equiparación

- *Intensidad de equiparación*. Se anota a la derecha o a la izquierda del umbral de vía aérea correspondiente a la frecuencia de localización.
- *Umbral de ruido blanco*. Se anota sobre el borde derecho del audiograma.



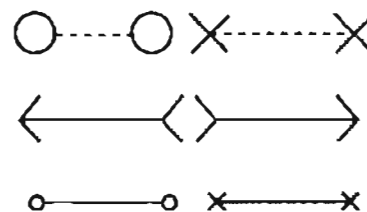
##### Ensondecimiento

- Equiparado y ensondecido en el oído del acufeno.
- Equiparado y ensondecido en el oído contralateral al del acufeno.



## LOGO AUDIOMETRÍA

- Por vía aérea
- Por vía ósea
- Sensibilizada

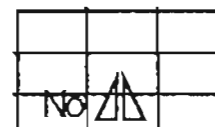
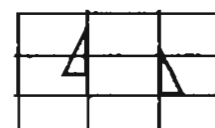
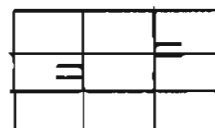


## AUDIOMETRÍA TONAL SUPRALIMINAL

### Watson y Tolan

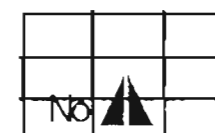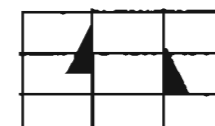Los signos se anotan a cada lado de la línea de frecuencia de estudio, según el oído correspondiente.

- Umbral de confortabilidad.
- Umbral de molestia.
- No percepción de molestia. Se anota al costado del audiograma, cuando no se obtuvo con ninguna de las frecuencias estudiadas.



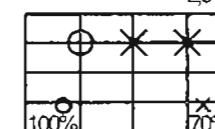
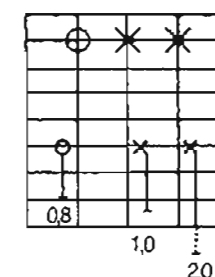
### Prueba de algiacusia

- Umbral de algiacusia. Se anota a cada lado de la frecuencia correspondiente.
- No percepción de algiacusia. Se consigna al costado del audiograma, cuando no se obtuvo con ninguna de las frecuencias de estudio.



### Prueba de Lüscher

- Umbral diferencial de intensidad. Se consigna a cada lado de la línea de frecuencia correspondiente, a la intensidad a la que se obtuvo. La escala es de 0,2 db, que corresponde a 5 db del audiograma. Si la notación excede los límites del gráfico, se prolonga el trazado con línea punteada sin respetar la escala.

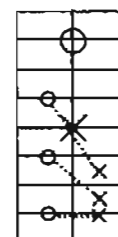


### SISI

Se consigna a cada lado de la línea de frecuencia, a la intensidad que se realizó.

### Fowler

Las intensidades de equiparación se anotan a cada lado de la línea de frecuencia, y se unen con trazo punteado.



## SELECCIÓN DE AUDÍFONOS A CAMPO LIBRE

Estos signos son arbitrarios, razón por la cual debe aclararse su significado. Se consignan con color rojo o azul, y del lado derecho o izquierdo de la línea de frecuencia, según el oído en estudio.

- Audífono 1 □.....□
- Audífono 2 △.....△
- Audífono 3 ◇.....◇
- Audífono 4 ▼.....▼
- Audífono 5 ■.....■

# POTENCIALES EVOCADOS AUDITIVOS

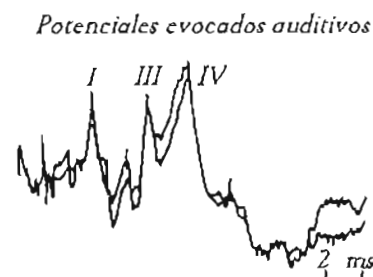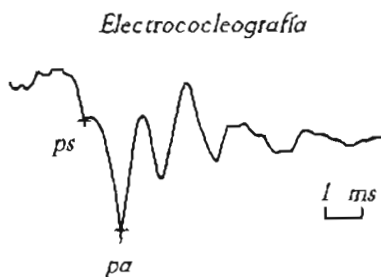
El sistema nervioso central, en ausencia de estímulos sensoriales, genera una actividad neuroeléctrica espontánea. Esta actividad electroencefalográfica puede registrarse utilizando electrodos colocados sobre la piel. El principio de la medición consiste en aplicar estímulos acústicos en serie y registrar, mediante la promediación electrónica, los cambios de la actividad cerebral desencadenados por ellos. Esta es la premisa fisiológica básica en que se basa la esencia de los potenciales evocados auditivos (BERA, siglas comúnmente utilizadas correspondientes al inglés *brainstem evoked response audiometry*, o PEAT, siglas de "potenciales evocados auditivos de tronco cerebral").

Un estímulo dado provoca la misma respuesta cada vez que se presenta; en cambio, la actividad cerebral de fondo es totalmente esporádica con respecto al estímulo, aparece con amplitud y polaridad aleatoria y se cancela cuando es promediada con un número mayor de repeticiones de estímulos. Si a la actividad cerebral de fondo se le superpone un estímulo repetido, la respuesta a este se hace cada vez más evidente y crece a medida que disminuye el ruido de fondo; así, la amplitud de la respuesta aumenta con el número de promediaciones.

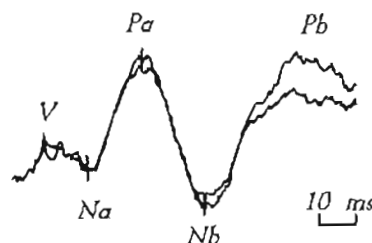
## Subdivisión de los distintos potenciales evocados auditivos

Los potenciales evocados auditivos abarcan un continuo de fenómenos neurológicos que son generados a todo lo largo de la vía auditiva. Los equipos de medición actuales permiten manipular respuestas ante estímulos provenientes de cada una de las estaciones del sistema auditivo.

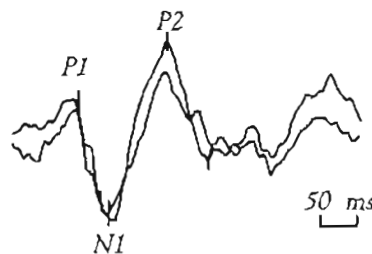
Debemos clasificar los distintos potenciales según la secuencia temporal de las respuestas de acuerdo con el tiempo de latencia definido como un segmento de tiempo. De esta manera se obtienen el primer potencial detectable (microfónico coclear, potencial de sumación, respuesta del nervio auditivo: 0-2 ms), respuestas rápidas (nervio auditivo y respuestas del tronco cerebral: 2-10 ms), respuestas medianas (tálamo y corteza auditiva: 8-50 ms), respuestas lentas (áreas primaria y secundaria de la corteza cerebral: 50-300 ms), respuestas tardías (áreas primarias y de asociación de la corteza cerebral: más de 300 ms) (fig. 1-62).



## Potenciales evocados de mediana latencia



## Potenciales evocados corticales



## Respuesta P300

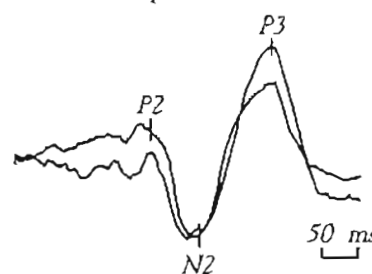
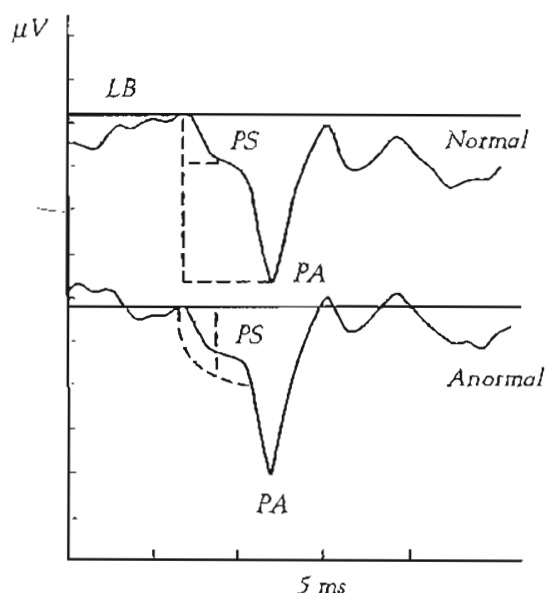


Fig. 1-62. Subdivisión de los distintos potenciales evocados auditivos según la secuencia temporal de las respuestas. (Basada en J. Hall y col.)

Fig. 1-63. Electrocoqueografía. LB, línea de base; PS, potencial de sumación; PA, potencial de acción.



## ELECTROCOQUEOGRAFÍA (ECOG)

La respuesta electrocoqueográfica surge de la cóclea y del nervio auditivo. Tiene lugar en los 2 o 3 ms que siguen a la presentación del estímulo. El término electrocoqueografía hace referencia a la técnica que registra las respuestas producidas por un estímulo en el oído interno y el nervio auditivo. Estas respuestas incluyen el potencial microfónico coclear, el potencial de suma y el potencial de acción.

Las respuestas microfónicas cocleares (MC) son los primeros componentes observados. Aparecen como un potencial eléctrico alternado, generado a nivel de las células de la cóclea.

El potencial de suma (PS) se origina en las oscilaciones no lineales de la membrana basilar. Se presenta como un componente de corriente continua. El interés de este potencial reside en que numerosos estudios han demostrado que puede cambiar en los pacientes con hidropesía endolinfática o con enfermedad de Menière; en estos casos se registra un potencial de suma de amplitud aumentada. El incremento del volumen de la endolinfa puede alterar los mecanismos cocleares y acentuar la asimetría de la vibración de la membrana basilar; como el potencial de suma es un producto de esta asimetría, su amplitud también aumenta.

El potencial de acción (PA) representa la respuesta de centenares de fibras auditivas estimuladas de manera sincrónica. La respuesta al estímulo implica que se ha estimulado simultáneamente la longitud total de la membrana basilar. Este potencial es generado por la porción distal del nervio auditivo y es idéntico a la onda I del BERA.

En los pacientes con hidropesía endolinfática se obtiene un potencial de suma aumentado; la utilidad clínica de este hallazgo es mayor cuando podemos comparar la amplitud del potencial de suma con la del potencial de acción. Si la razón PS/PA está aumentada ( $> 35\%$ ), nos encontramos ante un indicador diagnóstico de hidropesía.

Para obtener una respuesta electrocoqueográfica, los electrodos deben hallarse muy próximos a los generadores de la respuesta. Se usa el término electrocoqueografía cuando por lo menos uno de los electrodos está en el conducto auditivo externo o sobre la membrana timpánica (electrodo de registro extratimpánico) o en el oído medio, sobre el promontorio (electrodos de registro transtimpánico).

La amplitud del potencial de acción se mide desde la línea de base hasta el pico negativo máximo. La amplitud del potencial de suma se mide desde la misma línea de base hasta la leve deflexión negativa que precede al potencial de acción (fig. 1-63).

La electrocoqueografía también se utiliza para identificar la onda I cuando se encuentra ausente en el estudio BERA.

## POTENCIALES EVOCADOS AUDITIVOS DE TRONCO CEREBRAL (BERA)

Las respuestas auditivas evocadas consisten en una serie de siete ondas, que se registran en los primeros 10 milisegundos después de la presentación del estímulo. Las más importantes son las ondas I, III y V. Los generadores de estas



ondas serían el nervio coclear (onda I), el lemnisco lateral (onda III) y el tubérculo cuadrigémino (colículo) inferior (onda V). La primera onda tiene una latencia de 1,3 ms aproximadamente y las siguientes se presentan a intervalos de alrededor de 1 ms.

Las inferencias diagnósticas se realizan a partir de las medidas de latencia, amplitud y morfología de las respuestas. La latencia absoluta de una onda representa el tiempo que transcurre, en milisegundos, entre la presentación del estímulo y el pico de la respuesta promediada. La latencia de la onda V es la más utilizada para la diferenciación de las patologías otoneurológicas, ya que es la onda más robusta y la que tiene mejor reproducibilidad.

En el diagnóstico clínico, la medición del lapso entre las ondas, o sea, de los intervalos, es preferible a la medición absoluta de las ondas, ya que distingue mejor la patología periférica de la central. La latencia entre las ondas (intervalos) representa el tiempo de conducción entre las estructuras neurológicas. Los intervalos que hay que considerar son el I-III, el III-V y el I-V (fig. 1-64).

La amplitud de las ondas se mide en microvoltios, y se calcula considerando el voltaje entre el pico de una polaridad y el pico adyacente de polaridad opuesta (fig. 1-64).

La morfología de las respuestas se refiere a la claridad, resolución y definición de las ondas del BERA.

El tiempo de latencia de las ondas y los intervalos entre las ondas son los datos más importantes para la evaluación; la morfología y la amplitud de las respuestas son datos secundarios.

Los potenciales evocados se registran con un par de electrodos, uno de los cuales está fijado en el vértex y el otro en la mastoides homolateral.

El estímulo más comúnmente utilizado es el clic, presentado a una intensidad moderada a alta, a fin de estimular la cóclea en la región de las frecuencias de 1.000 a 4.000 Hz; el ritmo de presentación del estímulo es de aproximadamente 20 pulsos por segundo. Unas dos mil promediaciones dan una respuesta clara, y se deben graficar como mínimo dos respuestas para confirmar su reproducibilidad.

## El BERA en los distintos tipos de hipoacusia

**Patología conductiva.** Las hipoacusias conductivas provocan un aumento global de las latencias, mientras que el tiempo de conducción central I-V se mantiene normal. Mediante la audiometría, el examen otoscópico y los estudios impedanciométricos se obtiene un buen diagnóstico de hipoacusia conductiva.

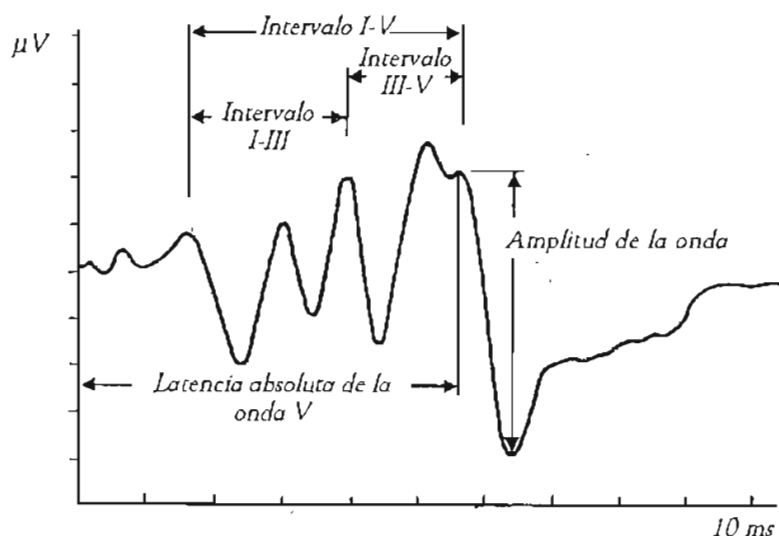


Fig. 1-64. Gráfico de potenciales evocados auditivos de tronco cerebral (BERA). Determinación de las latencias absolutas, los intervalos entre las ondas y la amplitud de estas, en un trazado normal.

Patologías cocleares y retrococleares. Las hipoacusias cocleares no prolongan el tiempo de conducción central I-V, mientras que las hipoacusias retrococleares (por compresión tumoral o por un proceso desmielinizante) sí lo hacen (fig. 1-65).

Debemos establecer parámetros que permitan distinguir las patologías cocleares de las retrococleares basándonos en las latencias de las ondas y en los intervalos entre las latencias, para detectar si existe o no un enlentecimiento de la conducción nerviosa en el lado que se encuentra bajo sospecha (patológico). Se debe sospechar patología retrococlear si:

- a) Existe una diferencia interaural anormal entre las ondas V. La latencia de la onda V es mayor en el oído bajo sospecha que en el contralateral. En general se considera anormal una diferencia interaural entre las ondas V mayor de 0,20 ms.
- b) Hay una diferencia interaural anormal entre los intervalos I-V de ambos oídos: el intervalo I-V del lado bajo sospecha supera en 0,20 ms al del lado sano.

El primer criterio se utiliza cuando no puede identificarse la onda I en las respuestas y, por lo tanto, no es posible obtener el intervalo I-V. Si se obtiene la onda I, es más confiable la interpretación de los resultados comparando los intervalos I-V de ambos oídos.

En general, las hipoacusias de tipo coclear, con pérdida en las frecuencias agudas, producen un retraso en las latencias del BERA, aunque no prolongan el tiempo de conducción central I-V. El conocimiento de la configuración y del grado de pérdida auditiva es muy importante para la interpretación del BERA, ya que estos factores pueden producir alteraciones en las respuestas; así, cuanto mayor es la pérdida de los tonos agudos, más notables son los efectos. Se demostró que existe una fuerte correlación entre el aumento de la latencia absoluta de la onda V y la pérdida auditiva en el tono de 4.000 Hz. Existen factores de corrección que se utilizan en los casos en que hay mucha diferencia entre los umbrales auditivos de ambos oídos. Estos factores se emplean cuando no se identifica la onda I en la respuesta y deben hacerse inferencias diagnósticas basándose solo en las diferencias interaurales entre las ondas V. El factor de corrección indica hasta qué grado una lentificación de la latencia de la onda V en el oído patológico puede ser causada por la hipoacusia endococlear; si lo supera, estaríamos ante la sospecha de patología retrococlear.

El factor de corrección más utilizado es el creado por Selters y Brackmann, que consiste en sustraer 0,1 ms a la latencia de la onda V por cada 10 db de pérdida auditiva mayor de 50 db en el tono de 4.000 Hz.

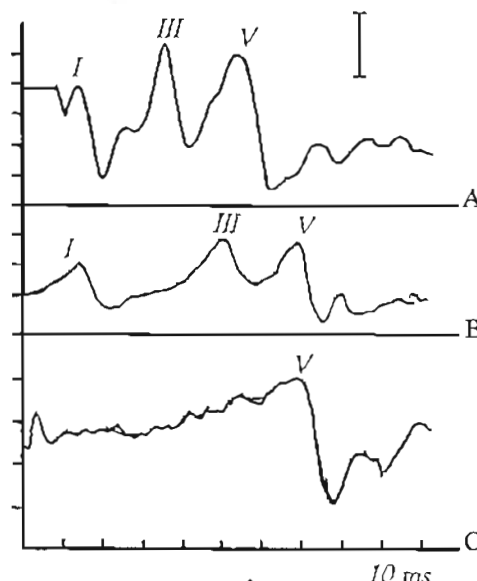
Por lo general, en pacientes con tumores confirmados del VIII par, la diferencia interaural entre las ondas V excede bastante del valor tomado como

límite de normalidad (0,2 ms), ya que puede haber una prolongación interaural de más de 1,0 ms.

Un posible hallazgo patognomónico de patología retrococlear es la ausencia de respuesta en combinación con audición normal, o por lo menos pérdida auditiva leve a moderada.

El BERA es un estudio que ha demostrado tener un importante valor clínico en la detección de tumores del conducto auditivo interno y del ángulo pontocerebeloso.

Fig. 1-65. Gráficos de BERA. A. Respuestas normales. B. Intervalo I-V prolongado; ondas I, III y V presentes. Probable patología retrococlear. C. Sólo se observa la presencia de la onda V con un tiempo de latencia prolongado.



## POTENCIALES EVOCADOS AUDITIVOS DE MEDIANA LATENCIA (MLR)

Las respuestas de mediana latencia se observan en el período que se extiende desde 12 hasta 60 ms tras la presentación del estímulo. Estos potenciales consisten en cuatro picos positivos (P0, Pa, Pb, Pc) y tres picos negativos (Na, Nb, Nc) (fig. 1-66). Los electrodos se colocan en los mismos sitios que para registrar el BERA.

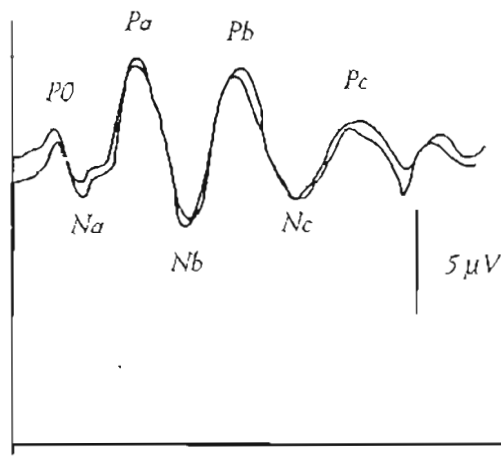


Fig. 1-66. Potenciales evocados auditivos de mediana latencia.

El sistema generador de los potenciales de mediana latencia incluye regiones auditivas tales como la vía talamocortical y otras estructuras como la formación reticular, las cuales modulan el estado de alerta del paciente y la receptividad del estímulo sensitivo.

La ventaja de los MLR para la evaluación de la sensibilidad auditiva se debe a que las respuestas pueden obtenerse con estímulos de baja frecuencia y, por lo tanto, proveen información sobre la sensibilidad a los tonos graves del espectro auditivo (500 Hz y 1.000 Hz).

## POTENCIALES EVOCADOS CORTICALES (CERA)

Los potenciales evocados corticales son generados en la corteza auditiva primaria. Consisten en un pico positivo a los 100 ms (P1) seguido de un pico negativo (N2) a los 175 ms de latencia (fig. 1-67).

Se los registra en sujetos en estado de alerta y dispuestos a cooperar. Su principal aplicación radica en la determinación de los umbrales auditivos

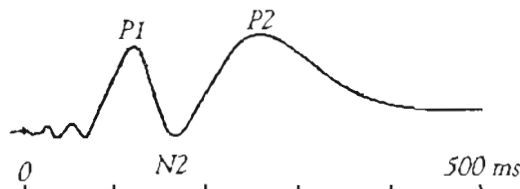


Fig. 1-67. Potenciales evocados corticales (CERA).

cuando se necesita un estudio objetivo de la respuesta, por ejemplo, en el ámbito medicolegal o para la evaluación de la pérdida auditiva funcional.

Los potenciales corticales pueden ser evocados por una gran variedad de sonidos transitorios, como clics o sílabas, y también por cambios abruptos de la amplitud y frecuencia de los sonidos continuos. También pueden ser evocados por la omisión de un estímulo en un tren de estímulos.

## RESPUESTA DE LARGA LATENCIA (P300)

Se presenta entre 250 y 600 ms después del estímulo. Cuando se le pide a un individuo que preste atención a un estímulo determinado, se observa una onda P300 de gran amplitud. El estímulo debe ser relevante para el paciente para que esta respuesta se genere.

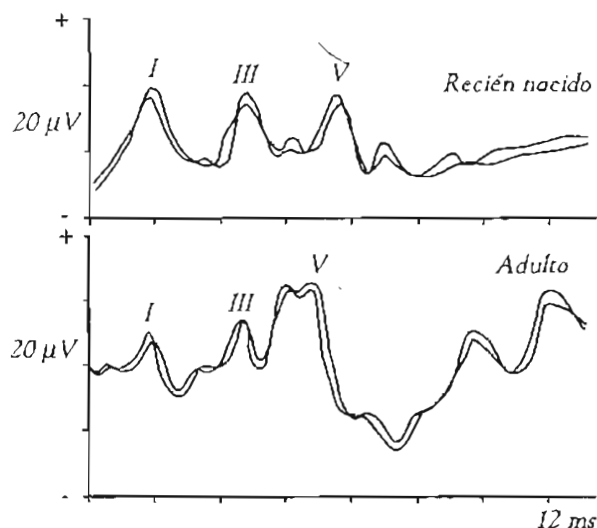
El estudio del P300 se utiliza para el diagnóstico de trastornos que afectan la cognitividad, así como para la evaluación de la habilidad para la percepción auditiva específica.

## POTENCIALES EVOCADOS AUDITIVOS EN EL RECIÉN NACIDO Y EN EL LACTANTE

La respuesta del BERA en los recién nacidos difiere en casi todos los parámetros de medición de la respuesta en los adultos, y esos parámetros van cambiando además en función de la maduración del niño. La diferencia más no-



Fig. 1-68. Diferencias entre el BERA de un recién nacido normal y el de un adulto normal.



de 80 db de intensidad (fig. 1-68).

Los efectos que los cambios madurativos producen en el BERA han llevado a la confección de cuadros estadísticos de normalidad, semana tras semana en los niños prematuros, bisemanales en los recién nacidos de término hasta los tres meses de edad y, después, para cada mes hasta los 18 o 24 meses de edad.

### Usos clínicos del BERA en el niño

**BERA neurológico.** Si se estimula con un tono clic a alta intensidad, se observa la morfología de la respuesta y se calculan las latencias absolutas y los

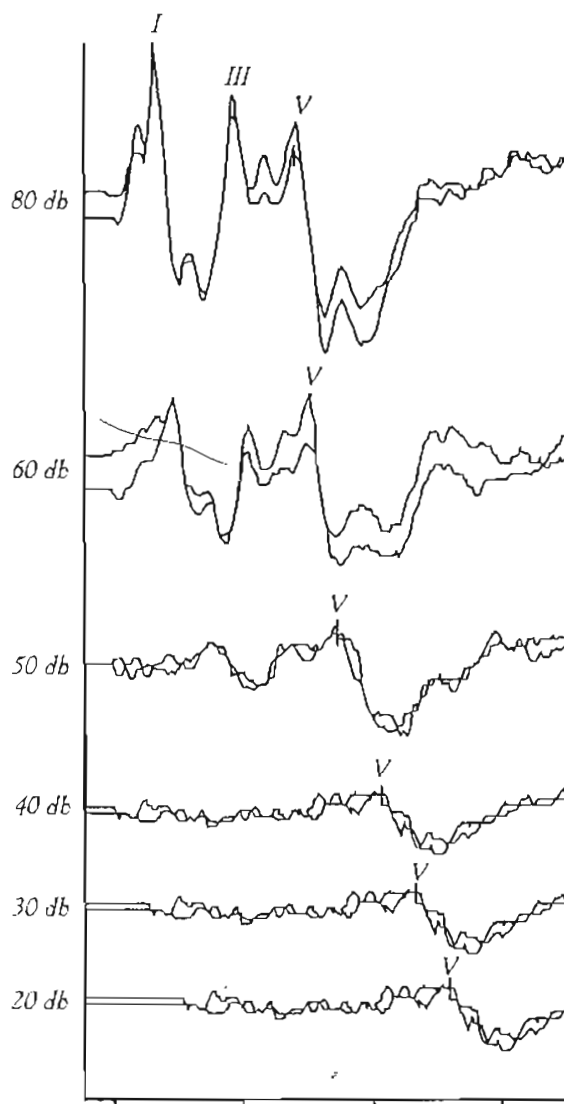
intervalos entre las latencias para comparar a continuación estos valores con datos estadísticos de normalidad.

**BERA audiológico.** Tiene por objeto determinar la sensibilidad auditiva en los lactantes. Por lo general es el estudio de elección, ya que se puede efectuar con el niño dormido naturalmente o con sedación sin que por ello se alteren los resultados.

Se inicia la exploración estimulando con un clic de intensidad elevada; si aparece respuesta, se va disminuyendo la intensidad del estímulo hasta llegar a la intensidad mínima a la cual pueda identificarse la onda V (fig. 1-69).

La presencia de una respuesta al estímulo clic solo indica que la audición estaría conservada en las frecuencias agudas.

Fig. 1-69. Ilustración de los cambios en la latencia de la onda V en función de la intensidad. A medida que disminuye la intensidad del estímulo, se prolonga la latencia de la onda V y van desapareciendo las ondas I y III.



# IMPLANTE COCLEAR EN ADULTOS Y NIÑOS

Los implantes cocleares (IC) son dispositivos biomédicos de alta tecnología que estimulan eléctricamente las fibras nerviosas auditivas remanentes para producir impresiones sonoras en personas que son hipoacúsicas profundas y que obtienen mínimo o ningún beneficio con formas convencionales de amplificación. En los últimos 20 años, los implantes cocleares han evolucionado desde los primeros dispositivos de electrodos únicos hasta sistemas muy complejos de múltiples electrodos.

**Aspectos históricos.** Los primeros esfuerzos de estimulación eléctrica del sistema auditivo comenzaron entre 1790 y 1800, cuando Volta colocó varas de metal junto a un circuito activo en cada uno de sus propios oídos. La estimulación no fue agradable, pero produjo alguna sensación auditiva. Las tentativas para estimular eléctricamente el oído continuaron en los siguientes 50 años, y permitieron comprobar que era posible producir una sensación auditiva mediante estimulación eléctrica.

Las investigaciones en el área de la estimulación eléctrica tienen una historia muy extensa, pero solo en los últimos 20 años se aprobaron dispositivos implantables con el objeto de estimular eléctricamente y a largo plazo el nervio auditivo de los seres humanos.

House utilizó en Los Ángeles, en adultos y niños, un implante intracoclear de un solo canal colocado en la rampa timpánica del conducto coclear. Los resultados fueron variables, aunque limitados en cuanto a la posibilidad de reconocimiento del habla sin lectura labial.

Más tarde, diferentes investigadores de distintos centros se abocaron a ensayar la activación intracoclear fundamentalmente mediante implantes con electrodos múltiples, basándose en la *tonotopia coclear*, es decir, en el hecho de que las fibras del nervio auditivo están organizadas para responder a diferentes frecuencias de acuerdo con su localización, de forma tal que las altas frecuencias se ubican en la base y las bajas frecuencias en el ápice de la cóclea. La introducción de los implantes de múltiples canales en la década de 1980 representó el mayor avance en la tecnología del implante, ya que los dispositivos de múltiples canales estimulan las fibras del nervio auditivo en diferentes lugares a lo largo de la cóclea y proveen una mayor diferenciación de altura tonal.

## TIPOS DE IMPLANTES COCLEARES

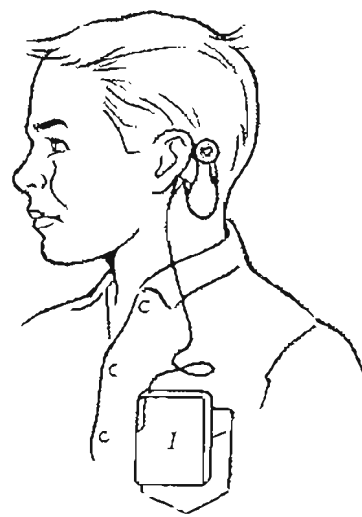

El diseño de los diferentes implantes varía fundamentalmente en cuanto al número y posición de los electrodos, la forma de procesamiento de la señal de entrada y la forma (transcutánea o percutánea) de transmitir la información a los electrodos implantados quirúrgicamente.

Existen dos tipos principales de implante coclear: *intracoclear*, en el que el electrodo único o los electrodos múltiples estimulantes están implantados en la cóclea, generalmente en la rampa timpánica, y *extracoclear*, en el que el electrodo o los electrodos activos están implantados en la región de la ventana redonda.

El número de electrodos potencialmente activos que el sistema posee puede variar desde uno (implantes de electrodo único) a varios (múltiples). La distinción entre implantes *de un solo canal* y *de múltiples canales* se refiere al número de electrodos activos a través de los cuales el sistema transmite diferente información.

## PARTES INTERNAS Y EXTERNAS DEL IMPLANTE COCLEAR

Aunque los diferentes sistemas difieren entre sí en algunos rasgos fundamentales, existen características comunes a todos ellos, ya que todos los im-



plantes cocleares tienen partes internas implantables quirúrgicamente y partes externas (fig. 1-70).

Las partes internas implantadas quirúrgicamente constan del receptor/estimulador interno para la transmisión transcutánea y del conjunto de electrodos que se colocan de preferencia en la rampa timpánica del conducto coclear. Algunos sistemas tienen electrodos de referencia colocados fuera de la cóclea, lo que permite el modo de estimulación monopolar.

Las partes externas consisten en un micrófono, que toma las señales acústicas de entrada, las transduce y las convierte en señales eléctricas, y un cable a través del cual esa señal eléctrica analógica es enviada a un procesador del habla. Este procesador es esencialmente una microcomputadora que extrae diferentes parámetros de la señal, la filtra y digitaliza

Fig. 1-70. Esquema de un implante coclear de múltiples canales:  
1, procesador del habla;  
2, bobina transmisora externa; 3, micrófono;  
4, receptor interno;  
5, electrodos;  
6, procesador del habla retroauricular y bobina.

za antes de enviarla por una bobina externa a través de la piel a las partes internas implantadas. De allí, el receptor/estimulador interno descodifica la señal transmitida para estimular el electrodo o los electrodos colocados dentro de la cóclea o en las proximidades de ella; la consiguiente descarga nerviosa de las neuronas auditivas continúa a través del sistema central auditivo y alcanza el cerebro, donde es interpretada como sonido (fig. 1-71).

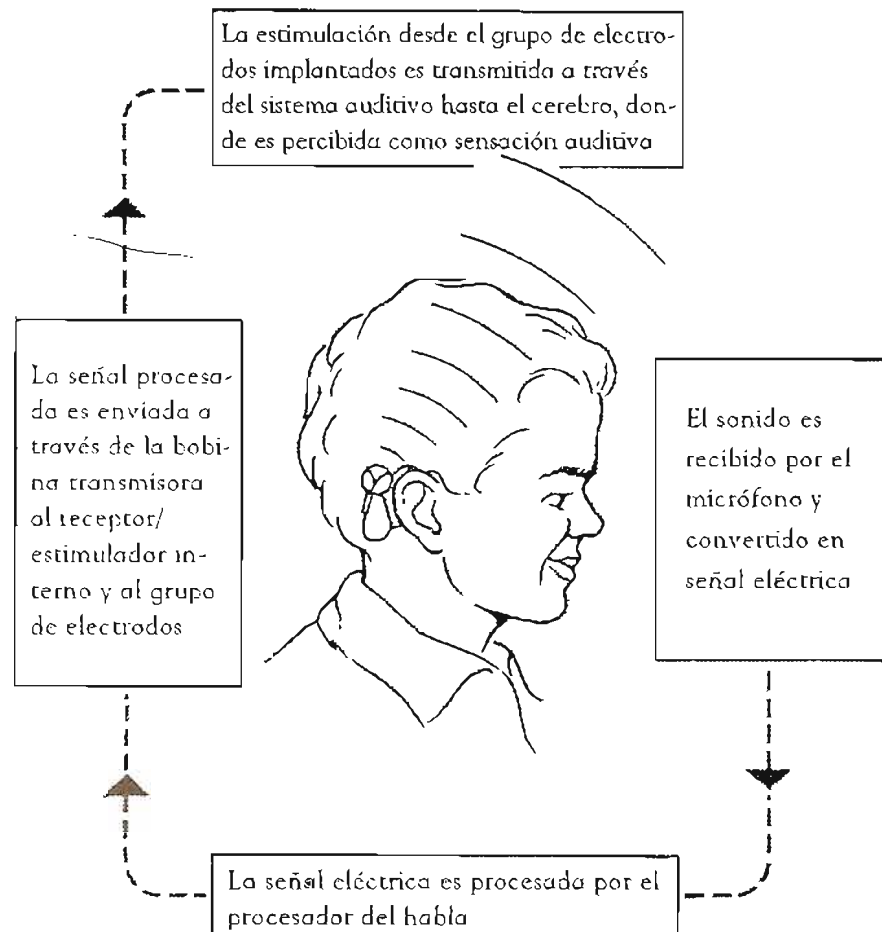


Fig. 1-71. Representación esquemática del funcionamiento de los diferentes componentes de un implante coclear.



El procesador del habla es adaptado individualmente para cada paciente usando una interfaz y un programa especial. El sistema de programación permite al audiólogo seleccionar el modo de estimulación y la estrategia de codificación y determinar los umbrales mínimos y máximos confortables de corriente eléctrica para cada par de electrodos. Estas medidas varían de un paciente a otro y en un mismo paciente a lo largo del tiempo.

Esta información forma parte del código digital que es transmitido al implante coclear a través de la piel por ondas de radiofrecuencia y recibido por la bobina receptora interna. El receptor/estimulador descodifica la información digital y envía pulsos balanceados de estimulación eléctrica a pares seleccionados de electrodos.

En nuestro medio se están utilizando o se han utilizado varios dispositivos, tanto de un solo canal como de múltiples canales. Entre los primeros figuran el 3M House y el Med-el analógico, y entre los segundos, el Nucleus 22 y Nucleus 24, el Clarion, el Med-el Combi 40 y Combi 40+, el Ineraid y el Laura.

El tipo de procesamiento realizado por las unidades externas puede ser analógico, digital o una combinación de ambas formas.

## IMPLANTE COCLEAR EN LOS ADULTOS

**Criterios de selección.** Actualmente se considera que un paciente adulto poslingual es candidato a recibir un implante coclear si presenta las siguientes características:

- a) Hipoacusia acentuada, profunda o total, bilateral neurosensorial. Este criterio se ha ampliado recientemente.
- b) Sordera poslingual (definida como pérdida de la audición después de los 5 años de edad).
- c) 18 años de edad o mayor.
- d) Limitado o ningún beneficio con el uso de audífonos, con reconocimiento de oraciones igual o inferior al 50% en el oído que se va a implantar y al 60% en el oído contralateral o en ambos oídos, en la mejor condición de amplificación, en formato abierto, sin lectura labial. Este ítem se evalúa por el número de palabras fuertes o significativas de la oración.
- e) Expectativas adecuadas.
- f) Ausencia de contraindicaciones radiológicas o psicológicas.
- g) Estimulación eléctrica del promontorio positiva. Si bien estamos al tanto de los falsos negativos obtenidos con esta prueba informados en la bibliografía internacional, ella nos sirve, junto con el resto de los exámenes, para elegir el oído que se va a implantar. No obstante, importantes centros de implantes cocleares de los Estados Unidos no la emplean por la pobre correlación que existe entre los resultados previos al implante y las capacidades auditivas posteriores con el dispositivo implantable. La prueba se considera necesaria en los casos de traumatismo craneano, ya que es posible que la fractura del hueso temporal entrañe una fractura concomitante del nervio auditivo. También está indicada en los casos en que no se observan respuestas auditivas a la estimulación con audífonos. Se la puede realizar asimismo con el electrodo activo colocado en el conducto auditivo externo.

**Contraindicaciones.** No debieran realizarse implantes cocleares en caso de existir:

- a) Contraindicaciones médicas o psicológicas.
- b) Pérdida auditiva de origen neural o central.
- c) Infecciones activas del oído medio.
- d) Agenesia coclear o del VIII par.

**Proceso de selección y evaluación.** La evaluación prequirúrgica comprende la *evaluación clínica otológica* (realizada por el otólogo), la *evaluación audiológica* y la *evaluación psicológica*, así como la realizada por otros profesionales si fuera necesario.

Durante la evaluación el candidato y su familia reciben orientaciones respecto a los riesgos y beneficios del procedimiento, incluida la posibilidad de fallas del dispositivo interno (alrededor del 2% de los casos).

Es crucial dedicar el tiempo adecuado para responder preguntas y evaluar cuidadosamente las expectativas, que deben ser realistas. Para ello se utilizan cuestionarios específicos. Si las expectativas fueren irreales, sería útil poner en contacto al paciente con otros implantados cocleares y sus familias.

## IMPLANTE COCLEAR EN LOS NIÑOS

El uso de implantes cocleares en adultos, tanto en la investigación como en la clínica, y los resultados tan promisorios observados en estos pacientes a pesar de las grandes diferencias individuales llevaron a los centros de implantes cocleares a iniciar sus programas pediátricos. La aplicación de implantes cocleares en los niños comenzó en 1980, después de haberse observado resultados confiables en adultos sordos poslinguales.

La evaluación y rehabilitación debe estar a cargo de un grupo de profesionales que ha de incluir un cirujano otológico, un audiólogo y un fonoaudiólogo o profesor de sordos especializados en la estimulación auditiva en función de la adquisición del habla y el lenguaje, un psicólogo infantil y, según el caso, otros especialistas, como un neurólogo o un psicopedagogo.

**Criterios de selección.** La cuestión acerca de qué niño con hipoacusia profunda debiera recibir un implante coclear implica la consideración de una variedad de factores audiológicos, médicos (incluidos los aspectos radiológicos) y psicológicos. El niño no debería presentar dificultades importantes para el aprendizaje, las expectativas de la familia deberían ser realistas y debería existir un fuerte apoyo en el hogar.

Los avances en la tecnología del dispositivo implantable han producido niveles más altos de realización, lo que ha posibilitado por ende modificaciones de los criterios audiológicos. Por eso, niños con mayor audición residual en el rango de la hipoacusia profunda son ahora candidatos a recibir un implante coclear, ya que sus resultados con audífonos son más pobres que los demostrados por el promedio de los niños que usan un implante de múltiples canales.

Estudios anteriores habían mostrado que las habilidades de reconocimiento del habla se desarrollan en forma muy lenta, pero actualmente existen indicios de adquisición de esas habilidades en formato abierto aun a los 3 meses de uso del implante coclear con el empleo de modernas tecnologías y de comunicación oral.

En la actualidad consideramos que un niño es candidato a recibir un implante coclear si presenta:

- a) Hipoacusia profunda o total bilateral neurosensorial.
- b) Edad a partir de los 12 meses (bajo consideraciones especiales se están realizando implantes en niños menores).
- c) Falta de progreso en el desarrollo de habilidades auditivas con audífonos e intervención adecuada (3 a 12 meses).
- d) Ausencia de beneficios o beneficios mínimos con el uso de la amplificación convencional (reconocimiento del habla menor del 30% [palabras simples] en pruebas de formato abierto [niños mayores]).
- e) Familia con disposición y expectativas adecuadas.
- f) Ámbito educativo auditivo-oral.
- g) Signos radiológicos de osificación coclear posmeningitis (prevalecen sobre las otras pruebas).

El paciente retorna al centro de implantes alrededor de un mes después de la cirugía, cuando el edema ha disminuido y la herida ha cicatrizado. En esta ocasión se colocan los componentes externos del implante y se realizan los tests psicofísicos utilizando para tal fin una computadora y una interfaz apropiada.

Los parámetros que deben ajustarse o medirse en los distintos implantes cocleares varían, pero en general es necesario programar cada electrodo con el objeto de establecer un umbral mínimo y un máximo confortable de estimulación y evitar la sobreestimulación. La diferencia entre esos dos niveles medidos determina el rango dinámico. Esos umbrales varían de un paciente a otro y entre los electrodos de un mismo paciente en función de la supervivencia neural; los rangos dinámicos más amplios permiten mejores formas de resolución.

El objetivo es lograr la confección de un mapa adecuado y confortable basado en la información a veces mínima que puede proporcionar un niño.

Es importante el control frecuente de las programaciones, ya que especialmente los niños experimentan variaciones significativas de sus umbrales durante el primer año.

### RESULTADOS EN ADULTOS Y NIÑOS

Se consideran de gran importancia tanto una correcta técnica quirúrgica y programación del procesador del habla como la realización de controles audiológicos frecuentes, la adecuada estimulación auditiva en función del habla y el lenguaje y una correcta escolaridad.

Las consecuencias de una pérdida auditiva profunda son serias y de largo alcance. El abordaje de este tipo de casos es complejo y multidimensional.

Todos los pacientes demuestran haberse beneficiado con el uso de implantes cuando se los compara con la situación previa en que empleaban audífonos.

Los umbrales promedio en campo libre para tonos ululantes (de frecuencia modulada) en las frecuencias del habla están en torno de los 30 db HTL. Este acceso al sonido, y fundamentalmente al espectro del habla, aumenta las posibilidades de una más rápida adquisición del habla y el lenguaje en el caso de niños sordos congénitos y prelinguales.

Con el uso del implante a lo largo del tiempo, acompañado de una intensa estimulación auditiva, se han observado cambios favorables en la percepción y producción del habla, con grados diversos de beneficios, si se presta atención a la serie de variables detalladas anteriormente.

El dispositivo mejora la comunicación cuando se usa acompañado de la lectura labial. Más del 80% de los pacientes poslinguales logra reconocimientos del habla sin lectura labial y algunos pueden usar el teléfono para comunicarse. Estamos observando en la actualidad a algunos niños sordos congénitos y prelinguales entablar conversaciones telefónicas al cabo de un tiempo de uso del implante coclear.

El implante coclear ha producido sin duda un impacto espectacular en la recuperación de la hipoacusia profunda, aunque no se lo debe considerar sinónimo de curación de la patología.

Los resultados tampoco son inmediatos (en especial cuando se trata de niños que perdieron la audición antes de adquirir el lenguaje); surgen como consecuencia del aprendizaje de oír y hablar. No obstante, es indudable que los implantes representan una poderosa ayuda para tratar el componente sensorial de la pérdida auditiva.

A medida que la tecnología de los implantes cocleares va mejorando, brinda mejores niveles de reconocimiento del habla y posibilita que mayor cantidad de pacientes que presentan pérdidas auditivas acentuadas y profundas y



que obtienen un beneficio marginal con el uso de audífonos puedan ser considerados candidatos a recibirlos.

## PATOLOGÍA DEL OÍDO EXTERNO

### FÍSTULA AURIS CONGÉNITA O COLOBOMA

**Definición.** Es un trayecto fistuloso, simple o ramificado, de fondo ciego y que presenta una desembocadura puntiforme, situado generalmente por delante de la raíz del hélix.

**Etiología.** Se debe a la deficiente fusión del primero y segundo arco branquial. Puede verse en otro miembro de la familia.

**Manifestaciones clínicas.** Generalmente es asintomática; genera en forma esporádica la salida de una secreción blanco amarillenta. Cuando su orificio externo se obstruye, se produce retención del contenido, que puede infectarse y provocar la formación de un absceso, con rubor, dolor y edema local. Ante la oclusión permanente de su boca se desarrolla una formación quística redondeada y renitente que favorece las infecciones periódicas (quiste auricular congénito).

**Diagnóstico.** Es semiológico, por la presencia del orificio fistuloso o una tumoración palpable con su boca ocluida.

**Tratamiento.** Se tratan solo aquellos casos que tienen una expresión sintomática molesta para el paciente, por la secreción, la infección recurrente o estática o la tumoración.

En el período inflamatorio agudo se dan antibióticos y antiinflamatorios y, de ser necesario, se practica un drenaje simple del absceso.

**Técnica quirúrgica.** La cirugía puede efectuarse con anestesia local o general, mediante una incisión que rodee en superficie la boca fistulosa y se extienda a la zona intertragohelicina y al techo del conducto auditivo externo membranoso. Previa instilación dentro de la fístula de un colorante vital (azul de metileno), se podrá seguir con este abordaje todo el trayecto fistuloso hasta la profundidad y extirparlo en bloque. Si solo se elimina la parte lateral del trayecto, recidiva con el tiempo.

### ENFERMEDADES DEL PABELLÓN

#### Otohematoma

**Definición.** Es un hematoma subpericóndrico del pabellón auricular, consecutivo a un traumatismo de este. También puede ser secundario a grandes discrasias sanguíneas.

**Etiopatogenia.** El cartilago se nutre por imbibición de su pericondrio. Un golpe preferentemente tangencial sobre la piel del pabellón que está íntimamente adherida al pericondrio puede separar a este del cartilago, con la consiguiente formación de una colección hemática localizada que le impide su nutrición y lo lleva a la necrosis aséptica, con la ulterior deformación estética (oreja en coliflor) si no se trata adecuadamente. Esa colección puede infectarse y dar inicio a una pericondritis del pabellón.

**Manifestaciones clínicas.** El paciente consulta por la presencia de una formación redondeada de superficie regular fluctuante y de coloración rojo violácea. Generalmente asienta en la mitad superior de la cara externa del pabellón auricular.

**Diagnóstico.** Se basa en el antecedente y en los datos semiológicos.

**Tratamiento.** Puede comenzarse realizando una evacuación por aspiración con aguja y jeringa mediante un procedimiento aséptico ambulatorio. Se

comprime el pabellón con un trozo de algodón embebido en vaselina o solución antiséptica que se adapta a sus contornos y se aplica un vendaje cefálico que se deja por 48 horas (fig. 1-72). Puede repetirse el procedimiento si se vuelve a acumular sangre, pero ante signos de nueva fluxión importante o de organización del hematoma se realiza una incisión evacuadora, con aspiración y toilette del contenido más el vendaje antes descrito. Se procede a administrar analgésicos y antibioticoterapia (cefalosporinas de primera generación, como por ejemplo cefalexina, o nuevos derivados quinolónicos, como ciprofloxacina u ofloxacina). Cabe subrayar que todo hematoma del pabellón debe evacuarse tempranamente para evitar la necrosis del cartílago.

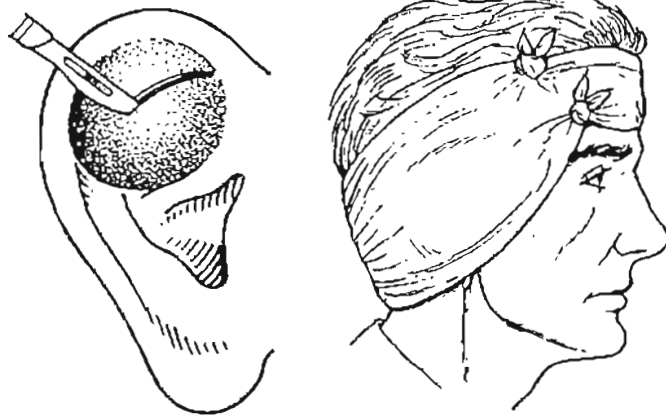


Fig. 1-72. Drenaje del otohematoma y vendaje compresivo.

## Pericondritis

**Definición.** Es la infección del pericondrio del pabellón.

**Etiología.** Bacteriana, a través de alguna puerta de entrada generalmente traumática, ya sea accidental o quirúrgica. El microorganismo causal habitualmente es *Pseudomonas aeruginosa*.

**Manifestaciones clínicas.** El pabellón está aumentado de volumen, deformado, edematizado y eritematoso y presenta aumento de su temperatura. Hay pérdida de los relieves normales. El paciente experimenta dolor intenso en forma espontánea o al tacto. Más tarde aparece una formación subcutánea que pone de manifiesto el absceso.

Por lo común se acompaña de adenopatías cervicales dolorosas y fiebre.

Si no se trata oportunamente, el cartílago evoluciona hacia la destrucción, con múltiples secuelas cicatrizales y deformaciones. La infección también puede extenderse a las zonas vecinas y generar celulitis cervicofaciales importantes.

**Diagnóstico.** Es clínico y se realiza sobre la base de la sintomatología fundamentalmente dolorosa.

**Diagnóstico diferencial.** Debe hacerse con la pericondritis serosa (seroma) (véase a continuación).

**Tratamiento.** Si hay fluxión, se debe practicar aspiración del contenido para su cultivo y antibiograma; puede iniciarse, entre tanto, un esquema antimicrobiano con quinolonas, y luego adecuar el tratamiento según el resultado de los estudios de laboratorio.

Si el cuadro es grave, con zonas de reblandecimiento, se procede además al drenaje quirúrgico con amplia incisión por la zona posterior del pabellón y eliminación del tejido necrótico y cartilago comprometido. Se lava el tejido con antisépticos y se deja un drenaje por 48 horas, más un vendaje compresivo.

Si hay grave tendencia a la retracción, la única manera de evitar la gran deformación es reseca completamente el cartílago con zonas de piel adyacente de ambos lados con sacabocados. Esto permite, al mantener el hélix, disminuir las zonas de tracción con menor deformación. Más tarde puede realizarse una plástica reparadora.

## Pericondritis serosa o seroma

**Definición.** Se denomina así a la colección serosa subcutánea del pabellón.

**Etiología.** Se debe a compresiones prolongadas en pacientes añosos o predispuestos a raíz de estados carenciales.

**Manifestaciones clínicas.** Se observa infiltración del pabellón, con presencia de zonas anémicas sin signos de flogosis, poco dolorosa. No hay antecedentes traumáticos agudos.

**Diagnóstico.** Es clínico; por punción se obtiene un exudado amarillento.

**Tratamiento.** Debe evitarse la compresión local. Se procede a la antisepsia de la zona para evitar la infección y a la aspiración estéril del contenido, tras lo cual se aplica un vendaje acolchado suave. En caso de complicación séptica, se adopta igual conducta que en la pericondritis.

## Nódulo doloroso

**Definición.** Es una condrodermitis nodular crónica del hélix.

**Etiología.** Se desconoce; es más frecuente en el varón.

**Manifestaciones clínicas.** Se caracteriza por la presencia de pequeñas áreas induradas de pericondritis en el borde superior del hélix, muy dolorosas.

**Tratamiento.** El dolor se alivia con la inyección local de corticoides de depósito. El tratamiento es quirúrgico y estriba en la extirpación de la zona indurada con su base cartilaginosa.

## Erisipela del pabellón

**Definición.** Infección aguda del pabellón y de la región periauricular.

**Etiología.** Es producida por el estreptococo. La puerta de entrada puede ser una excoriación mínima.

**Manifestaciones clínicas.** Se caracteriza por la presencia de una placa rojiza, ligeramente elevada, infiltrante y con bordes bien delimitados. Es sumamente dolorosa y se acompaña de adenopatías satélites y un cuadro sistémico infeccioso con fiebre alta.

**Tratamiento.** Estriba en la penicilinoterapia.

## Zona auricular

**Definición.** Es la localización del herpes zoster en el área sensitiva del nervio facial (concha auricular y pared posterior del conducto auditivo externo).

**Etiología.** Es producido por el virus de la varicela-zoster (VZV).

**Manifestaciones clínicas.** Hay otodinia intensa, que aparece generalmente al tercer día de un cuadro gripal. A la inspección se observa una erupción cutánea eritematovesicular predominante en la concha auricular. Puede acompañarse de una erupción endobucal en el territorio de la cuerda del tímpano, con ageusia homolateral.

A veces coexiste con parálisis facial y sintomatología cocleovestibular (síndrome de Ramsay-Hunt).

**Tratamiento.** Es sintomático en las formas leves, con administración de analgésicos (diclofenac). Ante signos de infección de las lesiones vesiculosas, se asocian antibióticos (cefalosporina, quinolona). Si se instala el síndrome de Ramsay-Hunt, pueden indicarse aciclovir en dosis de 1.000 mg/día por vía oral y corticoides por vía oral o intramuscular.



El conducto auditivo externo cuenta con factores de protección ante diversas noxas. Su tortuosidad y forma sigmoidea resguardan a la membrana timpánica de traumatismos directos por hisopos, palillos y otros objetos.

El cerumen forma una película continua protectora del epitelio, la cual es destruida por jabones y detergentes que eliminan ese unto graso. Además posee una acción antibacteriana y antifúngica. La flora bacteriana del conducto auditivo externo cambia según la época del año; por lo general, los cultivos hallados son mixtos (estafilococos, estreptococos y diplococos) y solo se observa un 3,5% de *Pseudomonas*. En verano o en condiciones de humedad (piletas) esos gérmenes son sustituidos por el bacilo pirocánico, pero merced a las condiciones defensivas del epitelio (integridad física de la barrera epitelial y pH del cerumen) se mantiene un equilibrio no patológico.

Si tales condiciones se alteran (por excoriaciones de la piel, rascado por eccemas, ambientes con mucho polvo, humedad excesiva del conducto auditivo externo con maceración de la piel, pérdida de la capa de cera por higiene profunda y periódica con jabones o champúes), ese equilibrio se rompe y se origina patología infecciosa.

### Tapón de cera

**Definición.** Es la acumulación de cerumen en el conducto auditivo externo que provoca la obstrucción de este.

**Etiología.** Algunas personas tienen un aumento de secreción de las glándulas ceruminosas del conducto, lo cual las predispone a la formación del tapón. En algunos pacientes esta se ve favorecida por la estenosis del conducto, la hiperostosis o la simple presencia de abundantes pelos en su tercio externo. Todo esto dificulta la normal eliminación del cerumen y provoca su acumulación en el conducto.

**Manifestaciones clínicas.** Hay una hipoacusia conductiva, generalmente brusca. La cera se acumula lentamente, pero mientras una porción del conducto se mantenga permeable es suficiente para que la onda sonora llegue al oído medio. La movilización de la cera o la entrada de agua puede obturar el conducto y provocar la sintomatología antes referida.

Pueden presentarse acufenos graves y autofonía.

El trastorno suele ser recidivante.

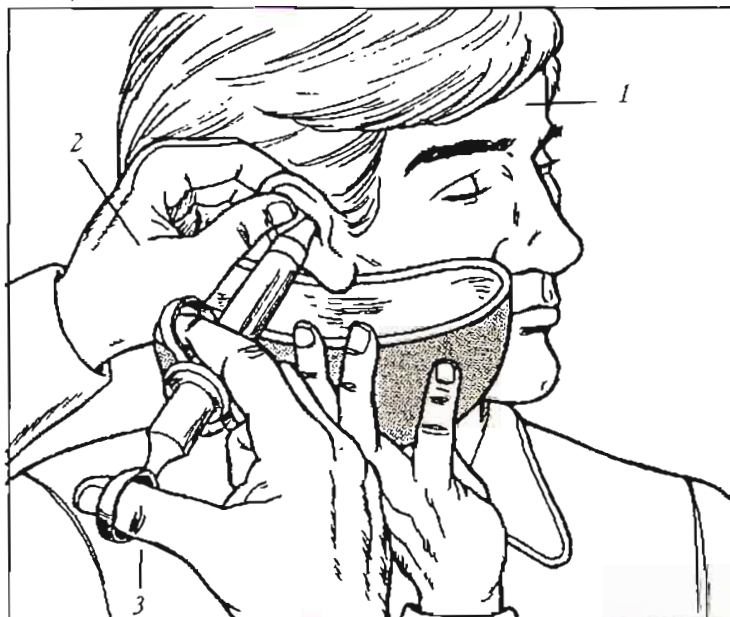**Diagnóstico.** Es otoscópico. Se observa una masa marrón que obstruye el conducto.

**Diagnóstico diferencial.** Debe hacerse con el tapón epidérmico, la otitis externa (que puede coexistir con el tapón de cera) o cuerpos extraños.

**Tratamiento.** Estriba en la aspiración y extracción con asa delicada bajo otomicroscopía. Muchas veces se debe ablandar la cera antes de extraerla, con 4 gotas de una mezcla de bicarbonato de sodio (1 g) y glicerina en 5 ml de agua destilada, que se aplican cuatro veces por día durante 4 días, u otras formas farmacéuticas. Ante la carencia del instrumental mínimo, puede efectuarse un lavado de oído.

**Técnica del lavado de oído.** Con solución fisiológica tibia a 37°C y una jeringa o pera de goma, se tracciona el pabellón hacia arriba y atrás y se dirige el chorro hacia la pared superoposterior del conducto en forma sostenida (fig. 1-73), para que el re-

Fig. 1-73. Lavado de oído. 1. Cabeza inclinada hacia el lado que se va a tratar. 2. Tracción del pabellón hacia atrás y arriba. 3. Dirección de la jeringa hacia arriba y atrás.



molino elimine el cerumen. Posteriormente se indica alcohol, 5 gotas, para secar la humedad residual en el conducto.

El lavado está contraindicado en presencia de perforaciones timpánicas, infecciones y otodinia. Debe evitarse en pacientes ancianos y diabéticos, por el riesgo de servir de puerta de entrada para *Pseudomonas* y generar una otitis externa maligna.

### Tapón epidérmico o queratosis obturatriz

**Definición.** Es una masa epidérmica que obstruye el conducto auditivo externo.

**Etiología.** Obedece a la descamación excesiva de la epidermis. En ocasiones puede llegar a invadir y deformar la pared ósea del conducto auditivo externo, por lo general la inferior y posterior, y generar una batea que eleva el anillo timpánico sin penetrar en el oído medio. Comúnmente no expone el hueso subyacente, que queda cubierto por una delgada capa epidérmica.

Por su apariencia blanco perlada algunos lo denominan colesteatoma del conducto, pero este último presenta erosión y secuestros óseos no cubiertos de epitelio normal sino infiltrados por escamas epiteliales.

**Manifestaciones clínicas.** Provoca una hipoacusia conductiva.

**Diagnóstico.** Es otoscópico. En la inspección se ve una colección blanco grisácea con desprendimiento de escamas de epidermis y se percibe olor fétido.

**Diagnóstico diferencial.** Debe distinguirse del colesteatoma del oído medio (el cual presenta perforación timpánica) y del colesteatoma del conducto auditivo externo (lesión que erosiona una zona localizada del conducto, por lo general en la porción ósea).

**Tratamiento.** Estriba en la extracción del tapón. Se puede ablandar con queratolíticos (1 g de ácido salicílico en 50 g de vaselina líquida, 4 gotas cuatro veces por día durante 4 días). Luego se procede como si se tratase de un tapón de cera. Esta afección es altamente recidivante.

Para la limpieza delicada del tapón epidérmico a veces se requiere más de una sesión en el consultorio hasta eliminarlo. El tratamiento de mantenimiento se realiza a base de consultas y limpiezas periódicas.

Si existe una lesión extendida e infiltrante (colesteatoma del conducto), el procedimiento es quirúrgico y consiste en una toilette profunda y eliminación de escamas mediante fresado con brocas del hueso subyacente e injertos de piel de antebrazo en el conducto auditivo externo (canaloplastia).

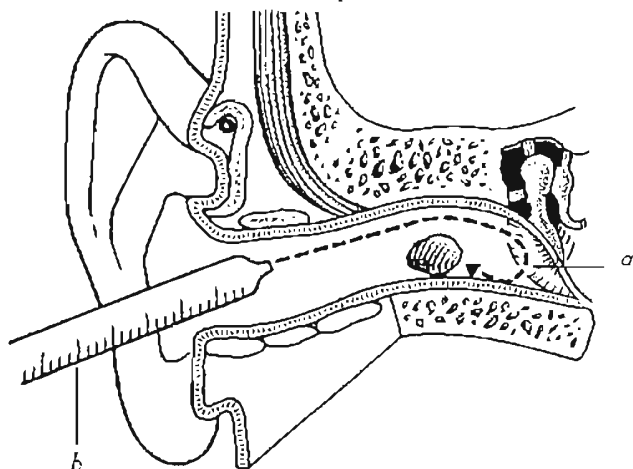
### Cuerpos extraños en el conducto auditivo externo

**Definición.** Como su denominación lo indica, el trastorno estriba en la presencia de elementos no habituales dentro del conducto.

**Clasificación.** Los cuerpos extraños pueden ser inmóviles (elementos inorgánicos) o móviles o vivos (p. ej., insectos). Los inmóviles se ven generalmente en niños: papeles, perlitas, semillas, bolitas de telgopor, etc. Los móviles son insectos que pueden introducirse en los oídos de pacientes de cualquier edad.

**Manifestaciones clínicas.** El paciente experimenta otodinia. Si la introducción ha sido traumática o el cuerpo ya lleva un tiempo en el oído, puede haber otorrea e hipoacusia. En el caso de cuerpos extraños vivos, el paciente consulta por el dolor y por el intenso ruido provocado por el aleteo del insecto sobre el tímpano.

Fig. 1-74. Extracción de un cuerpo extraño alojado en el conducto auditivo externo. a, tímpano; b, dirección del chorro hacia arriba.



**Diagnóstico.** Es otoscópico.

**Tratamiento.** Habitualmente se extrae el cuerpo extraño mediante un lavado (fig. 1-74). Si el problema no se resuelve con este último, no deben intentarse maniobras instrumentales para su remoción, salvo por el especialista, quien procederá a extraer el cuerpo bajo visión microscópica y con el instrumental adecuado. En caso de cuerpos extraños profundamente enclavados o en niños indóciles, la extracción se efectuará bajo anestesia general.

En presencia de cuerpos extraños orgánicos (semillas), es conveniente deshidratarlos con gotas de alcohol antes de su extracción. Ante la urgencia de un insecto en el oído, primero se lo debe inmovilizar con agua, aceite o alcohol y luego se procederá como con cualquier otro cuerpo extraño.

Si el cuerpo extraño es oclusivo o existe dolor espontáneo, está contraindicado el lavado.

## Eccema del conducto

**Definición.** Es una dermatitis crónica que afecta la piel del conducto auditivo externo y que puede extenderse a la concha auricular, al pliegue retroauricular y a otras zonas cutáneas del organismo, razón por la cual es una afección fronteriza entre la otología y la dermatología. Existen dos tipos:

- a) *Dermatitis seborreica:* erupción grasosa y escamosa que generalmente se asocia a otro trastorno similar en el cuerpo y el cuero cabelludo, las cejas o la raíz nasal.
- b) *Alergia por contacto:* producto de una hiperemia y tumefacción en la zona en contacto con diversas sustancias como perfumes, patillas de anteojos, cosméticos, auriculares telefónicos, productos capilares, tinturas, audífonos, etcétera.

**Etiología.** Se la desconoce, salvo cuando se identifica el alérgeno de contacto.

**Manifestaciones clínicas.** El síntoma principal es el prurito del conducto auditivo externo, con descamación epidérmica y, en los casos agudos, otorrea serosa.

En las formas crónicas se observa, en el examen clínico, descamación del epitelio epidérmico y piel rojiza. En las formas agudas hay vesículas con exudación serosa, que forman pequeñas costras que pueden propagarse a la concha auricular, asociadas con edema y dolor.

**Diagnóstico.** Es otoscópico.

**Tratamiento.** Se procederá a la aspiración de las secreciones. Se deben evitar la humedad local y el alérgeno desencadenante si lo hubiera. Está indicada la antibioticoterapia oral y tópica para las formas agudas infectadas. Se aplicarán pomadas con corticoides o queratolíticos en las formas crónicas. El tratamiento local puede asociarse con el sistémico sugerido por el dermatólogo, si lo hubiese.

**Complicaciones.** Estriban en infecciones recurrentes y otitis externa, favorecidas por el rascado, y estenosis del conducto auditivo externo.

## Otomycosis

**Definición.** Es la infección por hongos del conducto auditivo externo.

**Etiología.** Los agentes más comunes son *Aspergillus niger* y *Candida albicans*. Generalmente aparecen como contaminantes de otitis externas o eccemas, o a raíz del abuso de agua o del empleo prolongado de gotas o pomadas con corticoides.

**Manifestaciones clínicas.** El paciente presenta otodinia, otorrea, prurito y sensación de oído tapado.

**Diagnóstico.** Es otoscópico. Se observa en el conducto una capa musgosa con acumulación de hifas de color blanquecino o marrón oscuro, según la variedad de hongo. Generalmente coexiste otorrea.



**Tratamiento.** Estriba en la aspiración del contenido micótico del conducto, juntamente con la capa superficial de la piel descamada y la supuración. Está indicada la topicación e instilación de antimicóticos locales, como por ejemplo ácido undecilénico, econazol, clioquinol. Se administran antibióticos para la infección coexistente.

Se debe investigar la presencia de micosis en otras zonas de la piel y si el paciente padece diabetes mellitus.

## Miasis

**Definición.** Es la infestación del conducto auditivo externo por larvas de moscas (gusanos).

**Etiología.** La mosca pone sus huevos en heridas externas o en aquellos oídos cuyas barreras defensivas están alteradas por supuraciones preexistentes o posoperatorios. Cuando esto sucede, transcurren solo horas hasta que aparecen las larvas, que se introducen en la piel del conducto.

**Manifestaciones clínicas.** El paciente padece otodinia intensa, otorrea, otorragia, sensación de movimiento, hipoacusia y acufenos.

**Diagnóstico.** La otoscopia permite observar las larvas.

**Tratamiento.** Se instilan en el conducto gotas de éter hasta llenarlo y se espera a que vayan saliendo las larvas, para extraerlas entonces con una micropinza. Esta maniobra debe repetirse durante dos o tres días seguidos hasta terminar con ellas. Entre las aspiraciones, el conducto debe permanecer tapado con gasa yodoformada. También es útil instilar en el conducto auditivo externo una infusión de albahaca para favorecer la extracción de las larvas. Se administra además antibioticoterapia sistémica.

## Otitis externa circunscrita o furunculosis

**Definición.** Es la infección de los folículos pilosos del conducto auditivo externo (fig. 1-75).

**Etiología.** Generalmente es provocada por el estafilococo. Su entrada se ve favorecida por los microtraumatismos locales, el rascado, las maniobras de limpieza o la penetración y retención de agua. El aumento de humedad local actúa como factor predisponente, al igual que los eccemas y tapones que maceran la piel y rompen la barrera natural de defensa.

**Manifestaciones clínicas.** Hay dolor espontáneo en el conducto auditivo. Su intensidad es mayor cuanto más interno sea el furúnculo. Esto se debe a la proximidad entre la piel inflamada y el periostio o pericondrio.

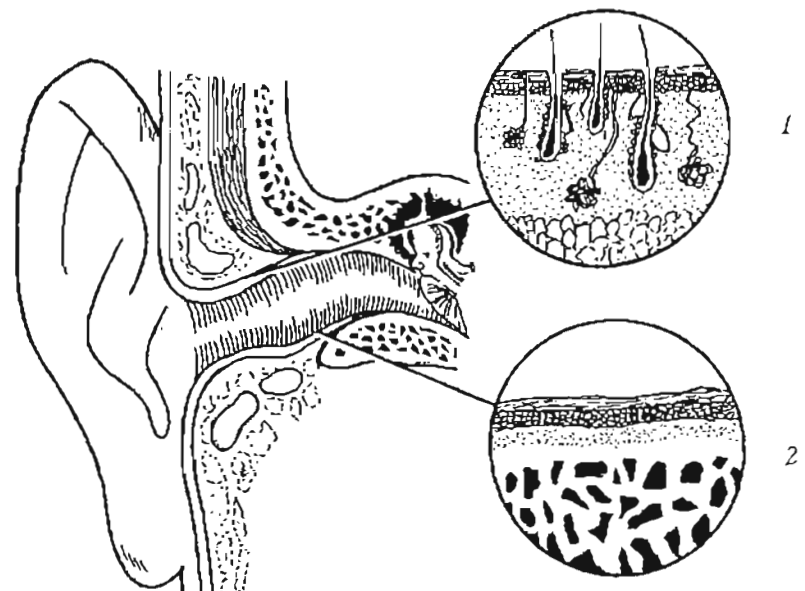


Fig. 1-75. Histología del conducto auditivo externo membranoso.  
1. Mitad externa.  
2. Mitad interna.

**Diagnóstico.** Es otoscópico. En la inspección se observa una zona rojiza y sobreelevada; alrededor del cuarto o quinto día aparece un punto blanco que, al abrirse, produce drenaje del furúnculo con disminución del dolor.

**Tratamiento.** Es local y sistémico. El tratamiento local consiste en la topicación con antisépticos o gotas locales. El tratamiento sistémico estriba en la antibioticoterapia (cefalosporinas en dosis de 70 mg/kg/día, repartida en cuatro tomas diarias, durante 10 días) y la administración de analgésicos.

Cuando la colección purulenta del furúnculo no drena espontáneamente y persiste el dolor, está indicada su evacuación quirúrgica.

Cuando la furunculosis es recidivante, se investigarán factores predisponentes generales como diabetes o estados inmunodepresivos, o locales como eccemas. Se pueden utilizar vacunas antiestafilocócicas.

## Otitis externa difusa

**Definición.** Es una dermoepidermitis aguda del conducto auditivo externo que a veces compromete la membrana timpánica.

**Etiopatogenia.** Generalmente la infección es por gérmenes grampositivos, en especial el estafilococo, aunque pueden observarse también *Pseudomonas* e infecciones micóticas. El factor predisponente más común es la maceración de la piel por la retención de agua (natatorios); también la favorecen el rascado, los cuerpos extraños, etcétera.

**Manifestaciones clínicas.** El paciente está aquejado de otodinia intensa, que aumenta con la presión sobre el trago o la movilización del pabellón auricular. Presenta además otorrea, fiebre e hipoacusia conductiva.

**Diagnóstico.** Es otoscópico. En la inspección se observa el conducto auditivo externo estenosado por el edema y la otorrea.

**Tratamiento.** Es local y general. Localmente, se procede a la aspiración de secreciones y detritos epidérmicos. Se permeabiliza el conducto con la colocación de una mecha embebida en un antiséptico (timerosal o yodopovidona) o en una pomada con corticoides y antibiótico durante 48 horas, y se procede a la instilación local de gotas con corticoides y antibióticos (gentamicina, neomicina) cada 4 horas.

Ante una secreción verdosa que induzca la sospecha de *Pseudomonas*, es útil acidificar con gotas con ácido acético y administrar localmente ciprofloxacina u ofloxacina.

El tratamiento general estriba en la administración sistémica de antibióticos, como cefalosporinas (70 mg/kg/día) o quinolonas y rifampicina (15 mg/kg/día), y corticoterapia. En los adultos, la aplicación de un corticoide de depósito intramuscular alivia los síntomas de inmediato. En los niños se puede usar la vía oral.

## Otitis externa maligna

**Definición.** Es la otitis externa por *Pseudomonas*, que en pacientes diabéticos y ancianos o inmunosuprimidos adopta una evolución tórpida, con complicaciones que pueden ser mortales.

**Etiopatogenia.** El agente patógeno es la *Pseudomonas aeruginosa*, favorecida por el terreno predisponente que presentan los diabéticos. Hay que interrogar sobre la existencia previa de maniobras instrumentales como lavados de oído, rascado y microtraumatismos.

La infección se propaga por las partes blandas hipovascularizadas de la base del cráneo hacia la región infratemporal y se disemina a las zonas vecinas; puede provocar, por lo tanto, graves complicaciones endocraneanas y generar una osteomielitis de la base del cráneo.

**Manifestaciones clínicas.** Se observa otorrea purulenta verdosa con otodinia intensa. Aparecen granulaciones en el conducto auditivo externo que, sin ser pa-

tognomónicas, son típicas. El paciente generalmente es derivado por un proceso de evolución tórpida que no ha respondido a los tratamientos convencionales.

**Evolución.** Puede haber parálisis facial periférica, al afectarse el nervio en la salida del agujero estilomastoideo, y parálisis mixta de los nervios IX, X, XI y XII, también afectados en su salida de la base del cráneo a raíz de la osteomielitis.

La infección puede extenderse hasta el peñasco contralateral y finalmente ocasionar la muerte por complicaciones sépticas endocraneanas.

**Diagnóstico.** Ante una otitis externa rebelde al tratamiento y que cursa con granulaciones en el conducto se debe: a) tomar una muestra para cultivo; b) biopsiar las granulaciones para descartar otras patologías (tumores), y c) investigar diabetes y el estado inmunológico.

En la radiografía en incidencia de Schüller se puede ver el velamiento mastoideo, lo mismo que en la tomografía computarizada, pero debe solicitarse el centellograma con tecnecio para corroborar el grado de compromiso intratemporal y la extensión infratemporal.

**Tratamiento.** Con el paciente internado, debe seguirse un plan local, sistémico y diabetológico.

El tratamiento local estriba en curas diarias bajo otomicroscopia con aspiración y resección de las granulaciones y los secuestros óseos y acidificación del medio con ácido bórico o jugo de limón. Puede procederse a la eventual crioterapia de las granulaciones.

Para el tratamiento sistémico se administra una asociación antibiótica compuesta por: 1) mezlocilina o piperacilina (200 mg/kg/día) por vía intravenosa o cefalosporinas de tercera generación, y 2) aminoglucósidos, según el antibiograma y la función renal. El tratamiento parenteral se mantiene por 3 a 4 semanas. Se prosigue luego con tratamiento por vía oral con quinolonas hasta completar 8 semanas, por considerarse una osteomielitis.

El abordaje clinicodiabetológico se basa en la insulínoterapia y el control de la diabetes y del medio interno, y en la administración de vacuna antiseudomonas.

Se considera que el tratamiento es eficaz si cede el dolor, desaparece la granulación y desciende la eritrosedimentación. Para juzgar al paciente curado y suspender el tratamiento, la eritrosedimentación se debe normalizar y el centellograma con galio (índice de captación por los leucocitos) debe mostrar normocaptación.

## Miringitis granulosa

**Definición.** Es una forma especial de otitis externa, indolora, con secreción verdosa y tejido de granulación.

**Etiopatogenia.** Los agentes patógenos son *Pseudomonas aeruginosa* u otro germen gramnegativo; el proceso infeccioso es favorecido por factores locales como la humedad y agentes irritantes.

**Manifestaciones clínicas.** Existe otorrea y tejido inespecífico de granulación sobre la cara externa desepitelizada de la membrana del tímpano. La afección es indolora y rebelde al tratamiento.

**Diagnóstico.** En la otoscopia se ve el tímpano íntegro con tejido de granulación en su superficie externa y movilidad normal a la otoscopia neumática.

La radiografía es normal y los exámenes audiométricos muestran pocos cambios.

**Tratamiento.** Se procede a limpiezas prolijas con rotura de las granulaciones y a la instilación local de gotas que contengan ácido acético y corticoides y neomicina o quinolonas. Se debe evitar el contacto con el agua hasta que el tímpano se halle normalizado y epitelizado.



# OTITIS MEDIA

## GENERALIDADES

**Definición.** Es la inflamación del mucoperiostio de las cavidades del oído medio (independientemente de su etiología, patogenia o duración).

**Clasificación de las otitis medias.** Las otitis medias se clasifican del modo como se esquematiza en la figura 1-76.

## OTITIS MEDIA AGUDA

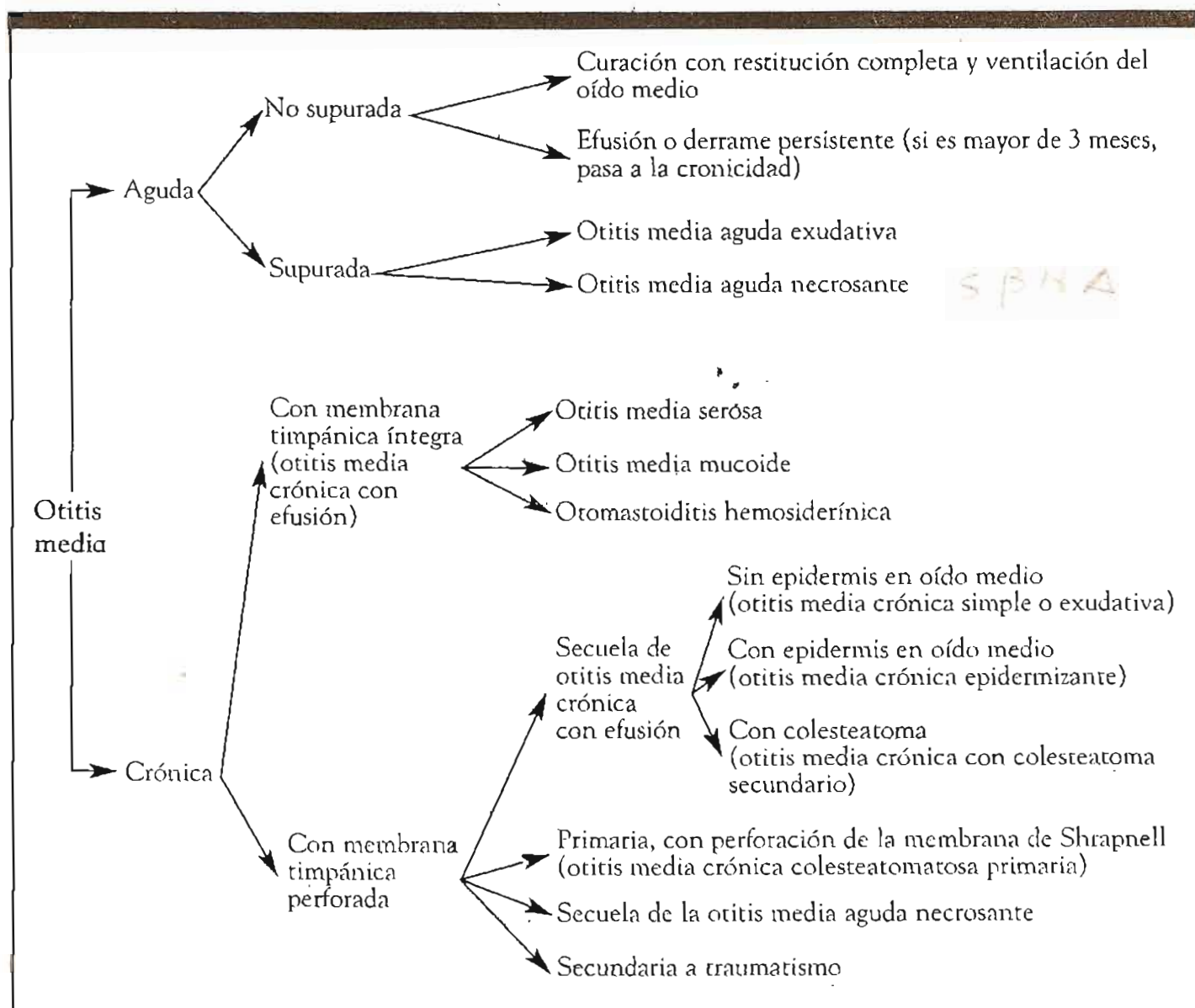
**Patogenia.** La disfunción de la trompa de Eustaquio parece ser uno de los factores más importantes en la patogenia de la otitis media. La trompa de Eustaquio cumple las siguientes funciones: a) se encarga de proteger al oído medio de la llegada de los sonidos y secreciones provenientes de la nasofaringe; b) drena las secreciones del oído medio hacia la nasofaringe gracias al sistema mucociliar de su epitelio, y c) equilibra la presión del gas en el oído medio con la de la atmósfera.

La trompa de Eustaquio puede experimentar una disfunción funcional o mecánica, y esta última puede ser intrínseca o extrínseca.

La *disfunción funcional* es determinada por la cantidad de tejido peritubárico, la resistencia del cartílago a la flexión (apertura) y, fundamentalmente, la acción del músculo tensor del velo del paladar (periestafilino externo).

La *disfunción mecánica intrínseca* es causada por la inflamación de la mucosa tubaria consecutiva a infecciones respiratorias altas o al edema por alergia respiratoria.

Fig. 1-76. Clasificación de las otitis medias.



La *disfunción mecánica extrínseca* obedece más comúnmente a la hipertrofia adenoidea que, a raíz de su congestión durante las adenoiditis, la rémora linfática y el efecto de masa, produce un bloqueo mecánico tubario. Menos frecuente, aunque siempre debe tenerse presente, es la existencia de un tumor de la rinofaringe.

La trompa de Eustaquio en el niño es menos eficiente por razones *funcionales* (el cartilago es menos rígido y el músculo tensor menos activo por la conformación de la base del cráneo) y *anatómicas* (es mucho más corta y su posición es más horizontal que en el adulto).

La trompa de Eustaquio permanece permanentemente cerrada, con ocasionales aperturas durante la deglución por contracción del músculo periestafilino externo o tensor del velo del paladar.

Toda disfunción lleva a una dificultad para la equipresión de los gases, lo cual genera una presión negativa en el oído medio con retracción de la membrana timpánica (atelectasia). La presión negativa facilita la aspiración de las secreciones de la nasofaringe y predispone a una otitis media aguda bacteriana. Si se produce una obstrucción total, el oído medio se llena de un trasudado.

A partir de los 7 a 9 años de edad, la trompa de Eustaquio completaría la "maduración" o normalización funcional.

La *alergia respiratoria* produce cambios (edema, hiperplasia) en la mucosa nasal y tubaria que ocasionan una disfunción mecánica intrínseca. También es una de las causas más frecuentes de insuficiencia ventilatoria nasal, especialmente en la infancia.

La *insuficiencia ventilatoria nasal* predispone a la otitis media aguda porque durante la deglución se produce en la rinofaringe una importante presión positiva simultáneamente con la apertura tubaria, lo cual facilitaría el pasaje de secreciones y bacterias al oído medio.

La *fisura del paladar blando* imposibilita la correcta contracción del músculo tensor del velo del paladar y ocasiona una falta de apertura de la trompa de Eustaquio.

Diversos síndromes con *anomalías de la base de cráneo*, como el de Down y el de Crouzon, producen disfunción por deficiente contracción del músculo tensor al variar la relación entre la trompa de Eustaquio y la apófisis pterigoides.

Otro factor que interviene en la patogenia de la otitis media es la *discinesia ciliar*. El normal movimiento ciliar limpia y protege a la mucosa de las secreciones y bacterias. La discinesia ciliar puede ser consecuencia de infecciones por virus respiratorios o tener un origen genético. En este caso, los niños sufren infecciones crónicas de las vías respiratorias superiores e inferiores además de otitis media aguda y crónica con efusión. El trastorno genético se diagnostica por biopsia de la mucosa.

Otro factor que hay que tener en cuenta es la *adherencia bacteriana*. Los componentes de la cápsula bacteriana que determinan la capacidad de adhesión del microorganismo a la superficie de la mucosa respiratoria están aumentados en los niños con otitis media aguda o con efusión. La IgA secretoria inhibe la adherencia bacteriana a la mucosa nasofaríngea.

El *sistema inmunitario* en los niños con diversas formas de otitis media presenta con frecuencia deficiencia de inmunoglobulinas (IgG2, IgG3 e IgA secretoria), del componente C3 del complemento y de linfocitos T y B (sida).

**Epidemiología.** La otitis media es, después de la rinitis, la infección más frecuente en el primer año de vida. Antes de los tres años de edad, el 70-80% de los niños presentan un episodio de otitis media aguda, y un tercio de ellos, tres o más. La otitis media aguda, como infección aislada, no es común en los recién nacidos y alcanza la máxima incidencia entre los 6 y 18 meses de vida. La aparición del primer ataque durante el primer año parece predecir una mayor tendencia a la otitis media aguda recurrente y a la otitis media con efusión.

Algunos virus (sincicial respiratorio, adenovirus e influenza) favorecen el desarrollo y la persistencia de los síntomas de la otitis media aguda.

Son factores de riesgo los siguientes:

- a) primer episodio de otitis media aguda antes del año de vida;
- b) concurrencia a guarderías o hacínamiento;
- c) convivientes fumadores;
- d) factores hereditarios;
- e) ausencia de lactancia materna en los primeros tres meses;
- f) alimentación en decúbito dorsal;
- g) natación (debe valorarse el riesgo frente al beneficio en los niños pequeños);
- h) sexo masculino;
- i) alteración de la inmunidad humoral o celular;
- j) HIV (+).

Etiología. Microbiología. Si bien el porcentaje de participación de cada bacteria varía levemente según el país y los diversos centros de investigación, se va modificando notablemente según pasan las décadas (con mayor incidencia de *Streptococcus pneumoniae* y *Branhamella catarrhalis*), aunque es similar en toda la infancia a excepción de los recién nacidos.

En general, se considera al neumococo (*Streptococcus pneumoniae*) responsable del 30 a 50% de las otitis medias agudas; un 15 a 40% de los casos son causados por *Haemophilus influenzae*, 5 a 15% por *Branhamella catarrhalis*, 3% por el estreptococo betahemolítico del grupo A, 2% por *Staphylococcus aureus* y un 20% por otros microorganismos.

Más del 36% de los *Haemophilus* y del 80% de las *Branhamella* o *Moraxella* son productores de betalactamasas. El porcentaje de gérmenes productores de betalactamasas que hidrolizan la ampicilina y la amoxicilina ha aumentado últimamente, lo cual obliga a mantener un esquema de antibioticoterapia dinámico. Algunos serotipos de neumococos son resistentes a la penicilina G y a la amoxicilina; estas cepas, que necesitan una concentración inhibitoria mínima (CIM) muy alta, están teniendo una incidencia alarmantemente elevada (en algunas estadísticas llegan al 45%). Muchas de estas mismas cepas son resistentes a la combinación trimetoprima-sulfametoxazol y a las cefalosporinas orales.

La mayoría de los *Haemophilus influenzae* hallados en las otitis medias son cepas no tipificables; solo un 10 a 15% son del tipo B, el cual cursa con cuadros más graves, como complicaciones meningéas. Su incidencia es casi igual en las otitis medias agudas de todos los grupos etarios.

El agente etiológico en la otitis media aguda necrosante es el estreptococo betahemolítico del grupo A.

En un 20% de los exudados se han encontrado virus o sus antígenos, solos o asociados a bacterias. La otitis media aguda puede aparecer concomitantemente o hasta dos semanas después de una virosis por el virus sincicial respiratorio. Los agentes virales más frecuentemente observados son el virus sincicial respiratorio, rinovirus, los virus de la influenza A y B y el virus de la parainfluenza. La infección asociada por virus y bacterias ofrece una resistencia aumentada a los antibióticos.

El *Mycoplasma pneumoniae* y la *Chlamydia trachomatis*, productores de neumonía, pueden afectar simultáneamente al oído medio.

En las dos primeras semanas de vida, la otitis media aguda puede ser causada por enterobacilos gramnegativos, especialmente en neonatos en la sala de recién nacidos.



**Anatomía patológica.** Se considerará el estado del mucoperiostio del oído medio en los tipos de otitis exudativa y necrosante a lo largo de los cuatro estadios clásicos.

1. ESTADIO CONGESTIVO. *Otitis media aguda exudativa.* En este cuadro predominan la hiperemia y la exudación. Los capilares dilatados permiten el pasaje de suero, fibrina, leucocitos y glóbulos rojos, favorecido por las reacciones enzimáticas del lecho epitelial. El edema de la mucosa es muy importante.

*Otitis media aguda necrosante.* En esta, la inflamación es menos acentuada y el signo histológico característico es la presencia de necrosis de aparición muy rápida, con destrucción del epitelio y denudación de los huesillos. Hay también una grave lesión de los elementos colágenos.

2. ESTADIO SUPURADO. *Otitis media aguda exudativa.* Se observa un exudado abundante, al comienzo serosanguinolento y luego mucopurulento. La duración de esta etapa es variable, sujeta a la aparición o no de la perforación timpánica. Histológicamente se ve el corion invadido por neocapilares, tejido fibroso joven, con infiltración celular por polimorfonucleares, linfocitos y plasmocitos. La mucosa de revestimiento muestra específicamente la presencia de tejido de granulación pseudopolipoideo, todo bañado en abundante secreción. A nivel de la mastoides hay importantes signos de actividad celular.

*Otitis media aguda necrosante.* El exudado es purulento y fétido. Las placas de necrosis son más grandes y aparecen procesos de osteítis con resorción lacunar (osteoclastia).

3. ESTADIO DE SUPURACIÓN ABIERTA (PERFORACIÓN). *Otitis media aguda exudativa.* La membrana timpánica distendida, en un punto de máxima presión e isquemia, se perfora. La perforación es puntiforme, generalmente insuficiente para drenar totalmente la colección del oído medio y con tendencia a cerrarse antes de la evacuación completa de esta.

*Otitis media aguda necrosante.* El estadio de perforación sobreviene más tempranamente por necrosis amplia de las distintas capas de la membrana timpánica, junto con la osteítis de la cadena osicular.

4. ESTADIO DE REGRESIÓN Y REPARACIÓN. *Otitis media aguda exudativa.* La disminución y desaparición de la supuración anuncian la regresión. La perforación timpánica se cierra y la exudación se elimina por la trompa de Eustaquio. La normalización mucoperiostica se produce en varias semanas; los antibióticos pueden prevenir las complicaciones, pero no acelerar el proceso de reparación.

A nivel mastoideo, la hiperemia entraña una importante actividad osteoclástica y descalcificante, y las cavidades celulares se cubren de tejido de granulación. Esto evoluciona hacia una etapa osteoplástica, con agrandamiento de las celdas por efusión de varias de ellas. *La otitis media aguda exudativa cura con restitutio ad integrum.*

*Otitis media aguda necrosante.* La evolución de los procesos necrosantes no se caracteriza por la reparación. Estas otitis dejan secuelas definitivas de perforación o desaparición de la membrana timpánica, con destrucción total o parcial de los huesillos.

**Manifestaciones clínicas.** Hay cuatro síntomas básicos: fiebre, otodinia, hipoacusia y otorrea.

La fiebre, moderada en el transcurso del cuadro rinofaringosinusal, asciende bruscamente al comienzo de la otitis; es mucho más elevada y persistente en los niños que en los adultos. Librada a su evolución, desciende lentamente en el transcurso de la segunda semana, salvo ante la perforación espontánea o quirúrgica, que la hace desaparecer con rapidez.

El dolor (otodinia), localizado en la profundidad del oído, es sordo, intenso, con sensación de tensión y crisis que generan llanto en los niños. Es por lo general pulsátil y aumenta al agacharse o en posición horizontal, lo que imposibilita dor-

mir. A los lactantes el dolor les impide succionar, por lo cual dejan de alimentarse. Puede irradiarse al hemicráneo correspondiente y a la región mastoidea. Librado a su evolución, calma súbitamente al perforarse la membrana timpánica o va disminuyendo lentamente y desaparece al final de la primera semana.

La *hipoacusia*, de tipo conductivo, de entre 20 y 40 db, se debe generalmente a la infiltración de la membrana timpánica y a la presencia de exudación en la cavidad del oído medio. Es el último síntoma en desaparecer (3 a 4 semanas).

La *otorrea*, cuando aparece al final de la primera semana, es al comienzo serohemorrágica, luego mucopurulenta, purulenta y, por último, seromucosa, hasta desaparecer entre la segunda y tercera semana. En la otitis media aguda necrosante asume en general menor cuantía, y es purulento-hemorrágica y de olor fétido por la necrosis de los tejidos.

Además de los mencionados, existen cuatro síntomas concomitantes:

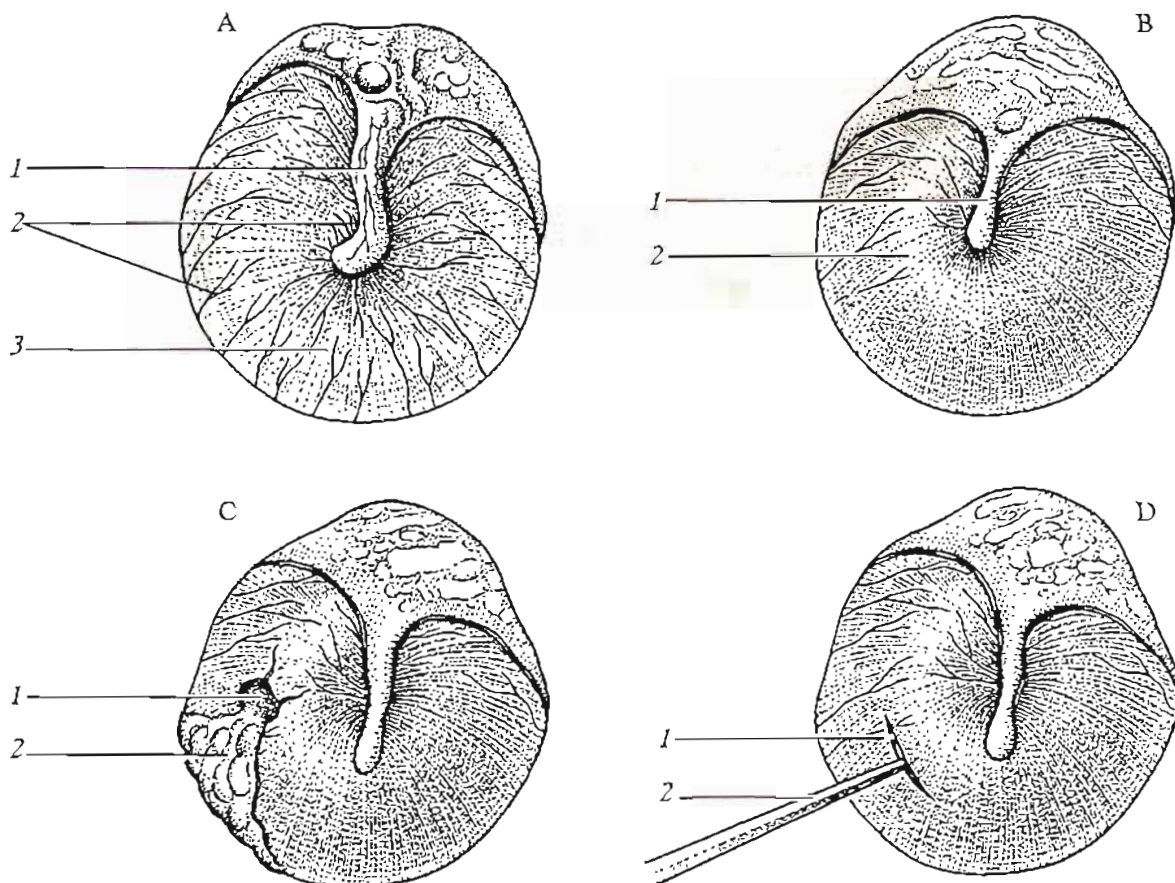
- Alteración del estado general, provocado por la infección, la fiebre y el dolor.
- Dolor en la región mastoidea, en los primeros días, sobre todo en las mastoides hiperneumatizadas.
- Estado vertiginoso ligero, debido a un laberintismo por reacción serosa.
- Síntomas meníngeos (meningismo): en algunos niños, en el transcurso de una otitis media aguda, pueden aparecer cefalea, fotofobia, vómitos y signo de Kernig, que alarman sobremanera y que desaparecen con la evacuación del exudado.

**Evolución.** La enfermedad evoluciona espontáneamente en cuatro semanas. Los antibióticos han abreviado este período a menos de la mitad.

**Examen clínico. OTITIS MEDIA AGUDA EXUDATIVA.** La imagen otoscópica en la otitis media exudativa pasa por los siguientes estadios:

*Estadio de iniciación o período congestivo.* En esta etapa, lo que predomina es la hiperemia; se ven los vasos radiados y del mango del martillo congestivos, sobre una membrana blanco amarillenta por el edema infiltrante (fig. 1-77, A).

Fig. 1-77. Imagen otoscópica en la otitis media aguda exudativa. A. Estadio congestivo: 1, mango del martillo con vasos congestivos; 2, vasos radiados; 3, membrana con edema infiltrante. B. Estadio supurado: 1, mango del martillo deprimido; 2, membrana rojo violácea protruente (convexa). C. Estadio de supuración abierta: 1, perforación; 2, secreción purulenta. D. Paracentesis: 1, incisión de 3 mm; 2, lanceta.





**Estadio supurativo con tímpano cerrado.** La membrana está abombada (convexa) y presenta color rojo violáceo, con detritos epidérmicos blanquecinos sobre su superficie y pérdida de los relieves anatómicos característicos (fig. 1-77, B).

**Estadio de otitis supurada con tímpano perforado.** La membrana presenta igual aspecto que en el estadio anterior, con una perforación puntiforme, mamelonada, por donde sale secreción en forma pulsátil. Hay descamación y maceración de la piel del conducto auditivo externo (fig. 1-77, C).

**Estadio de regresión.** En este período se cierra la perforación y la membrana adopta el mismo aspecto que en el período inicial.

**OTITIS MEDIA AGUDA NECROSANTE. Estadio de iniciación.** La imagen otoscópica es similar a la de la otitis media exudativa, con el agregado de algunas vesículas serohemáticas; puede observarse ya la aparición de una placa blanquecina de necrosis, que dará lugar, después, a la aparición de una perforación.

**Estadio de otitis supurada.** Se diferencia de la otitis exudativa porque, en vez de una membrana abombada, se ven extensas zonas de necrosis timpánica y osteítis de los huesillos.

**Estadio de perforación.** No se diferencia del anterior.

**Estadio de regresión.** Prácticamente no existe reparación; quedan secuelas tales como perforaciones parciales o totales de la membrana con interrupción o desaparición de la cadena de huesillos.

**Diagnóstico.** Se realiza sobre la base de los síntomas básicos, los síntomas concomitantes y la imagen otoscópica.

**Diagnóstico diferencial.** Es necesaria la distinción respecto de:

- a) *Otitis externas* con participación de la membrana (miringitis). Predominan los síntomas del conducto auditivo externo: dolor intenso que se acentúa con la masticación, al movilizar el pabellón y al presionar el trago, y estrechez de la luz del conducto auditivo externo.
- b) *Otopatías serosas*, de las que se diferencian porque presentan tímpanos semitransparentes, niveles hidroaéreos y ausencia de dolor y de fiebre.
- c) *Dolores irradiados (otalgias)*, por alteraciones de la articulación temporomandibular, la columna cervical, la corona laríngea, la rinofaringe, los dientes; el examen otoscópico es normal.

**Pronóstico.** Las otitis medias agudas exudativas tienden en la mayoría de los casos a la recuperación completa. Un reducidísimo número de casos se complican con la invasión de territorios vecinos intratemporales e intracraniales y provocan laberintitis, mastoiditis, parálisis facial, meningitis, tromboflebitis, lesiones casi siempre graves.

Las otitis medias necrosantes dejan secuelas funcionales sistemáticamente y se complican con mayor frecuencia.

**Tratamiento** (figs. 1-78 y 1-79). La amoxicilina es el antibiótico de primera elección (tabla 1-10) porque es eficaz contra la mayoría de los neumococos y contra *Haemophilus*. Se administran 50 a 100 mg/kg/día en tres dosis diarias durante 10 días. Si el paciente tiene alergia a este fármaco se indican macrólidos como la eritromicina.

Si la fiebre y el dolor no desaparecen dentro de las 48 horas, hay que reexaminar al paciente, efectuar miringotomía, cultivar el exudado y cambiar el antibiótico con firme sospecha de la presencia de *Haemophilus influenzae* o *Branhamella catarrhalis* productores de betalactamasa.

La elección, en estos casos, debe pasar por aquellos antimicrobianos que cubran todo el espectro bacteriano de la otitis media aguda: amoxicilina con clavulanato, cefaclor, cefuroxima-axetilo o cefixima (esta no actúa sobre algunas cepas de *Staphylococcus aureus*). El tratamiento sintomático es-



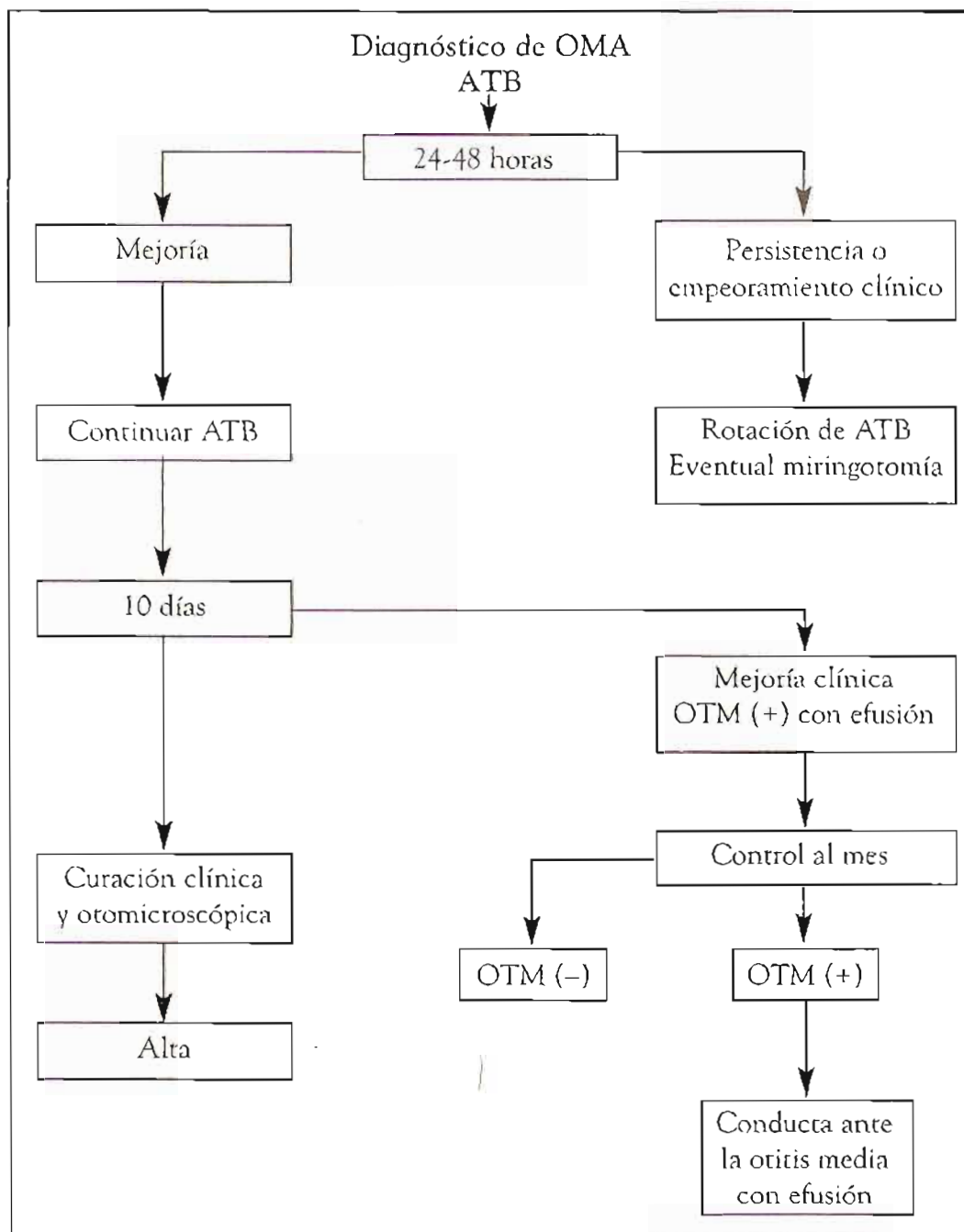


Fig. 1-78. Algoritmo para el abordaje de la otitis media aguda (OMA).  
ATB, antibiótico;  
OTM, otomicroscopia.

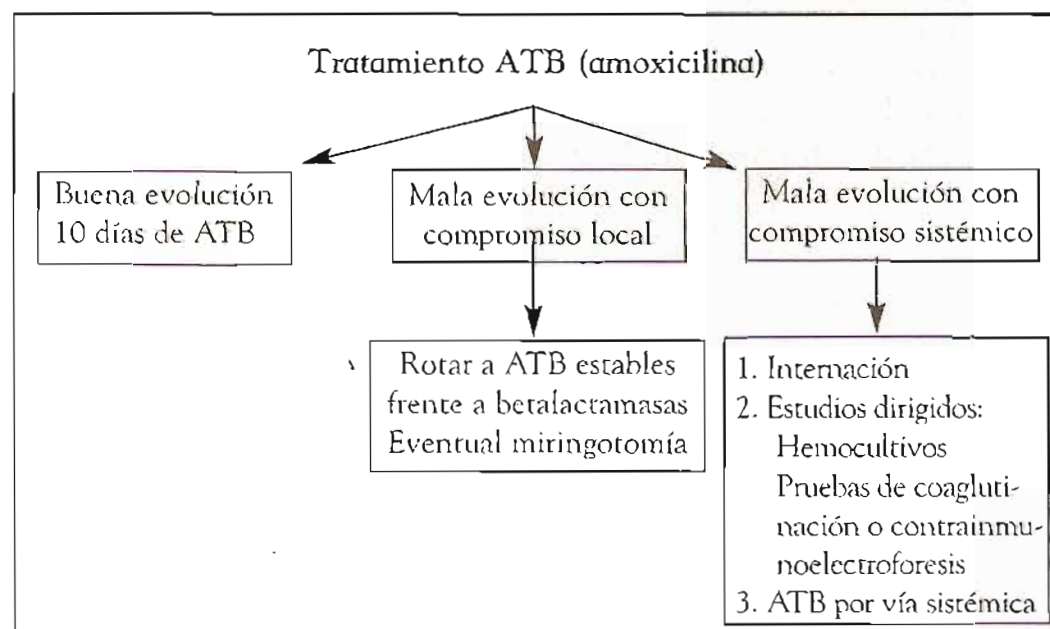


Fig. 1-79. Algoritmo para el tratamiento de la otitis media aguda (OMA).  
ATB, antibiótico(s).

triba en analgésicos y antipiréticos (ibuprofeno, 6 mg/kg/dosis cada 6-8 horas). Los descongestivos con antihistamínicos alivian los síntomas rinosinuales concomitantes, pero son ineficaces para el tratamiento de la otitis media aguda.

Tabla 1-10. Antimicrobianos para el tratamiento de la otitis media aguda.

Antimicrobiano	Dosis (mg/kg/día)	Nº de dosis/día	Efectos adversos
Amoxicilina	50/100	3	
Amoxicilina + Clavulanato	40/10	3	Mínimos (diarrea)
<i>Cefalosporinas</i>			
Cefaclor	40	3	Erupción cutánea
Cefixima	8	1-2	Raros
Cefuroxima-axetilo	30	2	
<i>Sulfonamidas y macrólidos</i>			
Eritromicina, etilsuccinato de	50/150	4	Erupción cutánea Trastornos gastrointestinales
Trimetoprima-sulfametoxazol	8/40	2	Erupción cutánea Síndrome de Stevens-Johnson
Azitromicina	10 mg/kg		
Niños más de 45 kg de peso	500 mg/día		

Como la antibioticoterapia administrada tempranamente hace que sean pocas las otitis medias agudas que llegan al estadio supurativo, más de la mitad de las otitis medias agudas tienen apenas un exudado persistente en el oído medio a las dos semanas y se deben controlar los oídos hasta que desaparezca. Si la efusión persistente llega a las tres semanas, se comienza a transitar el período subagudo de la otitis media y es necesario ensayar con otro antibiótico (amoxicilina/clavulanato o cefuroxima) combinado con corticoides.

A los tres meses (comienzo de la otitis media con efusión crónica) se debe drenar el exudado mediante *miringotomía*, sin tubo de ventilación transtimpánico o con él (fig. 1-77, D). En neonatos y niños distróficos con importante compromiso del estado general se debe realizar la miringotomía en la primera visita sumada a la antibioticoterapia (téngase presente que puede haber enterobacilos o estafilococo dorado). La punción con aspiración no es imprescindible en el huésped normal, debido a que el agente etiológico puede predecirse en la mayoría de los casos.

Son *indicaciones absolutas* de la miringotomía: a) paciente inmunocomprometido; b) recién nacido séptico; c) otitis media aguda complicada (p. ej., parálisis facial, mastoiditis, etc.).

Se considera *indicación relativa* la otalgia persistente que no cede con la medicación.

Se debe enviar siempre la muestra para su cultivo.

Las indicaciones absolutas de la terapéutica alternativa son las siguientes:

- a) fracaso del tratamiento en las primeras 48 horas;
- b) persistencia de la infección a los 10-14 días;
- c) fracaso de tratamientos previos;
- d) cultivo positivo con germen resistente;
- e) alta resistencia en la comunidad.

Los antibióticos alternativos a los que se puede recurrir en los casos que se acaban de mencionar son:

- a) cefalosporinas de segunda generación: cefaclor, cefprozil, cefuroxima;
- b) betalactámicos asociados con inhibidores de la betalactamasa: amoxicilina-ácido clavulánico o ampicilina-sulbactam;
- c) rifampicina, trimetoprima;
- d) nuevos macrólidos: azitromicina.

La elección también depende del costo, la forma de administración y los efectos colaterales o secundarios (p. ej., diarreas y vómitos).

*Medicación adicional.* Como ya se dijo, los descongestivos y antihistamínicos no están indicados. En cambio, sí puede recurrirse al uso de corticoides (prednisona, 1 mg/kg/día durante 48-72 horas) en caso de dolor muy intenso.

## Otitis media aguda recurrente

**Definición.** Es la presencia de episodios repetidos de otitis media aguda. Bluestone definió este cuadro por la existencia de al menos tres episodios en 6 meses o cuatro en los últimos 12 meses.

Los pacientes son niños, por lo general menores de 3 años, que presentan cuadros agudos a repetición; durante los intervalos, el oído medio debe permanecer sin exudado.

A la presencia de los habituales factores rinosinusoadenoideos, en estos pacientes suelen añadirse alteraciones de la inmunidad.

Es necesario distinguir o efectuar el diagnóstico diferencial entre la otitis media aguda recurrente y la otitis media crónica con efusión; en esta última, los episodios agudos cursan por lo general con síntomas más leves que en la otitis media aguda: moderada otalgia y febrícula, que remiten rápidamente con un analgésico.

Las bacterias de la otitis media aguda recurrente son las mismas que se encuentran en los episodios iniciales, y los antibióticos que corresponde aplicar también pueden ser los mismos.

Se debe investigar el estado de las vías aéreas superiores (hipertrofia adenoides, sinusitis) y proceder al examen del paladar blando y del estado inmunológico.

**Profilaxis.** Se procede a la profilaxis antimicrobiana con amoxicilina (20 mg/kg/día) o la combinación trimetoprima-sulfametoxazol (4 mg/kg/día y 20 mg/kg/día respectivamente, con una toma diaria, preferentemente vespertina), durante 2 a 6 meses.

Se demostró que la quimioprofilaxis es la primera alternativa para prevenir las recurrencias, juntamente con el asesoramiento para modificar los factores de riesgo.

Si durante el tratamiento se produce una nueva otitis media aguda, se debe incrementar la dosis de amoxicilina por encima de los valores corrientes y posteriormente seguir con un programa de monodosis. No hay total consenso en usar a este fin otro antibiótico o una sulfonamida, por los efectos nocivos que pueden provocar (hematopoyéticos, etc.).



Diversos estudios demostraron la eficacia de la quimiopprofilaxis en el 50 al 90% de los casos en niños menores de 6 años.

Ante el fracaso del tratamiento médico, se recurre al quirúrgico: miringotomía más colocación de tubos de ventilación. La mayoría de los autores practican la adenoidectomía simultánea.

Pueden utilizarse vacunas con neumococos en niños de más de 2 años; los menores no responden inmunológicamente a antígenos polisacáridos bacterianos.

Las vacunas con virus de la influenza A previenen las infecciones de las vías aéreas superiores y la otitis media aguda.

## OTITIS MEDIA CRÓNICA CON EFUSIÓN

**Definición.** Es la acumulación de líquido en el oído medio con tímpano íntegro, sin signos de inflamación aguda, que persiste por más de tres meses. El líquido es generalmente secuela de una otitis media aguda.

**Epidemiología.** La otitis media crónica con efusión tiene mayor incidencia en niños menores de 4 años de edad, en concomitancia con la mayor frecuencia de otitis media aguda.

**Etiopatogenia.** El derrame del oído medio está compuesto por una sucesiva combinación de elementos de trasudado, productos secretorios de las glándulas de la mucosa que lo reviste, células inflamatorias y microorganismos bacterianos y virales. Cada uno de estos factores: endotoxinas, virus, inmunoglobulinas, enzimas hidrolíticas, metabolitos del ácido araquidónico, influye de diferente manera y en distinta medida en la patogenia de esta afección. El proceso inicial es una otitis media aguda, que produce la alteración de la función tubaria. Los elementos antes mencionados actúan de manera directa o indirecta sobre esta. La efusión en el oído medio, con sus mediadores inflamatorios, mantiene la disfunción tubaria. Los mediadores de la inflamación, los inmunocomplejos, enzimas y endotoxinas son fundamentales en la patogenia y la prolongación de la otitis media con efusión. Se instaura así el ciclo: endotoxinas → reacción inmune → disfunción de la trompa de Eustaquio (fig. 1-80).

El oído medio es un sitio único desde el punto de vista inmunológico. La formación de inmunocomplejos, seguida de la activación del complemento y la liberación de mediadores de la inflamación, produce una respuesta inflamatoria permanente. La depuración mucociliar en el protímpano y en la trompa de Eustaquio se detiene por la acción de virus y endotoxinas bacterianas y la alergia nasal.

Las alteraciones del músculo tensor del velo del paladar producen disfunción de la trompa de Eustaquio y presión negativa en el oído medio. Niños con otitis media con efusión tienen disfunción tubaria en su porción cartilaginosa distal. La trompa de Eustaquio falla primero en su función equipresora y después en la depurativa. La función equipresora es la que se restablece en último término (después de la otitis media con efusión aparecen atelectasias).

La bacteriología revela la presencia de *Streptococcus pneumoniae*, *Haemophilus influenzae* (del 22 al 77% de las otitis medias crónicas con efusión tienen cultivos positivos; los cultivos negativos presentan endotoxinas positivas). Otros gérmenes causales son *Neisseria catarrhalis*, difteroides y el estreptococo *viridans*.

**Formas clínicas.** De acuerdo con las características de los líquidos que se acumulan en el oído medio, podemos hablar de *otitis media secretora* (serosa), *otitis media mucoide* y *otomastoiditis hemosiderínica*. Aunque estas formas pueden presentarse como entidades clínicas puras, con sus líquidos característicos, en la práctica pueden darse combinaciones.

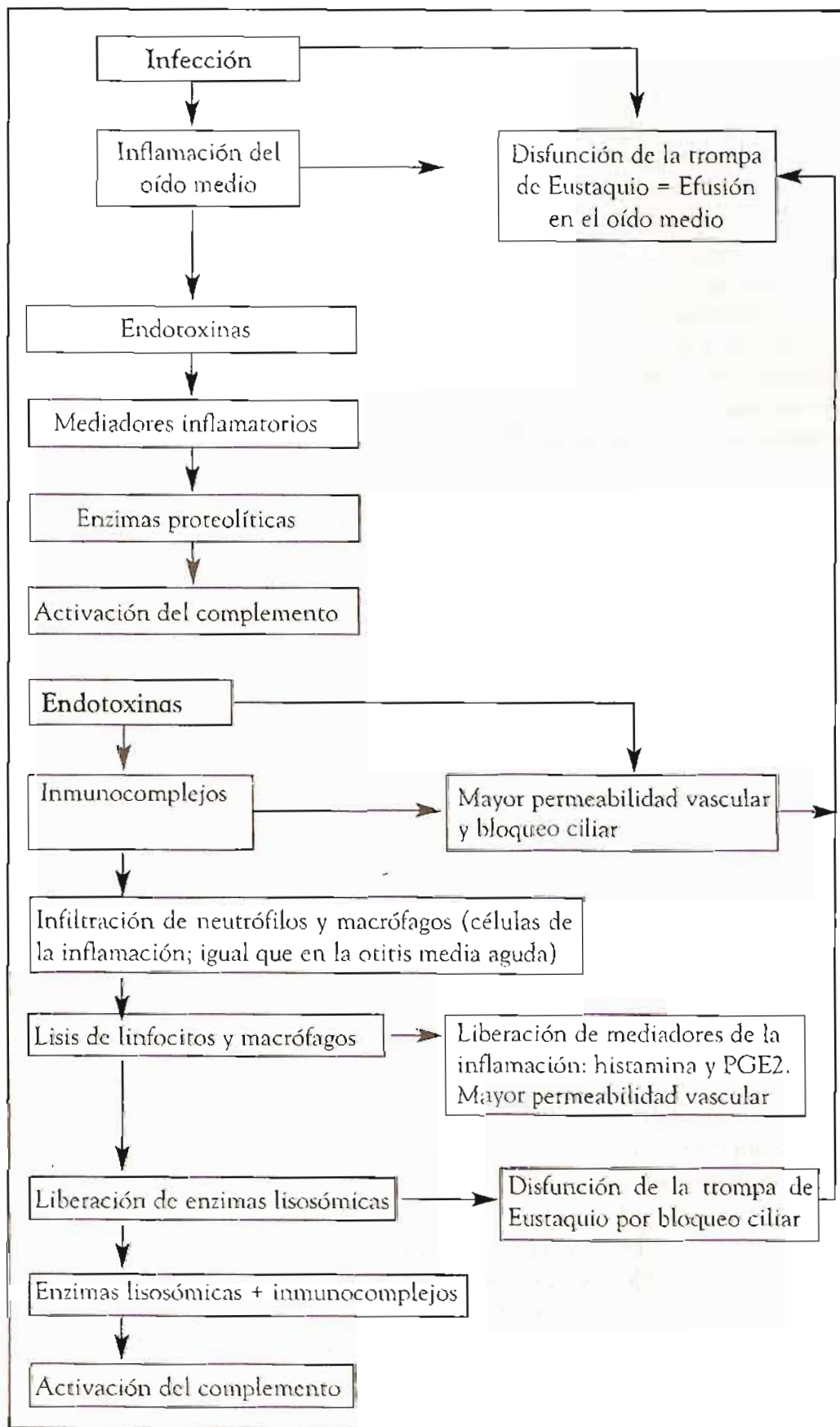


Fig. 1-80. Esquema de la patogenia de la disfunción de la trompa de Eustaquio que predispone a la otitis media crónica con efusión.

*Otitis media secretora.* Contiene un trasudado (estéril) de color amarillento pálido y escasa viscosidad. Se observa con mayor frecuencia en el paciente que tiene el antecedente de enfermedad de corta duración; no hay filamentos de moco; cuando a la otomicroscopia se observan burbujas o nivel líquido, es probable que el líquido sea seroso.

*Otitis media mucoide.* Es un exudado opalescente y viscoso. Generalmente se trata de una forma clínica más duradera que la otitis media secretora.

*Otomastoiditis hemosiderínica.* Es la forma más prolongada de otitis media crónica con efusión, con extravasación de sangre y formación de granulomas

de colesterol. La patogenia es similar a la de las anteriores, pero la diferencia radica en que en esta forma clínica la pared del vaso permite la salida de sangre que se convierte en hemosiderina, lo cual lleva a una reacción de cuerpo extraño con formación del granuloma de colesterol.

**Histopatología.** En la *otitis media serosa* el espacio subepitelial muestra edema con dilatación capilar y congestión vascular, con muy pocas células inflamatorias. En la *otitis media mucoide* hay gran proliferación del epitelio con más células caliciformes y glándulas con disminución de células ciliadas. En el espacio subepitelial se observa proliferación de linfocitos, plasmocitos, macrófagos y fibroblastos. Esto es muy similar a lo que sucede en la otitis media purulenta. En la forma clínica mucoide hay mayor proporción de células inflamatorias y de mediadores químicos que en la otitis serosa; es más probable que esto se deba a que representan diferentes estadios de la enfermedad más que al hecho de que la patogenia de la otitis media con efusión sea multifactorial.

**Manifestaciones clínicas.** Es una afección que en el niño puede permanecer silente y desconocida durante mucho tiempo. Los síntomas más comunes consisten en:

- a) Hipoacusia unilateral o bilateral, conductiva, fluctuante y que empeora con los cuadros agudos de las vías aéreas superiores.
- b) Acufenos.
- c) Sensación de plenitud o presión en el oído.
- d) Otodinia generalmente transitoria, que cede con analgésicos, salvo cuando se superpone una otitis media aguda.

**Diagnóstico.** La *otomicroscopia* es el examen esencial para el diagnóstico. La membrana timpánica puede sufrir modificaciones de su aspecto y posición.

El tímpano puede verse de color levemente pajizo con transparencia conservada en la otitis media secretora; congestivo con mayor vascularización, edematizado y sin transparencia en la otitis media mucoide, o azul en la otomastoiditis hemosiderínica.

Su posición puede ser normal, con algún grado de retracción (atelectasia) o de convexidad.

En lo que respecta al contenido del oído medio, pueden verse imágenes hidroaéreas (burbujas) o la caja puede estar totalmente ocupada por el exudado.

La evaluación complementaria se realiza mediante exámenes audiológicos y radiográficos, estudio de la deglución y la función del velo del paladar y exámenes de laboratorio.

**Audiología.** La audiometría tonal mostrará una hipoacusia de transmisión promedio de 25 a 45 db en las frecuencias de la conversación; es necesario recordar que la otitis media secretora puede agravar una hipoacusia de percepción preexistente o determinarla por sí misma por el pasaje de endotoxinas o enzimas al oído interno, con deterioro de la vía ósea. Es fundamental, en todos los casos, completar el examen audiométrico con una timpanometría; si la curva es plana, el diagnóstico se confirma, pero puede haber contenido hidroaéreo con curva menos típica (pico máximo en presiones negativas). El estudio del reflejo estapédico aporta valiosa información complementaria; si el oído medio está ocupado, el reflejo está abolido.

**Exámenes radiológicos.** La radiografía lateral de la rinofaringe informará acerca del tamaño de las adenoides. La amígdala faríngea hipertrófica puede determinar o no obstrucción de la trompa de Eustaquio (mecánica y funcional), pero siempre es un reservorio de bacterias patógenas.

Está indicada la radiografía de los senos paranasales (mentonasoplaca) a fin de descartar la existencia de patología rinosinusal asociada.



También es conveniente la radiología de la mastoides en posición de Schüller; parecería que la escasa neumatización de la mastoides sería un factor de mal pronóstico en la otitis media crónica con efusión.

En la tomografía computarizada del peñasco, de la mastoides y del oído medio se observan todas las cavidades neumáticas sin aire y con un velamiento producido por el exudado.

*Estudio de la deglución y de la función del velo del paladar.* Este examen, realizado por el foniatra, es importante para determinar si existe deglución correcta y cómo funciona la musculatura velopalatina. El movimiento deglutorio produce la apertura fisiológica de la trompa; la deglución atípica falla en lograr su apertura y, por lo tanto, la función equipresora de la trompa no se cumple. Un alto porcentaje de niños con otitis media crónica con efusión presenta alteraciones deglutorias, que se corrigen con tratamiento foniátrico.

*Laboratorio.* Es necesario investigar el perfil inmunológico y alérgico de estos pacientes, dado que la alteración de la respuesta inmune y la alergia de las vías respiratorias superiores son los principales factores que influyen en la fisiopatogenia de esta entidad.

*Evolución.* En la mayoría de los casos, gracias a la maduración inmunitaria, estos niños experimentan cura de las infecciones de las vías aéreas superiores, sin padecer ulteriores otitis seromucosas.

La otitis media crónica con efusión puede evolucionar hacia la curación espontánea en forma rápida o retardada; por lo tanto, es necesario efectuar exámenes audiológicos a intervalos regulares antes de adoptar una conducta terapéutica.

Un 65 a 75% de los pacientes tienen el antecedente de haber sufrido afectación de las vías aéreas superiores; 30 a 50% de las otitis medias agudas evolucionan hacia la otopatía secretora en algunas semanas o meses. En la mayoría de los casos, estos niños finalizan sus episodios con corrección de la disfunción tubaria, que parece mejorar con la edad.

Las formas prolongadas pueden llevar a una variada patología: *otitis media aguda recidivante, atelectasia del oído medio, interrupción de la cadena osicular, otitis fibroadhesiva, otitis media crónica con tímpano perforado* (véase más adelante).

*Tratamiento.* Para optar por las formas de tratamiento se deben considerar:

- a) el estado y posición de la membrana timpánica;
- b) la audición unilateral o bilateral;
- c) la duración de los síntomas;
- d) los tratamientos anteriores, y
- e) la existencia de otitis media aguda recurrente.

*TRATAMIENTO MÉDICO.* Se efectúa con prednisolona, 1 mg/kg/día, o betametasona, 0,1 mg/kg/día, durante 15 días, en dosis decrecientes a partir del 5º día, más amoxicilina, 70 mg/kg/día durante 12 días; en el adulto la dosis es de 2 g/día.

Otros esquemas de antibióticos (en todos los casos asociados a prednisolona a la dosis mencionada y durante el mismo tiempo) serían:

- a) amoxicilina-ácido clavulánico, 40 mg/kg/día;
- b) cefaclor, 20 mg/kg/día en el niño, o
- c) eritromicina, 40 a 60 mg/kg/día + una sulfonamida, 6 mg/kg/día.

Cada vez hay mayor tendencia a utilizar como primera opción un antibiótico contra bacterias productoras de betalactamasas.

Los corticoides reducen el tejido linfoide que se localiza alrededor de la trompa de Eustaquio, disminuyen la viscosidad del derrame, atenúan el ede-

ma tubario y bloquean la reacción inmunitaria, al interrumpir el circuito de retroacción de los mecanismos que intervienen en la producción del derrame.

Los descongestivos y antihistamínicos han demostrado no ser eficientes en la otitis media crónica con efusión.

Luego del primer tratamiento se efectúan nuevos exámenes otomicroscópicos y audiológicos, fundamentalmente timpanometría. Un porcentaje de los casos resulta curado. Otro grupo ha evacuado su derrame, pero el timpanograma con presiones negativas revela que persiste la disfunción tubaria; estos casos exigen controles mientras se investiga la causa.

Si la curación no es completa, se puede repetir el mismo tratamiento con 20 días de intervalo y cambiando el antibiótico.

Aproximadamente el 70% de las otitis medias secretoras, el 40% de las otitis medias mucoides y muy pocas de las hemosiderínicas curan con tratamiento médico.

**TRATAMIENTO QUIRÚRGICO.** Puede ser consecutivo al fracaso del tratamiento médico o la primera opción terapéutica. Hay casos de indicación quirúrgica inicial, sin intentar un tratamiento médico: la presencia de zonas biméricas en la membrana timpánica (por pérdida de la capa media) con cierto grado de atelectasia; la hipoacusia bilateral de 40 db que perdura más de 6 meses en las formas clínicas mucoide o hemosiderínica; el haber recibido tratamientos anteriores correctos y la presencia de otitis media aguda recurrente deben orientar al médico a optar por un tratamiento quirúrgico inicial ante la probabilidad de fracaso del tratamiento médico.

Consiste en efectuar una miringotomía, junto con la aspiración del contenido del oído medio y la colocación de un tubo de ventilación.

Existen diferentes modelos y materiales de tubos de ventilación. Su colocación puede ser transtimpánica o extratimpánica (por fuera del anillo timpánico). Se utiliza la primera posición cuando hay un espacio entre la membrana timpánica y la pared del oído medio y cuando la membrana timpánica no es atrófica (bimérica). En casos de membrana timpánica bimérica o atrófica, al retirarse el tubo de ventilación podría quedar una perforación residual definitiva. Los tubos extratimpánicos se indican en casos de membrana timpánica totalmente atrófica.

El tubo se coloca en el cuadrante anteroinferior o anterosuperior, ya que se logra un mayor tiempo de permanencia con respecto a la colocación en el cuadrante posteroinferior, y con ello mejores resultados.

Los tubos de ventilación habitualmente permanecen colocados entre 6 y 14 meses, hasta su extrusión espontánea o instrumental.

El modelo clásico tiene 1 mm de diámetro interno y 2 mm de longitud, con dilataciones en sus extremos para evitar la extrusión; pueden ser de silastic, teflón o metal.

Se opta por los tubos en T si se necesita ventilar por períodos mayores de un año, como sucede en pacientes con oídos muy alterados estructuralmente, otitis medias mucoides de larga data, recidivas de otitis medias secretoras previas, malformaciones velopalatinas, síndrome de Down, de Turner, de Crouzon u otros cuadros con alteraciones de la base del cráneo.

**Técnica quirúrgica.** Para la colocación de un tubo transtimpánico se efectúa una miringotomía o paracentesis y se lo introduce a través de ella.

Para los tubos subanulares se efectúa una incisión endoaural en la pared posteroinferior del conducto auditivo externo a 2 mm del tímpano. Se despega el colgajo meatal hasta el anillo timpánico y se accede al espacio del oído medio; se fresa (con torno) una ranura en el hueso timpánico a fin de apoyar el tubo y para que este no protruya o desplace en exceso el anillo y el colgajo.

Se efectúa un taponamiento con gasa envaselinada que permita la aspiración de los líquidos que vayan saliendo por la boca del tubo; el taponamiento se extrae a los 7 días.

El tratamiento de la forma clínica hemosiderínica es particularmente difícil. La primera elección terapéutica es la colocación de un tubo en T para una larga permanencia. Muchas veces la secreción hemosiderínica sigue drenando permanentemente por el tubo con las consiguientes molestias. Cuando el tubo se tapa o extruye, el exudado vuelve a llenar el oído medio y la mastoide y provoca nuevamente hipoacusia y acufenos. Los granulomas colesterínicos no desaparecen con la ventilación. La otra opción terapéutica es recurrir a una mastoidectomía con prolija eliminación de toda la mucosa, al igual que la del protímpano, más un tubo en T transtimpánico. A pesar de todo, el número de fracasos es alto.

**Complicaciones.** Las complicaciones inherentes a la permanencia o posteriores a la extrusión del elemento de ventilación pueden ser de diversa magnitud, pero siempre de menor importancia que las producidas por la enfermedad dejada a su libre evolución.

*Complicaciones durante la permanencia del tubo.* Pueden sobrevenir:

- a) Otorrea (30%), generalmente transitoria y producida por inmersión o rinitis; cede con tratamiento médico local (gotas óticas) y antibióticos por vía oral.
- b) Granuloma alrededor del tubo (5%), por lo general con tubos colocados por más de 10 meses; se lo trata con gotas con corticoides y antibióticos, aspiración de la granulación y eventual extracción del tubo cuando su luz esté ocluida por esta.

*Complicaciones luego de la extrusión del tubo.* Consisten en:

- a) Hialinización de la capa media (timpanosclerosis) (50%): no se considera una complicación importante, ya que ocupa parcialmente la membrana timpánica y no provoca deficiencia significativa de la audición pues no llega al anillo, lo que no afecta la movilidad timpanoosicular.
- b) Atrofia (35%) en el lugar donde se encontraba el elemento de ventilación; si se instala nuevamente la presión negativa, es el primer lugar donde se retraerá la membrana timpánica.
- c) Perforación (3%), que puede ser transitoria (2%) o permanente (1%).

**Situaciones especiales.** Pueden darse ciertas circunstancias especiales como las siguientes:

*Otopatía secretora en único oído oyente.* Obliga a una decisión terapéutica difícil. Se debe optar por una prudente expectación, ya que a pesar de las pocas complicaciones de los drenajes transtimpánicos se debe ser lo menos intervencionista posible en estos casos (miringotomía instrumental o con láser, láser sin tubo como primera opción).

*Otitis media secretora recidivante.* Cuando la otitis media recidiva tras haberse colocado drenajes en tres o más oportunidades, es probable que existan lesiones granulomatosas en la caja del tímpano o en la mastoide, el protímpano y la trompa de Eustaquio que no reviertan o desaparezcan con la ventilación. Algunos pacientes deberán vivir permanentemente con un tubo de ventilación.

Especialmente en adultos con otitis media crónica con efusión recidivante unilateral, debe sospecharse la presencia de un tumor que bloquea la trompa de Eustaquio desde la rinofaringe (cáncer de la rinofaringe) o desde la fosa media (meningioma).

Se solicitará una rinofibroscoopia con eventual biopsia y una tomografía computarizada del peñasco, la rinofaringe y el cerebro.



## Secuelas de la otitis media crónica con efusión

Los derrames del oído medio pueden originar una sucesión de alteraciones que traen aparejadas secuelas otológicas tardías como: a) erosión de huesillos con interrupción de la cadena osicular; b) otitis media adhesiva; c) timpanosclerosis, y d) atelectasia.

### Erosión de los huesillos

Se presenta en particular a nivel de la apófisis descendente del yunque; se observa en especial en las otitis medias crónicas con efusión que coexisten con atelectasia de grado II o mayor (véase más adelante).

Generalmente producen hipoacusia conductiva acentuada que requiere oportunamente cirugía (timpanoplastia).

### Otitis media adhesiva

Es la secuela de un proceso inflamatorio crónico del mucoperiostio del oído medio que, en un intento de curación, produce una proliferación excesiva de tejido fibroso que ocupa total o parcialmente el oído medio entre la pared interna y el tímpano, reemplaza el contenido gaseoso y engloba la cadena osicular.

La audiometría muestra hipoacusia conductiva de entre 35 y 50 db; el timpanograma presenta una curva plana; el reflejo acústico es negativo, y la tomografía computarizada confirma la falta de aire en el oído medio y la mastoides y a veces también en la trompa de Eustaquio. Este grave cuadro secuelar se puede prevenir con un oportuno tratamiento de la otitis media crónica que se acompaña de efusión o atelectasia. La otitis media adhesiva suele ser unilateral, asociada con otro tipo de patología crónica en el oído contralateral.

Los resultados de la cirugía timpanoplástica son poco alentadores, porque una vez eliminado el tejido fibroso y liberada la cadena quedan extensas superficies cruentas con franca tendencia a la recurrencia. Por tal motivo, no debería indicarse cirugía en los casos unilaterales con buena audición contralateral, en los casos bilaterales con una diferencia osteoaérea no mayor de 30 db y en aquellos en los que la tomografía computarizada muestra el bloqueo de la trompa de Eustaquio más allá de su istmo.

A veces, en una atelectasia de grados III a V, la otitis adhesiva es parcial (localizada preferentemente en el cuadrante posterosuperior o a nivel del bolsillo de retracción).

Si la prueba de Valsalva, la prueba con espéculo neumático o la miringotomía no logran que la membrana timpánica retorne a su posición normal, está indicada la microcirugía para resolver la atelectasia y la adhesión y prevenir deterioros de la cadena o la formación de colesteatomas.

### Timpanosclerosis

Es una reacción cicatrizal ante la inflamación o el traumatismo crónicos. El examen histopatológico revela una invasión de fibroblastos en la capa submucosa del oído medio o en la lámina propia de la membrana timpánica, con fusión de fibras colágenas y la consecuente degeneración hialina. Al examen macroscópico se caracteriza por la presencia de placas o masas blancas (por su contenido de fosfato cálcico) de diversas formas —aunque por lo general predomina la arriñonada— en la membrana timpánica.

Puede coexistir con otras masas de timpanosclerosis en el oído medio que producen una importante hipoacusia conductiva. En la evaluación de la posibilidad de restablecer la audición con cirugía se deben tener en cuenta limitaciones similares a las que existen en la otitis media adhesiva.

## Atelectasia del oído medio

Consiste en un cuadro secuelar caracterizado por la pérdida parcial o total del contenido gaseoso del oído medio que genera retracción de la membrana timpánica.

**Fisiopatología.** Este proceso tiene un origen multifactorial, por lo que es difícil identificar todos los factores involucrados.

Los oídos atelectásicos son secuela de otitis secretoras de larga evolución en las que se agregan fenómenos inflamatorios a nivel de la membrana timpánica, con pérdida de su capa media, y tejido de granulación sobre la cadena osicular con osteólisis.

La trompa de Eustaquio se encarga de la regulación de presiones. La normal aereación del oído medio es la resultante de un equilibrio entre la entrada de gases desde los capilares sanguíneos y su salida por la trompa de Eustaquio. La metaplasia de la mucosa con tejido de granulación submucoso que se produce en la otopatía secretora dificulta la difusión por los capilares y la función pasiva de la trompa de Eustaquio y crea las condiciones para la atelectasia, facilitada por la atrofia de la capa media de la membrana timpánica.

Es necesario tener en cuenta también al sistema mucociliar. Los dos tercios anteriores de la caja muestran mayor actividad ciliar, mientras que el tercio posterior tiene evacuación lenta; en esta región, los cilios son escasos y en algunos tramos están ausentes. Es en esta área donde se encuentran el estribo y la apófisis larga del yunque, que son los elementos más afectados en procesos inflamatorios del oído medio. Esto explicaría por qué en ocasiones el hemitímpano anterior se encuentra bien ventilado y, sin embargo, existe patología (bolsillos de retracción) en el cuadrante posterosuperior y en el epitímpano.

Uno de los mayores peligros de la atelectasia es que crea condiciones que, más allá de la resolución de la metaplasia y el restablecimiento de la función tubaria, son capaces de autoalimentarse y evolucionar hacia complicaciones como disyunción de la cadena, osteítis, granulaciones y colesteatoma.

**Clasificación.** La atelectasia se clasifica según el grado que alcanza del modo siguiente:

Grado I	Leve desplazamiento hacia el promontorio.
Grado II	La membrana timpánica contacta con el yunque o el estribo.
Grado III	La membrana timpánica se encuentra apoyada sobre el promontorio.
Grado IV	Pérdida total del gas del oído medio; la membrana timpánica contacta con todas las estructuras de la cara interna y con la cadena osicular.
Grado V	Perforación parcial de la membrana timpánica retraída.

Pueden coexistir dos o más grados de atelectasia (p. ej., III + V).

Los distintos grados de atelectasia pueden presentar presión de oído medio normal o negativa. En este último caso, la atelectasia sin medicación evoluciona hacia estadios más avanzados.

**Bolsillo de retracción.** Se denomina así a la depresión localizada de la membrana timpánica que puede estar presente en cualquiera de sus regiones. Se caracteriza por la presencia de una entrada estrecha y una bolsa interna de mayor diámetro que la entrada.

Se diferencia de la atelectasia porque en esta última el diámetro externo de entrada es mayor que el interno.

**Clasificación.** Los bolsillos de retracción también se clasifican en grados:

Grado I	Retracción simple sin contacto con estructuras óseas.
Grado II	Bolsillo que contacta con estructuras óseas, no adhesivo (se revierte con presión +), controlable (puede verse su fondo con la otomicroscopia).
Grado III	Bolsillo adhesivo controlable.
Grado IV	Bolsillo no controlable, no adhesivo.
Grado V	Bolsillo no controlable adhesivo.

Cada grado se divide a su vez en dos tipos según que el timpanograma sea normal (A) o muestre presión negativa (B). Se distingue por lo tanto un grado IA y IB, IIA y IIB, y así sucesivamente.

Los bolsillos de grados II a V pueden ser limpios o sucios, según la capacidad de eliminar los detritos celulares epidérmicos hacia el oído externo y la presencia o no de epidermólisis y granulaciones.

**Anatomía patológica.** La membrana timpánica se encuentra parcial o totalmente adelgazada, bimérica, por destrucción de la capa colágena. La destrucción osicular está presente en aproximadamente la mitad de los oídos atelectásicos.

**Manifestaciones clínicas.** Esta patología tiene la particularidad de cursar en forma silenciosa o con síntomas leves tales como otorrea e hipoacusia, a veces fluctuante. Es típico que estos pacientes tengan antecedentes de derrames de oído medio, y quizá se les han efectuado miringotomías o colocado ecualizadores de presión en varias oportunidades. Sin embargo, es necesario subrayar que no existen síntomas patognomónicos.

**Diagnóstico.** Se basa en la otomicroscopia, los exámenes audiológicos (audiometría tonal, timpanometría) y los exámenes radiológicos (tomografía computarizada).

**Evolución.** Se puede considerar a la atelectasia como precursora de estos estadios sucesivos:

1. Bolsillo de retracción.
2. Osteítis.
3. Granulaciones.
4. Perforaciones de la membrana timpánica.
5. Colesteatoma.

**Tratamiento de la atelectasia.** En primer lugar, es necesario establecer si el oído atelectásico requiere o no tratamiento.

Si el examen otomicroscópico revela una membrana timpánica deprimida, sin procesos inflamatorios, con audición satisfactoria (no más de 20 db de diferencia osteoaérea) y un timpanograma normal, con reflejo acústico positivo, se puede adoptar una conducta expectante, manteniendo un estricto control del paciente.

En atelectasias de grado II a IV con presión negativa, se debe ventilar el oído medio con la colocación de un tubo de ventilación. Si la presión es normal, la conducta será contemporizadora.

En atelectasias de grado V, el tratamiento es quirúrgico.

Los tubos deberán ser colocados en un cuadrante timpánico que conserve las tres capas. Si toda la membrana es bimérica (pérdida de la capa media), se colocarán tubos extra anulares.

Las atelectasias que requieren ventilación son procesos crónicos con gran metaplasia mucosa, que necesitan muchos meses de ventilación (no menos de 12) para su reversión. Por tal motivo están indicados los tubos en T.



**Cirugía del oído atelectásico y de bolsillos de retracción.** La cirugía de la atelectasia se compone de los siguientes pasos:

1. Aticoantrotomía cerrada, si por tomografía computarizada se observa estas estructuras con patología.
2. Aticotomía transmeatal hasta donde lo exija el fondo de la bolsa del bolsillo, es decir, se fresa el borde libre del epítimpano hasta llegar a ver dónde termina la retracción.
3. Extirpación de la bolsa con maniobras delicadas, tratando de eliminarla en su totalidad sin romperla.
4. Reconstrucción de la cadena de huesillos si fuera necesario.
5. Plástica con cartílago de concha auricular adelgazado al que se le da forma de medialuna para que ocupe el cuadrante posterosuperior de la futura membrana timpánica, con la cara cóncava con pericondrio hacia el exterior.
6. Injerto de aponeurosis temporal por debajo del resto timpánico (técnica medial) que contacta con el cartílago. En ciertos casos se sustituye toda la membrana timpánica por cartílago con su pericondrio externo (condromiringoplastia).
7. Tubo de ventilación en T para asegurar una presión normal del oído medio durante varios meses.

**Tratamiento del bolsillo de retracción.** Se resume el tratamiento según el grado del bolsillo:

Grado IA	Control
Grado IB	Ventilación
Grado IIA	Control
Grado IIB	Ventilación
Grado IIIA	Control
Grado IIIB	Ventilación
Grado IVA	Control tomográfico
Grado IVB	Ventilación + control tomográfico
Grado VA	Cirugía
Grado VB	Cirugía + ventilación

En los bolsillos sucios precolesteatomatosos, independientemente de su grado, el tratamiento es quirúrgico.

## OTITIS MEDIA CRÓNICA CON MEMBRANA TIMPÁNICA PERFORADA

Es el cuadro caracterizado por la presencia de una inflamación crónica del mucoperiostio del oído medio, incluida la mastoides, con la coexistencia de una perforación timpánica permanente. Presenta otorrea continua o intermitente. También se la llama *otitis media crónica supurativa*.

**Patogenia.** La otitis media crónica con efusión y la atelectasia del oído medio son las condiciones precursoras fundamentales para que se produzca la perforación permanente de la membrana timpánica y se pase a la forma de otitis media crónica con membrana timpánica perforada.

La efusión crónica produce una reacción inflamatoria de la capa media fibroelástica del tímpano que lleva a su absorción. De esta manera, el tímpano queda solamente con dos capas (membrana bimérica) (fig. 1-81, 1), lo que lo hace fácilmente depresible por la presión negativa en el oído medio y vulne-

rabable ante una otitis media aguda. Así, la perforación que sobreviene en la evolución de esta no se podrá cerrar por pérdida de la capacidad de curación de la membrana, con tendencia a ir agrandando sus diámetros. En este caso, la perforación es central (fig. 1-81, 4).

Cuando una atelectasia de grado III o IV ha pasado al período de adhesión de la membrana timpánica a la cara interna del oído medio (fig. 1-81, 2), una perforación podrá hacer que se despreque una parte de la membrana, pero otra quedará adherida; en tal caso coexisten una perforación con una aparente epidermización del oído medio. Si la membrana timpánica no se perfora y la atelectasia continúa, comienzan a formarse bolsillos de retracción, sobre todo en el cuadrante posterosuperior del tímpano (fig. 1-81, 3). El 15% de estos casos terminan con una perforación periférica o la formación de un colesteatoma.

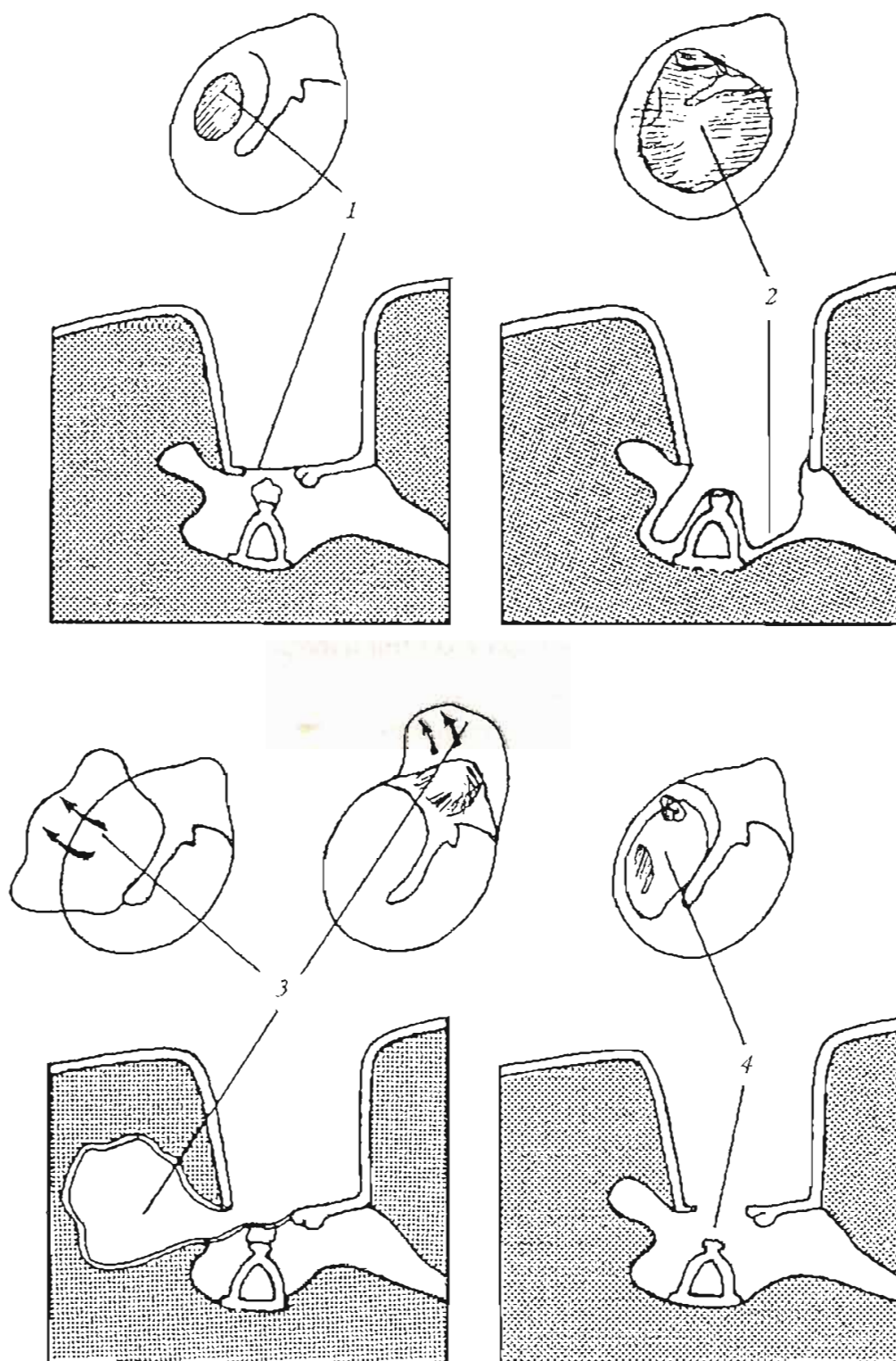


Fig. 1-81. 1. Zona atrófica de la membrana timpánica. 2. Atelectasia. 3. Bolsillo de retracción. 4. Perforación.

De todas las otitis medias agudas, solamente las formas necrosantes, con gran destrucción de la membrana timpánica, pasarían a la cronicidad; estas formas clínicas son actualmente poco frecuentes. Las perforaciones traumáticas tienen gran tendencia a curar y rara vez evolucionan hacia la otitis media crónica con membrana timpánica perforada.

Como se ha visto, casi todas las otitis medias crónicas con perforación son consecuencia final de la disfunción de la trompa de Eustaquio determinada por los mecanismos descritos en la patogenia de la otitis media crónica con efusión (véase antes).

**Clasificación.** La otitis media crónica con membrana timpánica perforada se clasifica, según su origen, como sigue.

1. **PRIMITIVA.** Existe perforación de la membrana de Shrapnell y colesteatoma (otitis media crónica colesteatomatosa primitiva).
2. **SECUELA DE LA OTITIS MEDIA CRÓNICA CON EFUSIÓN:**
  - a) *Otitis media crónica simple o exudativa.* Hay ausencia de epidermis en el oído medio.
  - b) *Otitis media crónica epidermizada.* Se acompaña de la presencia de epidermis en el oído medio posatelectasia adhesiva.
  - c) *Otitis media crónica colesteatomatosa.* Es secundaria a un bolsillo de retracción (véase a continuación). Podemos definir al *colesteatoma* como un pseudotumor epidérmico benigno que se forma espontánea e insidiosamente en las cavidades del oído medio, cuya característica anatomopatológica principal estriba en la presencia de epitelio escamoso estratificado queratinizante. Esta queratina se acumula concéntricamente a modo de capas de cebolla, entre las cuales se encuentran cristales de colesterol; de allí el nombre de colesteatoma.
3. **SECUNDARIA.** Es aquella que se desarrolla a raíz de un traumatismo o de una otitis media aguda necrosante.

**Patogenia del colesteatoma adquirido y congénito.** Se han postulado varias teorías para explicar el desarrollo del colesteatoma.

*Teoría de la lucha de los epitelios*, descrita en 1889 por Habermann. Sostiene que al enfrentarse en los bordes de la perforación el epitelio mucoso con el epidérmico, este desplaza al primero y penetra en el oído medio (fig. 1-82, A).

*Teoría del bolsillo de retracción o invaginación timpánica de Bezold (1890).* El bolsillo de retracción presente en la atelectasia del oído medio serviría de punto de partida para la formación del colesteatoma (fig. 1-82, B).

*Teoría de la invasión papilar del estrato germinativo de Ruedi (1958).* La epidermis irritada de los bolsillos, particularmente los de la membrana de Shrapnell, comienza a aumentar de grosor y aparecen expansiones digitiformes y cuneiformes de su capa germinativa hacia la profundidad de la submucosa que posteriormente invaden el ático (fig. 1-82, C).

*Teoría de la metaplasia mucosa de Ulrrich (1917).* Como consecuencia de un proceso inflamatorio crónico, el epitelio mucoso del oído medio puede convertirse en epidérmico.

*Teoría de la inclusión embrionaria de epidermis en el oído medio.* Es válida para el colesteatoma congénito localizado en el oído medio o endocraneano.

Las teorías del bolsillo de retracción y de la invasión papilar de la capa germinativa del tímpano se han demostrado experimentalmente.

La epidermis que reviste los sacos tiene menor actividad celular que la presente en las digitaciones. Los sacos o bolsillos generan *colesteatomas encapsulados*, mientras que las proliferaciones digitiformes de la capa germinativa pro-



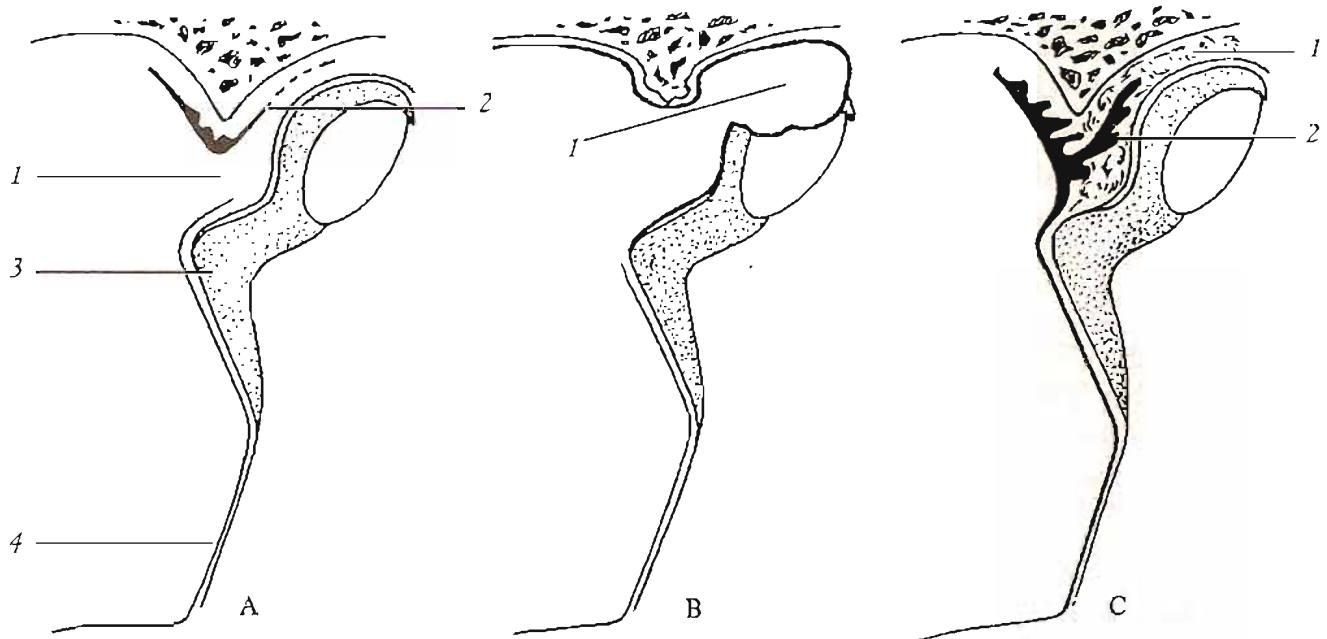


Fig. 1-82. Esquemas de las principales teorías para explicar la patogenia del colesteatoma. A. Teoría de la lucha de los epitelios. 1, perforación marginal; 2, epidermis del oído externo que penetra en el oído medio; 3, martillo; 4, tímpano. B. Teoría del bolsillo de retracción. 1, bolsillo de retracción. C. Teoría de la invasión papilar del estrato germinativo. 1, tejido de granulación en el ático; 2, digitaciones epidérmicas.

ducen colesteatomas invasivos. Las dos formas de colesteatomas originan los mismos efectos sobre las estructuras óseas con las que contactan: erosión, que permite al colesteatoma invadir el laberinto y el conducto del nervio facial así como exceder los límites del temporal, con exposición de órganos vecinos y predisposición a complicaciones infecciosas.

Existen diversas teorías para explicar el mecanismo de resorción ósea producida por el colesteatoma. La clásica que la atribuye a la osteoclasia por compresión tumoral sobre el hueso ha dejado lugar a la teoría enzimática y a la de los osteoclastos que se encuentran en el tejido de granulación que separa a la matriz epidérmica del hueso subyacente.

**Manifestaciones clínicas.** El paciente puede presentar otorrea, hipoacusia y acúfenos y rara vez dolor.

La *otorrea* o supuración ótica puede ser seromucosa, mucopurulenta o hemorrágica. Cada una de estas formas puede ser *transitoria*, por reinfecciones a través de la perforación o de la trompa de Eustaquio, o *permanente*, debido a la participación de la mucosa y del hueso de las celdas mastoideas en el proceso inflamatorio crónico o a la presencia de un colesteatoma infectado, resistente a la medicación. La supuración es fétida en las otitis colesteatomatosas.

La *hipoacusia* es conductiva; su magnitud dependerá del tamaño de la perforación y del estado anatómico y funcional de la cadena de huesillos. La presencia de hipoacusia mixta se debe a una alteración concomitante de la cóclea por efecto de las bacterias o sus toxinas.

Los *acúfenos* serán graves si predomina la hipoacusia conductiva o agudos en casos de importante compromiso coclear.

El *dolor* se debe generalmente a una otitis externa sobreagregada; cuando se irradia a la mastoides o a la región parietotemporal se debe sospechar una complicación.

**Examen clínico: otoscopia.** Para realizar la otoscopia se debe efectuar previamente una prolija limpieza del conducto auditivo externo que puede contener supuración, cerumen o descamación epidérmica que dificultan la inspección del oído medio.

La perforación puede ser central o mesotimpánica o bien periférica. Se denomina *perforación central* aquella que tiene un resto de membrana timpáni-

ca entre los bordes de la perforación y el anillo de Gerlach. El tamaño varía desde puntiforme hasta total. Las más frecuentes son las reniformes, que rodean el mango del martillo (fig. 1-83, A).

Las perforaciones centrales se encuentran generalmente en las otitis medias crónicas exudativas.

El resto de la membrana timpánica puede ser transparente, por atrofia de su capa fibrosa, con adherencias a la cadena osicular o a la pared interna del oído medio como testimonio de una atelectasia anterior. Otras veces se observan en él zonas blanquecinas por placas de timpanosclerosis, degeneración hialina que se produce en la submucosa como reacción a procesos inflamatorios de la membrana.

Las perforaciones periféricas, que llegan hasta la inserción de la membrana timpánica, corresponden generalmente a otitis medias crónicas epidermizadas o colesteatomasos. La otoscopia permite ver la epidermis en el oído medio a través de ellas. Suelen ocupar el cuadrante posterosuperior (fig. 1-83, B), el anterosuperior o la membrana de Shrapnell. En la membrana de Shrapnell, la perforación puede ser muy pequeña, oculta por una costra amarillenta que a veces dificulta el diagnóstico.

La otorrea puede ser mucosa o mucopurulenta en las otitis medias crónicas exudativas. Es francamente purulenta y fétida en las otitis medias crónicas epidermizadas y colesteatomasos. La supuración hemorrágica se produce ante la presencia de granulaciones o pólipos inflamatorios y también debe hacer pensar en una malignización concomitante.

La mucosa del oído medio en la otitis media crónica exudativa, en ausencia de reinfección, es lisa y fina, de color rosado, con tenue vascularización. En presencia de supuración, la mucosa es edematosa, roja y de aspecto granuloso. En la otitis media crónica epidermizada, está sustituida parcial o totalmente por un epitelio epidérmico de color blanquecino clásico.

Especialmente en la otitis media crónica epidermizante, aparecen pólipos en la mucosa y granulaciones en los límites de la perforación, en los bordes óscos de la caja o sobre los huesillos.

La cadena osicular puede estar íntegra o interrumpida por necrosis de la apófisis descendente del yunque y desconexión de este con el estribo. Pueden faltar uno o todos los huesillos. Las alteraciones de la cadena son más frecuentes en las otitis medias crónicas colesteatomasos.

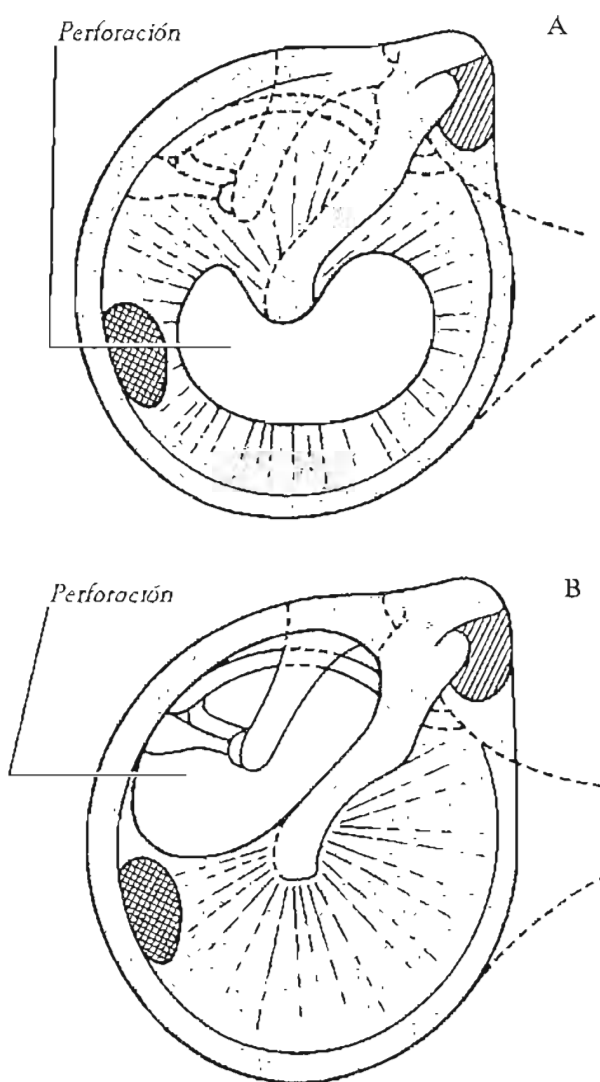


Fig. 1-83. A. Perforación central. B. Perforación periférica.

**Epidemiología.** La incidencia presenta importantes variaciones según la raza (indios, negros, esquimales) y el nivel socioeconómico, pero en general puede decirse que, entre niños y preadolescentes de raza blanca, la incidencia de otitis media crónica simple es de 30 a 40 cada 100.000 habitantes, y la de la forma colestomatosa, de 1,5 a 4,5 cada 100.000, según las estadísticas.

**Microbiología.** Las bacterias de las otitis medias crónicas simples con perforación no son las mismas que se observan en las otitis medias agudas y, por lo tanto, no se deben indicar los mismos antibióticos. Las bacterias halladas con mayor frecuencia son *Pseudomonas aeruginosa* y *Staphylococcus aureus*. Las bacterias anaerobias son infrecuentes.

La bacteriología de las otitis medias crónicas con colesteatoma ofrece cierta variación; en este caso, *Pseudomonas aeruginosa* sigue siendo el germen más frecuente, pero aparecen en alto porcentaje *Proteus* y microorganismos anaerobios. Por lo tanto, la medicación antibiótica deberá orientarse contra gram-negativos y bacterias anaerobias.

**Anatomía patológica.** En la otitis media crónica exudativa, la mucosa presenta hipertrofia del epitelio y del corion, por edema con infiltración celular y degeneración fibrosa. Pueden formarse pólipos y granulaciones, con tejido de granulación rico en vasos sanguíneos y sin cobertura epitelial.

En las otitis medias crónicas epidermizantes se agrega osteítis de los huesillos, de las paredes óseas de la caja timpánica y del laberinto. La epidermis del oído medio no tiene glándulas ni folículos pilosos.

Las otomastoiditis granulomatosas eliminan más enzimas proteolíticas que las colestomatosas, y por lo tanto son muy frecuentes las destrucciones óseas y sus posibles complicaciones.

**Diagnóstico.** Se basa en la sintomatología y el examen clínico. El estudio radiológico del temporal, sobre todo la tomografía computarizada (fig. 1-84), es un valioso estudio complementario, ya que permite:

- el diagnóstico diferencial entre las diversas formas clínicas de otitis media crónica;
- el diagnóstico diferencial con otros tipos de patología: tuberculosis, cáncer y otros tumores del oído, histiocitosis, granuloma hemosiderínico;
- el diagnóstico de complicaciones;
- el reconocimiento de las características anatómicas para la eventual cirugía de la mastoides.

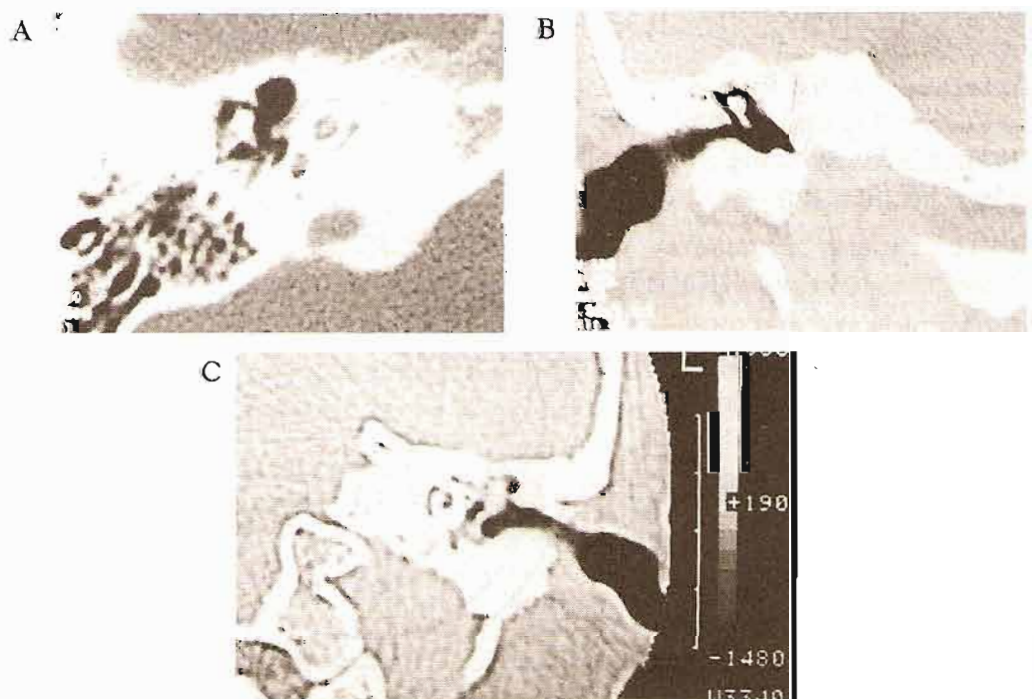


Fig. 1-84. A. Tomografía computarizada axial normal de oído.  
B. Tomografía computarizada coronal normal de oído.  
C. Tomografía computarizada coronal donde un colesteatoma medial a la cadena osicular erosiona la segunda porción del facial.



**Evolución.** La otitis media crónica exudativa rara vez evoluciona hacia la curación espontánea, lo cual puede suceder en casos de perforaciones que abarquen menos de un tercio de la superficie total de la membrana. Presenta complicaciones solamente durante las reagudizaciones.

La otitis media crónica epidermizante nunca cura espontáneamente.

Las otitis medias crónicas colestomatosas evolucionan con invasión y expansión, y pueden presentar complicaciones sin necesidad de reinfección ni de supuración, ya que el colesteatoma tiene un gran poder para propagarse y destruir el hueso aun estando el oído seco.

**Pronóstico.** La otitis media crónica exudativa tiene buen pronóstico cuando no presenta reagudizaciones. Cuando el oído supura, cualquier complicación es posible.

La otitis media crónica epidermizada puede evolucionar como una otitis exudativa o una colesteatomatosa, según el impulso biológico de la epidermis que ha invadido el oído medio.

Las otitis medias crónicas colesteatomatosas tienen mal pronóstico, especialmente en los niños. En ellos, el colesteatoma muestra gran poder invasivo y expansivo y destruye el hueso del ático, el antro y la mastoides, hasta sobrepasar los límites de esta y producir complicaciones.

**Profilaxis.** La otitis media aguda, la otitis media crónica con efusión, la atelectasia y la otitis media crónica con membrana timpánica perforada son una cadena de acontecimientos que se suceden hasta el fin si el médico no los detiene. El correcto tratamiento antibiótico de la otitis media aguda, la terapéutica médica y quirúrgica de la otitis media crónica con efusión, atelectasia y los bolsillos son los procedimientos para prevenir la otitis media crónica con membrana timpánica perforada.

**Tratamiento.** La conducta terapéutica variará según la situación que presente el oído medio; cabe contemplar al respecto las siguientes circunstancias posibles:

- a) Oído seco.
- b) Oído supurante:
  - 1) Oído con mucosa edematosa.
  - 2) Oído con miringitis del resto de la membrana timpánica.
  - 3) Oído con granulaciones en el resto de la membrana timpánica.
  - 4) Oído medio con pólipos.
  - 5) Oído con epidermización.
  - 6) Perforación de la membrana de Shrapnell.
  - 7) Colesteatoma en cuadrante posterosuperior.

En los casos 1, 2, 3 y 4 se procede a la aspiración del exudado contenido en el oído externo y en el oído medio; eso permite una perfecta visualización de las estructuras. La miringitis y las granulaciones pueden ser raspadas con el mismo aspirador hasta el sangrado y la aparición de la base o capa fibrosa; lo mismo se puede hacer con los pólipos, aunque según el tamaño de estos puede ser más conveniente tomarlos con una micropinza en sacabocados y eliminarlos.

Realizada instrumentalmente la curación, se puede colocar ácido bórico, topicar con una crema con antibióticos y corticoides y, en algunas circunstancias,

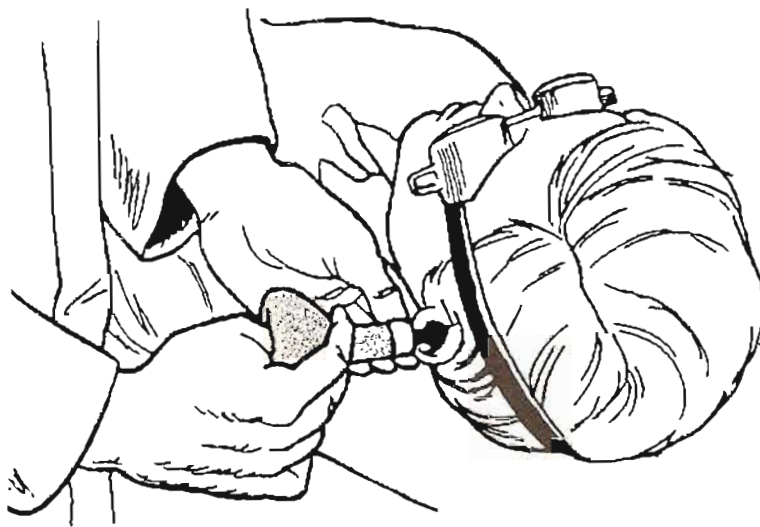


Fig. 1-85. Provocación de mistagmus, signo de la fístula con una pera de Politzer. Lentes de Frenzel.

poner sobre la zona cruenta una pequeña esponja de espongostán o de fibra colágena o un pequeñísimo trozo de gasa embebidos en una crema con corticoides.

El tratamiento que el paciente debe realizar en su domicilio consiste en aplicarse 5 o 6 gotas de una solución que contenga un antimicrobiano como neomicina, polimixina B, cloranfenicol, ofloxacina o ciprofloxacina y un corticoide, 1 o 2 veces por día.

El tratamiento por vía oral se realiza con ciprofloxacina, cefotaxidima o metronidazol. Por vía parenteral, puede administrarse hazlocilina, ticarcilina, cefotaxidima o piperacilina.

En toda otitis media crónica con tímpano perforado se debe evitar la entrada de agua a través del conducto auditivo externo para prevenir las reinfecciones, y encarar el tratamiento concomitante de la patología rinosinusotubaria.

En los casos 5, 6 y 7, el tratamiento local y general será el mismo, pero en estos pacientes la situación anatómica del oído no puede revertirse con el tratamiento médico; las otorreas son más persistentes y refractarias a la medicación y requieren cirugía.

Una vez secado el oído, las perforaciones de la otitis media crónica simple de los niños muestran tendencia a cerrarse si abarcan aproximadamente hasta un tercio de la superficie timpánica; las más grandes cierran en casos excepcionales, lo mismo que las perforaciones de los adultos cualquiera que sea su tamaño.

La otitis media crónica epidermizada o colesteatomatosa en los niños tiene indicación de cirugía por la tendencia evolutiva que presenta. En el paciente adulto joven también tiene indicación quirúrgica, salvo cuando se trate del mejor oído (contraindicación relativa) o del único oído funcionante (contraindicación absoluta). A pesar de estar encuadradas en alguna de estas dos últimas condiciones, hay otitis medias crónicas colesteatomatosas que por su incontrolada supuración o por la amenaza de complicaciones deben operarse.

Toda otitis media crónica con tímpano perforado que presente supuración crónica o recidivante debe ser intervenida con exploración simultánea de la mastoides, por tratarse de una otomastoiditis crónica.

### Técnicas quirúrgicas

**Miringotomía.** Es la incisión o perforación instrumental de la membrana timpánica con microbisturí o láser CO<sub>2</sub>. Sus indicaciones son las siguientes:

- a) Evacuación de un exudado del oído medio.
- b) Igualación de las presiones entre el oído medio y el oído externo.
- c) Inserción en la membrana timpánica de un tubo de ventilación.

**Timpanotomía.** Consiste en la exploración del oído medio desinsertando el anillo fibroso y reclinando la membrana timpánica, en caso de duda sobre su contenido. Puede acompañarse o no de biopsia.

**Miringoplastia.** Es la reparación quirúrgica de una membrana timpánica perforada. Se coloca una fina hoja de tejido mesenquimático, preferentemente del mismo paciente, para cerrar la perforación. Por lo común se usa la fascia o aponeurosis del músculo temporal, obtenida en el acto quirúrgico. Es necesario crear un lecho cruento sobre el resto de la membrana timpánica. Para ello se reclina su capa epidérmica, y se coloca la fascia por encima. Si es por debajo del resto timpánico se escarifica la mucosa para que la zona periférica de la fascia contacte con ella y tenga el suficiente lecho nutritivo para que el injerto prenda.

En la técnica denominada *medial (under)*, la fascia utilizada como injerto se coloca por debajo del resto timpánico (fig. 1-86, B, 2). Esta técnica se emplea cuando hay un resto viable de membrana timpánica bajo el cual pueda nutrirse el injerto (perforaciones mesotimpánicas o periféricas posteriores).

La técnica *lateral (over)* se aplica cuando la perforación es muy grande o anterior o cuando no hay un resto timpánico que favorezca la adecuada nutrición del injerto. En esta técnica, la fascia se coloca por fuera de la membrana timpánica, previa extracción de su capa epidérmica (fig. 1-86, B, 1).

**Timpanoplastia.** Es la reconstrucción de una cadena osicular no funcio-  
nante, por hallarse fija, interrumpida (figs. 1-87 y 1-88) o desaparecida (fig.  
1-89). Si la membrana timpánica está perforada, se realiza la miringoplastia  
simultánea.

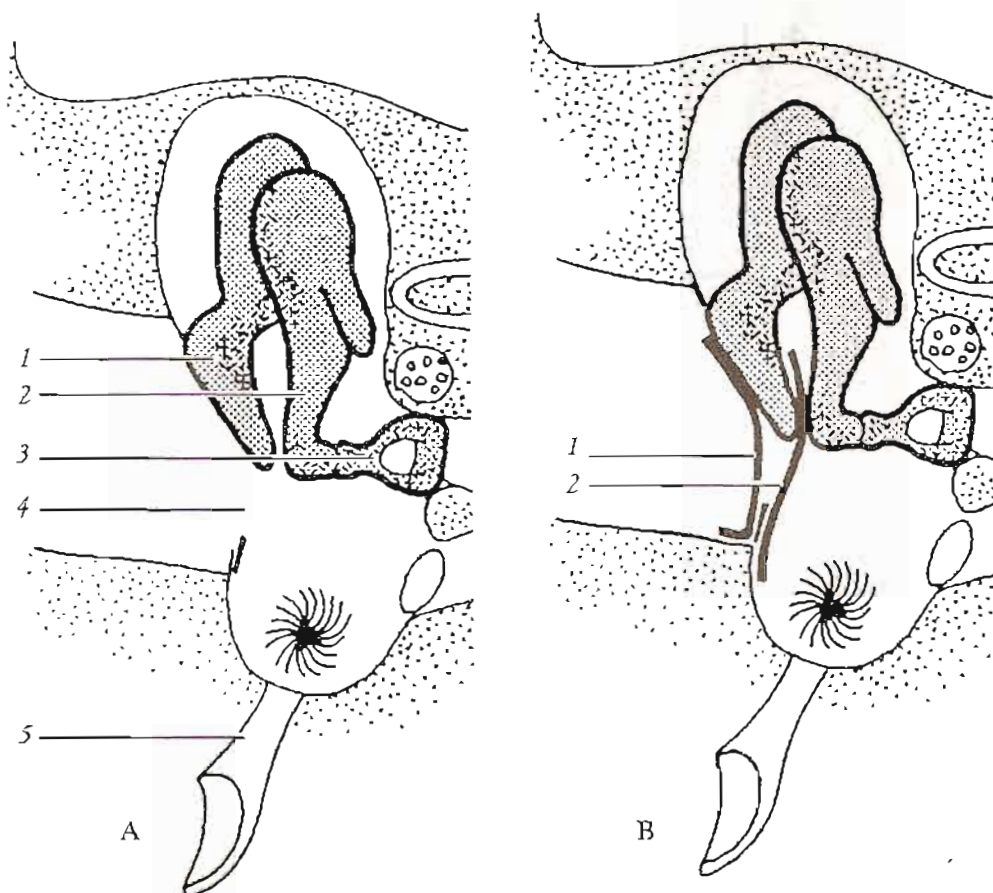


Fig. 1-86. A. Membrana timpánica perforada.  
1, martillo; 2, yunque;  
3, estribo; 4, perforación timpánica; 5, trompa.  
B. Miringoplastia.  
1, injerto lateral al resto timpánico; 2, injerto medial al resto timpánico.

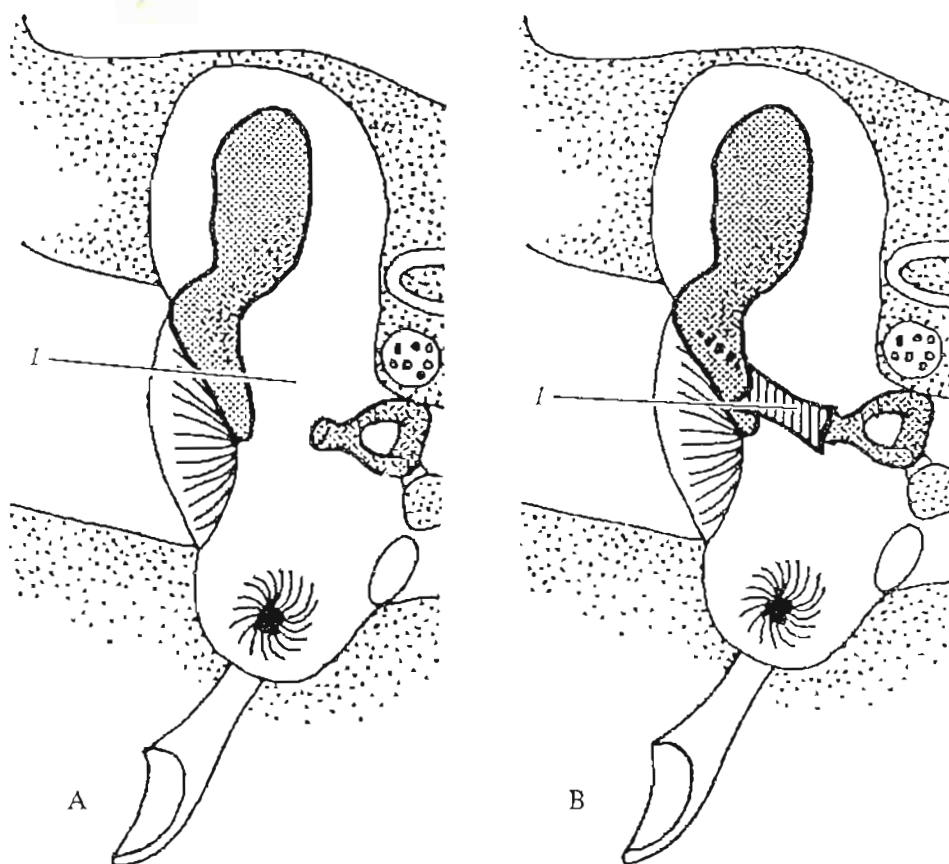


Fig. 1-87. Timpanoplastia.  
A. Ausencia de yunque (1).  
B. Ensamble hecho con yunque autólogo (1).



Fig. 1-88. Timpanoplastia.

A. Ausencia de yunque y estribo (1); solo subsiste la platina del estribo adosada a la membrana oval.

B. Prótesis maleooval que conecta el martillo con la platina del estribo (1).

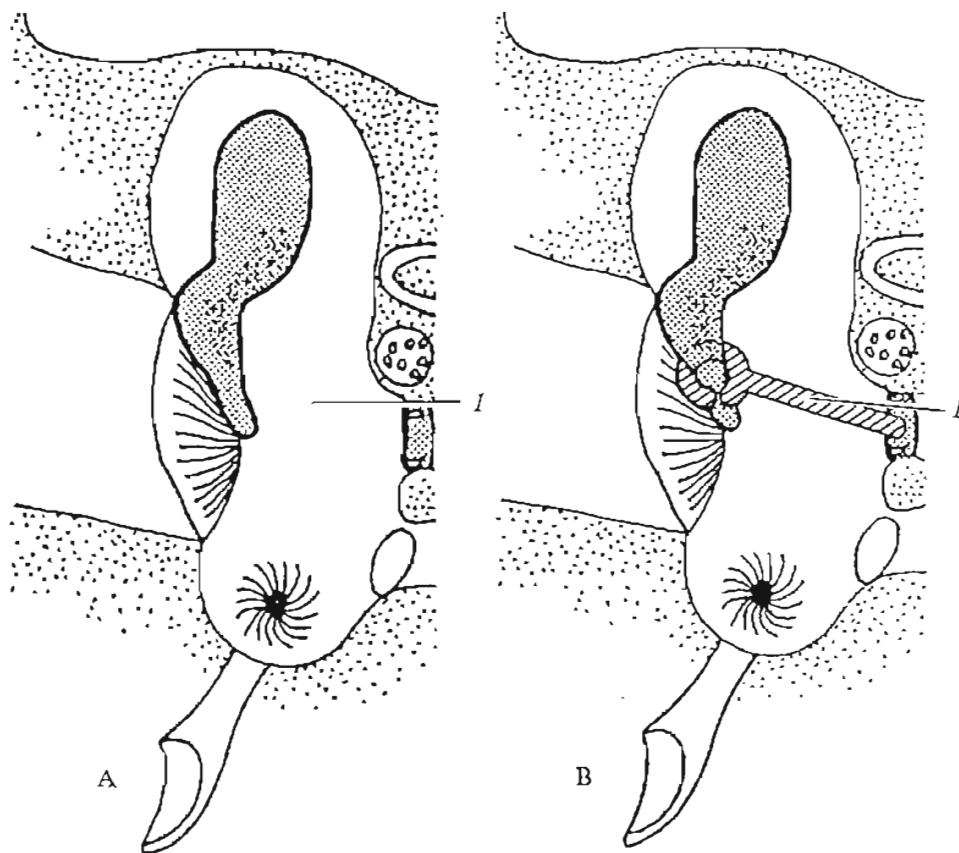
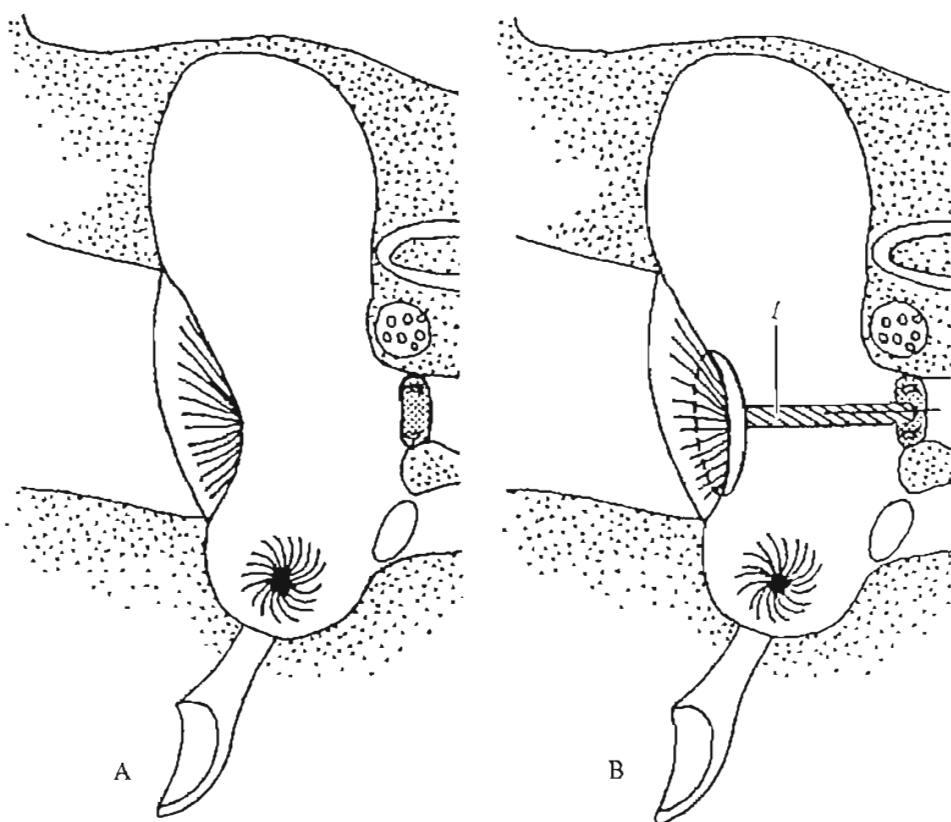


Fig. 1-89. A. Oído medio sin huesillos.

B. Timpanoplastia mediante una columela que conecta al tímpano con la platina del estribo (1).



**Mastoidectomía.** Consiste en la eliminación de todo el complejo de células de la mastoides.

En la *mastoidectomía cerrada* se aborda la mastoides desde su cara externa o cortical, lo que permite conservar intactas las paredes óseas posterior y superior del conducto auditivo externo (figs. 1-90 y 1-91).

En la *mastoidectomía abierta*, a la extirpación de las celdas mastoideas se agrega la eliminación de la pared posterosuperior del conducto auditivo ex-

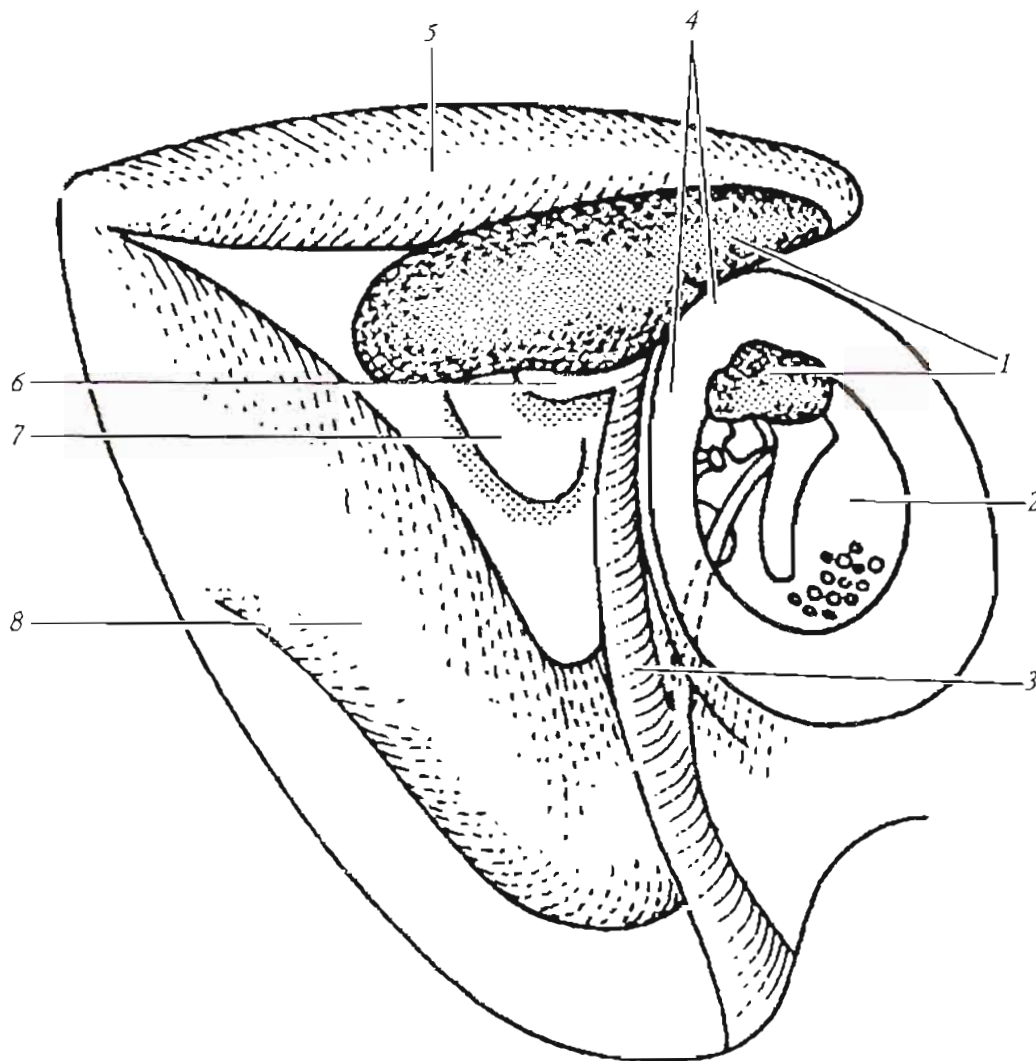


Fig. 1-90.

Aticoantromastoidectomía:

- 1, colesteatoma en oído medio, ático y antro;
- 2, elementos del oído medio; 3, nervio facial;
- 4, pared ósea posterosuperior del conducto auditivo externo;
- 5, techo del antro;
- 6, conducto semicircular externo; 7, conducto semicircular superior;
- 8, seno sigmoideo.

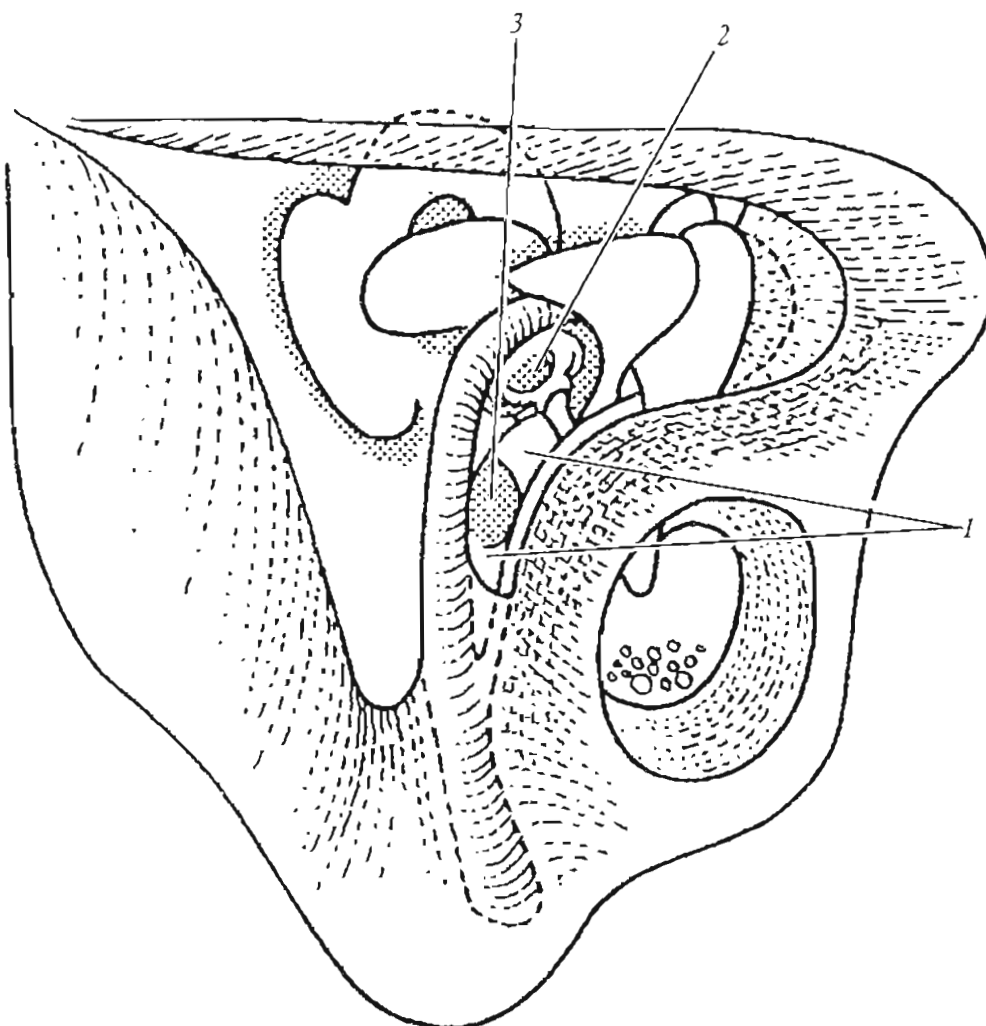


Fig. 1-91.

Aticoantromastoidectomía cerrada con hipotimpanotomía posterior. Se puede observar el hipotímpano (1) desde la mastoides, de la cual se ha eliminado el colesteatoma. 2, estribo; 3, ventana redonda.

terno, lo que determina que la mastoides quede comunicada con el exterior a través de este (fig. 1-92). Existen diversas variantes:

En la *mastoidectomía abierta conservadora* se preservan las estructuras osiculares (fig. 1-93).

En la *mastoidectomía abierta radical*, a la mastoidectomía se suma la eliminación de los restos de membrana timpánica y de los huesillos (martillo, yunque), con preservación del estribo (fig. 1-94).

En la *mastoidectomía abierta modificada*, a la mastoidectomía se agrega la reconstrucción de la cadena y de la membrana timpánica. Hoy se la denomina *mastoidectomía con timpanoplastia*.

**Indicaciones de la mastoidectomía abierta o cerrada.** La elección de la técnica que se ha de adoptar dependerá de: a) la función de la trompa de Eustaquio, y b) la extensión de la enfermedad. Esta última es una buena medida de la función tubaria. Cuando la mastoides es esclerótica, denota mala función de la trompa durante la niñez. El mal funcionamiento tubario se detecta mediante la prueba de la función tubaria (PFT) (véase pág. 60).

Nosotros aplicamos el siguiente criterio básico de elección:

1. Enfermedad limitada al oído con buena neumatización: mastoidectomía cerrada.
2. Mastoides esclerótica y/o enfermedad extendida: mastoidectomía abierta.
3. Colesteatoma que no puede extirparse sin que quede duda: mastoidectomía abierta.

Conservamos los huesillos en los colesteatomas laterales a la cadena, bien delimitados (mastoidectomía abierta conservadora) y extraemos el yunque con la cabeza del martillo en los mediales y en la enfermedad muy extendida (mastoidectomía abierta radical o abierta conservadora si reconstruimos la cadena y la membrana).

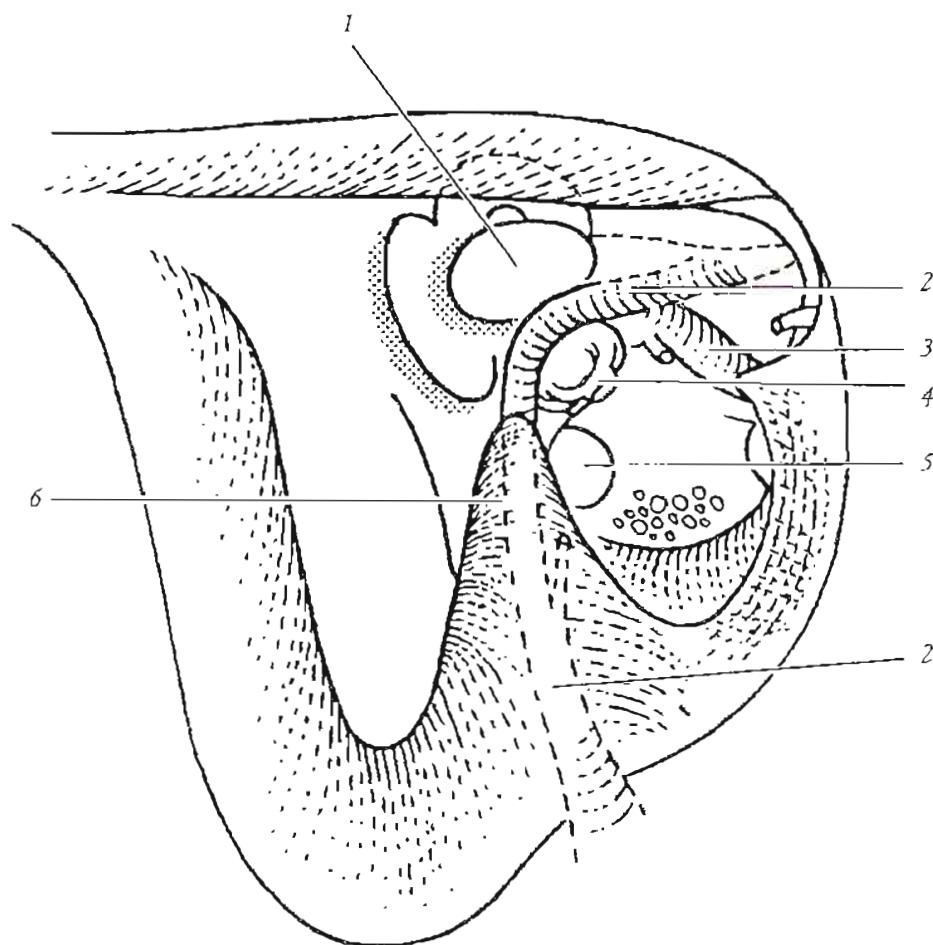


Fig. 1-92. Mastoidectomía abierta: 1, conducto semicircular externo; 2, nervio facial; 3, músculo del martillo; 4, estribo; 5, ventana redonda; 6, "muro del facial", resto de la pared ósea posterosuperior del conducto auditivo externo.



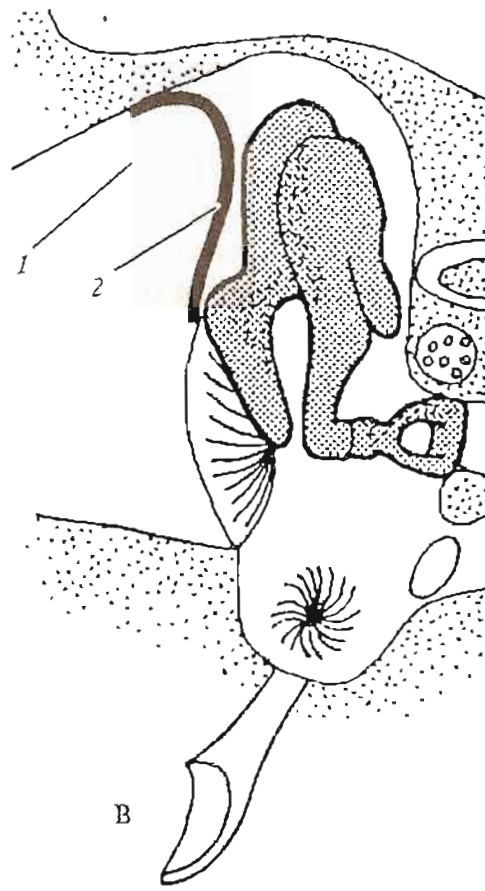
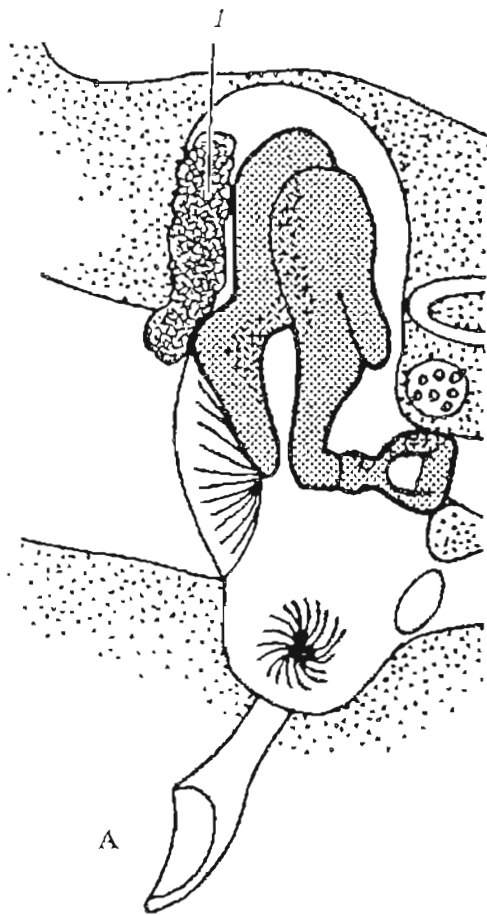


Fig. 1-93. A. Colesteatoma que ocupa el ático externo (1).

B. Se han extirpado la pared externa del ático y el colesteatoma (1) y se ha aplicado un injerto timpánico (2).

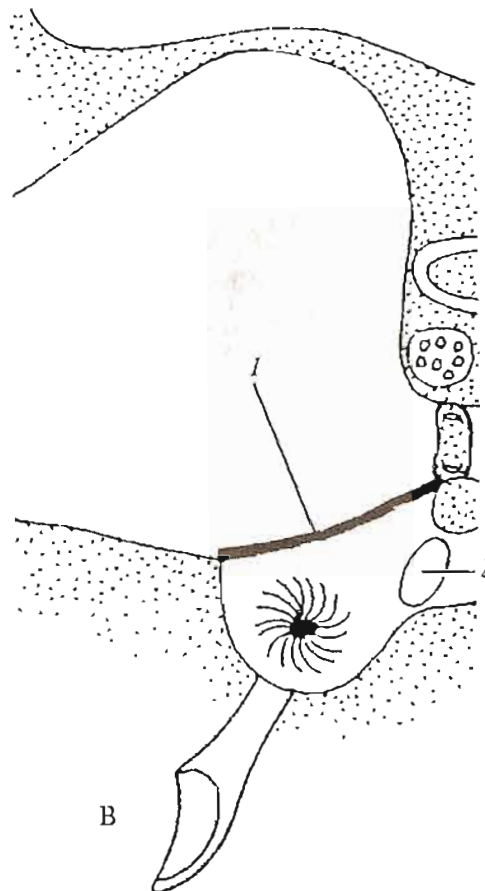
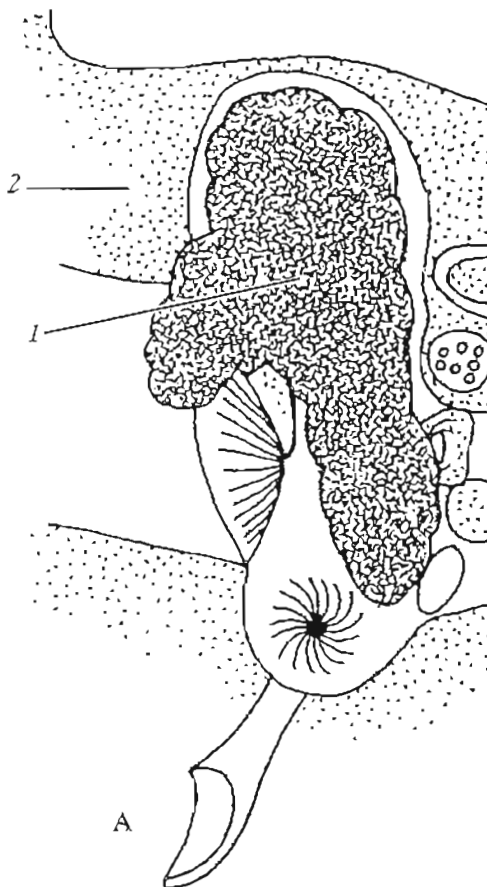


Fig. 1-94. A. Colesteatoma que invade la totalidad del oído medio (1) y erosiona la pared externa del ático (2). No quedan huesillos.

B. Injerto (1) que cubre la ventana redonda (2) para obtener el efecto de protección. Se ha eliminado la pared externa del ático.

# COMPLICACIONES DE LAS OTITIS

## GENERALIDADES

**Definición.** Comprenden aquellas afecciones que son consecuencia de la progresión del proceso infeccioso e inflamatorio de la otitis (aguda o crónica) fuera de los límites de la mucosa del oído medio y la mastoide. Si se mantienen dentro de los límites del hueso temporal, se habla de complicaciones intratemporales. Si exceden del temporal y se extienden al endocráneo, se trata de complicaciones endocraneales. Ambas pueden originarse en una otitis media aguda o crónica, o bien en una otitis externa maligna.

**Incidencia.** La gran incidencia propia de la era preantibiótica disminuyó progresivamente hasta mediados de la década de 1980. A partir de ese momento se registró un aumento del número de casos tratados, cuyas causas no están claras. Pese a que las otitis medias agudas son mucho más frecuentes que las crónicas, estas últimas producen el doble de complicaciones que las primeras. Por otra parte, entre las complicaciones, las intratemporales son dos veces más frecuentes que las endocraneales. Ambos tipos presentan mayor incidencia en el varón que en la mujer.

Este panorama se complica por:

- a) La falta de entrenamiento de los médicos debido a la rareza de esta patología.
- b) La distorsión del cuadro clínico clásico por los antibióticos.
- c) El incremento de los gérmenes resistentes a estos últimos.
- d) El aumento de la población de riesgo (clases bajas, alcohol, drogas, sida, desocupación).

Por todos estos motivos, es de suma importancia que el médico de primera instancia investigue los signos y síntomas de alarma, es decir, aquellos que dan lugar a que se le aplique al paciente el abordaje diagnóstico y terapéutico apropiado (véase fig. 1-104), que explicaremos más adelante.

**Etiopatogenia.** Para producir una complicación, se requieren los factores predisponentes ya explicados y la infección producida por diferentes gérmenes. Si la complicación proviene de una otitis media aguda, los gérmenes más frecuentes son el neumococo, el estafilococo, el estreptococo y *Branhamella*; si proviene de una otitis media crónica, los gérmenes pueden ser los que se

acaban de mencionar, o bien gramnegativos, en especial *Pseudomonas*, *Proteus* y *Klebsiella*, anaerobios u otros.

**Vías de propagación.** Pueden ser rápidas o lentas.

La propagación rápida se produce a través de vías preformadas congénitas (suturas y dehiscencias óseas, venas comunicantes, ventana redonda, etc.), a través de los conductos de Havers en la osteotromboflebitis (véase más adelante), o de vías adquiridas por traumatismos o intervenciones quirúrgicas (fig. 1-95).

Las vías de propagación lentas se establecen por erosión progresiva de paredes óseas, como en el colesteatoma y en las granulaciones.

Es importante recordar que una otitis media crónica puede complicarse por cualquiera de las dos vías, rápidas o len-

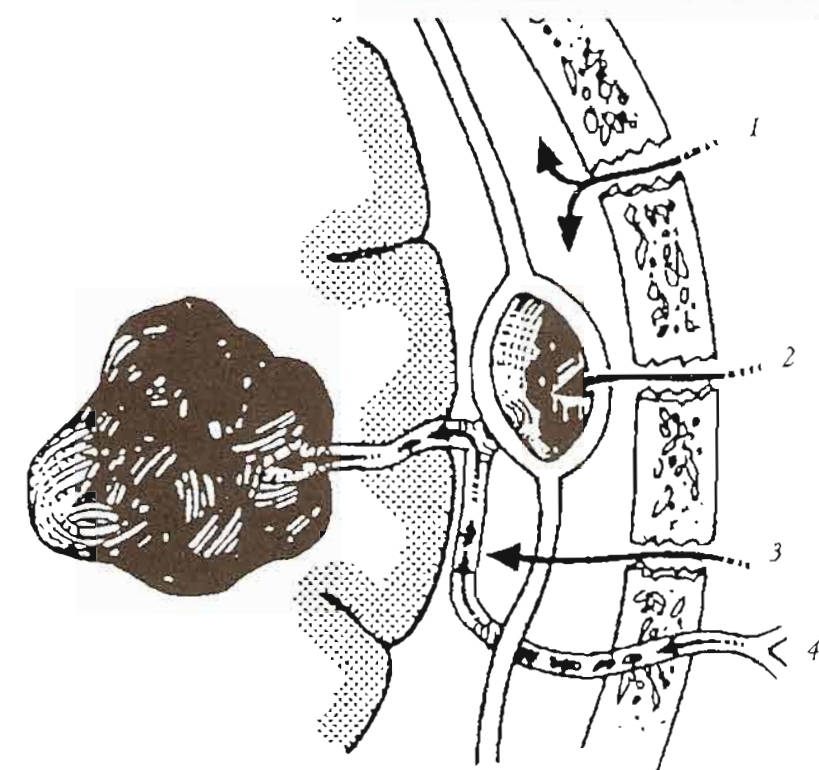


Fig. 1-95.

Complicaciones endocraneales de las otitis: 1, extradural; 2, tromboflebitis; 3, subdural; 4, encefálica.

tas. Estas últimas son más frecuentes en el colesteatoma y las rápidas más comunes en la otitis media aguda.

Advertencia preliminar. En la descripción del abordaje de estas patologías se dan por supuestas las siguientes circunstancias:

Ante la aparición de determinados *síntomas de alarma* se pone en marcha un mecanismo de diagnóstico (véase fig. 1-104) que incluye la internación y la colocación de una vía endovenosa. El examen clínico comprende la otoscopia, la palpación mastoidea, la investigación de la presencia de nistagmo, el estado de conciencia y la capacidad verbal, cambios de carácter, simetría del tono muscular, rigidez de nuca, signos de Kernig y de Brudzinski y pruebas cerebelosas. Se consultará con un infectólogo y neurocirujano, además del clínico. Se hará cultivo de la otorrea, si la hubiere, y de sangre, si existiere fiebre. Se realizará siempre una tomografía computarizada (tabla 1-11) o, según el caso, resonancia magnética nuclear (RMN). Se pedirá, finalmente, una rutina prequirúrgica.

Cuando se elija un antibiótico se tendrá en cuenta la opinión del infectólogo, así como el resultado del cultivo. Solo se seguirá el procedimiento empírico cuando no exista otra posibilidad.

En el texto que sigue, referido a cada una de las complicaciones, se especifica solo el tipo de antibiótico; al final de la discusión se ofrecen detalles completos acerca de su utilización (véase tabla 1-14).

Como se verá, para la mayoría de las complicaciones el abordaje será distinto según que la afección provenga de una otitis media aguda o crónica. Por lo general, al hablar de otitis media crónica se hace referencia al colesteatoma, pero en ocasiones hemos visto la presencia de granulaciones sin colesteatoma. Estas granulaciones, que traducen una respuesta inflamatoria a un germen muy agresivo, se observan en atelectasias infectadas y en otras situaciones en las cuales lo importante es la falta de ventilación. Nunca vimos complicarse una otitis media crónica simple que tuviera una perforación amplia, supurara o no.

Es muy importante tener presentes estos conceptos básicos, dado que no serán repetidos en cada patología.

Tabla 1-11. Elementos que hay que observar en una tomografía computarizada solicitada ante la sospecha de una complicación intratemporal.

Plano	Elementos que deben observarse	Observaciones
Coronal	Espira basal de la cóclea Huesillos Techo del tímpano  Conducto semicircular externo  Tabla externa de la mastoides Conducto de Falopio Techo del antro y mastoides Extensión de la neumatización	Frecuentemente presenta una imagen borrosa o soplada sin valor patológico  En este plano no debe buscarse la presencia de una fístula, dado que algunas veces da falsos positivos
Axial	Seno sigmoideo Tabla externa de la mastoides Conducto semicircular externo Facial laberíntico Martillo y yunque Celdas de la punta del peñasco Extensión mastoidea	
La TC es el elemento central del diagnóstico de las complicaciones intratemporales de las otitis		



## COMPLICACIONES INTRATEMPORALES

Las complicaciones intratemporales son, por orden de frecuencia: mastoiditis (31%), parálisis facial (28%), fístulas del conducto semicircular externo (25%), laberintitis supuradas (14%), tromboflebitis del seno sigmoideo y petrositis (muy rara).

Se pueden agregar en último término las otitis denominadas silenciosas por Paparella. Se manifiestan por la disminución de los umbrales de los tonos agudos de las vías óseas en individuos que han sufrido otitis recidivantes. Se postula un mecanismo de acción tóxico a través de la ventana redonda. Estamos de acuerdo en considerar su existencia, pero no las incluimos aquí entre las complicaciones por no revestir gravedad suficiente.

### Mastoiditis

Es la inflamación de las celdillas mastoideas. Existen dos formas clínicas: aguda y crónica o rotura de la tabla externa de la mastoides.

#### Mastoiditis aguda

**Definición.** Consiste en el compromiso del mucoperiostio y del hueso mastoideo, en general 15 días o más después de la aparición de una otitis media aguda. Debe diferenciarse de la inflamación que habitualmente se produce en la mucosa mastoidea durante el curso de una otitis media aguda y que no se manifiesta por síntomas.

**Etiología.** Los agentes etiológicos son los mismos que para la otitis media aguda: neumococo, *Haemophilus*, estreptococo piógeno y *Branhamella catarrhalis*.

**Anatomía patológica.** A las etapas clásicas de hiperemia-exudado-supuración, se agrega un fenómeno nuevo que se llama osteotromboflebitis. Consiste en la progresión de la infección a través de los conductos de Havers, lo cual se observa especialmente en el caso de la infección por estreptococo o neumococo. La inflamación consiguiente de la mucosa da lugar al bloqueo de la ventilación, lo cual aumenta la presión dentro de la celdilla; este aumento de presión incrementa la actividad de los osteoclastos, que destruyen los tabiques intercelulares, lo que produce una confluencia de celdillas (denominada coalescencia) que determina la aparición de una cavidad única supurada. El pus a presión puede salir a través de las cisuras, si la anatomía lo permite, o bien puede dar lugar a la formación de un absceso subperióstico. Si se cronifica, presiona sobre la pared lateral mastoidea y la destruye.

En la variante hiperaguda, la progresión del germen es más rápida que la formación del empiema, por lo que la reacción inflamatoria se manifiesta como un reguero de granulomas que se oponen al avance del microorganismo.

**Manifestaciones clínicas.** El paciente experimenta una otalgia continua de tipo inflamatorio, es decir, sincrónica con el pulso, que se acentúa con la actividad y al acostarse. Puede haber otorrea mucopurulenta de acuerdo con el germen infectante. Existe fiebre y decaimiento general.

Se comprueba dolor retromastoideo a la presión, y el pabellón se encuentra rechazado hacia adelante (fig. 1-96).

La pared posterosuperior del conducto auditivo externo está caída y se observa un tímpano ajamonado, con perforación o sin ella.

**Diagnóstico.** Los datos más importantes son el antecedente de una otitis media aguda 15 o 20 días antes, con tratamiento antibiótico o sin él, y la reaparición de síntomas con tumefacción retroauricular dolorosa.

Si bien la radiografía simple de Schüller puede en ocasiones mostrar la "coalescencia", es indispensable obtener una tomografía computarizada de alta resolución (se solicita así), en cortes axiales y coronales de ambos huesos

temporales con ventana ósea y de encéfalo con contraste endovenoso (tabla 1-11). Es importante investigar el encéfalo para diagnosticar una complicación endocraneana asociada, la cual no es rara.

**Diagnóstico diferencial.** Los más frecuentes son los siguientes:

- a) Absceso subperióstico en los estadios iniciales de una otitis media aguda u otitis externa que produce despegamiento del pabellón pero que no afecta la mastoides.
- b) Erisipela, pericondritis u otohematoma del pabellón.
- c) Granuloma eosinófilo: es de evolución más lenta e indolora y se diferencia mediante la tomografía computarizada y eventual biopsia.
- d) Rabdomyosarcoma: se observa en menores de 3 años y se diferencia por los antecedentes y la tomografía computarizada.

**Pronóstico.** Es bueno.

**Tratamiento.** El paciente debe ser internado. Se solicitan exámenes generales de laboratorio y se inserta una vía endovenosa. Se drena el oído medio con una paracentesis amplia de los dos cuadrantes inferiores. También se drena el absceso retroauricular, incidiendo hasta el periostio. Ambos procedimientos se hacen de preferencia con anestesia local en adultos y general en niños. Se envía el material para cultivo y se deja colocado un drenaje.

Se inicia el tratamiento antibiótico con ceftriaxona endovenosa en dosis de 1-2 g cada 12 horas hasta la mejoría completa desde el punto de vista clínico, lo cual habitualmente sucede en menos de una semana (véase más adelante). El criterio de alta exige ausencia de fiebre y de dolor, mejoría del cuadro de laboratorio y otoscopia normal. Se continúa el tratamiento por vía oral, según los resultados del cultivo o la opinión del infectólogo, durante una semana más, con ceftriaxona intramuscular o cefuroxima-axetilo por vía oral.

El criterio de curación exige otoscopia normal, Weber que no lateralice o audiometría normal y eritrosedimentación y recuento de glóbulos blancos normales. En el 90% de los casos este tratamiento es suficiente. Si el paciente no evoluciona favorablemente, se debe proceder a una mastoidectomía cortical, al tiempo que se cambia el antibiótico por vancomicina.

#### Mastoiditis crónica o rotura de la tabla externa de la mastoides

**Definición.** Es una complicación de la otitis media crónica en general coles-teatomatosa y que se observa en mastoides poco desarrolladas.

**Fisiopatogenia.** Intervienen los factores generales enumerados antes y la acción compresivo-enzimática del colesteatoma. Dado que la pared de las mastoides poco desarrolladas suele ser gruesa, el proceso tiene un período muy prolongado totalmente silencioso. La evolución se acelera con la sobreinfección.

**Etiología.** La mayoría de las veces se encuentra una flora mixta compuesta por Pseudomonas, Proteus, anaerobios y formas poco frecuentes de estreptococos, a los que se agregan otras bacterias cuando el proceso se desencadena luego de un catarro de las vías aéreas superiores.

**Manifestaciones clínicas.** Los síntomas son menos acentuados que en la mastoiditis aguda. Existe el antecedente de otorreas indoloras, fétidas o no, e hipoacusia de larga evolución.

Los signos son parecidos a los de la mastoiditis aguda, pero de menor intensidad. En la otoscopia se ve, además, una perforación marginal en la que se observa o no el colesteatoma.

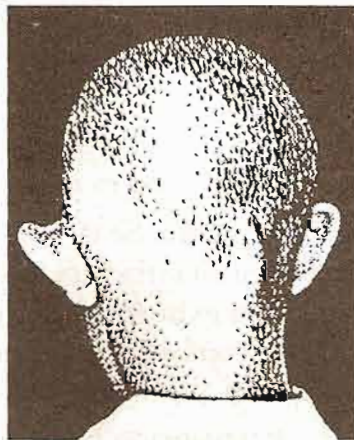


Fig. 1-96. En la mastoiditis aguda, el pabellón es rechazado hacia adelante y se borra el surco retroauricular.



**Diagnóstico.** Se hace sobre la base de los antecedentes, la tumefacción retroauricular, la otoscopia y, finalmente, la tomografía computarizada, como mencionamos con anterioridad en la Advertencia preliminar (tabla 1-11).

**Pronóstico.** El pronóstico es más grave que el de la mastoiditis aguda dado que la resolución es necesariamente quirúrgica.

**Tratamiento.** Se interna al paciente, se instaura una vía intravenosa y se obtiene una muestra para cultivo, cosa que es más fácil que en la mastoiditis aguda porque existe otorrea espontánea. Hasta contar con el resultado del cultivo se trata con ceftazidima y ornidazol; también pueden utilizarse metronidazol, imipenem, piperacilina o tazobactam (véase más adelante tabla 1-14).

La intervención quirúrgica se realiza cuando el cuadro haya mejorado. Esto sucede dentro de la primera semana, pero ante la más mínima duda se interviene de inmediato. La operación más típica es una mastoidectomía radical, con ablación de la pared posterior del conducto auditivo externo y marsupialización del proceso. La única reconstrucción estriba en interponer una fascia o aponeurosis externa del músculo temporal para aislar el oído medio y la trompa de Eustaquio de la cavidad mastoidea y el conducto auditivo externo.

El tratamiento antibiótico se continúa durante una semana después de la intervención quirúrgica del mismo modo, o se rota a ciprofloxacina-metronidazol por vía oral hasta que, al destaparse la cura plana del oído, se compruebe la evolución favorable. Se continúa mediante control ambulatorio, con administración tópica de gotas y aspiración hasta la completa cicatrización mastoidea, cosa que sucede al cabo de aproximadamente 2 meses.

## Laberintitis

**Definición.** Es un proceso inflamatorio agudo del laberinto membranoso, por lo general de etiología bacteriana cuando es complicación de una otitis.

**Etiología.** Los agentes etiológicos son las bacterias correspondientes a la otitis media aguda o crónica, según hemos visto. Si bien es cierto que las virosis que causan otitis media aguda teóricamente también causan laberintitis, en este capítulo nos referiremos solo a las generadas por bacterias.

**Patogenia.** Habitualmente existen tres mecanismos que provocan laberintitis (fig. 1-97):

1. A raíz de una otitis media aguda, el germen pasaría a través de las ventanas, o, muy raramente, por venas comunicantes o alguna dehiscencia, al interior del laberinto óseo.
2. En la otitis media crónica, el laberinto se contamina también a través de las ventanas y además por la erosión causada por el colesteatoma o las granulaciones, particularmente del conducto semicircular externo.
3. En la meningitis, el ingreso de los gérmenes se produce por el conducto auditivo interno, dado que una prolongación de la duramadre acompaña al paquete vasculonervioso hasta el interior del conducto. El líquido cefalorraquídeo infectado pasa a través de múltiples orificios que dan paso a los filetes del nervio coclear.

El cuarto mecanismo posible es el de la diseminación hematógena, extremadamente infrecuente

**Formas clínicas.** 1. **LABERINTITIS CIRCUNSCRITA O FÍSTULA.** Casi siempre afecta el conducto semicircular externo, aunque alguna vez hemos visto, en un caso muy avanzado, una fístula en el conducto semicircular superior o en la espira basal de la cóclea. Los síntomas espontáneos pueden ser muy escasos cuando el proceso es lento; se los puede provocar en el 50% de los casos con la llamada maniobra de la fístula, que consiste en aplicar una presión positi-



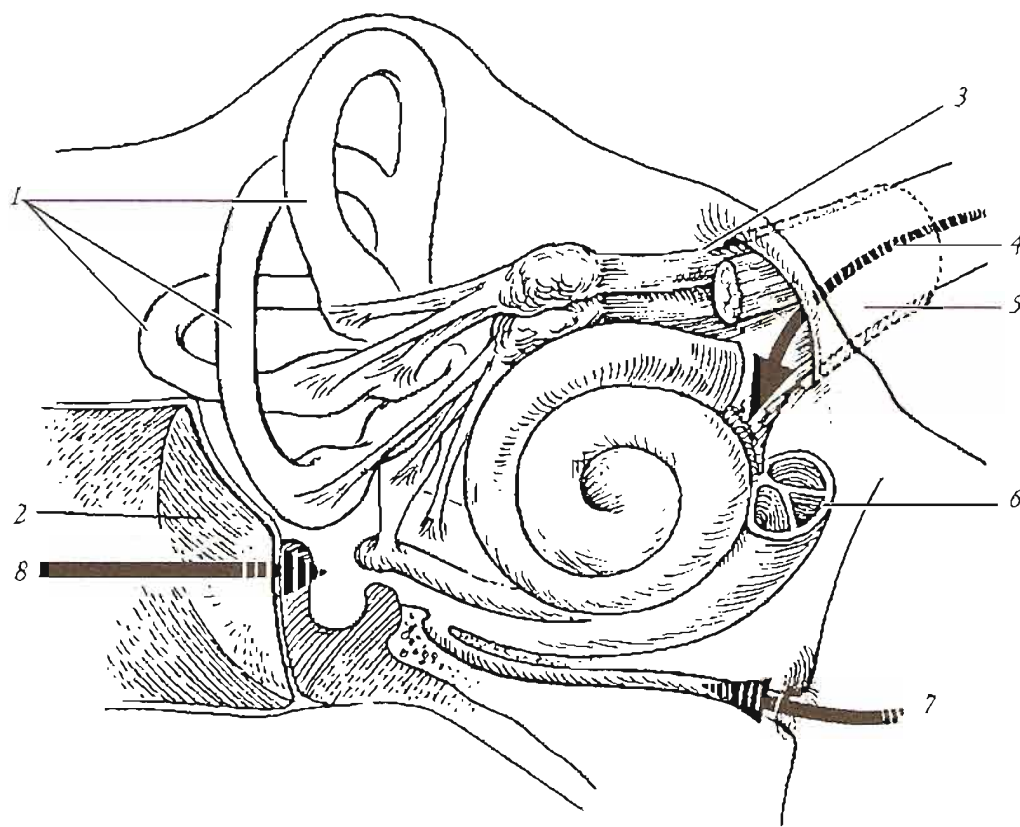


Fig. 1-97. Vías de infección en la laberintitis. 1, conductos semicirculares; 2, membrana timpánica; 3, nervios vestibulares; 4, vía meníngea por el conducto auditivo interno; 5, conducto auditivo interno; 6, caracol; 7, acueducto coclear; 8, vía timpanógena.

va o negativa en el conducto auditivo externo mediante una pera de Politzer o la bomba del impedanciómetro (fig. 1-85). Al aplicar presión positiva se producen vértigos rotatorios y nistagmos que batan al otro lado de la lesión, lo cual se debe a que la presión positiva induce un aumento de la presión perilinfática si una vía expedita (fístula) se lo permite.

El tratamiento antibiótico se hace con ciprofloxacina si la complicación proviene de una otitis media crónica y con amoxicilina-clavulanato si proviene de una otitis media aguda.

Además se debe proceder al tratamiento quirúrgico, el cual presenta dos aspectos:

- a) *Colesteatoma*. Se practica la exéresis del colesteatoma y se deja una cavidad abierta, con ablación de la pared posterior del conducto auditivo externo, a fin de evitar un eventual entrapamiento de colesteatoma residual, por un lado, y permitir el control por otomicroscopia, por el otro.
- b) *Fístula propiamente dicha*. En la mayoría de los casos, la erosión llega al endostio, que queda indemne sin que haya escape de perilinfa. En esta circunstancia es fácil retirar la epidermis (colesteatoma) traccionando de ella. Si el endostio es vulnerado por el colesteatoma o por el cirujano, se obtura la luz del conducto semicircular externo con cera de hueso y se tapa con tejido conectivo. Esto hace recomendable abordar el tratamiento de la fístula luego del tratamiento del colesteatoma, al final del acto operatorio.

2. **LABERINTITIS SEROSA**. En este caso, la inflamación puede progresar y diseminarse por el laberinto y producir en una primera etapa un proceso poco celular y de escasa exteriorización clínica. Hay vértigo moderado, fiebre, hipoacusia perceptiva parcial y acufenos, y se comprueba que el nistagmo apunta hacia el lado de la lesión. El diagnóstico se hace por los antecedentes y síntomas, y se diferencia de la laberintitis supurada por la ausencia de cofosis (pérdida total de la audición). Hay, obviamente, ausencia de signos cerebelosos.

Si la laberintitis proviene de una otitis media aguda, se la aborda con paracentesis, cultivo e internación, y se comienza la antibioticoterapia con ceftriaxona. Si la infección responde, 48 horas después se agregan corticoides a dosis antiinflamatorias, por ejemplo, betametasona, 3 mg por día en el adulto, que se reducen a la mitad cada 48 horas después de completada la mejoría

del cuadro. De todos modos, el tratamiento corticoideo no debe prolongarse más de 15 días, aunque no existen pautas seguras para evitar signos de hiper-cortisolismo, que se deberán monitorear.

Cuando el cuadro mejora de manera evidente, por ejemplo, al recuperarse la audición, se da por concluida la internación y se prosigue con tratamiento oral basado en el cultivo, o bien con amoxicilina-ácido clavulánico o ampicilina-sulbactam o cefuroxima-axetilo, por 15 días más. El criterio de curación estriba en la audiometría tonal y la eritrosedimentación normales, además de la ausencia de síntomas.

Si la laberintitis se origina en una otitis media crónica, se agrega el tratamiento quirúrgico de esta, y el tratamiento antibiótico consiste en ceftazidima-ornidazol durante la internación y ciprofloxacina-metronidazol al salir del hospital, mientras el paciente tenga el oído tapado.

3. LABERINTITIS SUPURADA. Si las condiciones del tratamiento, el germen y el huésped permiten la progresión de la enfermedad, se arriba a la laberintitis supurada. En este caso, los síntomas son incapacitantes: vértigo violento, náuseas, vómitos, cofosis, acufenos y fiebre. La componente rápida del nistagmo va hacia el lado sano, por destrucción laberíntica. El diagnóstico es más evidente que en la forma serosa. Como siempre, se cumplen las pautas diagnósticas de las complicaciones (véase más adelante).

El tratamiento depende de la causa. Así, si la complicación se originó en una otitis media aguda, el abordaje es igual al de la laberintitis serosa. Si no responde, se procede a una laberintectomía. Cura con secuelas (cofosis) siempre. La antibioticoterapia consiste en ceftriaxona o vancomicina durante 15 días. Si se opera y no hay otra complicación asociada, se suspende el tratamiento antibiótico al cabo de una semana de ausencia de síntomas.

Si la laberintitis se originó en una meningitis, la conducta se subordina al tratamiento de esta. Algunas veces la afectación es bilateral. En ocasiones no hay cofosis desde el inicio, pero la hipoacusia sigue aumentando con el correr de los meses.

Si la complicación se originó en un colesteatoma, además de la medicación, que es igual que en la laberintitis serosa causada por otitis media crónica, se opera el colesteatoma como en la fístula, a lo que se agrega la laberintectomía. Sin embargo, es poco frecuente en la actualidad tener que realizar una laberintectomía, aun en las laberintitis causadas por colesteatomas.

## Parálisis facial

El VII par tiene tres porciones: laberíntica, timpánica y mastoidea, y es en la porción timpánica donde es más frecuentemente afectado por la otitis. La discusión de la anatomía, el topodiagnóstico, los exámenes complementarios y el pronóstico se encuentran en otra parte de este libro (véase Sección 6).

Etiopatogenia. La parálisis facial se produce por dos mecanismos fundamentales:

1. Compresión directa sobre la vaina, frecuente, dado que el 18% de los pacientes o más tienen un nerviducto criboso (con pequeños agujeros) o inexistente a nivel timpánico.
2. Neuritis tóxica: la infección progresa entre el nerviducto rígido y la vaina, produce edema y comprime el nervio.

En la otitis media aguda, el mecanismo importante sería el segundo, mientras que en el colesteatoma habría una combinación de factores, dado que podría originarse compresión por edema en un comienzo en un nerviducto criboso y destruirse la cubierta ósea más adelante por acción compresivo-enzimática, con parálisis facial por el otro mecanismo.

Formas clínicas. Parálisis facial producida por otitis media aguda. Puede ser casi simultánea a esta, frecuente en niños, o aparecer 5 o 10 días después.

El diagnóstico diferencial se plantea en este caso con:

1. *Parálisis facial por herpes zoster*. Hay ampollas en la pared superior y posterior del conducto auditivo externo y el meato, con membrana normal.
2. *Otitis externa maligna*. El conducto auditivo externo está edematizado con pus y pólipos en el piso y la pared anterior. Hay membrana opaca no congestiva, adenopatías pretrágicas y yugulocervicales. Se observa en personas mayores de 50 años y en diabéticos.
3. *Colesteatoma congénito infectado*. Se ve la bolsa nacarada por transparencia o se lo diagnostica mediante tomografía computarizada. La parálisis facial producida por el colestoma congénito es de solución quirúrgica urgente.

El tratamiento de la parálisis facial producida por una otitis media aguda consiste en una paracentesis amplia con aspiración y cultivo y administración de ceftriaxona por 10 a 15 días; si responde a las 48 horas, se agregan corticoides para facilitar la desedematización del nervio. El 90% de los pacientes evoluciona favorablemente con este tratamiento. Al 10% restante deben hacerse pruebas pronósticas y actuar en consecuencia.

Parálisis facial producida por colestoma. Constituye una verdadera urgencia quirúrgica que debe resolverse a la brevedad, a más tardar en 24 horas, para no comprometer más el pronóstico facial del paciente.

Se realiza una operación radical, como ya se describió. Se extirpa el colestoma y se inspecciona el nervio si se halla a la vista. Si no lo está, se practica la liberación del facial en la mitad de su circunferencia o un poco más; se hace una incisión con bisturí de hoja 15 en la vaina del nervio, paralela a su eje mayor, y se examina si se hallaba sometido a presión, caso en el cual se continúa con la segunda y la tercera porción. Se cubre el nervio con colágeno. Paralelamente se continúa con el tratamiento antibiótico; en el momento del diagnóstico se comienza con la administración de ceftazidima y, si se constata que el mecanismo de la parálisis es por compresión, se agrega ornidazol; puede utilizarse también metronidazol, imipenem, piperacilina o tazobactam. Si la parálisis se debe a una neuritis tóxica se agregan corticoides.

La recuperación es inmediata o lenta, según cuál haya sido el mecanismo de producción de la complicación. El pronóstico depende, entre otros factores, del tiempo de evolución de la patología, así como de la edad y estado del paciente y la extensión de las lesiones.

### Tromboflebitis del seno sigmoideo

Es una complicación estrictamente endocraneana, pero por ser extradural y hallarse en el área de experiencia del otorrinolaringólogo, la incluimos a los fines prácticos entre las complicaciones intratemporales.

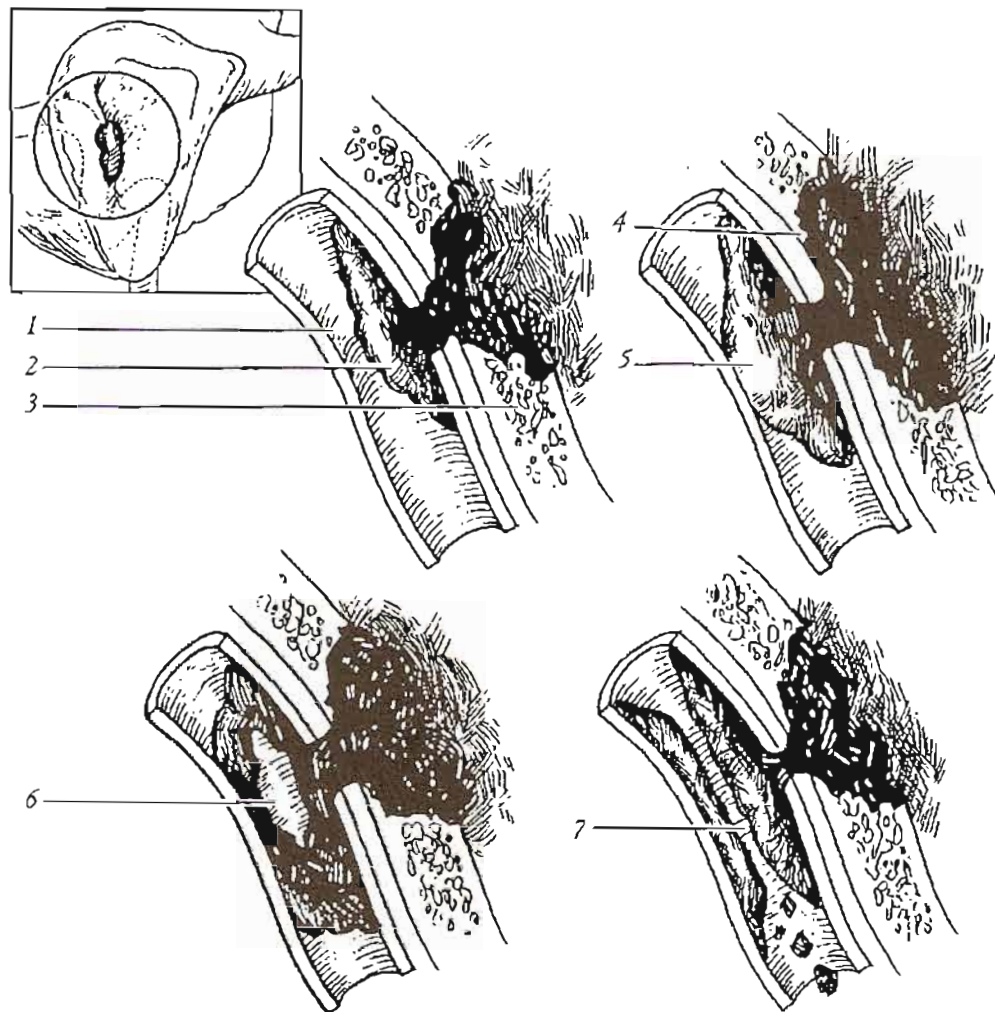
Su frecuencia de presentación es baja, pero es probable que en el pasado hayan escapado al diagnóstico las formas menos graves. El uso sistemático de la resonancia magnética lo evita.

Etiología. Los gérmenes habitualmente implicados son el estreptococo beta-hemolítico, el neumococo y el estafilococo, aunque los agentes son diferentes en las tromboflebitis del seno sigmoideo provenientes de un colestoma (*Pseudomonas*, *Proteus*, etc.) y, por otra parte, es muy difícil obtener un cultivo positivo, dado que solo se accede a la zona mediante una intervención quirúrgica, la cual se realiza bajo protección antibiótica que negativiza el cultivo.

Patogenia. La complicación puede ser consecuencia de una erosión (otitis



Fig. 1-98. Tromboflebitis del seno lateral. 1, seno sigmoideo; 2, trombo mural; 3, cortical ósea; 4, foco de origen; 5, trombosis del seno sigmoideo; 6, trombo abscedado; 7, recanalización.



media crónica) o de una osteotromboflebitis (otitis media crónica o aguda).

Desde el punto de vista anatomopatológico se distinguen tres etapas (fig. 1-98):

1. Periflebitis, cuando la infección llega a la superficie del seno. Es muy frecuente que esto se asocie con un empiema extradural (véase más adelante).
2. Flebitis mural, al ser invadida la pared del seno.
3. Tromboflebitis del seno sigmoideo al ocluirse total o parcialmente la luz de este con pus y coágulos, que potencialmente pueden pasar a la circulación general, lo cual es poco frecuente.

**Manifestaciones clínicas.** Dependen del período. Al principio se observa un síndrome infeccioso general al que se agrega una cefalea pulsátil terebrante, no suprimible con analgésicos. Si el paciente no está medicado con antibióticos, las bacteriemias periódicas producen crisis de sudación, fiebre en picos y escalofríos. Una vez producida la trombosis por lesión del endotelio, el coágulo puede quedar limitado al seno sigmoideo o bien progresar en varias direcciones:

- a) Si lo hace hacia abajo, ocluye la vena yugular y se ve un trazo congestivo y doloroso en el cuello (poco frecuente).
- b) Si progresa hacia afuera, ocluye la vena emisaria mastoidea y produce dolor e inflamación retromastoidea (signo de Greissinger).
- c) Si avanza hacia adelante por el seno petroso superior y llega al seno cavernoso, provoca quemosis, ptosis, edema palpebral y dolor retroorbitario.

La oclusión de la luz del seno genera síntomas cuando el resto del sistema (fig. 1-99) no alcanza para drenar la sangre venosa del cerebro; se produce entonces hipertensión endocraneana, que se exterioriza clínicamente por cefalea, edema de papila, bradicardia y vómitos en chorro.

**Diagnóstico.** Clásicamente se describía una ingeniosa serie de pruebas pa-

Fig. 1-98. Tromboflebitis del seno lateral. 1, seno sigmoideo; 2, trombo mural; 3, cortical ósea; 4, foco de origen; 5, trombosis del seno sigmoideo; 6, trombo abscedado; 7, recanalización.

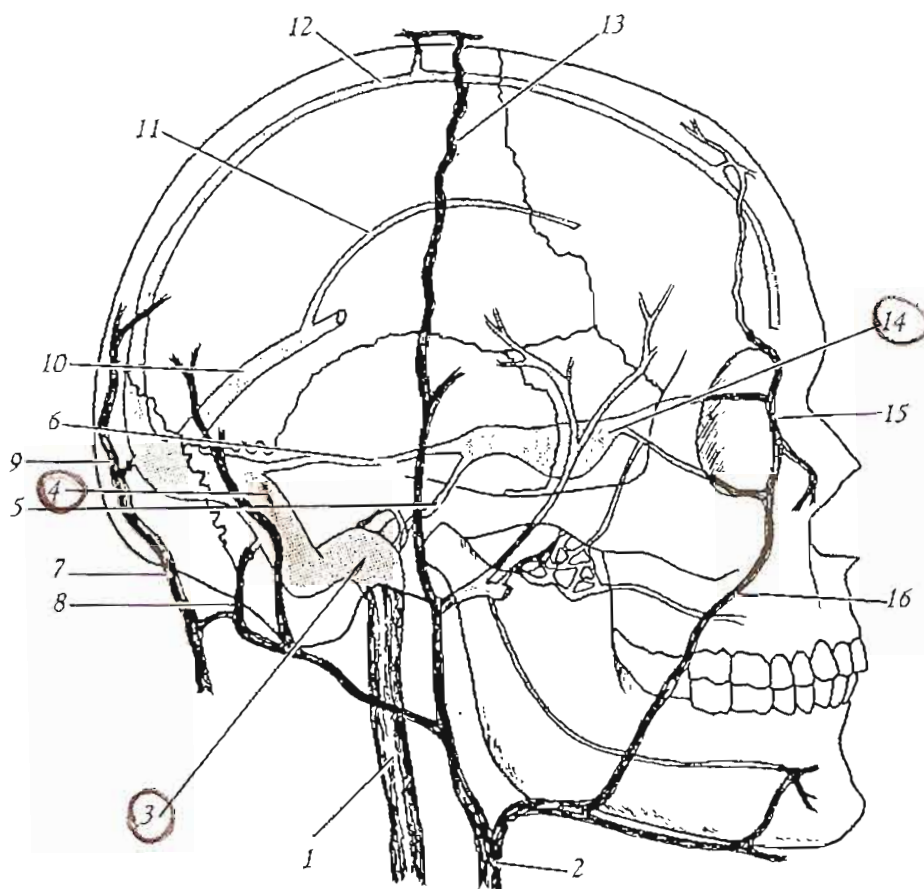


Fig. 1-99. Sistema de drenaje venoso de la cabeza: 1, vena yugular interna; 2, vena facial común; 3, golfo de la vena yugular; 4, seno sigmoideo; 5, seno petroso inferior; 6, seno petroso superior; 7, vena occipital; 8, vena emisaria mastoidea; 9, vena emisaria occipital; 10, seno recto; 11, seno sagital inferior; 12, seno sagital superior; 13, vena temporal superficial; 14, seno cavernoso; 15, vena angular; 16, vena facial anterior.

ra investigar la oclusión del seno. Esto ha perdido vigencia tras la aparición de la resonancia magnética. El hemocultivo seriado a intervalos fijos, o mejor aún ante la aparición de fiebre (bacteriemia), es la única oportunidad no quirúrgica de lograr la identificación del germen.

**Tratamiento.** La tromboflebitis del seno sigmoideo consecutiva a una otitis media aguda se trata con antibióticos según los hallazgos del cultivo o bien con vancomicina-ceftriaxona.

La tromboflebitis sigmoidea consecutiva a una otitis media crónica se trata con antibióticos según los hallazgos del cultivo o bien con vancomicina-tazobactam-piperacilina o vancomicina-ceftazidima-ornidazol. El tratamiento comprende siempre la cirugía apenas se haya estabilizado el cuadro. Tras una mastoidectomía completa, se investiga la permeabilidad del seno con una aguja. Si está ocluido con contenido purulento, se lo abre y se sigue el vaso hasta llegar a encontrar sangre circulante. Si está ocluido con sangre coagulada, se aspira el coágulo que se encuentra en el campo quirúrgico, sin avanzar más.

## COMPLICACIONES ENDOCRANEANAS

Se denomina así a las extensiones del proceso infeccioso ótico dentro del cráneo. Pueden ser intradurales o extradurales (fig. 1-95). Si bien son poco frecuentes, se debe tener presente que cualquier paciente que sufra una otitis media aguda u otitis media crónica colestomatosa puede desarrollarlas. La incidencia actual en nuestro medio es de una complicación endocraneana cada 2.500 otitis medias agudas y una cada 20 colestatomas no tratados. Como en el caso de las complicaciones intratemporales, se registra últimamente cierto aumento de la frecuencia. Dado que son afecciones de alta mortalidad, es esencial tener presentes los síntomas de alarma que describiremos luego, así como solicitar una tomografía computarizada o resonancia magnética ante la mínima duda. Para la descripción de estas patologías que se hace a continuación valen las mismas advertencias hechas anteriormente, con el agregado de la indispensable intervención del neurocirujano en el equipo.



## Meningitis

**Definición y vías de propagación.** Es la infección de las leptomeninges y del líquido cefalorraquídeo a partir de un proceso ótico. Las vías de propagación de la infección pueden ser rápidas o lentas, como ya se explicó. Como ejemplo de vía rápida puede citarse una otitis media aguda que produce meningitis a través de venas comunicantes. Esa misma otitis media aguda puede producir meningitis a través de una dehiscencia ósea congénita en el techo del tímpano o de una vieja fractura de la base del cráneo. Las vías lentas están básicamente representadas por el colesteatoma. Este puede provocar meningitis directamente, al invadir la duramadre de la fosa media o la fosa posterior desde la mastoide o el oído medio, o bien puede tener etapas intermedias, como por ejemplo una tromboflebitis del seno sigmoideo o un empiema extradural.

**Etiología.** Como en los casos anteriores, la flora microbiana responsable varía según la infección provenga de una otitis media aguda o crónica; sin embargo, es frecuente observar infecciones por neumococo o *Haemophilus* o algún tipo de estreptococo en un colesteatoma.

**Manifestaciones clínicas.** Las manifestaciones clínicas suelen ser de comienzo brusco, con cefalea, fiebre, somnolencia y alteraciones del carácter. Se agregan fotofobia, vómitos y posición en gatillo en una segunda etapa, y finalmente hay depresión generalizada, bradicardia y coma. Los hallazgos más típicos son rigidez de nuca y signos de Kernig y de Brudzinski positivos; el primero consiste en la imposibilidad de extender la pierna cuando el muslo está flexionado; el segundo, en la involuntaria flexión de la cadera, el muslo y las piernas al flexionar el cuello. En niños menores de 2 años los signos son más vagos, con irritabilidad, llanto y falta de signos meníngeos. En los lactantes es típica la presencia de "fontanela llena".

**Diagnóstico.** Se hace sobre la base de la signosintomatología típica y la punción lumbar confirmatoria. La indicación de punción lumbar es efectuada por el neurocirujano, usualmente ante una tomografía computarizada que no muestra un proceso ocupante ni signos de hipertensión endocraneana. La presencia de estos implicaría el riesgo de enclavamiento amigdalino por una punción lumbar intempestiva. El líquido de punción lumbar se presenta hipertenso, turbio, celular, con aumento de proteínas y disminución de la glucosa. Como con todo elemento que se envíe a cultivo, es importante solicitar también coloración de Gram, dado que a veces es el único elemento bacteriológico con el que contamos. Cuando el cultivo es negativo, se intenta identificar el germen en función de los antígenos bacterianos mediante contrainmunolectroforesis.

**Tratamiento.** *Meningitis consecutiva a una otitis media aguda.* Se realiza una gran miringotomía con aspiración y cultivo. Es necesario verificar diariamente que la perforación permanezca abierta. El primer tratamiento antibiótico se decide sobre la base de la tinción de Gram. Suele consistir en ceftriaxona por vía intravenosa administrada durante un número de días suficiente por no evaluar con punción lumbar según necesidad. Si la tomografía computarizada no muestra una complicación intratemporal concomitante, este es el tratamiento habitual, que dura unos 14 días. Si no hay respuesta a la antibioticoterapia en 72 horas y se comprueba el agregado de tromboflebitis del seno sigmoideo o empiema extradural, debe considerarse el avenamiento quirúrgico así como la rotación antibiótica basada en el cultivo. A falta de este, se opta por ceftazidima y vancomicina o bien tazobactam y vancomicina. En el caso de las meningitis recidivantes consecutivas a otitis media aguda, debe solucionarse el problema con una exploración quirúrgica, que muchas veces detecta una vía de comunicación notoria, como un meningocele en la mastoide. Si no hay una causa clara, debe practicarse una petrosectomía subtotal, que consiste en la exenteración completa de todas las celillas mastoideas y posterior sellado con grasa y músculo para obstruir cualquier vía de comunicación entre el temporal y la duramadre, congénita o adquirida.



*Meningitis consecutiva a una otitis media crónica.* Se debe iniciar el tratamiento antibiótico con ceftazidima, metronidazol, meropenem o tazobactam-vancomicina. A las 72 horas, ante la mejoría del cuadro, se opera el colesteatoma. La duración del tratamiento y el cambio de los antibióticos por otros dependen de la respuesta y de los cultivos.

## Empiema extradural

**Definición e incidencia.** Es la colección de pus dentro del cráneo, pero por fuera de la duramadre (fig. 1-100). Puede producirse en la fosa media o posterior, aunque es más frecuente en esta última. Por su incidencia, ocupa el segundo lugar, después de la meningitis, entre las complicaciones endocraneanas.

**Etiopatogenia y vías de propagación.** Son similares a las de la meningitis.

**Manifestaciones clínicas.** Se manifiesta por cefalea y otalgia pulsátil, muy intensas, con fiebre alta. Estos son los síntomas característicos, si bien a veces el empiema puede ser paucisintomático. La cefalea aumenta con el decúbito, y al principio hay falta de alteraciones del sensorio. La otalgia puede disminuir súbitamente al aumentar la otorrea, lo cual sería diagnóstico, aunque es poco frecuente. Si el volumen de la colección aumenta, produce síntomas de hipertensión endocraneana: cefaleas, vómitos sin náuseas, bradicardia, parálisis del sexto par bilateral, alteraciones del sensorio y edema de papila, así como signos típicos en la tomografía computarizada o la resonancia magnética. El empiema extradural se asocia frecuentemente a la tromboflebitis del seno sigmoideo.

**Diagnóstico.** El antecedente de otitis media aguda o crónica, ante la aparición de los síntomas de alarma, indica la necesidad perentoria de solicitar una resonancia magnética (otitis media aguda) o una tomografía computarizada

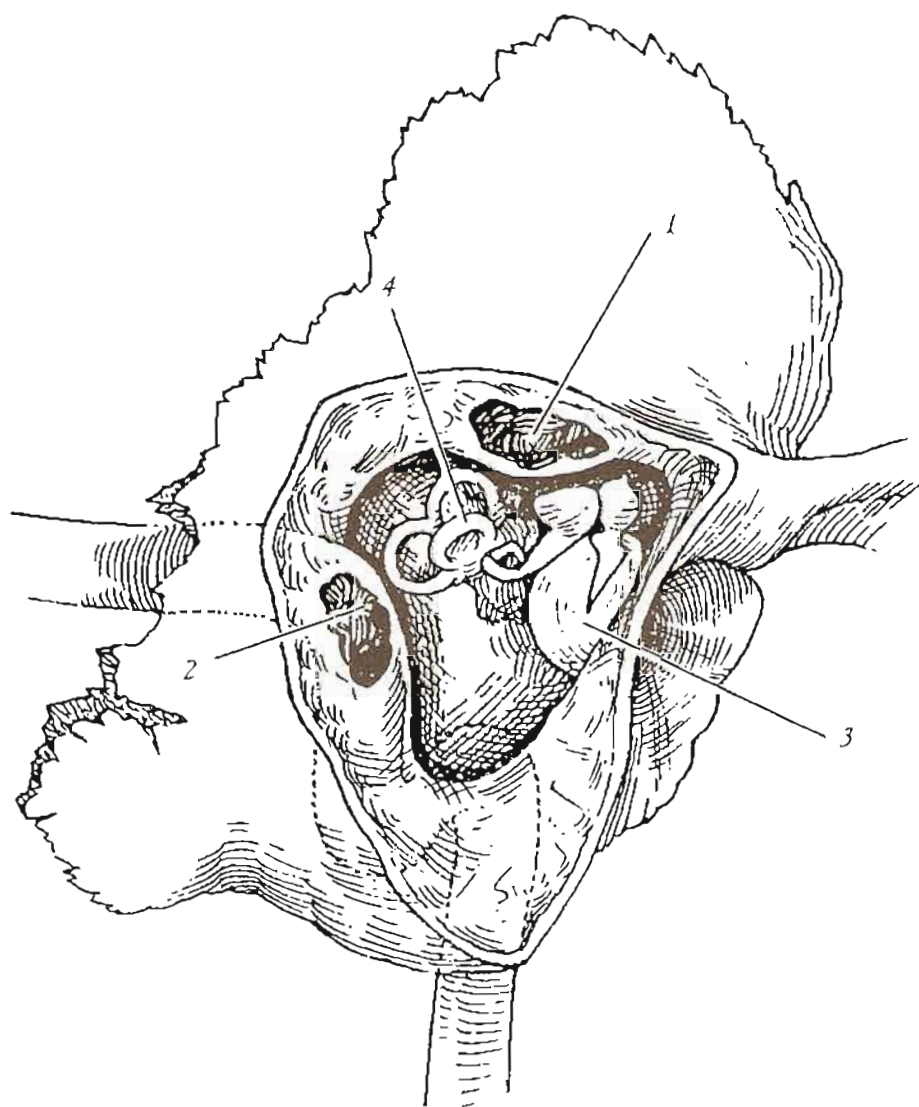


Fig. 1-100. Absceso extradural. 1, techo del antro mastoideo; 2, cortical sobre el seno sigmoideo y la fosa cerebelosa, ambas zonas de propagación; 3, membrana timpánica; 4, conductos semicirculares.

(otitis media crónica). La presencia de cefalea, somnolencia y fiebre es patognomónica, en estas circunstancias, de complicación endocraneana. La resonancia magnética es más sensible para detectar patología endocraneana, mientras que la tomografía computarizada es indispensable para definir el estado del hueso temporal con miras a la indicación quirúrgica (tabla 1-11).

**Pronóstico.** Depende de la rapidez del diagnóstico. En general es bueno en las complicaciones de la otitis media aguda y un poco más tórpido en el caso de las complicaciones de otitis medias crónicas.

**Tratamiento.** Se basa en el antecedente de otitis media aguda o crónica, en la ubicación del empiema en la fosa media o posterior y en el estado general del paciente. Si el estado es malo, se comienza con medicación (véase más adelante) y luego se opera. Si el estado general lo permite, se actúa del siguiente modo:

- a) *Empiema en fosa posterior consecutivo a otitis media aguda.* Se comienza con ceftriaxona i.v., y el empiema es drenado por el neurocirujano por vía suboccipital. Se deja un drenaje durante 2 o 3 días.
- b) *Empiema en fosa media consecutivo a otitis media aguda.* Se administra ceftriaxona i.v., y el empiema es drenado por el oído medio, si es posible (según la TC coronal), por el otorrinolaringólogo. Si no es posible, lo evacua por la fosa media el neurocirujano o el otorrinolaringólogo. Se deja un drenaje por 2 o 3 días.
- c) *Empiema en fosa media consecutivo a otitis media crónica.* Es de resorte del otorrinolaringólogo, que opera el colesteatoma y drena el empiema. Se medica con ceftazidima-ornidazol o meropenem.
- d) *Empiema en fosa posterior consecutivo a otitis media crónica.* El otorrinolaringólogo opera el colesteatoma y comienza el drenaje del empiema. Si la tomografía de control revela un resto, lo drena el neurocirujano por vía suboccipital. Se trata con ceftazidima-metronidazol o meropenem.

Este es solo un esquema inicial orientativo para la distribución del trabajo. La experiencia de los miembros del equipo decidirá la mejor conducta que ha de seguirse. Si el paciente responde favorablemente a la terapéutica, se continúa con

el tratamiento antibiótico mientras haya otorrea. Para un mejor control de esta no se tapona el conducto auditivo externo. El criterio de alta lo establecen el estado general del paciente y la ausencia de síntomas, así como la tomografía computarizada o la RMN de control.

### Empiema subdural

**Definición.** Es la colección de pus en el espacio virtual entre la duramadre y la hoja externa de la aracnoides (fig. 1-101). Es muy poco frecuente y difícil de diagnosticar. Puede ser muy grave debido a

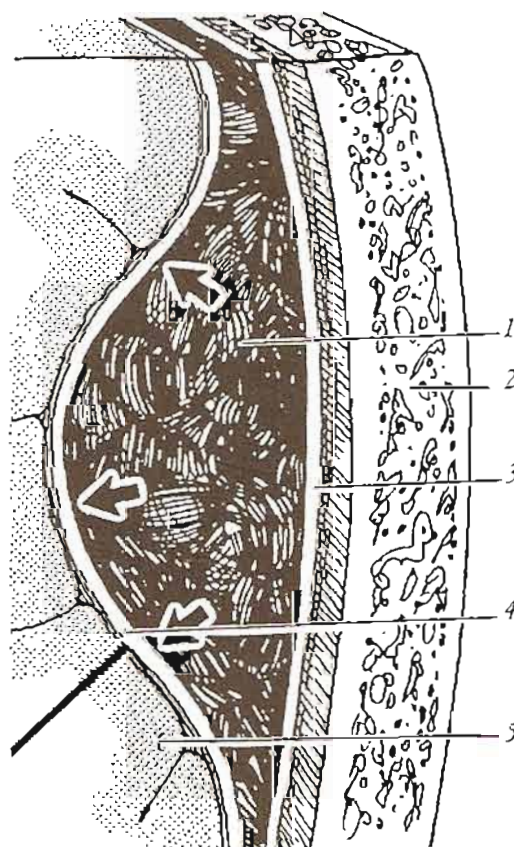


Fig. 1-101. Empiema subdural. 1, colección purulenta; 2, cortical ósea; 3, duramadre; 4, aracnoides; 5, cerebelo.



que puede progresar rápidamente, a veces en cuestión de horas, hasta la muerte del paciente, dado que una vez producida la separación inicial de ambas meninges el progreso se ve muy facilitado.

**Manifestaciones clínicas.** Hay un síndrome global y otro focal; el global a su vez se divide en infeccioso y síndrome de hipertensión endocraneana.

*Síndrome global:*

1. Síndrome infeccioso, consistente en fiebre, taquicardia, leucocitosis y eritrosedimentación elevada.
2. Síndrome de hipertensión endocraneana, con cefaleas, vómitos en chorro, alteraciones de la conducta, afectación del sexto par bilateral, bradicardia.

**Síndromes focales.** Consisten en convulsiones y hemiparesias en caso de localizarse el empiema en la fosa media, o ataxia y dismetrías cerebelosas en caso de localizarse en la fosa posterior.

De acuerdo con la gravedad y localización del proceso, se presentan unos u otros con mayor intensidad.

**Diagnóstico.** En vista de los antecedentes y la sintomatología mencionados, se solicita una resonancia magnética que permite el diagnóstico de certeza.

**Evolución.** Según las circunstancias existen tres posibilidades:

- a) El paciente se cura merced a un tratamiento temprano y adecuado.
- b) El empiema se cronifica, se encapsula y queda latente por un tiempo.
- c) La afección progresa y el paciente muere por hipertensión endocraneana u otra causa.

Dada la gravedad de esta patología, volvemos a enfatizar la necesidad de recordar el trípole básico de diagnóstico: *antecedentes + sintomatología actual + RMN o TC*.

**Tratamiento. Medicamentoso.** La selección antibiótica es igual que para el empiema extradural, con el agregado de metronidazol para los empiemas consecutivos a otitis medias crónicas. Se continúa por 3 o 4 semanas.

**Neuroquirúrgico.** Se practica una craniectomía a través de la cual se drena la colección, lo que no es fácil. El procedimiento se complica aún más si el empiema se ha cronificado, dadas las adherencias que se producen.

## Abscesos intraparenquimatosos

**Definición e incidencia.** Se llama así a las colecciones supuradas que se desarrollan dentro de la masa encefálica, usualmente en la sustancia blanca, in-

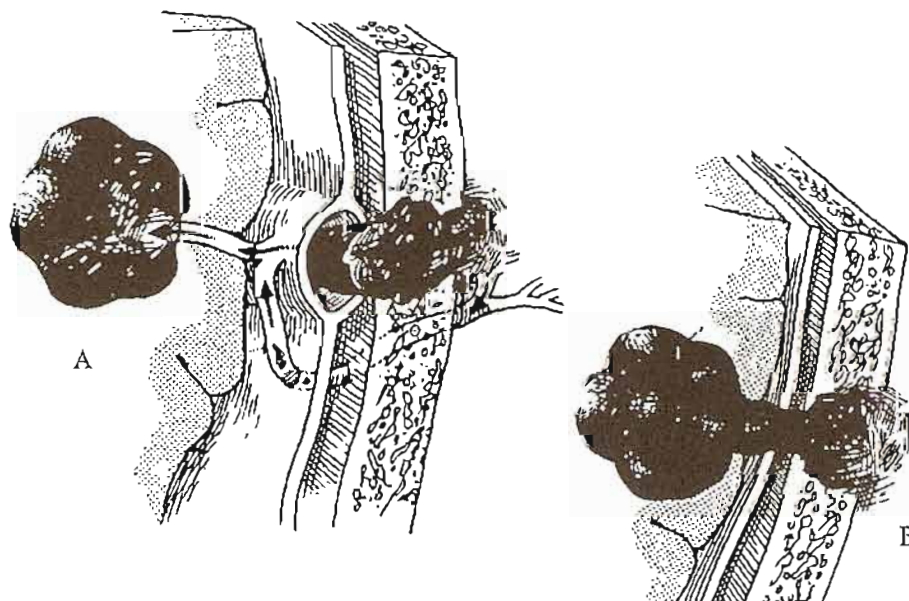


Fig. 1-102. Absceso cerebral. A. Absceso por tromboflebitis, causado por infección extradural. B. Absceso por comunicación directa con la cavidad mastoidea.



mediatamente por debajo de la corteza (fig. 1-102). Siguen en frecuencia de presentación a los empiemas extradurales. Pueden ubicarse en la fosa media (lo más frecuente) o en la fosa posterior, pero en este último caso son más graves por la mayor posibilidad de enclavamiento.

**Patogenia y anatomía patológica.** Los abscesos cerebrales pueden provenir tanto de una otitis media aguda como crónica, y pueden producirse por vías rápidas o lentas.

Entre los generados por vías rápidas, la causa más frecuente es la otitis media aguda. Predominan en la fosa media, y pueden ser únicos o múltiples. Es en esta situación en que más frecuentemente se ven abscesos múltiples.

Los abscesos producidos por vías lentas solo corresponden a una otitis media crónica. El proceso osteítico va erosionando el hueso y habitualmente produce un empiema extradural que no se extiende ni genera síntomas elocuentes por tabicarse tempranamente. Queda así establecido un camino cuya progresión determina la formación de un absceso intraparenquimatoso. La tomografía computarizada revela la continuidad, punto crucial para la elección de la estrategia terapéutica, como veremos luego.

Desde el punto de vista anatomopatológico se distinguen cuatro etapas:

1. *Cerebritis precoz.* Hay una zona edematizada poco definida.
2. *Cerebritis tardía.* Se caracteriza por la delimitación de un área necrótica central y edema periférico.
3. *Absceso precoz.* La cápsula comienza a formarse.
4. *Absceso tardío.* Hay una cápsula bien definida que contiene al absceso con menos edema periférico. La progresión se manifiesta por la reaparición de este edema. La rotura en un ventrículo es particularmente temible.

**Manifestaciones clínicas.** La sintomatología puede ser muy variada en lo que respecta a sus manifestaciones e intensidad, según el estadio y la progresión o no de la enfermedad. En algunas ocasiones el absceso es totalmente asintomático y solo un hallazgo de una tomografía computarizada pedida por otro motivo. Este es el caso de algunos procesos viejos y encapsulados que no superan los 2 o 3 cm de diámetro.

El absceso agudo se exterioriza por un síndrome general y uno focal.

**Síndrome general.** Consiste en el síndrome infeccioso y el de hipertensión endocraneana (véase antes). Puede haber midriasis unilateral, y es particularmente ominoso el paso de taquicardia a bradicardia.

**Síndrome focal.** Puede haber convulsiones, paresias unilaterales, anestias contralaterales, hemianopsias y afasias cuando se afecta el hemisferio dominante. En las localizaciones cerebelosas hay temblor intencional.

**Diagnóstico.** Se solicita tomografía computarizada y resonancia magnética en las complicaciones de las otitis medias crónicas. La resonancia magnética sola es suficiente en las complicaciones de una otitis media aguda. La punción lumbar va a mostrar un líquido celular e hipertenso. El diagnóstico se hace sobre la base del tripode básico mencionado anteriormente.

**Tratamiento.** Se decide en función de la localización en la fosa media o posterior, el estado general del paciente, el antecedente de otitis media aguda o crónica, si se trata de un primer episodio o de recidiva, los hallazgos de la TC o la RMN, los resultados de los cultivos y otros exámenes complementarios y la experiencia previa del equipo, así como la concomitancia de otras complicaciones. Al combinar todas estas variables en los modos de presentación más frecuentes, resulta lo siguiente:

1. Antecedente de otitis media aguda; localización en fosa media o posterior; primer episodio:
  - a) Buen estado general y neurológico: ceftriaxona + metronidazol y mo-

- nitoreo de la evolución con RMN; paracentesis amplia.
- b) Mal estado general o mala evolución: misma medicación y drenaje por un neurocirujano con una punción hecha a través de una craneotomía mínima o a cielo abierto.
2. Antecedente de otitis media aguda; localización en la fosa media; recidiva:
- a) Buen estado general y neurológico: una vez curada la otitis, se explora quirúrgicamente a fin de buscar el camino preformado en el hueso temporal para sellarlo.
  - b) Mal estado general: se lo trata, y luego se actúa como en el párrafo anterior. Si el absceso no responde, el neurocirujano lo drena mediante punción o a cielo abierto. En la misma operación o en un segundo tiempo, el otorrinolaringólogo explora el hueso temporal para sellar el camino preformado.
3. Antecedente de otitis media crónica:
- a) Buen estado general y neurológico:
    - i) Absceso en fosa posterior: cefotazidima, metronidazol o meropenem y ornidazol, junto con drenaje quirúrgico. Si la TC revela continuidad entre el colesteatoma y el absceso, se drena en la misma operación que el colesteatoma. Si no hay continuidad, el neurocirujano drena el absceso por vía suboccipital y, en la misma operación o en un segundo tiempo, se opera el colesteatoma.
    - ii) Absceso en fosa media: se trata con cefotazidima, metronidazol o meropenem, agregando vancomicina si se sospecha estafilococo meticilinoresistente, y anticonvulsivantes. Si la TC muestra continuidad entre el colesteatoma y el absceso, el otorrinolaringólogo intenta drenarlo en la misma operación para extirpar el colesteatoma. Si no hay continuidad, se sigue con la medicación y, cuando el absceso comienza a retrogradar, el otorrinolaringólogo opera el colesteatoma. Se sigue monitoreando al absceso con resonancia magnética y se actúa en consecuencia como en los párrafos anteriores. La medicación se continúa durante 4 a 6 semanas.
  - b) Mal estado general o neurológico: se trata con la misma medicación y se controla la evolución del absceso, la cual define el tratamiento que ha de seguirse; el colesteatoma se trata en un segundo tiempo una vez resuelto el absceso.

Este complicado algoritmo de tratamiento solo debe entenderse a título ilustrativo para describir la amplitud de variables en juego. Cada equipo irá desarrollando sus propias pautas a la luz de su experiencia.

## Hidrocefalia otítica

**Definición.** Es una entidad caracterizada por el aumento de la presión del LCR acompañado de síntomas y signos de hipertensión endocraneana, con composición normal del líquido cefalorraquídeo y casi sin signos neurológicos (fig. 1-103).

**Etiopatogenia.** Se atribuye a la trombosis del seno sigmoideo, aunque la obstrucción de este es más frecuente que la hidrocefalia otítica (véase antes). También se supone que puede deberse a una falla en la reabsorción del LCR. Se observa con mayor frecuencia en los niños. Aparece en el curso de una otitis media aguda o crónica, así como en el posoperatorio de una mastoidectomía.

**Manifestaciones clínicas.** Se caracteriza por un síndrome de hipertensión

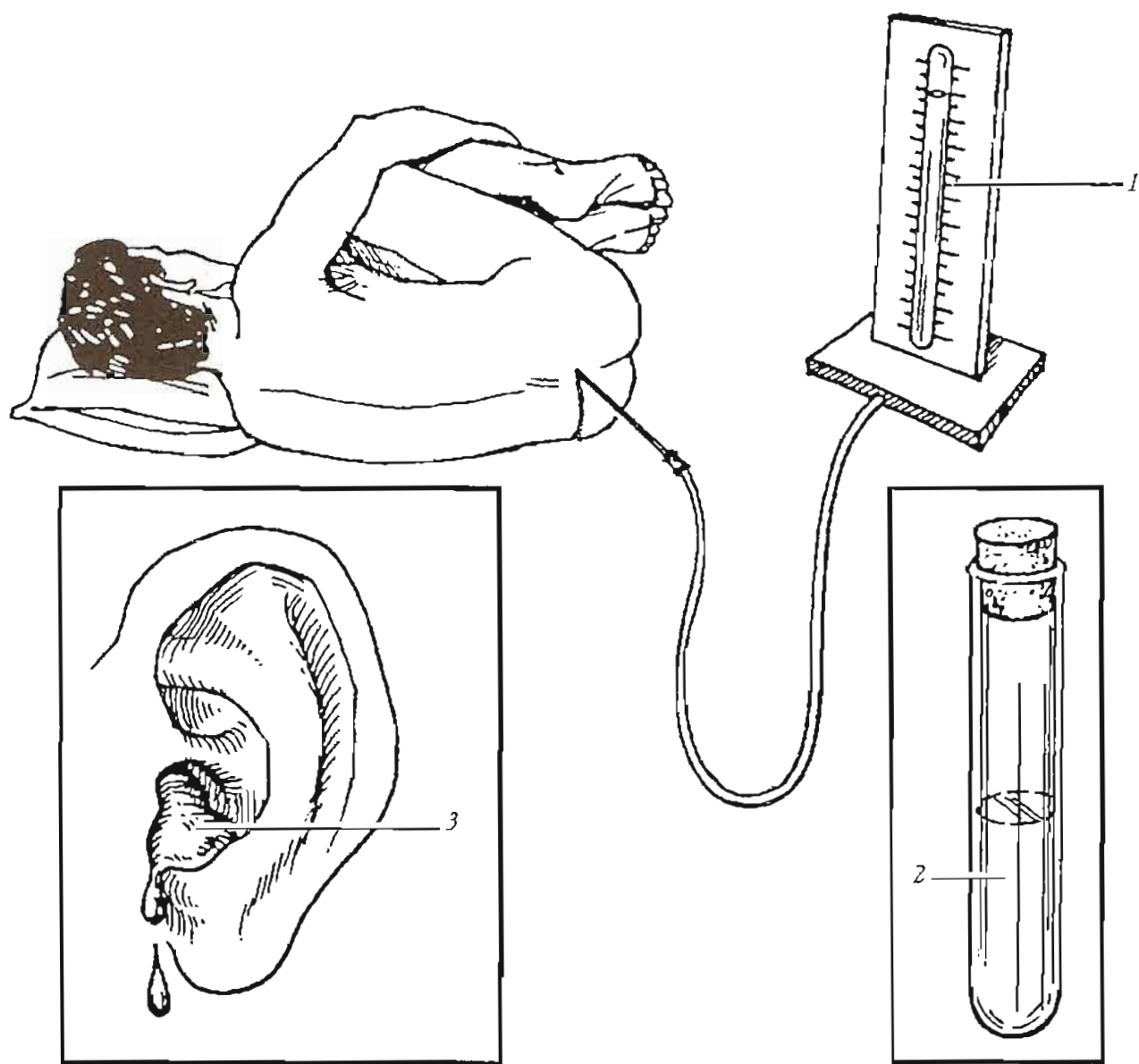


Fig. 1-103. Hidrocefalia  
óptica. 1. Hipertensión  
del líquido  
cefalorraquídeo.  
2. Líquido  
cefalorraquídeo normal.  
3. Otorrea por otopatía  
aguda o crónica.

endocraneana, con estasis papilar temprana, cefaleas intensas y diplopía por parálisis del motor ocular externo. También puede haber náuseas y vómitos. Pueden aparecer signos psíquicos caracterizados por torpeza y somnolencia. Los reflejos son normales. La temperatura no suele estar elevada.

**Diagnóstico.** Se hace por la anamnesis y los antecedentes otíticos o quirúrgicos. La punción lumbar revela líquido de características normales, pero hipertenso.

La angiografía y la ventriculografía suelen ser normales, pero la fase venosa del arteriograma muestra obstrucción del seno sigmoideo.

**Diagnóstico diferencial.** Debe establecerse con la meningitis y el absceso cerebral.

**Tratamiento.** El tratamiento debe estar dirigido a solucionar la afección óptica causal, junto con punciones lumbares seriadas para evitar la atrofia óptica. La hidrocefalia óptica tiende a curar espontáneamente en una a tres semanas.

A modo de síntesis general, en las figuras 1-104 y 1-105 y en las tablas 1-12 a 1-14 se ofrece un resumen del abordaje de las complicaciones de las otitis.



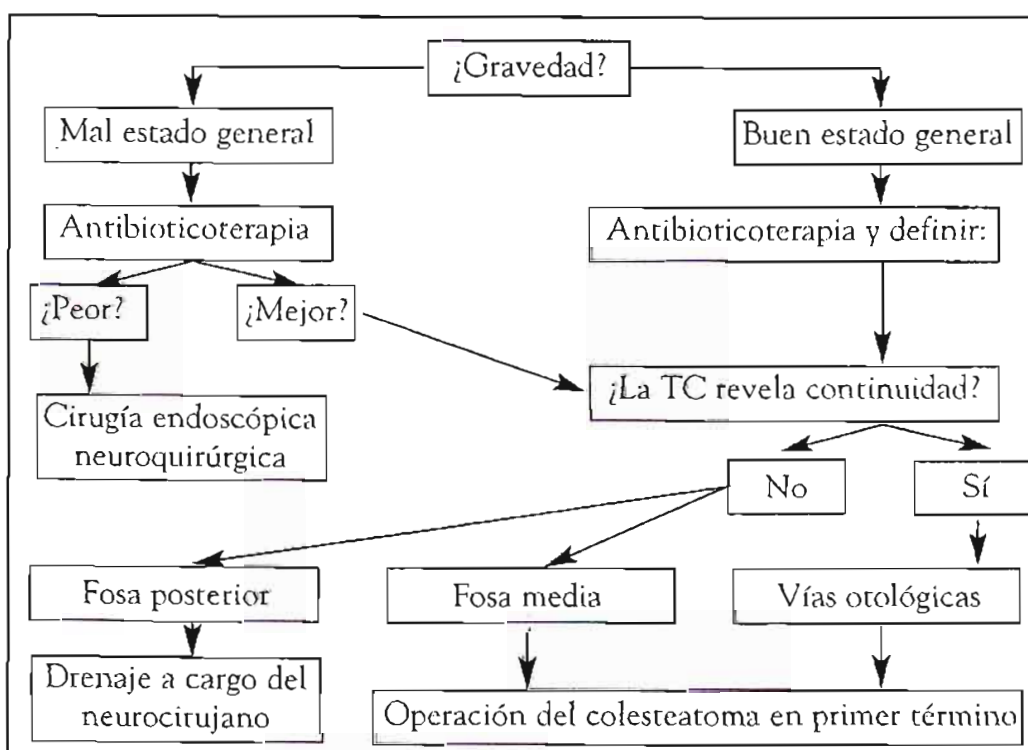
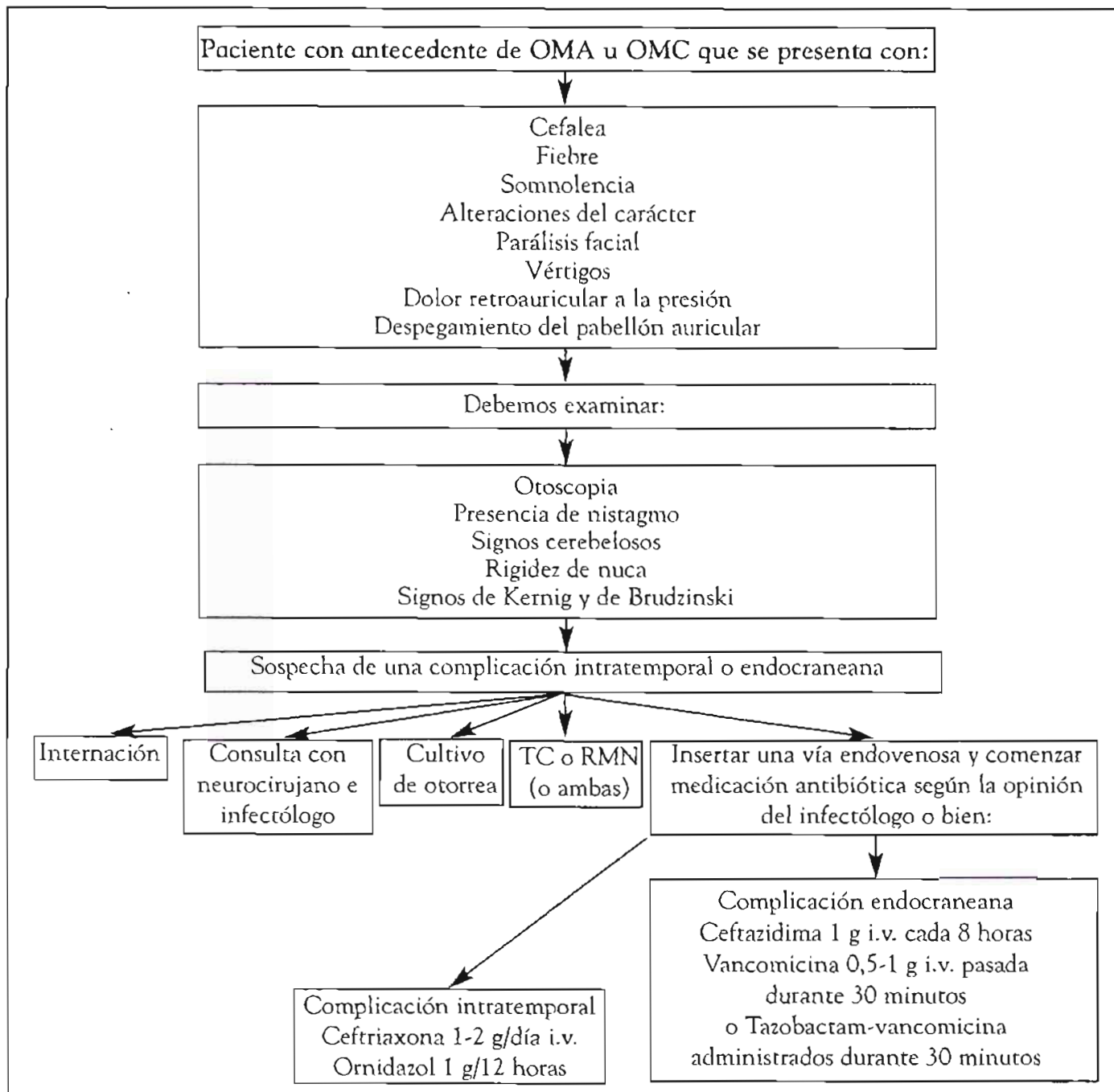


Fig. 1-104. Pautas para el tratamiento inicial de las complicaciones de las otitis.

Fig. 1-105. Tratamiento de las complicaciones endocraneanas del colesteatoma.

Tabla 1-12. Complicaciones intrapetrosas de las otitis (resumen) (siempre existe el antecedente de una otitis media aguda o crónica).

<b>Mastoiditis</b> Dolor retromastoideo Despegamiento del pabellón Caída de la pared posterosuperior del conducto auditivo externo TC: pérdida del trabeculado Paracentesis amplia/cirugía?
<b>Fístula del conducto semicircular externo</b> Vértigo moderado Inestabilidad Signo de fístula + (50%) TC no concluyente
<b>Laberintitis</b> Vértigo intenso Hipoacusia o cofosis Acufenos Diagnóstico clínico y AT TC no concluyente
<b>Parálisis facial</b> Otitis media aguda Diagnóstico clínico Paracentesis amplia y antibioticoterapia Pruebas pronósticas/cirugía? Otitis media crónica Urgencia quirúrgica Pruebas pronósticas posoperatorias
<b>Tromboflebitis del seno sigmoides</b> Cefalea y fiebre en picos (50%) Por osteotromboflebitis (OMA) Por erosión (OMC) Diagnóstico: RMN

Tabla 1-13. Complicaciones endocraneanas de las otitis (resumen) (siempre con el antecedente de una otitis media aguda o crónica).

<b>Meningitis</b> Cefalea, fiebre, somnolencia Alteraciones del carácter Fotofobia, vómitos, posición en gatillo Rigidez de nuca, signos de Kernig y de Brudzinski Punción lumbar diagnóstica (TC previa) Paracentesis y antibioticoterapia en OMA Antibioticoterapia y cirugía (72 horas después) en OMC
<b>Empiema extradural</b> Más frecuente en fosa posterior Fiebre, cefalea y otalgia pulsátil e intensa que aumenta con el decúbito Diagnóstico: TC, RMN Tratamiento Otitis media aguda: antibioticoterapia y drenaje por fosa posterior Otitis media crónica: antibioticoterapia y drenaje por mastoides al operar el colesteatoma
<b>Empiema subdural</b> Síndrome global: infeccioso, HT endocraneana Síndrome focal: fiebre, taquicardia, leucocitosis, ERS elevada, cefalea, vómitos, conducta alterada, VI par alterado bilateral, convulsiones Tratamiento: medicamentoso o neurocirugía para drenar

(Continúa)

Abscesos intraparenquimatosos  
 De fosa media o posterior  
 Los crónicos pueden ser asintomáticos  
 Los agudos provocan:  
     Síndrome infeccioso  
     Síndrome de hipertensión endocraneana: cefalea, vómito en chorro, edema de papila, alteraciones de la conducta, afectación del VI par bilateral, bradicardia  
     Síndrome focal: convulsiones, hemiparesias, ataxias, dismetría, moria  
 Tratamiento:  
     Fosa posterior: cirugía  
     Fosa media: se intenta antibioticoterapia si hay buen estado general y es paucisintomático

Tabla 1-14. Tratamiento antibiótico de las complicaciones intratemporales y endocraneanas.

Antibiótico	Dosis y observaciones
Ceftriaxona (Acantex®)	2 g cada 12 horas i.v. Dosis máxima: 4 g/día En pediatría: 25-70 mg/kg/día Hay ampollas intravenosas de 0,5 y 1 g En pacientes ambulatorios se administra 0,5 g a 1 g i.m.
Ceftazidima (Fortum®)	Solo se emplea en internación Dosis media diaria en adultos: 3 a 6 g Dosis máxima: 8 g Dosis ponderal: 30 a 100 mg/kg/día Se administra por vía i.v. cada 8 horas (tubuladura) y por vía i.m. cada 12 horas Hay que controlar la función renal Hay ampollas de 0,5 y 1 g para uso indistinto i.v. o i.m. profundo
Tazobactam-piperacilina (Tazonam®)	2,25 a 4,5 g cada 6, 8 o 12 horas 4,5 g por vía i.v. lenta en 30 minutos diluido en dextrosa al 5% en agua Por vía i.m.: frasco ampolla diluido hasta en 20 ml, inyectado lentamente Solo se administra a mayores de 12 años
Metronidazol (Flagyl®)	500 mg por vía oral cada 8 o 12 horas En niños: 20-30 mg/kg/día Presentaciones: frascos con 120 ml de suspensión (25 mg/ml); envases con 20 comprimidos (500 mg) No se debe tomar alcohol ni anticoagulantes Contraindicado en la insuficiencia hepática
Imipenem	500 mg cada 6 horas
Meropenem	1 a 2 g cada 8 horas
Hay otras opciones terapéuticas igualmente válidas. También se agregan periódicamente nuevos quimioterápicos	



# OTOSCLEROSIS

**Definición.** La *otoespongiosis* está constituida por la presencia de uno o varios focos circunscritos de un tejido óseo nuevo, blando y más vascularizado que reemplaza al hueso endocondral avascular y duro en cualquier sitio de la cápsula laberíntica. Comúnmente se denomina a esta enfermedad *otosclerosis*.

**Incidencia.** La incidencia de manifestaciones clínicas de *otoespongiosis-otosclerosis* oscila alrededor del 1% en la raza blanca; es excepcional en otras razas. La afección muestra mayor incidencia clínica entre los 20 y los 50 años de edad, y es dos veces más frecuente en las mujeres.

**Etiología.** Hay una clara prevalencia de *otoespongiosis* en ciertas familias. En aproximadamente el 50% de los pacientes con *otosclerosis* clínica existen antecedentes familiares positivos. Una serie de investigaciones permitieron clasificar a esta enfermedad como un trastorno hereditario autosómico dominante con una penetrancia de aproximadamente 40%. Si bien hay una clara diferencia entre la osteodistrofia de la cápsula laberíntica y otras enfermedades del colágeno, la *otosclerosis* puede verse simultáneamente con anomalías hereditarias del colágeno, como la enfermedad de Paget, la osteogénesis imperfecta, el síndrome de Hunter y otras.

**Patogenia.** La teoría enzimática de Causse postula que la *otosclerosis* aparecería como consecuencia de una ruptura del equilibrio enzimático a nivel de los líquidos laberínticos; las enzimas en juego son la tripsina y sus inhibidores, la  $\alpha_1$ -antitripsina y la  $\alpha_2$ -macroglobulina. La concepción enzimática está basada en la acción nociva de la tripsina y otras proteasas sobre las estructuras celulares, con liberación de otras enzimas proteolíticas que actuarían sobre las fibrillas colágenas de la cápsula ótica y sobre las células ciliadas. Este conjunto de alteraciones enzimáticas permitiría explicar desde el punto de vista clínico y anatomopatológico las diversas localizaciones de esta enfermedad en la cápsula ótica, tales como la modificación ósea del nicho oval que conduce a la fijación mecánica del estribo y la afección de las células del órgano de Corti que condicionan la degradación coclear.

La teoría autoinmune pretende explicar la patogenia de la *otoespongiosis-otosclerosis* como una reacción de la cápsula ótica contra restos cartilaginosos embrionarios dispersos en ella. De las tres capas constitutivas de la cápsula laberíntica, la del medio, denominada endocondral, desarrollada dentro del cartilago de la cápsula, presenta un hueso rico en colágeno y es en ella donde se originan los focos de *otoespongiosis* bajo ciertas condiciones.

Yoo expresó que los focos *otoespongiosos* pueden representar una respuesta inmune al colágeno de tipo II de la cápsula ótica, el cual sería considerado el antígeno responsable para inducir dicha respuesta inmunitaria al actuar como órgano blanco.

Una cantidad importante de trabajos de investigación parecen confirmar la hipótesis de la etiología autoinmune. Los restos cartilaginosos embrionarios son el sitio de acción de los anticuerpos anticolágeno de tipo II.

**Anatomía patológica.** Desde el punto de vista anatomopatológico, el foco *otoespongioso* evoluciona en tres etapas:

1. Fase vascular y congestiva.
2. Fase de resorción ósea (*otoespongiosis*).
3. Fase de neoformación de tejido óseo maduro, reticular, con fibrillas (*otosclerosis*).

La fisura antefenestra es la zona de localización de la mayoría de los focos (fig. 1-106). Está ubicada por delante de la ventana oval; comunica el periosquio del oído medio con el endostio de la cápsula ótica, y está ocupada por te-

jido fibroso y restos cartilaginosos. El foco originado en ella invade el ligamento anular del estribo y luego la platina, a la cual fija.

Los focos están formados por la unión o confluencia de pequeñas áreas de destrucción ósea y de restitución de hueso pseudohaversiano. La ultramicroscopia revela que las células vinculadas a estos procesos líticos son histiocitos mononucleares cuyo citoplasma contiene lisosomas con numerosas enzimas hidrolíticas.

Estas conclusiones de trabajos experimentales, sumadas a las de los trabajos de investigación de Jean Causse y otros, sugerirían, por la presencia de los histiocitos, que se trataría de un proceso autoinmune, mientras que el contenido de lisosomas con la carga de enzimas hidrolíticas haría pensar en una acción enzimática.

Los conceptos expuestos conformarían la *teoría inmunoenzimática* de Causse para explicar el proceso de otoespongiosis-otosclerosis.

El proceso inmunoenzimático es desencadenado por factores genéticos (con una penetrancia del 40%) u hormonales (ya que la afección predomina en mujeres en períodos de gran actividad endocrina).

**Manifestaciones clínicas.** Si bien la incidencia de manifestaciones clínicas es del 1 al 5% en la población general, se han encontrado focos otoespongiosos en la cóclea de una de cada ocho mujeres y en uno de cada 15 varones, por lo que podemos deducir que hay una enorme cantidad de procesos de otoespongiosis que no se exteriorizan clínicamente.

Son dos los síntomas fundamentales: hipoacusia y acufenos. La hipoacusia es más frecuentemente bilateral (en el 90% de los casos), aunque hay casos unilaterales. Puede ser de transmisión pura, mixta o de percepción. No es percibida por el paciente hasta que alcanza una intensidad de 20 a 30 db. Se instala lenta y progresivamente o en brotes; así, puede ser estacionaria durante años y luego empeorar súbitamente en algunos meses. El acufeno será grave o agudo según el tipo de hipoacusia, de comienzo simultáneo con esta, aunque otras veces la precede. En algunos casos, resulta más molesto que la hipoacusia.

En los pacientes con otoespongiosis raramente puede haber alteraciones del equilibrio y, más excepcionalmente, sensación de vértigo. Esto se ve con mayor frecuencia cuando hay compromiso de la vía ósea y se cree que es causado por la acción enzimática sobre las células sensoriales del laberinto posterior.

A veces, la otoespongiosis puede coexistir con la enfermedad de Menière.

**Formas clínicas de otoespongiosis.** Hay tres formas clínicas de otoespongiosis:

1. De transmisión pura o de Bezold-Politzer, por fijación del estribo.
2. Mixta de Lermoyez, por fijación del estribo y lesión coclear.
3. Perceptiva pura, de Manasse, en la que existen solo lesiones cocleares con estribo móvil.

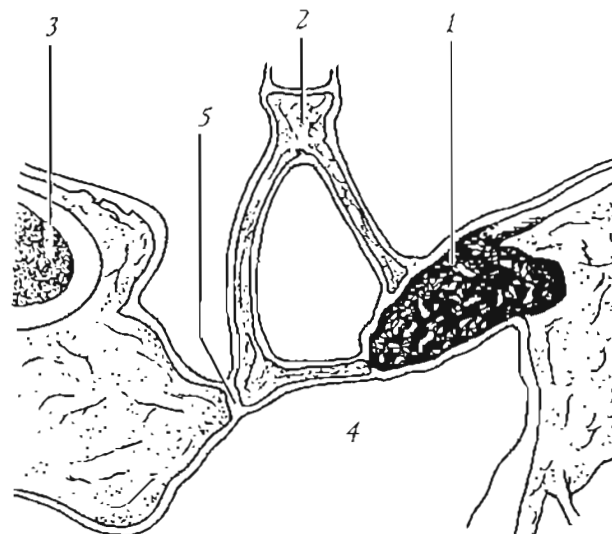


Fig. 1-106. Otosclerosis.

1, foco otoscleroso;  
2, estribo; 3, nervio  
facial; 4, vestíbulo;  
5, ligamento anular.

# Audiograma

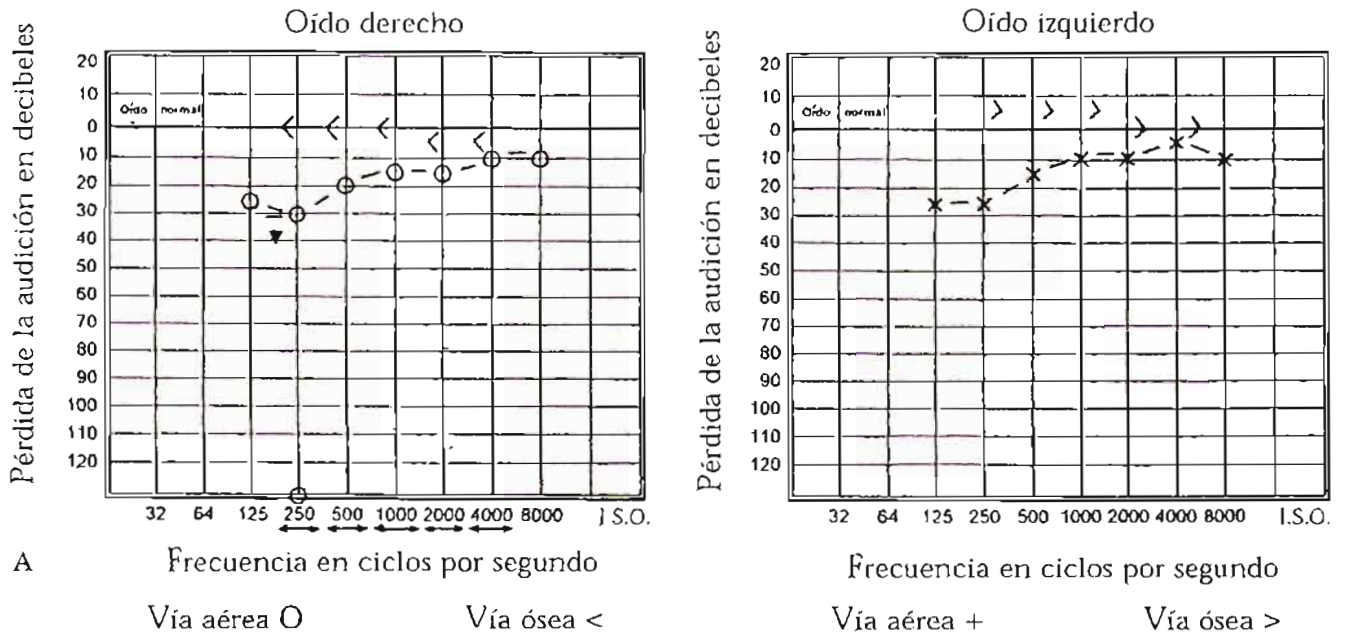
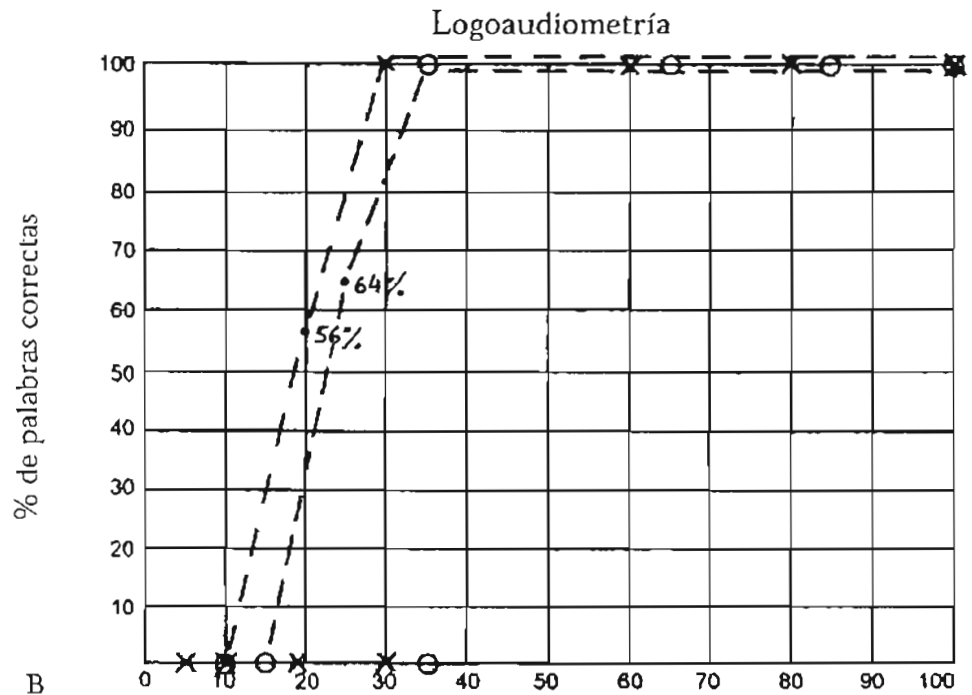


Fig. 1-107. Otosclerosis de Bezold-Politzer.

- A. Audiograma en el primer estadio.  
B. Logaudiometría en el primer estadio.



*Otosclerosis de Bezold-Politzer.* La forma conductiva pura en su período de comienzo presenta un descenso de la vía aérea para los tonos graves (128, 256 y 512 cps), con mantenimiento de los tonos agudos (1.024, 2.048 y 4.096 cps) casi al mismo nivel que la vía ósea (fig. 1-107, A). Existe una hipoacusia conductiva solo para las frecuencias graves.

Cuando se establece el período de estado, la hipoacusia progresa también hacia las frecuencias agudas y es similar para toda la escala tonal. En este período aparece la muesca de Carhart, que consiste en un descenso de la percepción por vía ósea por causas mecánicas —aumento de la impedancia— entre los 500 y 4.000 ciclos por segundo (fig. 1-108, A). La magnitud del descenso se calcula en 5 db para 500 ciclos; 10 db para 1.000 ciclos; 15 db para 2.000 ciclos; 5 db para 4.000 ciclos.

En el período final, esta forma clínica puede persistir como una hipoacusia conductiva pura o, más frecuentemente, transformarse en una forma clínica mixta por lesión agregada del órgano de Corti. Los acúfenos graves pueden



## Audiograma

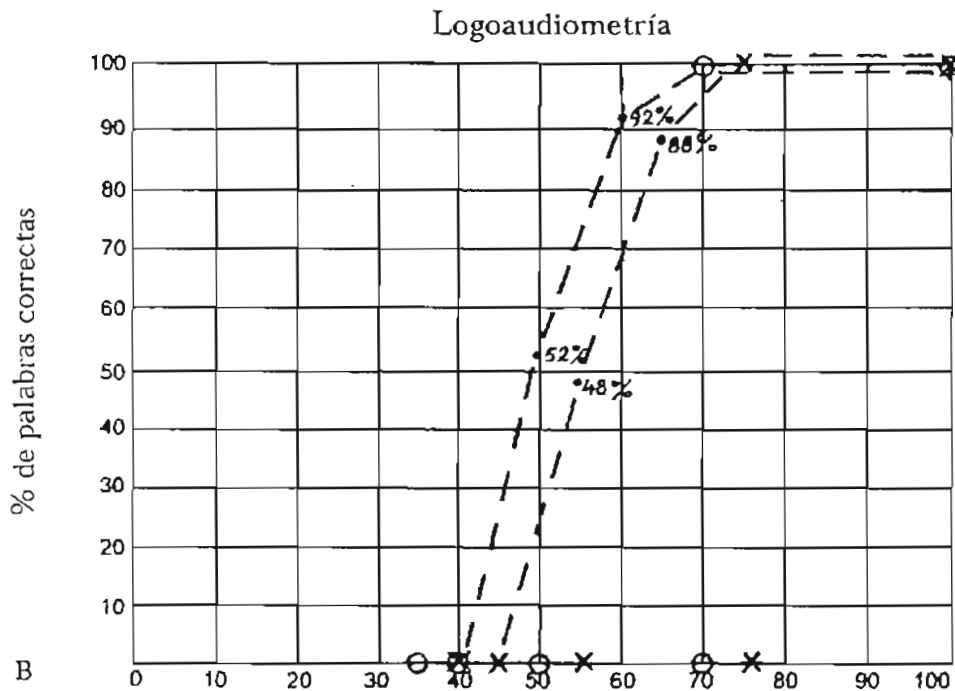
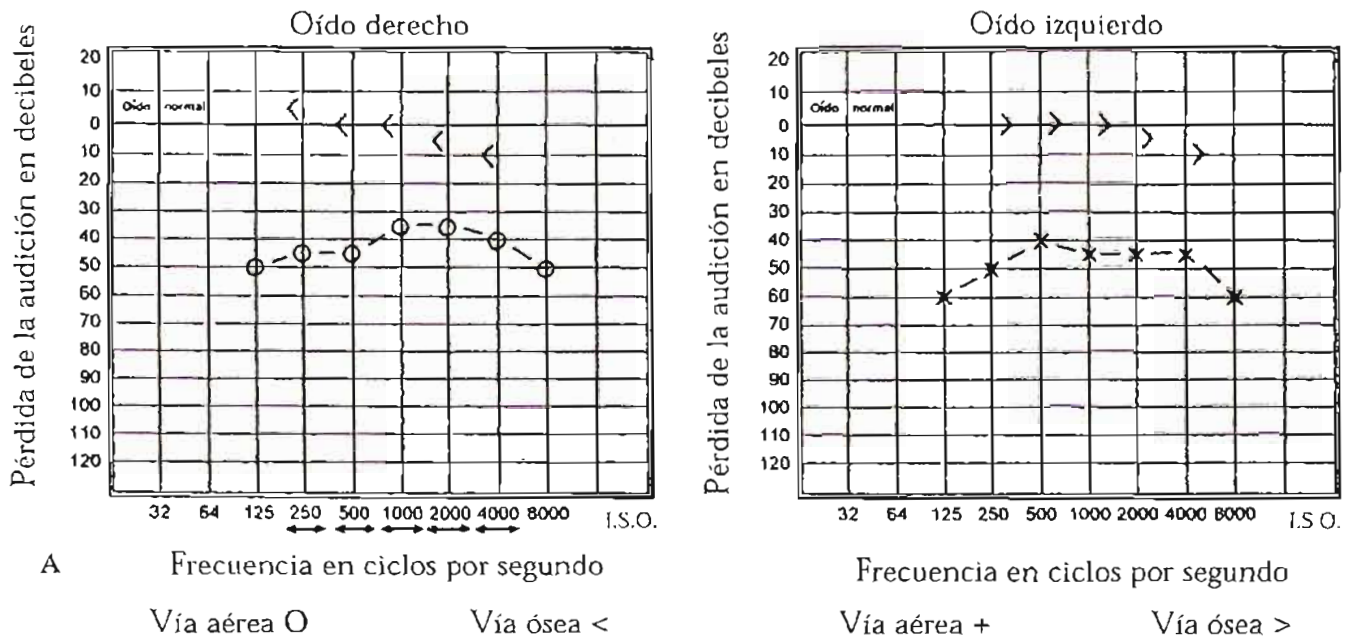


Fig. 1-108. Otosclerosis de Bezold-Politzer.  
A. Audiograma en el segundo estadio.  
B. Logaudiometría en el período de estado.

convertirse en agudos. La logaudiometría conserva el perfil de la curva normal, pero desplazada hacia la derecha del gráfico.

Las pruebas supraliminales son normales.

*Otosclerosis mixta de Lermoyez.* Se presenta por lo general en personas jóvenes y constituye una forma evolutiva más grave, dado que corresponde a focos muy activos que afectan tempranamente la cóclea. En ella, el descenso de los graves por vía aérea es simultáneo al de los agudos por vía ósea (fig. 1-109, A). Esta forma clínica lleva a hipoacusias más profundas que la forma de Bezold-Politzer. Los acufenos pueden ser agudos.

Se calcula que el 80 al 90% de las formas clínicas conductivas y mixtas son bilaterales; en un 5 a 10% de los casos existe una hipoacusia mixta con una forma coclear contralateral.

*Otosclerosis de Manasse.* La forma de Manasse presenta hipoacusia perceptiva inicial, sin compromiso de la vía aérea. Es de difícil diagnóstico etiológico y diferencial, porque no hay diferencia osteoaérea (fig. 1-110, A).

## Audiograma

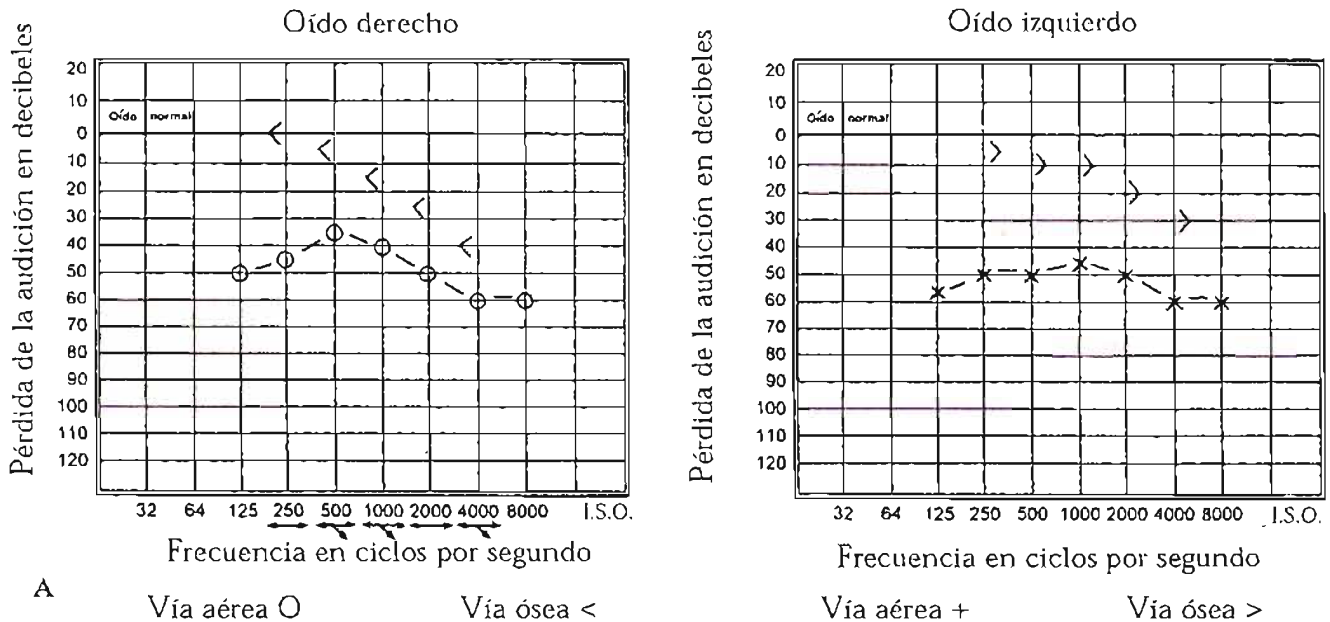
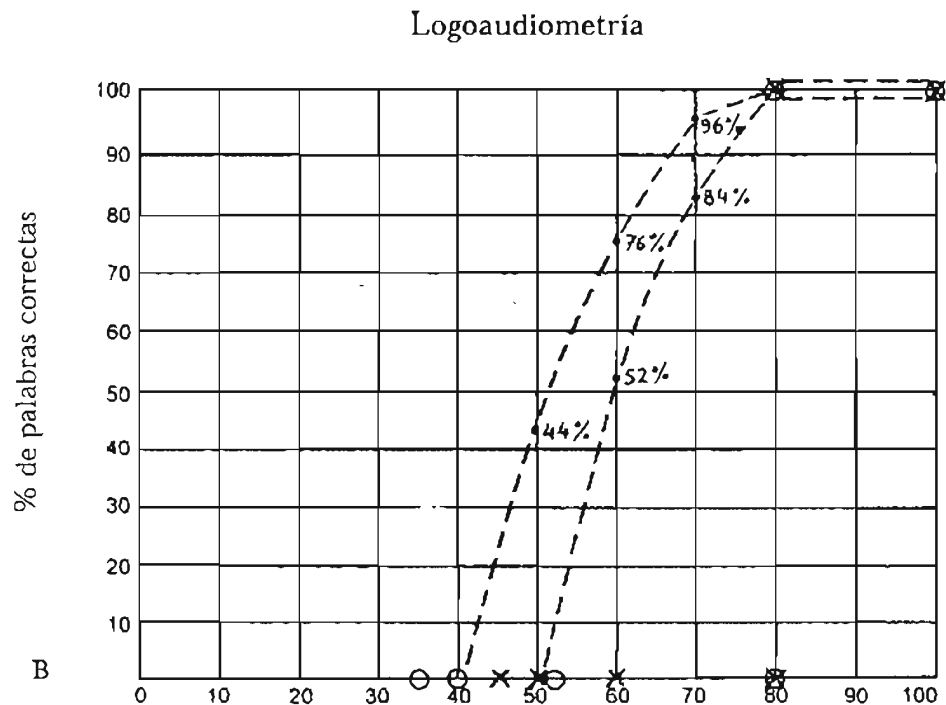


Fig. 1-109. Otosclerosis mixta o de Lermoyez.  
A. Audiograma.  
B. Logaudiometría.



Se llega al diagnóstico por los antecedentes familiares, la progresividad de la afección, la posibilidad de que en el otro oído pueda haber una hipoacusia mixta y la información brindada por la tomografía computarizada de cóclea con densitometría (véase más adelante). El acufeno es agudo.

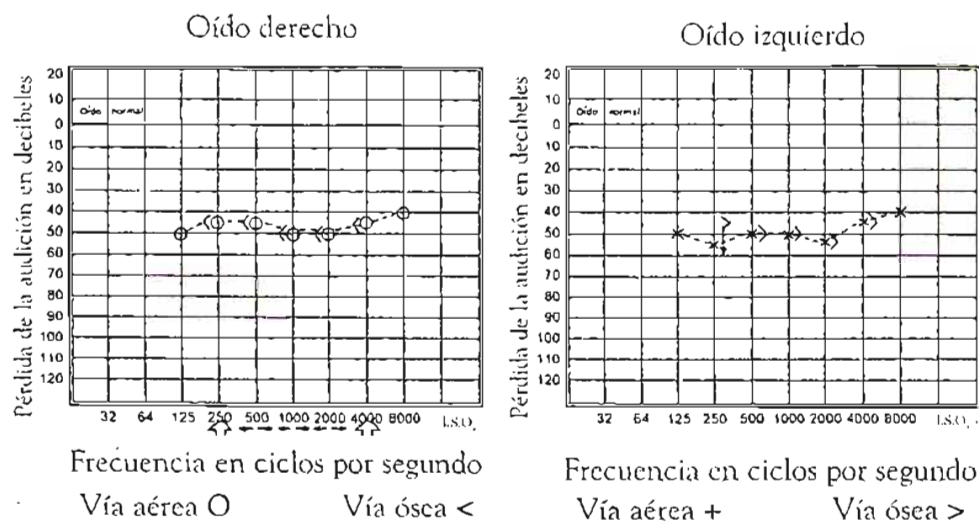
Algunas veces, tras un comienzo perceptivo puro, se convierte en una forma mixta por fijación del estribo.

Se debe pensar en una otosclerosis coclear ante una hipoacusia perceptiva simétrica lentamente progresiva relacionada con los tiempos de actividad hormonal en las mujeres, tales como la menarca, los partos y la menopausia, con antecedentes familiares positivos. En algunas oportunidades, en uno o en los dos oídos puede observarse una mínima diferencia osteoaérea de 10 db con timpanograma normal y reflejos on-off o negativos.

En este caso, la tomografía computarizada de la cóclea con densitometría ósea puede mostrar zonas o focos de disminución de la densidad (focos otoespongiosos) (fig. 1-111). Algunos autores han encontrado hasta un 30% de hipoacusias perceptivas con las características descritas que coinciden con el

A

## Audiograma



B

## Logaudiometría

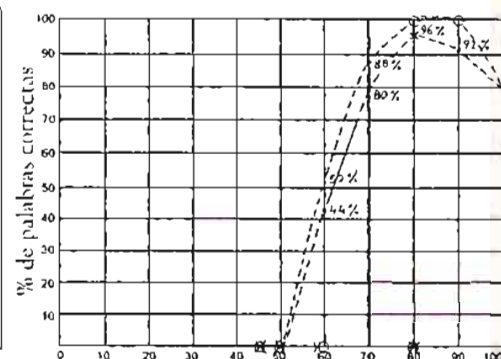
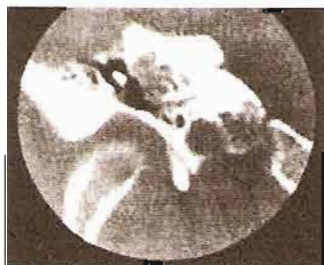

Fig. 1-110. Otosclerosis perceptiva pura de Manasse.

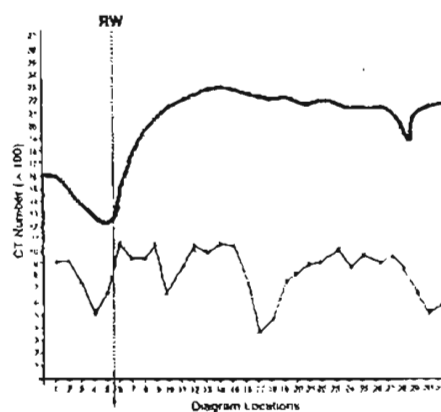
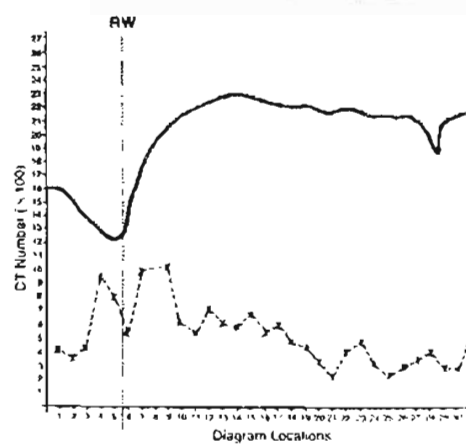
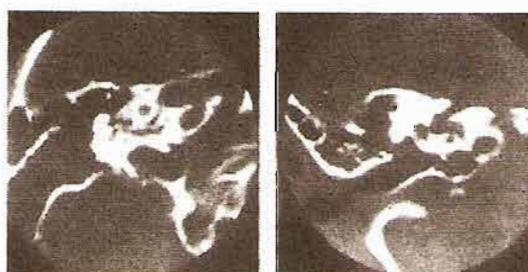
A. Audiograma.

B. Logaudiometría.

A



B



C

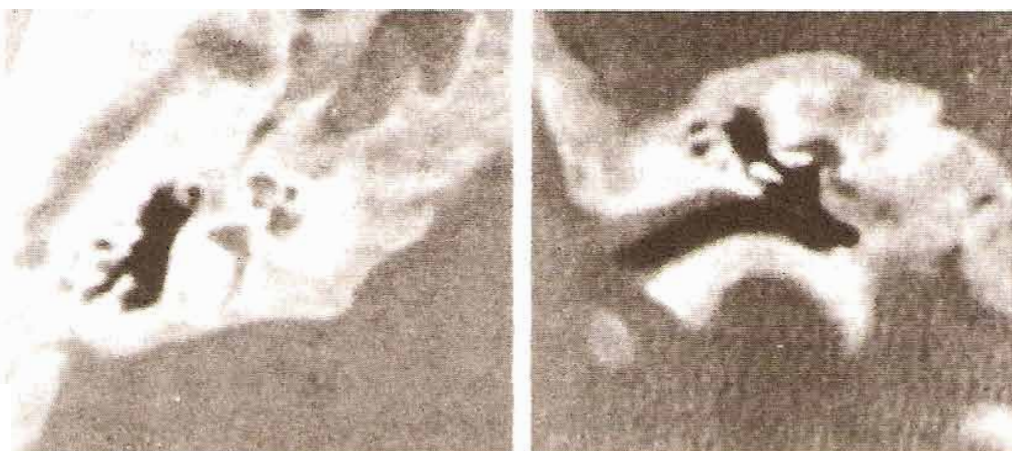


Fig. 1-111. A. Tomografía computarizada con otoespongiosis y gráfico, donde se aprecia la menor densidad ósea coclear. B. Osteogénesis imperfecta, con densitometría patológica de menor densidad ósea. C. Tomografía computarizada axial y coronal con enfermedad de Paget.



hallazgo de focos otoespongiosos en la tomografía computarizada, por lo que serían atribuibles a formas cocleares de otosclerosis.

**Examen semiológico.** El examen otomicroscópico muestra una membrana timpánica normal. A veces se visualiza por transparencia, sobre el promontorio, la *mancha rosada de Schwartze*, que se aprecia como un foco paraoval e indica la presencia de un foco otoespongiótico activo en fase vascular congestiva.

Al no existir ningún signo patognomónico, el diagnóstico se hace por descarte de otras patologías. Es fácil en las formas clínicas conductivas y mixtas, y más complejo en las hipoacusias perceptivas puras.

**Estudios complementarios.** Con los diapasones, la prueba de Weber es indiferente si la hipoacusia es bilateral y simétrica. Si es unilateral, se desvía hacia el oído afectado porque tiene la mejor vía ósea.

El Rinrie es negativo cuando hay una diferencia osteoaérea que supera los 25 db. Será positivo en las hipoacusias perceptivas. El Schwabach es prolongado en las hipoacusias conductivas y está acortado en las hipoacusias perceptivas.

En la prueba de Lewis-Bing-Federici, la percepción ósea es mayor que en trago en las hipoacusias conductivas y mixtas. En las perceptivas, será mayor en trago que en ósea.

La audiometría tonal da un perfil de hipoacusia de conducción cuando solo está alterada la movilidad del estribo; si se halla afectada en mayor o menor grado la cóclea además de haberse fijado el estribo, aparecen perfiles de hipoacusia mixta. Cuando la lesión toma solamente la cóclea y respeta al estribo, es perceptiva pura.

La logaudiometría muestra en las hipoacusias conductivas perfiles similares a los normales, pero desplazados a la derecha (figs. 1-107, B y 1-108, B). En los casos mixtos y perceptivos (figs. 1-109, B y 1-110, B), los perfiles tienen un ascenso más lento y muestran reclutamiento, y a veces no llegan al 100% de discriminación.

La impedanciometría muestra curvas timpanométricas con presión de oído medio normal, pero con disminución de la distensibilidad del sistema timpanoosicular.

El reflejo estapédico es negativo cuando el estribo está fijo; si la fijación es incompleta, puede aparecer en el impedanciómetro el efecto *on-off* (reflejo invertido).

La tomografía computarizada de alta resolución para hueso temporal con densitometría ósea es útil para la detección de focos otosclerosos u otoespongiosos de localización fenestral y coclear.

**Diagnóstico.** En primer lugar se debe considerar la existencia de antecedentes familiares, los cuales no siempre están presentes. También orientan al diagnóstico la edad de aparición y la progresividad con los embarazos o ante alteraciones hormonales.

La otoscopia habitualmente es normal; en ocasiones se visualiza la mancha rosada de Schwarze.

Se debe investigar la presencia de *paracusia de Willis* —paradójicamente, el hipoacúsico conductivo oye mejor en ambientes ruidosos— y de *paracusia de Weber* —cuando está comiendo, el paciente debe dejar de masticar para oír—.

Por último, se solicitarán los estudios complementarios descritos anteriormente.

**Diagnóstico diferencial.** Debe realizarse con diversas entidades:

- a) Micromalformaciones congénitas de la cadena osicular que presentan generalmente fijación a nivel del estribo.

- b) Desarticulación de la cadena de huesillos a nivel de la unión yunque-estribo.
- c) Fijación de la cadena de huesillos en el epitímpano; en este caso, los afectados serán el yunque y el martillo con estribo móvil.
- d) Enfermedades del colágeno, tales como enfermedad de Paget, osteogénesis imperfecta y síndrome de Hunter.

Estas son las causas más frecuentes que producen hipoacusia de conducción con una imagen de membrana timpánica normal y presión de oído medio también normal.

La tomografía computarizada en cortes axiales y coronales es un método valioso para el diagnóstico diferencial. Las otras patologías que pueden producir hipoacusia de conducción presentan alteraciones de la membrana timpánica o de su imagen otoscópica y de la presión del oído medio.

**Coexistencia de otosclerosis con otras patologías. Disfunción de la trompa de Eustaquio.** Se ve la membrana timpánica retraída y el timpanograma muestra presión negativa.

**Enfermedad de Menière.** Con relativa frecuencia pueden coexistir ambas enfermedades. El paciente presenta una hipoacusia mixta y crisis vertiginosas típicas de la enfermedad de Menière. La vía ósea con curva ascendente y el electrococleograma con un potencial de sumación aumentado, expresión de hipertensión endolinfática, orientarán al diagnóstico.

*Otitis media crónica con tímpano perforado.*

*Osteoma o hiperostosis del conducto auditivo externo.*

Todas las afecciones que se combinen con la otosclerosis deben resolverse antes de realizar la cirugía.

**Tratamiento.** Se divide en dos grandes grupos: a) tratamiento de la enfermedad; b) tratamiento de la hipoacusia.

**TRATAMIENTO DE LA ENFERMEDAD.** Se basa fundamentalmente en la administración de fluoruro de sodio, el cual se comporta como inhibidor directo de la tripsina y además actúa como factor de disminución global de las tasas enzimáticas en los líquidos laberínticos de los pacientes otosclerosos. Esta acción se traduciría clínicamente en la detención del deterioro de la vía ósea y en la prevención de las recidivas.

La dosis habitual diaria es de 1 mg o más según la edad en niños, y de 5 mg en adultos en estado estable. Si existen focos en actividad, la dosis aumenta a 15 mg. En caso de otosclerosis coclear evolutiva se administran 30 mg.

Se toma de lunes a viernes, y se descansa sábado y domingo.

Para potenciar el efecto del flúor y favorecer su absorción se agrega lactato de calcio (entre 250 mg y 1 g diario, según la gravedad del caso).

Se administra la medicación durante 6 meses con uno o dos de descanso y se solicitan estudios complementarios (audiometría y tomografía computarizada) para evaluar la evolución de los focos de espongiosis.

**TRATAMIENTO DE LA HIPOACUSIA.** Puede ser quirúrgico o protésico.

**Tratamiento quirúrgico.** Consiste en la extirpación total o parcial del estribo, que se encuentra fijado por el foco de otosclerosis a nivel de su platina (fig. 1-112, B). Se procede a desarticularlo del yunque, se seccionan sus ramas y por último se extrae parcial o totalmente su base o platina. En su reemplazo se coloca una prótesis conectada con el yunque (fig. 1-112, C y D).

La fijación del estribo producirá una hipoacusia de conducción. Por lo tanto, la vía aérea estará descendida y despegada del nivel de la vía ósea. El gra-

Fig. 1-112. Cirugía de la otosclerosis.

A. Estructuras del oído:

1, conducto auditivo externo; 2, membrana timpánica; 3, trompa de Eustaquio; 4, ventana redonda; 5, estribo normal; 6, martillo; 7, yunque; 8, nervio facial; 9, conducto semicircular externo.

B. Foco otosclerótico (1) que fija el estribo.

C. Prótesis de teflón en posición (1) y vena interpuesta cerrando el vestíbulo (2).

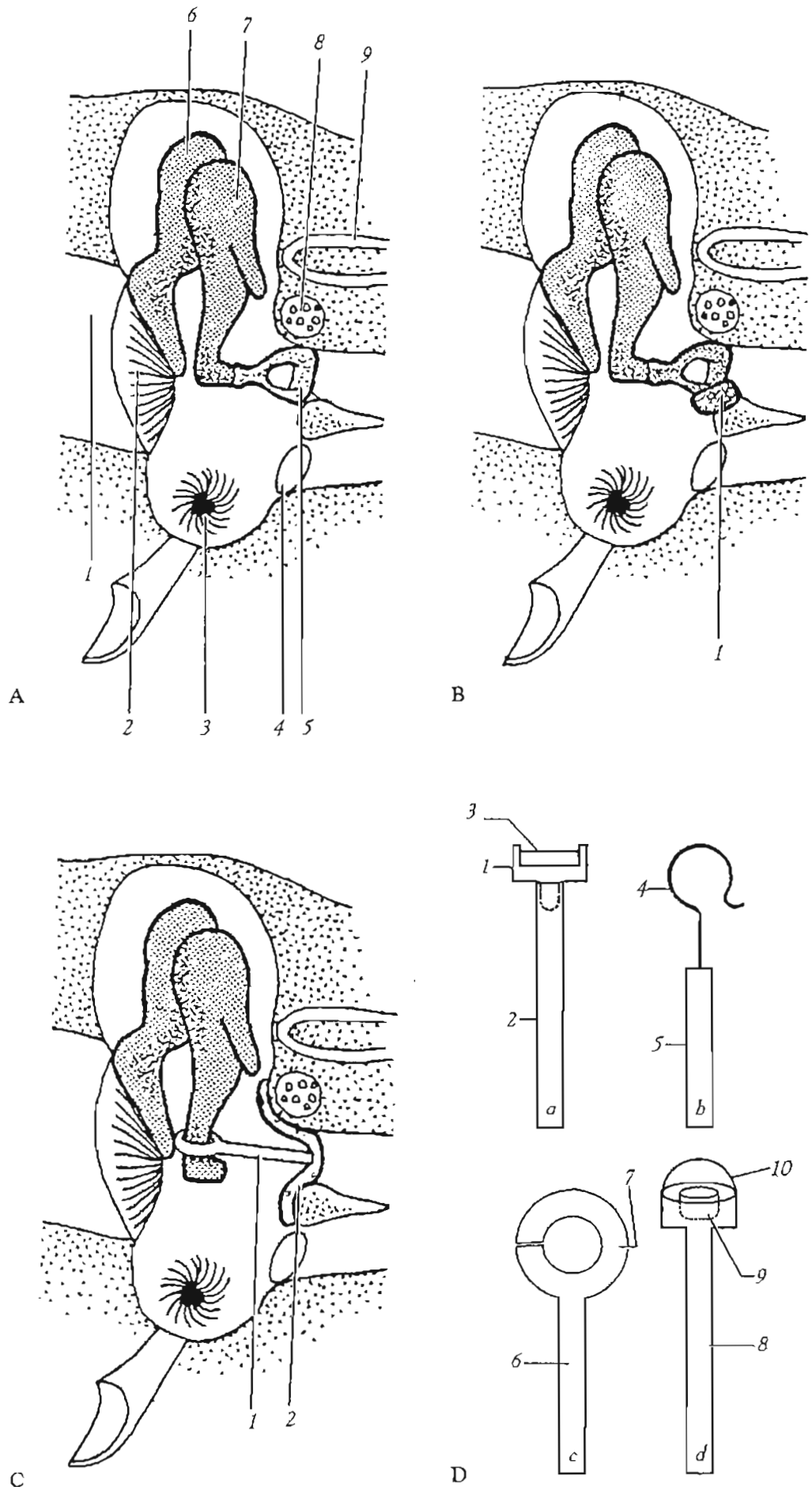
D. Diversos modelos de prótesis para el tratamiento de la otosclerosis.

a. Prótesis de Diamante: 1, hueso; 2, vástago de teflón; 3, cavidad para la apófisis lenticular del yunque.

b. Prótesis de Guilford: 4, gancho de alambre para cerrar alrededor de la apófisis descendente del yunque; 5, vástago de teflón.

c. Prótesis de Shea: 6, vástago de teflón; 7, aro de teflón para cerrar alrededor de la apófisis descendente del yunque.

d. Prótesis de Robinson: 8, vástago de teflón; 9, cavidad para la apófisis lenticular del yunque; 10, aro de alambre para rodear la apófisis descendente del yunque a modo de balde.



do de recuperación de la audición estará condicionado precisamente por el nivel de la vía ósea, que indica el estado de la cóclea.

La hipoacusia se manifiesta clínicamente cuando hay pérdida de la audición alrededor de los 30 db; a partir de ahí se comienzan a percibir inconvenientes en la percepción de la palabra; cuando la diferencia osteoaérea llega a 30 db, se puede proponer la microcirugía del estribo.



*¿Qué oído operar?* Como regla general, diremos que se debe operar el peor oído, o sea, el oído con mayor hipoacusia. Se procede de esta manera para no poner en riesgo la función del mejor oído, porque la microcirugía del estribo tiene en promedio entre 1 y 2% de probabilidades de que el oído quede con una disminución de la audición o con mayor hipoacusia e incluso que la audición pueda llegar a perderse totalmente por una lesión de la cóclea.

Es por esta misma razón que no se debe operar el único oído funcional en los casos en que el paciente, ya sea por otosclerosis o por otra causa, haya perdido totalmente uno de los dos oídos.

Cuando el oído más hipoacúsico ya operado pasa a ser el mejor oído para el paciente, queda la posibilidad de operar el segundo oído, el cual puede ser intervenido después de 6 a 12 meses de la primera cirugía.

*Resultados de la cirugía del estribo.* Aproximadamente en el 90% de los pacientes operados se logra que la audición por vía aérea vuelva a estar al mismo nivel que la vía ósea; por lo tanto, si está en 0 db o en sus proximidades, la audición que se recupera será total, mientras que si la vía ósea estuviese en 50 db, por ejemplo, la audición del paciente quedaría en ese nivel. Un 8 a 9% de los pacientes ganan audición en el posoperatorio, pero no llegan a los niveles de la vía ósea, y un 1 a 2% quedan con una audición peor que la del preoperatorio; la mitad de estos llegan a la cofosis.

El mejor método predictivo del grado de recuperación auditiva del paciente es la logaudiometría por vía ósea. En los casos exitosos, la vía aérea posoperatoria llega a niveles similares a los de la vía ósea preoperatoria.

En aquellos oídos en que la diferencia osteoaérea persiste en el posoperatorio inmediato o en que después de un período de buena recuperación vuelve a producirse la hipoacusia conductiva, se puede intentar una revisión o reoperación. En general, en las reoperaciones las posibilidades de éxito disminuyen y el riesgo de una lesión coclear aumenta.

Los acufenos de tonalidad grave suelen desaparecer con la cirugía; los de tonalidad aguda pueden disminuir de intensidad, pero en general persisten después de esta.

*Tratamiento protésico.* Estriba en la utilización de una prótesis auditiva u otoamplifono. Está indicado en aquellos casos con formas clínicas perceptivas o en las formas mixtas con poca separación entre la vía aérea y la ósea, así como en enfermos que rechacen la cirugía o presenten impedimento clínicos o cardiológicos para realizarla.

## MALFORMACIONES AUDITIVAS

*Definición.* Se denomina malformación o disgenesia auditiva a toda modificación o desarrollo incompleto de una o más estructuras del pabellón auricular, el conducto auditivo externo, el oído medio y, más raramente, el oído interno. Constituyen patologías del primero y segundo arco branquial con compromiso simultáneo de la primera hendidura faríngea y la primera bolsa faríngea.

La alteración se produce en el período morfogénico del oído, con una incidencia de 1 cada 10.000 nacimientos.

Las malformaciones son unilaterales en el 75% de los casos y bilaterales en el 25%. Por razones desconocidas, afectan con mayor frecuencia el oído derecho.

*Etiología.* La gran mayoría de las malformaciones auditivas son hereditarias. En algunos casos, son congénitas por acción de agentes teratógenos como fármacos, tóxicos o microorganismos que actúan antes del tercer mes del embarazo.

**Clasificación. MALFORMACIONES DEL PABELLÓN AURICULAR** (figs. 1-113 y 1-114). Se clasifican según su grado como sigue:

**Grado 1.** Alteraciones mamelonarias; el pabellón está bien constituido, pero hay falla en uno o más de los seis mamelones constitutivos.

**Grado 2: Microtia.** El pabellón auricular presenta conformación normal, pero sus diámetros son más pequeños que los del contralateral.

**Grado 3: Rodete cutáneo cartilaginoso** (denominado también *mani*). El pabellón auricular está constituido por un conglomerado de cartílago que no se asemeja en absoluto a un pabellón normal, de tamaño muy reducido y de ubicación generalmente más anterior.

Fig. 1-113.

Malformaciones del pabellón. A. Tubérculo de Darwin en el antehélix. B. Antehélix desplegado. C. Hélix y antehélix plegados exageradamente. D. Pabellón plano, prominencia que une al hélix con el antehélix. E. Rodete cutáneo cartilaginoso. F. Resto constituido por el lóbulo.

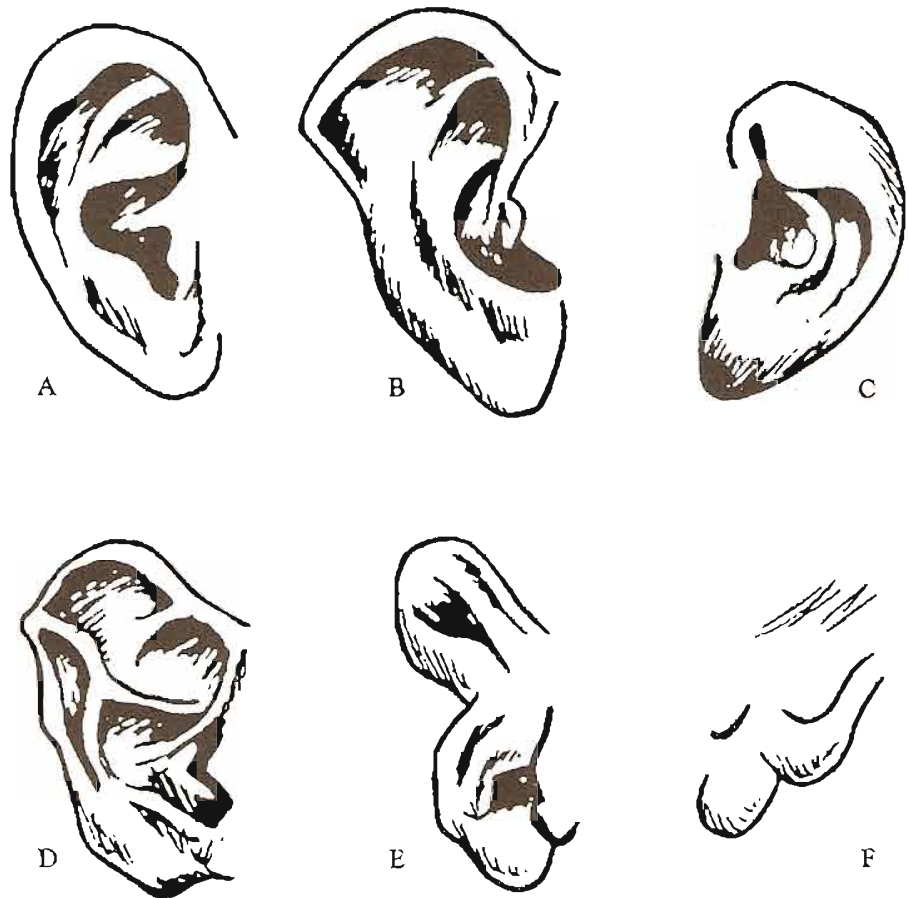



Fig. 1-114. Malformaciones del pabellón auricular.

1, rodete cutáneo cartilaginoso; 2, lobulillo preauricular.



**Grado 4:** Anotia o falta total de los elementos constitutivos del pabellón auricular. Puede encontrarse solamente un rudimento del lóbulo auricular.

**MALFORMACIONES DEL CONDUCTO AUDITIVO EXTERNO.** Se deben a alteraciones del desarrollo del hueso timpánico.

**Estenosis.** Pueden ser leves, con un conducto de 2 mm de diámetro o más, o acentuadas, en las cuales el conducto tiene un diámetro menor de 2 mm que dificulta ver la membrana timpánica.

**Atresia.** Es la falta total de conducto auditivo externo.

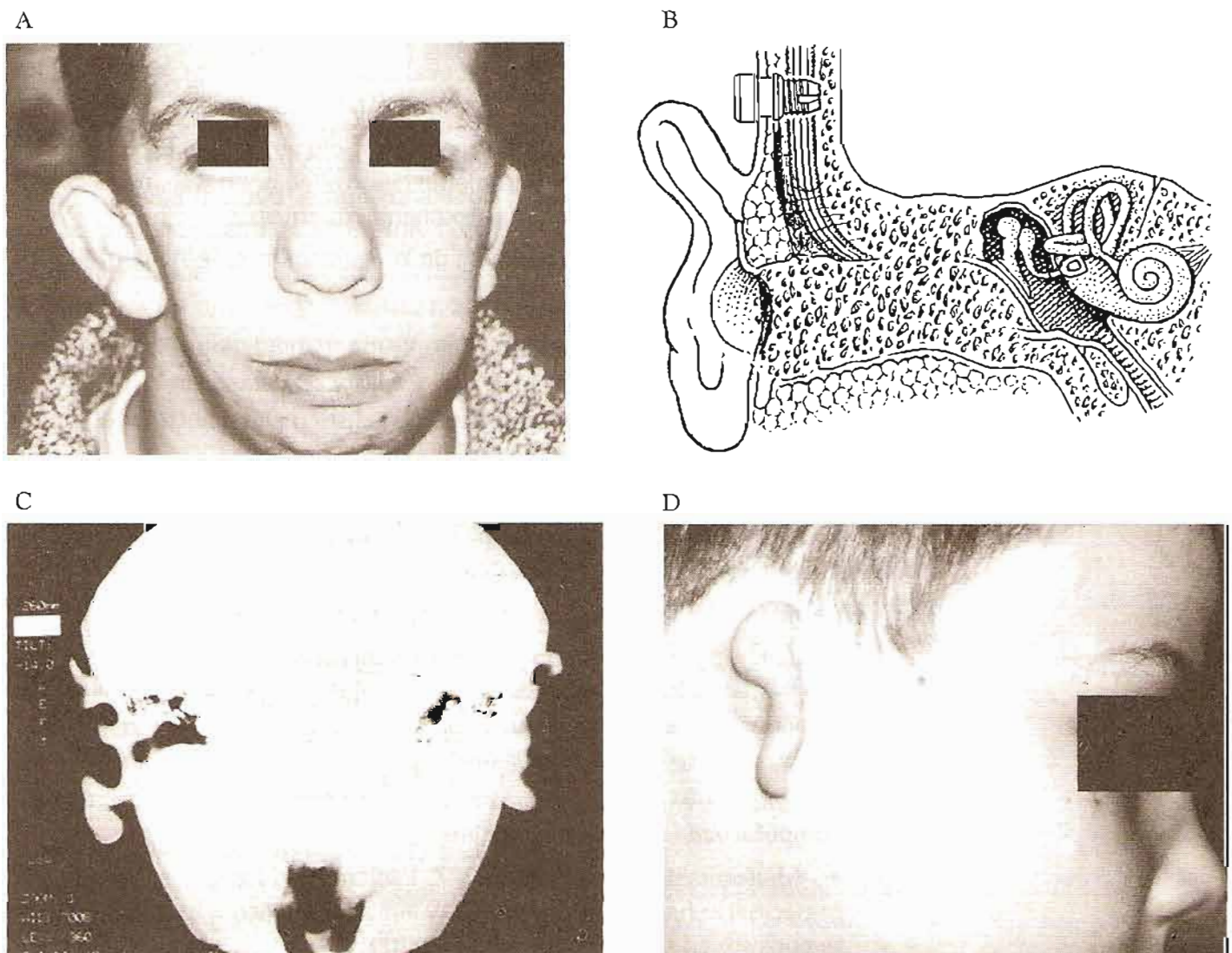
**MALFORMACIONES DEL OÍDO EXTERNO Y MEDIO.** *Malformaciones mayores.* Son aquellas que presentan atresia del conducto auditivo externo por una falla grave del desarrollo del hueso timpánico que constituye las dos terceras partes del conducto, asociada a importantes malformaciones del pabellón auricular, por lo general de grado 3 o 4.

*Malformaciones menores.* Existe estenosis del conducto auditivo externo, pero en este caso se puede ver la membrana timpánica, y el pabellón auricular presenta generalmente alteraciones de grado 1 o 2.

**Síndromes disgenésicos asociados.** En estos casos existen malformaciones auditivas mayores que forman parte de síndromes disgenésicos, como el de Treacher-Collins (fig. 1-115), Crouzon, Goldenhar y otros. Las malformaciones más importantes suelen hallarse a nivel del oído medio.

**Micromalformaciones de la cadena osicular.** En este grupo, el pabellón y el conducto auditivo externo son prácticamente normales, pero hay una falla a nivel de la cadena osicular, muchas veces en la ventana oval, constituida por un estribo malformado. Presentan hipoacusias conductivas unilaterales o bi-

Fig. 1-115. A. Síndrome de Treacher-Collins. B. B.A.H.A. implantado en cortical de hueso temporal. C. Tomografía computarizada con disgenesia auditiva izquierda. Falta desarrollo del hueso temporal; tampoco hay desarrollo de conducto externo. D. Disgenesia auditiva derecha. Rodete cutáneo cartilaginoso.





laterales de aproximadamente 60 db que no son evolutivas, un timpanograma con presión de oído medio normal y reflejo acústico negativo.

**Examen semiológico.** Mediante la inspección y el examen semiológico podremos determinar qué grado de malformación del pabellón auricular presenta el paciente así como el grado de malformación del conducto auditivo externo. Se evaluará la presencia de otras alteraciones, particularmente del primero y segundo arco branquial, para determinar si estamos en presencia de un síndrome asociado como puede ser el de Treacher-Collins u otros.

**Exámenes complementarios.** A fin de elucidar el diagnóstico es conveniente realizar los siguientes estudios:

1. *Perfil genético* mediante mapeo.
2. *Evaluación audiológica.* Las malformaciones auditivas mayores cursan con hipoacusias conductivas de aproximadamente 60 db; si la hipoacusia es mayor se debe a que se agrega un compromiso coclear. La evaluación audiométrica, tanto en las malformaciones auditivas mayores como menores, debe realizarse dentro de los tres primeros meses de vida utilizando potenciales evocados de tronco cerebral (BERA).
3. *Estudios radiológicos.* Consisten fundamentalmente en tomografía computarizada sin contraste en cortes axiales y coronales de alta resolución.

**CRONOLOGÍA DE LA EVALUACIÓN.** *Disgenesias bilaterales.* Se procederá del modo siguiente:

- a) **Audición:**
  - BERA en los tres primeros meses de vida.
  - Umbrales tonales subjetivos a los dos o tres años.

En las malformaciones auditivas bilaterales, el equipamiento protésico deberá ser tan temprano como la misma evaluación audiológica, dentro de los tres meses de vida.

- b) Tomografía computarizada a los tres años. Solo a esa edad las estructuras timpanomastoideas están totalmente desarrolladas. Por eso, no es de utilidad práctica solicitar estudios tomográficos antes.

*Disgenesias unilaterales.* La secuencia de la evaluación es la siguiente:

- a) **Audición:**
  - Oído afectado: se procede de la misma manera que en la disgenesia auditiva bilateral.
  - Oído sano: timpanometría y reflejo acústico para controlar el estado del oído medio y la cadena osicular.
- b) Tomografía computarizada a los 5-6 años.

**Estrategia terapéutica: algoritmo.** La conducta variará según se trate de malformaciones unilaterales o bilaterales.

**MALFORMACIÓN BILATERAL.** Se procederá del siguiente modo:

1. *Evaluación auditiva y equipamiento temprano.* El uso de audífono será progresivo hasta casi constante durante el día a partir de los seis meses. Se aconsejará a los padres que le hablen al niño en voz alta y subir el volumen de la radio y la televisión.
2. *Cirugía del oído con mayor factibilidad* (determinada por tomografía computarizada y nivel de audición):
  - Malformaciones de grados 1 y 2. Pacientes en los que no se considera necesario hacer auriculoplastia. Tiempo otológico a los tres años. Este consiste en tallar un conducto auditivo y exponer el oído medio, pa-

ra luego cerrarlo con una membrana timpánica en contacto con la cadena osicular.

- Malformaciones de grados 3 y 4. Primero se realizará la auriculoplastia, a los 5-6 años, y 3 a 6 meses más tarde el tiempo otológico.

**MAIFORMACIÓN UNILATERAL.** Los pasos que se deben seguir son los siguientes:

1. *Evaluación temprana del oído sano y seguimiento de su estado.*

2. *Cirugía:*

- Grados 1 y 2: cirugía a los 5-6 años (solamente el tiempo otológico).
- Grados 3 y 4: primero auriculoplastia (5-6 años) y luego el tiempo otológico.

La reconstrucción del pabellón con cartílago costal siguiendo la técnica de Brent se debe hacer cuando el niño pesa por lo menos 25 kg y presenta buen desarrollo del tórax. Por esa razón, se debe esperar hasta los 5-6 años de edad.

**Objetivos de la cirugía.** En la *malformación auditiva bilateral*, el propósito estriba en lograr una audición socialmente útil.

En la *malformación auditiva unilateral* persigue varios fines:

1. Obtener estereoaucua a través de dos oídos con audición social útil.
2. Disponer de un "oído de reserva" ante la pérdida de audición del oído sano.
3. Crear una "vía de escape" de la infección a través de la neomembrana timpánica en casos de otitis media aguda y evitar complicaciones.
4. Mejorar la discriminación en ambientes ruidosos o en conversaciones grupales.

El *objetivo de la auriculoplastia* es estético.

**Factibilidad de la cirugía en las malformaciones auditivas mayores.** La tomografía de alta resolución ha adquirido últimamente una importancia tal que resulta fundamental en la evaluación de factibilidad quirúrgica. De esta manera, la clasificación semiológica debe completarse con un estudio tomográfico computarizado de alta resolución en cortes axiales y coronales.

Aunando la semiología con la tomografía computarizada y la audiometría, clasificamos las disgenesias auditivas mayores como sigue:

**Clase 1 (grupo ideal).** Oído medio de tamaño y estructura normales y hueso timpánico rudimentario y disponible para tallar el conducto auditivo externo.

**Clase 2 (grupo favorable).** Oído medio con estructuras aparentemente normales, con placa atrésica (sin hueso timpánico) y mastoides de neumatización normal.

**Clase 3 (grupo de indicación quirúrgica restringida).** Alteraciones del oído medio:

- Fosa oval estrecha.
- Huesillos aparentemente ausentes o muy adheridos a la cara externa del epitímpano.
- Nervio facial alterado en el segundo codo o en la tercera porción.
- Ausencia de hueso timpánico.
- Mastoides mal neumatizada.

**Clase 4 (contraindicación de cirugía).** No debe realizarse la cirugía en los siguientes casos:

- Indicis audiológicos de pobre vía ósea.
- Ausencia de oído medio ventilado.
- Ausencia de ventana redonda.
- Presencia de malformaciones mayores del oído interno.
- Base de cráneo anormal (peñasco, apófisis pterigoides).
- Conducto auditivo interno anormal (conducto estrecho de 2 mm).
- Existencia de gran malformación externa.

Entre las malformaciones auditivas unilaterales solo tienen indicación quirúrgica los grados 1 y 2.

**Técnica quirúrgica en las malformaciones auditivas mayores.** En las disgenesias de clase 1, el conducto se talla en el hueso timpánico rudimentario. En las otras clases, queda la opción de colocar primero un implante óseo neotimpánico o abordar el oído medio a través de una aticoantrotomía.

Una vez expuesto el oído medio, se deben reconocer los elementos de la cadena osicular y proceder según el caso a una miringoplastia sin timpanoplastia o con ella.

El hueso del conducto auditivo externo se tapiza totalmente con uno o dos injertos de piel fina tomada del antebrazo.

Los casos de grado 4 pueden obtener buena audición implantando en el hueso temporal un vibrador de vía ósea: B.A.H.A. (Bone Anchored Hearing Aid).

## SEUDOTUMORES Y TUMORES DEL OÍDO

### SEUDOTUMORES

#### Quistes sebáceos

Son formaciones redondeadas subcutáneas, renitentes, del pabellón o la región periauricular.

**Manifestaciones clínicas.** Los quistes sebáceos son asintomáticos; producen dolor cuando se infectan y un drenaje caseoso cuando se exteriorizan.

**Tratamiento.** Por razones estéticas o si la infección es recidivante, se aconseja la exéresis quirúrgica, con su eliminación extracapsular.

### TUMORES BENIGNOS DEL OÍDO EXTERNO

#### Osteomas del conducto auditivo externo

**Definición.** Son formaciones óseas compactas benignas pediculadas que obstruyen total o parcialmente la luz del conducto. Se emplazan en la mitad externa del conducto auditivo externo óseo y en su pared posterior o anterosuperior sobre las suturas timpanomastoidea o timpanoescamosa.

Están cubiertos por piel de aspecto normal.

**Manifestaciones clínicas.** Dan lugar a hipoacusia cuando por su crecimiento obstruyen el conducto o al favorecer la retención de cera.

**Tratamiento.** Cuando son sintomáticos, está indicada la resección quirúrgica.

**Técnica.** Según su tamaño, se pueden abordar por vía endoaural o retroauricular. El objetivo es conservar indemne la piel que los recubre, y se practica un fresado hasta la base de implantación. A veces se procede a su extirpación con un suave golpe de escoplo y martillo. Se vuelve a colocar la piel sobre el neoconducto tallado, y puede ser necesario reemplazarla con injerto de piel fina retroauricular o de la cara interna del antebrazo si fuere insuficiente.



## Hiperostosis del conducto

Definición. Reciben este nombre las formaciones óseas múltiples localizadas en el tercio interno del conducto auditivo externo óseo, caracterizadas por presentar una amplia base de implantación en una o varias paredes del conducto. Es una patología más frecuente que el osteoma.

El factor etiológico a veces hallado es la estimulación prolongada y repetida del conducto auditivo externo en individuos susceptibles al agua fría que practican natación en aguas de mar.

La hiperostosis suele asociarse al osteoma del conducto auditivo externo.

Manifestaciones clínicas y tratamiento. Son similares a los del osteoma.

## Angiomas

Definición. Tumores benignos conectivovasculares, que pueden presentarse en el pabellón o en el conducto.

En el conducto auditivo externo adquieren características de una tumoración sangrante, por lo general indolora, que por su tamaño puede provocar hipoacusia conductiva.

Diagnóstico. Lo establecen la inspección y la biopsia.

Tratamiento. Estriba en la resección del tumor y de su base de implantación.

## TUMORES MALIGNOS DEL OÍDO

Comprenden un grupo heterogéneo de tumores, que pueden clasificarse según sus características histopatológicas, su origen y su extensión (tabla 1-15 y fig. 1-116).

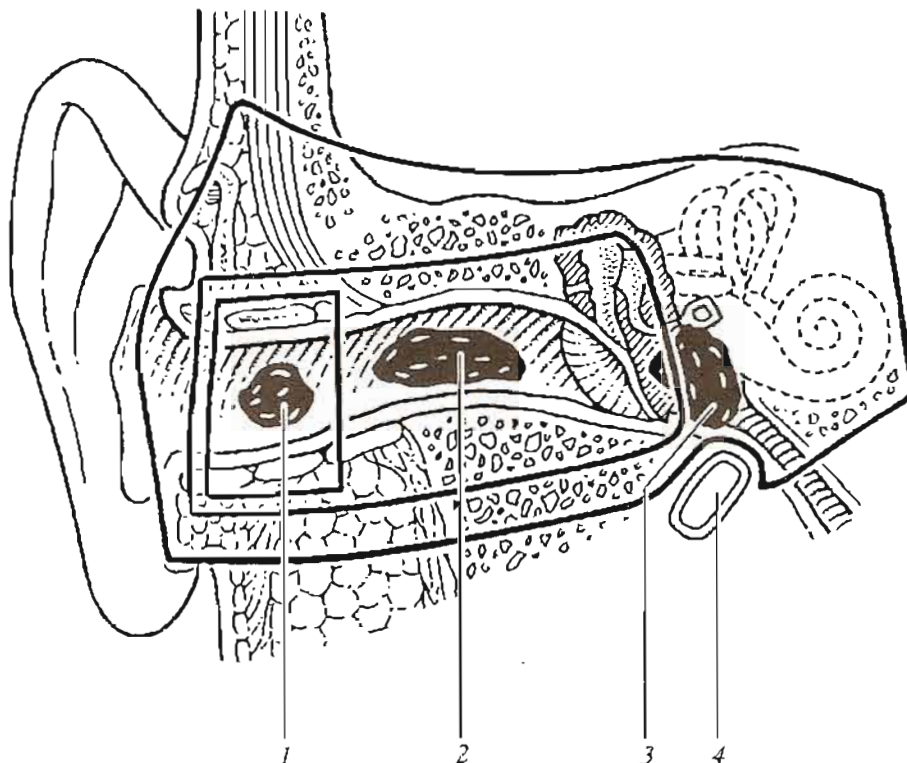
### Tumores del pabellón auricular

Son los más frecuentes de la región, y predominan en el sexo masculino entre los 50 y 70 años.

Tabla 1-15. Clasificación de los tumores malignos del oído.

Según sus características histopatológicas (por orden de frecuencia)
Carcinoma epidermoide
Carcinoma de células basales
Adenocarcinoma
Melanoma
Sarcoma
Según su origen
Tumores primitivos del oído (los más frecuentes)
Tumores de vecindad que invaden el oído: parótida, nasofaringe, piel
Tumores metastásicos: de mama, pulmón, tiroides, etc. (menos frecuentes)
Según su extensión
Tumores de partes blandas
Tumores con compromiso del hueso temporal
Tumores de extensión endocraneana

Fig. 1-116. Tumores malignos del oído.  
1, tumor de la porción membranosa del conducto auditivo externo; 2, tumor de la porción ósea del conducto auditivo externo; 3, tumor del oído medio y de la porción petrosa; 4, arteria carótida.



Asientan más comúnmente en el hélix y en el surco retroauricular.

Por orden de frecuencia son carcinomas de células basales, carcinomas epidermoideos y melanoma.

**Inspección.** El tumor puede presentarse bajo la forma de una fisura o úlcera de bordes irregulares; otras veces muestra una forma vegetante.

En la parte superior del pabellón, la hiperqueratosis epiteliomatosa forma un verdadero cuerno cutáneo.

**Manifestaciones clínicas.** Se caracterizan por prurito y dolor localizado.

**Tratamiento.** Es quirúrgico en los tumores basocelulares y en los melanomas. La radioterapia está indicada en pequeñas lesiones superficiales espinocelulares sin invasión del cartílago; la cirugía, cuando hay invasión cartilaginosa u ósea o cuando ha fracasado el tratamiento radiante.

El tratamiento quirúrgico puede variar, según la extensión, desde una resección parcial con cierre inmediato hasta la amputación completa del pabellón.

**Pronóstico.** La supervivencia a 5 años es del 70% en los carcinomas localizados, del 30% en los melanomas y del 15% en los carcinomas extendidos al hueso temporal y la parótida.

### Cáncer del conducto auditivo externo, del oído medio y del hueso temporal

**Generalidades.** En la práctica diaria se utilizan como sinónimos cáncer de hueso temporal (CaHT) y cáncer de oído (CaO), pero en realidad no lo son. Difieren en el hecho de que el primero no incluye las neoplasias del pabellón auricular, que representan el 80% de los cánceres de oído; el 20% restante serían cánceres de hueso temporal.

La incidencia del cáncer de hueso temporal es muy difícil de estimar debido a la poca cantidad de casos. Diversos autores la suponen entre 1 cada 5.000 y 1 cada 20.000 oídos patológicos, y de 6 casos cada millón de individuos en la población general.

**Clasificación.** Los cánceres de hueso temporal se pueden clasificar como se describe en la tabla 1-16.

Tabla 1-16. Clasificación de los cánceres del hueso temporal.

<b>Origen</b>	
Primarios del hueso temporal	
	Conducto auditivo externo (CAE)
	Oído medio-mastoides
	Peñasco
Secundarios	
Por infiltración desde territorios vecinos	
<b>Tipos topográficos</b>	
I	Conducto auditivo externo: laterales, mediales o de pared anterior
II	Invasión superficial (oído medio, con pared medial libre)
III	Invasión profunda (pared medial de oído medio o peñasco)
IV	Supera los límites del hueso temporal
<b>Tipos histológicos</b>	
Epiteliales	
	Carcinoma espinocelular
	Adenocarcinoma
	Melanoma maligno
Mesenquimáticos	
	Sarcoma
	Xantoma maligno
	Tumor glómico maligno

**Manifestaciones clínicas.** Los tumores malignos del conducto auditivo externo, del oído medio y del hueso temporal se exteriorizan clínicamente por otorrea crónica, otorragia (su presencia es altamente sospechosa de neoplasia), dolor, hipoacusia/tinnitus, parálisis facial (signo tardío, por invasión del oído medio o de la parótida), adenopatías y otitis externa persistente.

**Características especiales.** *Cáncer del conducto auditivo externo.* No se relaciona con exposición a factores de riesgo. Sí con el antecedente de otitis media crónica o supuración crónica de oídos.

Presenta mayor incidencia en la mujer (2:1 respecto del varón).

Puede infiltrar y tiende a crecer por planos subdérmicos y pericóndricos.

A la inspección se observa pus y un tumor granular que sangra fácilmente.

Su histología corresponde a carcinoma espinocelular en el 60 a 70% de los casos (dos tercios laterales del conducto auditivo externo); de células basales en el 10% (tercio medial del conducto auditivo externo); a melanoma en el 5%, y a cistadenoma en el 20%.

*Cáncer del oído medio.* No presenta predilección por sexo. Afecta principalmente a individuos en la cuarta década de la vida.

Presenta dificultad para su detección; aparenta una otitis externa simple o una otitis media. En el 90% de los casos se acompaña de dolor, otorragia e hipoacusia.

Se extiende rápidamente.



Suele encontrarse en cirugías de otitis medias crónicas supuradas y en pacientes con antecedentes de radiación. Se plantea su relación con la otomastoiditis crónica.

La histología, en adultos, corresponde a carcinoma espinocelular en el 52% de los casos, melanoma en el 20%, adenocarcinoma en el 8% y paraganglioma en otro 8%. En los niños suelen corresponder a sarcomas (rabdmiomiosarcoma).

**Cáncer de hueso temporal invasor.** El cáncer de hueso temporal puede extenderse a las zonas vecinas por diferentes rutas anatómicas:

- Fisuras de Santorini: se encuentran en la pared anterior del conducto auditivo externo (articulación temporomandibular).
- Canal de Huschke: espacios potenciales que involucran a la parótida y a la articulación temporomandibular desde el oído medio.
- Mastoides a fosa cerebral posterior.
- Siguiendo el trayecto del nervio facial.
- A través del techo de la cavidad timpánica hacia la fosa cerebral media.
- Ganglios regionales: pretrágico, parotídeos, mastoideos, retrofaríngeos, cadena cervical profunda.

**Metástasis.** Son raras, preferentemente en el pulmón.

**Estadificación.** Correlacionando el criterio topográfico, el grado de extensión tumoral, la conducta quirúrgica y la supervivencia promedio de cada grupo, proponemos la estadificación expuesta en la tabla 1-17.

**Diagnóstico.** Suele ser demorado en el tiempo, ya sea por lo variable de su presentación o por su baja incidencia.

El cáncer de oído debe sospecharse siempre ante otitis medias agudas persistentes o a repetición que no revierten con el tratamiento clásico, o en pacientes con dolor persistente.

**Tabla 1-17.**  
Estadificación de los  
cánceres del oído.

<b>Laterales: conducto auditivo externo</b>	
T1	Afecta una pared que no sea la anterior; circunscrito; < 5 mm; sin erosión ósea
T2	Afecta más de una pared, no la anterior, impreciso o > 5 mm; erosión ósea parcial; compromete la membrana timpánica
T3	Compromiso de pared anterior; supera el sitio de origen, respetando el órgano de origen
T4	Invade estructuras vecinas: articulación temporomandibular o parótida
<b>Mediales: oído medio, mastoides, peñasco</b>	
T1	Invasión superficial, sin erosión de pared medial
T2	Invasión profunda, afectación de pared medial de oído medio, peñasco
T3	Excede los límites del hueso temporal:
	a) invasión superficial (articulación temporomandibular, parótida)
	b) invasión profunda (duramadre, conducto auditivo interno, carótida)

El diagnóstico de certeza es anatomopatológico. Se deben tomar y evaluar muestras de todo tipo de afecciones otológicas, por ejemplo, pólipos o granulaciones, y hacerlo en forma repetida en caso de duda.

Para la tipificación histológica de los tumores se suele recurrir a la microscopía electrónica y a análisis inmunohistoquímicos.

Otros métodos que complementan el estudio son la tomografía computarizada de alta resolución, para el estudio de las características y extensión del tumor así como de los ganglios regionales, y las imágenes por resonancia magnética, para evaluar las extensiones intracraneales y los tejidos blandos circundantes. La angiografía se utiliza para estudiar el compromiso y la función de los vasos: yugulares, carótidas, seno sigmoideo.

**Pronóstico.** Los porcentajes de supervivencia a 3 años del cáncer de oído y de hueso temporal tratado varían según la localización y el estadio:

*Conducto auditivo externo*

T1 y T2 98%

T3 y T4 85%

*Oído medio, mastoides y peñasco*

T1 85%

T2 50 a 70%

T3 10 a 25%

**Tratamiento.** El tratamiento que según las diferentes casuísticas conduce a un mejor resultado es el combinado: escisión con márgenes amplios y radioterapia posoperatoria.

**CIRUGÍA.** Debe realizarse con límites amplios. Las técnicas que han de emplearse para cada uno de los grupos serían las que se detallan a continuación.

*Cáncer del conducto auditivo externo. Canalectomía:*

- T1 (lesión localizada, que afecte una pared que no sea la anterior): canalectomía parcial.
- T2 (lesión de bordes imprecisos o que toma más de una pared o compromete la membrana timpánica): canalectomía total (incluye las 4 caras del CAE óseo, la membrana timpánica, martillo y yunque).
- T3-T4 (cuando compromete la pared anterior): canalectomía ampliada (incluye condilectomía y extirpación de la porción superficial de la parótida).

*Cáncer del oído medio, mastoides y peñasco:*

- Invasión superficial: canalectomía + mastoidectomía.
- Invasión profunda: resección temporal subtotal.
- Tumor que supera los límites del hueso temporal: petrectomía total.

Se considera en cada caso el vaciamiento ganglionar ante la identificación de adenopatías palpables, visibles por TC/RMN o positivas a la biopsia por congelación.

**RADIOTERAPIA.** Ha demostrado que aumenta la supervivencia y el período libre de enfermedad. La base consiste en irradiar localmente el hueso temporal y los linfáticos del cuello. Hay distintos protocolos; en uno de los más empleados se usa un acelerador lineal para administrar 4.500 a 5.500 cGy en 21-23 días. Otro protocolo consiste en suministrar 6.000 a 7.000 cGy fraccionados en un lapso de 6 a 7 semanas.

## HIPOACUSIAS NEUROSENSORIALES

**Definición.** Son las hipoacusias producidas por el daño de las estructuras neurosensoriales ubicadas en el órgano de Corti o en las diferentes estructuras que conforman la vía auditiva hasta la corteza temporal.

Se estima que la prevalencia de hipoacusia sensorineural (HSN) bilateral moderada a grave es de 0,5 a 1 cada 1.000 nacidos vivos. Aumenta a 1 cada 200 niños nacidos vivos con factores de riesgo (tales como hipoxia de parto, prematuridad, etc.).

El 50% de las HSN son de origen *hereditario* (fig. 1-117) y, de ellas, el 70% se presentan como único síntoma, mientras que el 30% restante forman parte de un síndrome. El 60-70% de las HSN hereditarias se transmiten de manera autosómica recesiva, el 20% se heredan de modo autosómico dominante y un 2% presentan herencia ligada al cromosoma X. La HSN ototóxica por aminoglucósidos y la presbiacusia de inicio temprano se consideran trastornos de transmisión mitocondrial.

La formulación de una clasificación lógica que incluya a todas las entidades patológicas existentes no es tarea simple, y el rápido desarrollo del conocimiento de nuevas entidades convierte a las clasificaciones en incompletas en breve tiempo. En la tabla 1-18 se ofrece una clasificación de las hipoacusias neurosensoriales.

El término *congénito* implica la existencia de la patología en el momento de nacer y no trae aparejada implicancia etiológica alguna; así, el trastorno congénito puede clasificarse a su vez en genético o adquirido. Un defecto congénito que está presente al nacer es *genético* si el factor causal está presente en el cigoto y es *adquirido* si el factor causal no está presente en el cigoto, pero fue obtenido durante el desarrollo intrauterino. Los defectos genéticos múltiples generan errores innatos de metabolismo que usualmente siguen un patrón de herencia de tipo recesivo, en tanto que la malformación de un único gen es usualmente dominante, debido a que las mutaciones múltiples no siguen el patrón mendeliano de herencia. Los factores ambientales pueden te-

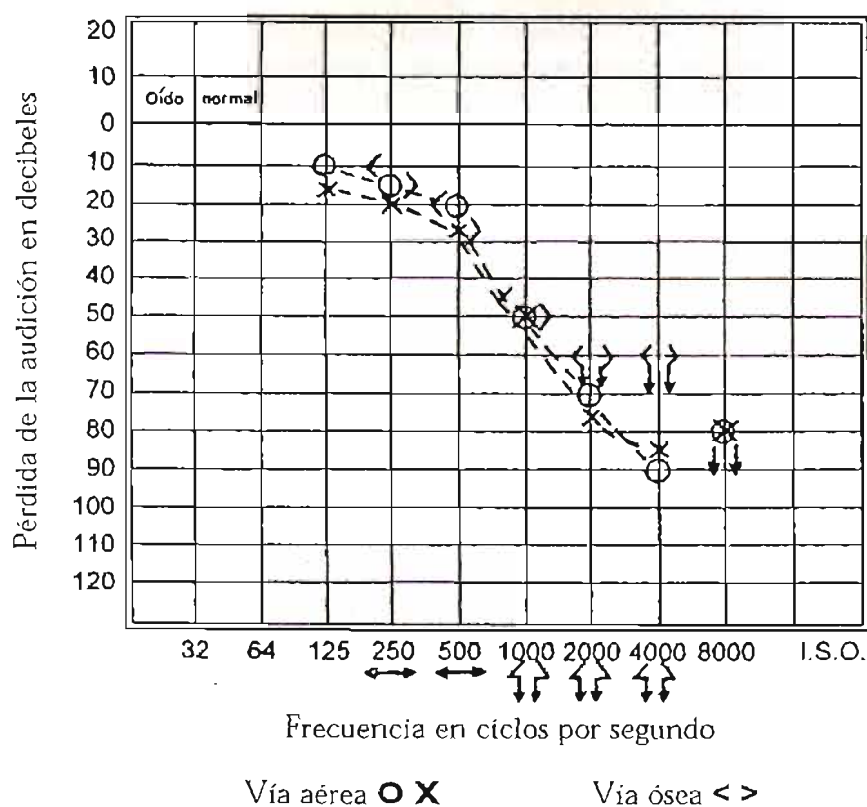


Fig. 1-117. Curva audiométrica típica de una hipoacusia neurosensorial hereditaria.



Tabla 1-18.  
Clasificación de las  
hipoacusias  
neurosensoriales.

1.	Genéticas 50% Tempranas Sindrómicas No sindrómicas Tardías Sindrómicas No sindrómicas
2.	No genéticas o adquiridas Congénitas STORCHES Sífilis Toxoplasmosis Rubéola Citomegalovirus Herpesvirus Sida Perinatales y de los primeros días Anoxia de parto Hiperbilirrubinemia Prematurez Sepsis Circulación fetal persistente Lesión al nacer Ototoxicidad por aminoglucósidos Sufrimiento fetal Posnatales (lactancia-infancia, adultez, vejez) Sepsis posnatales Virales Bacterianas Trauma acústico Presbiacusia Hipoacusia súbita Fístula perilinfática Fractura de peñasco Hipoacusia autoinmunitaria Otoroxicidad vestibular y auditiva Otras: tumorales y vasculares

ner efectos antes o después del nacimiento. Las influencias intrauterinas pueden tener un origen extrínseco (p. ej., fármacos, infecciones virales, deficiencias nutricionales) o pueden ser el resultado de influencias maternas (reacciones autoinmunes o trastornos metabólicos).

## HIPOACUSIAS NEUROSENSORIALES GENÉTICAS

Las anormalidades genéticas pueden agruparse como trastornos cromosómicos, mutaciones unigénicas o mutaciones poligénicas.

**Trastornos cromosómicos.** Son causados por variaciones en el número de cromosomas, pérdida de una porción de algún cromosoma (deleción), transferencia de una porción de un cromosoma a otro (translocación), etc. Son ejemplos de trastornos cromosómicos la trisomía 18 y la trisomía 21 o síndrome de Down.

**Mutaciones unigénicas.** Siguen los principios mendelianos de segregación y pueden ser autosómicas dominantes, autosómicas recesivas, ligadas al cromosoma X o de herencia mitocondrial.

**Trastornos autosómicos dominantes.** Los dos sexos tienen igual probabilidad de verse afectados. En este caso, el riesgo de una persona de tener un niño con trastornos genéticos es del 50%. En la herencia de tipo dominante existe una considerable variación en la expresión genética y en la penetrancia, y algunas generaciones pueden saltarse. A pesar de ello, una persona con expresión genética incompleta tiene los mismos riesgos de transmisión que una persona con expresión completa del síndrome.

**Trastornos autosómicos recesivos.** Los dos pares de genes deben tener la misma mutación para expresarse fenotípicamente. Si los dos padres están libres de manifestaciones fenotípicas, pero son portadores del gen mutante, el riesgo del niño de adquirir ambos genes y expresarlo fenotípicamente es del 25%.

**Herencia ligada al cromosoma X.** Los genes están presentes en el cromosoma X y pueden ser dominantes o recesivos. La madre portadora transmitirá su cromosoma X mutante al 50% de sus hijos varones, los cuales se verán afectados, y al 50% de sus hijas, las cuales serán portadoras como la madre. El padre legará el cromosoma mutante a todas sus hijas, pero no pasará el trastorno a sus hijos varones, ya que estos heredan de él su cromosoma Y.

**Herencia mitocondrial.** Contribuye a menos del 1% de la totalidad de las HSN de causa genética. Se trata de herencia transmitida por la madre, ya que la mitocondria se encuentra en el citoplasma del óvulo. Son afectados tanto los hijos varones como las mujeres. La herencia mitocondrial ha sido implicada en una variedad de enfermedades musculares, la diabetes, la atrofia óptica hereditaria de Leber y, recientemente, la HSN. La expresión clínica de las enfermedades de herencia mitocondrial varía de acuerdo con la proporción de mitocondrias con DNA mutante en los distintos tejidos.

**Mutaciones poligénicas.** Son el resultado de la acción de varios genes.

## Hipoacusias asociadas con trastornos metabólicos y endocrinos

### Tiroides

**Síndrome de Pendred.** Es un trastorno autosómico recesivo que se acompaña de hipoacusia perceptiva evidente entre el año y los tres años de edad. La hipoacusia evoluciona lentamente, aunque pueden observarse episodios súbitos. Se observa audiometría en forma de U o con caída en los agudos.

Existe una deformidad coclear similar a la de Mondini. Histológicamente se detecta atrofia del órgano de Corti.

Constituye el 10% de las hipoacusias hereditarias.

Hay bocio tiroideo esporádico al año o durante la infancia, con hipofunción tiroidea, por trastorno de la incorporación de yodo orgánico.

El diagnóstico se hace mediante una prueba del perclorato positiva.

**Síndrome de Alport.** Es un trastorno autosómico dominante, más frecuente en los varones. (Se han presentado casos con mutaciones frescas.)

Se manifiesta por una hipoacusia perceptiva simétrica y progresiva alrededor de los 10 años de edad. En el período inicial afecta todas las frecuencias audiológicas, con predominio de las medias, y evoluciona con una mayor caída de las frecuencias agudas hasta la anacusia, la cual sobreviene en el 20% de los casos.

Histológicamente se comprueba degeneración del órgano de Corti y de la estría vascular.

Se asocia con una nefritis hemorrágica congénita, hereditaria y familiar, que se manifiesta por proteinuria y hematuria que comienza en primera o segunda década de la vida.

## Mucopolisacaridosis

**Síndrome de Hurler (mucopolisacaridosis tipo I).** Es un trastorno autosómico recesivo observado en uno de cada 100.000 nacimientos. Es la forma más grave de mucopolisacaridosis, y los afectados fallecen generalmente al comienzo de la adolescencia.

Hay depósito de mucopolisacáridos anormales en los tejidos, y en la orina se encuentra heparansulfato y condroitinsulfato B.

Se asocia con hipoacusia conductiva o mixta, efusión de oído medio, implante auricular bajo, cuello corto, giba y mano en garra, opacidad corneal progresiva, hepatoesplenomegalia, hidrocefalia y deficiencia mental.

**Síndrome de Hunter (mucopolisacaridosis tipo II).** Trastorno ligado al cromosoma X, representa la forma más leve, pues se asocia con supervivencia de los individuos afectados hasta la tercera década.

Existe hipoacusia leve a moderada en el 50% de los casos, la que puede ser progresiva. Otros rasgos son macrocefalia, mano en garra, opacidad corneal, retinitis pigmentaria, reducción del crecimiento, displasia esquelética, hepatoesplenomegalia y deficiencia mental y neurológica.

**Síndrome de Sanfilippo (mucopolisacaridosis tipo III).** Existen cuatro tipos de mucopolisacaridosis tipo III, denominadas A, B, C y D, con déficit genético de diferentes enzimas, pero similar presentación clínica, consistente en eliminación de heparansulfato por la orina, hipoacusia (aunque con menor prevalencia que en otras mucopolisacaridosis), alteraciones esqueléticas mínimas y retardo mental acentuado de comienzo precoz. No hay opacidad corneal.

**Síndrome de Morquio (mucopolisacaridosis tipo IV).** Es un trastorno autosómico recesivo caracterizado por déficit de la enzima  $\beta$ -galactosidasa, que se manifiesta por eliminación de queratansulfato en la orina, hipoacusia neuropsensorial progresiva en la adolescencia, baja estatura y trastornos esqueléticos importantes con cifosis grave, cuello corto, opacidad corneal que se instala lentamente en forma difusa después de la primera década y conservación del coeficiente mental.

**Síndrome de Maroteaux-Lamy (mucopolisacaridosis tipo VI).** Es una afección autosómica recesiva que se caracteriza por actividad deficiente de la enzima arilsulfatasa B. Se manifiesta clínicamente por hipoacusia mixta frecuente, alteraciones esqueléticas, talla extremadamente baja, mano en garra, hepatoesplenomegalia, trastornos cardíacos, inteligencia normal con bajo rendimiento intelectual e hidrocefalia.



## Hipoacusias asociadas con trastornos tegumentarios y pigmentarios

**Síndrome de Waardenburg.** Es un trastorno autosómico dominante de penetrancia completa y expresividad variable, responsable del 1 al 7% de las hipoacusias hereditarias. Se observa en 2 de cada 100.000 nacimientos.

Existen tres tipos. El tipo I es el más frecuente con trastorno facial; el tipo II presenta mayor hipoacusia, y el tipo III, facies e hipoacusia similares a las del tipo I, además de trastorno bilateral de las extremidades superiores.

La hipoacusia es unilateral o bilateral y está presente en el 20% de los casos. El 75% de los casos sufren hipofunción vestibular.

Los pacientes presentan dorso nasal ancho y alto en todos los casos, cejas confluentes, hipertelorismo, heterocromía del iris (diferente color de ojos), albinismo parcial (mechón blanco) leve o grave, áreas dérmicas de despigmentación (10% de los casos) y desarrollo mental normal.

**Neurofibromatosis (enfermedad de von Recklinghausen).** Existen dos formas clínicas: tipo 1 o periférica y tipo 2 o central.

La *neurofibromatosis tipo 1*, observada en 33 de cada 100.000 nacimientos, es un trastorno autosómico dominante con elevada capacidad de mutación, por alteración del cromosoma 17, que se exterioriza clínicamente por manchas pigmentadas (café con leche) de bordes lisos que aparecen durante la segunda década de la vida. Aproximadamente el 40% de los pacientes presentan manifestaciones cutáneas al nacer. La presencia de pecas en la región axilar y los pliegues debe dar lugar a la sospecha diagnóstica. Los nódulos de Lisch, o hamartomas pigmentados del iris, aparecen en el 94% de los mayores de 6 años.

El tumor más frecuente es el neurofibroma plexiforme. Puede haber múltiples tumores pequeños cutáneos o grandes unilaterales. Otros posibles tumores son fibromas, meningiomas, schwannomas subcutáneos, neurinomas que afectan predominantemente el nervio óptico y, con menor frecuencia, el nervio auditivo (neurinoma del acústico, unilateral). En el 1% de los pacientes hay un feocromocitoma.

Se han descrito anomalías óseas y endocrinas variadas, alteraciones cardíacas (con escasa frecuencia), déficit intelectual (40% de los casos), retraso mental franco (2%) y convulsiones (3%).

Hay transformación neurofibrosarcomatosa en el 3 a 7% de los pacientes.

La *neurofibromatosis tipo 2* es una afección autosómica dominante por alteración del cromosoma 22 que se caracteriza por tumores múltiples derivados de la cresta neural: neurinomas acústicos bilaterales, neurinomas y meningiomas múltiples craneoespinales, gliomas ópticos, endimomas.

**Síndrome de Leopard.** Es un trastorno autosómico dominante asociado con una hipoacusia neurosensorial variable, leve a moderada en el 25% de los casos, con aparato vestibular normal. Se caracteriza por la presencia de múltiples pecas o manchas hiperpigmentadas, estenosis pulmonar, alteraciones electrocardiográficas con QRS prolongado, retardo del crecimiento y, a veces, hipogonadismo y déficit mental.

**Distrofia ungular y sordera de Robinson.** Es una afección autosómica dominante que se acompaña de una hipoacusia neurosensorial moderada, con displasia ectodérmica y dientes en forma de clavija.

**Albinismo y sordera.** El albinismo se transmite de manera autosómica dominante y puede asociarse a hipoacusia sensorineural progresiva. El albinismo total se asocia a despigmentación del iris.

## Hipoacusias asociadas con trastornos oculares

**Síndrome de Refsum.** Es un trastorno autosómico recesivo que se caracteriza por un elevado nivel plasmático de ácido fitánico por déficit de la enzima ácido fitánico-oxidasa. Hay hipoacusia neurosensorial en la mayoría de los pacientes, generalmente asimétrica, de comienzo en la segunda década de la vida, con evolución particular de tonos agudos. Otros rasgos son retinitis pigmentaria, oftalmoplejía externa progresiva (en la segunda década), polineuropatía y ataxia espino-cerebelosa.

**Síndrome de Usher.** Es un trastorno autosómico recesivo observado en 3 de cada 100.000 nacimientos. Una proporción importante de niños presentan sordera y ceguera combinadas. Se detecta retinitis pigmentaria sin escotoma anular. La hipoacusia generalmente es acentuada, congénita y bilateral, y hay además trastornos vestibulares. Existen tres formas clínicas:

El tipo I comprende el 85% de los casos y se caracteriza por una hipoacusia neurosensorial profunda congénita, con trastornos del equilibrio y retinitis pigmentaria antes de la pubertad.

El tipo II abarca el 10% de los casos y se distingue por una hipoacusia neurosensorial congénita importante, raro trastorno del equilibrio y retinitis pigmentaria después de la pubertad.

El tipo III corresponde al 5% de los casos y se asocia con una hipoacusia neurosensorial progresiva que comienza durante la infancia o la adolescencia, junto con retinitis pigmentaria.

**Síndrome de Moebius.** Es una afección de herencia autosómica recesiva cuyas manifestaciones clínicas son oftalmoplejía por parálisis del III, IV y VI par, asociada a parálisis del VII par craneano, generalmente bilateral por alteración de origen nuclear con agenesia del tronco del nervio facial, parálisis esporádica de los pares craneales V, IX, X, XI y XII, hipoacusia mixta, trastornos anatómicos del pabellón, anomalía por reducción de los miembros, facies en máscara y ligero retraso mental (10%). La duración promedio de vida es normal.

**Síndrome de Cockayne.** Es un trastorno autosómico recesivo en el que los individuos afectados presentan aspecto normal al nacer, con sintomatología clínica a partir de la primera infancia, consistente en hipoacusia neurosensorial progresiva, retinitis pigmentaria, atrofia óptica y frecuentemente cataratas en la adolescencia, facies senil, retardo del crecimiento con enanismo, extremidades largas, manos y pies grandes, trastornos motores por contractura articular, trastornos neurológicos progresivos: ataxia cerebelosa, coreoatetosis y retraso mental moderado a grave.

## Hipoacusias asociadas con trastornos craneofaciales y esqueléticos

**Síndrome de Treacher-Collins (disostosis mandibulofacial).** Es una afección autosómica dominante que se caracteriza por alteración de estructuras derivadas del primero y segundo arco, surco y hendidura branquiales, con disostosis mandibulofacial, micrognatia, hipoacusia de conducción, malformación de los huesillos (fusión de martillo y yunque, estribo generalmente con una sola rama o ausente) o falta de desarrollo de la ventana oval, hipoplasia de oído medio y del espacio epitimpánico, hipoacusia neurosensorial poco frecuente, deformidad e implantación baja del pabellón, atresia del conducto auditivo externo, fístulas preauriculares, hendiduras palpebrales antimongoloides, hipoplasia mandibular y malar, paladar hendido o labio leporino (menos frecuente).

Los trastornos del desarrollo embrionario tienen lugar entre las 6 y 8 semanas de gestación. El desarrollo intelectual generalmente es normal.

**Síndrome de Crouzon (disostosis craneofacial).** Es un trastorno autosómico dominante. El 30% de los casos presentan mutaciones frescas, en una tercera parte asociadas a hipoacusias.

La hipoacusia conductiva es de grado variable, debida a atresia del conducto auditivo externo (15%) y a malformación de los huesillos (50%).

Se observa sinostosis craneofacial que comienza durante el primer año de vida y es total entre los 2 y 3 años de edad, con exoftalmía e hipertelorismo, hipoplasia maxilar y prognatismo mandibular. Hay aumento de presión intracraneana y retardo mental ocasional. Por lo general la duración promedio de vida es normal.

**Síndrome de Goldenhar (displasia oculoauriculovertebral).** Es una entidad de herencia autosómica dominante de grado variable que afecta a estructuras derivadas del primero y segundo arco branquial. En el 70% de los casos existen anomalías asimétricas oculoauriculovertebrales. Hay una hipoacusia de conducción por malformación de los huesillos, ausencia o defecto del conducto auditivo externo o ambas cosas (40% de los casos). La hipoacusia neurosensorial es menos frecuente, por alteración del laberinto membranoso.

Se observan malformación del pabellón de grado variable y microtia.

Otras manifestaciones son coloboma, dermoides epibulbares en el cuadrante corneal inferoexterno, lipodermoides en el cuadrante superoexterno, hipoplasia malar, maxilar, mandibular, occipitalización del atlas, vértebras cu-neiformes, bífidas, fusionadas.

La inteligencia es normal, lo mismo que la expectativa de vida.

**Síndrome de van der Hoeve (osteogénesis imperfecta).** Es una afección autosómica dominante observada en 3,5 de cada 100.000 nacidos vivos. Hay cuatro tipos con heterogeneidad genética, por lo que el aspecto clínico depende del tipo específico de que se trate. La patología básica se debe a una actividad osteoblástica imperfecta. Hay concentraciones séricas normales de fosfatasa alcalina, calcio y fósforo.

El 60% de los casos presentan hipoacusia de conducción o mixta, que semeja una fijación estapédica similar a la observada en la otosclerosis. Puede haber platinas flotantes y necrosis de la apófisis larga del yunque, estribo con ramas no fijadas a la platina y platina fija.

Los huesos son frágiles, los ligamentos, hiperextensibles, y sobrevienen fracturas patológicas múltiples.

La esclerótica es azul o clara, la facies, triangular, y hay dentinogénesis imperfecta. En ocasiones existe fragilidad capilar.

Se han ensayado tratamientos con fluoruro sódico, calcitonina y vitamina C sin éxito comprobado.

La supervivencia depende del tipo: los tipos 1 y 4 presentan una expectativa de vida normal; el tipo 2 es letal, y los afectados por el tipo 3 fallecen en la tercera o cuarta década por anomalías valvulares cardíacas.

**Acondroplasia.** Es una entidad de herencia autosómica dominante que se asocia con hipoacusia conductiva por fusión de los huesillos e hipoacusia neurosensorial esporádica. Se caracteriza por extremidades cortas, mano corta, regordeta y en tridente, baja estatura (130 cm los varones, 123 cm las mujeres), estrechamiento caudal del conducto vertebral, prominencia mandibular y frontal e inteligencia normal.

**Otosclerosis.** Es un trastorno autosómico dominante con penetrancia incompleta que se acompaña de hipoacusia conductiva, mixta o neurosensorial (véase antes).



## Hipoacusias asociadas con trastornos del corazón

**Síndrome de Jervell y Lange-Nielsen.** Es una afección autosómica recesiva que se caracteriza por una hipoacusia neurosensorial profunda bilateral principalmente de frecuencias altas, asociada a trastornos cardíacos: QT prolongado, síncope recurrentes, enfermedad de Stokes-Adams, usualmente muerte súbita.

## Hipoacusias asociadas con trastornos del sistema nervioso central

**Síndrome de Richards-Rundle.** Es una entidad de herencia autosómica recesiva que se asocia con hipoacusia neurosensorial de comienzo temprano, nistagmo horizontal, hipogonadismo, ataxia, ausencia de reflejos tendinosos profundos y deficiencia mental.

**Enfermedad de Norrie.** Es un trastorno autosómico recesivo ligado al cromosoma X, con degeneración oculoacústica cerebral progresiva, hipoacusia neurosensorial profunda bilateral, ceguera y retardo mental.

## Hipoacusias asociadas con trastornos somáticos varios

**Síndrome de trisomía 13 (síndrome de Patau).** Los individuos afectados presentan hipoacusia neurosensorial o mixta, atresia del conducto auditivo externo, implantación baja de las orejas, labio leporino y paladar hendido, coloboma del iris, hipertelorismo, micrognatia, polidactilia, alteraciones cardiológicas, fístula traqueoesofágica, retardo mental y muerte temprana.

**Síndrome de trisomía 8 (síndrome de Edwards).** Afecta a uno de cada 7.000 nacidos vivos, con predominio femenino (3:1). Se caracteriza por hipoacusia mixta, orejas displásicas de implantación baja, atresia del conducto auditivo externo, micrognatia, posición de dedos peculiar, flexionados, anomalías cardíacas, hernias, esternón corto y muerte temprana.

**Síndrome de trisomía 21 (síndrome de Down).** Se observa en uno de cada 1.000 nacimientos vivos, y se asocia con hipoacusia conductiva, mixta o neurosensorial, incidencia aumentada de otopatía secretora por patología de la trompa de Eustaquio, frecuentes atelectasias timpánicas y otopatías crónicas exudativas o colesteatomatosas.

La cóclea y el conducto semicircular lateral están hipodesarrollados.

Los afectados presentan cardiopatía congénita en el 40% de los casos (comunicación interventricular, comunicación interauricular, persistencia del conducto arterioso, etc.), baja estatura (varones: 155 cm, mujeres: 145 cm), braquicefalia, epicantero, estrabismo, nistagmo, estenosis subglótica (no muy rara), baja neumatización de los senos frontales y esfenoidales y retardo mental.

**Síndrome de trisomía 22 (síndrome de ojo de gato).** Se observa asociación de coloboma de iris y atresia de pabellón, disposición baja del pabellón, hipertelorismo, defectos cardíacos y retardo psicomotor.

**Síndrome de Turner.** Se debe a una defectuosa distribución cromosómica con falta de un cromosoma X en forma total o parcial (XO, el 80% son cromosoma X negativos).

Hay hipoacusia neurosensorial o de conducción, o ambas, de grado variable, implantación auricular baja, baja inserción del cabello, aplasia gonadal, baja estatura, posibles anomalías coronarias, hiposmia, tórax ancho con pezones separados y retraso mental leve.

## HIPOACUSIAS NEUROSENSORIALES GENÉTICAS DISPLÁSICAS

### Hipoacusias asociadas con alteración del laberinto óseo y membranoso

**Aplasia de Michel.** Se caracteriza por ausencia completa de desarrollo del oído interno. En algunos casos no existe desarrollo de la porción petrosa del hueso temporal, mientras que en otros está presente, pero subdesarrollada en el sitio habitual del laberinto. El oído externo y el oído medio pueden ser normales. No existe diferencia radiológica entre la aplasia de Michel y la laberintitis osificante. Puede asociarse con fístulas perilinfáticas desde la ventana oval, la ventana redonda o el promontorio, con síndrome vertiginoso.

**Displasia de Mondini.** Se caracteriza por anomalías óseas y membranas del oído interno que presentan un amplio rango de alteraciones morfológicas y funcionales: caracol con menor número de vueltas, modiolos hipoplásicos, ausencia de tabiques interescalares entre la vuelta media y la apical. Los órganos terminales auditivos y vestibulares son inmaduros. El vestíbulo es grande y los conductos semicirculares son amplios o están ausentes.

La displasia rara vez es simétrica a ambos lados, pero el oído contralateral siempre muestra cierto grado de malformación.

Existe hipoacusia manifiesta en la infancia o adolescencia, con patrón audiológico de hipoacusia neurosensorial de diverso grado, desde leve a profundo.

### Hipoacusias asociadas con alteración del laberinto membranoso

**Displasia de Scheibe.** Es la forma más común de displasia congénita y conforma la mayoría de los cuadros sindrómicos. El laberinto óseo y los conductos semicirculares poseen forma normal. Existen defectos cocleares que consisten en áreas alternantes de aplasia e hipoplasia de la estría vascular, colapso de la membrana de Reissner, membrana tectoria con curvatura anormal, distorsión de las células sustentaculares del órgano de Corti y ausencia de células ciliadas. El sáculo es aplanado y descansa sobre un epitelio sensorial y una membrana otolítica atroficas.

El patrón audiológico revela audición residual en las frecuencias bajas.

No existe en la actualidad diagnóstico de certeza debido a la normalidad de los estudios por imágenes.

**Displasia de Alexander.** Se caracteriza por aplasia del conducto coclear. El órgano de Corti y las células ganglionares adyacentes a la espira basal de la cóclea son los más afectados y esto acarrea hipoacusia para las frecuencias agudas.

## HIPOACUSIAS NEUROSENSORIALES ADQUIRIDAS O NO GENÉTICAS: HIPOACUSIAS CONGÉNITAS ADQUIRIDAS

Las infecciones congénitas responsables de hipoacusia neurosensorial pueden ser de causa bacteriana, viral o parasitaria. Las virosis de mayor frecuencia son la infección por citomegalovirus y la embriopatía rubeólica, pero también otras son responsables, como el herpes, la infección por el virus de la inmunodeficiencia humana (HIV), la parotiditis, el sarampión, etc. Bajo el acrónimo **STORCHES** se agrupan las infecciones más frecuentes y de gran repercusión en el oído interno: sífilis, toxoplasmosis, rubéola, citomegalovirus, herpes, sida.

### Sífilis congénita

Es producida por el *Treponema pallidum*. La hipoacusia se presenta en el 25 al 38% de todos los afectados por la sífilis congénita. Existen dos cuadros de sífilis congénita:

*Sífilis congénita temprana*, que se manifiesta desde el nacimiento, caracterizada por erupción cutánea palmoplantar, rágades, descarga nasal, erupción papular perioral, meningitis, hepatoesplenomegalia, coroiditis, hidrocefalia, convulsiones e hipoacusia. Esta forma es a menudo grave y fatal.

*Sífilis congénita tardía*, que se manifiesta desde algunas semanas de vida hasta años después. Se caracteriza por lesiones destructivas en nariz, tabique nasal y paladar, periostitis tibial, dientes de Hutchinson, queratitis intersticial, neurosífilis e hipoacusia.

**Anatomía patológica otológica.** Se comprueba hidropesía endolinfática, atrofia del órgano de Corti y degeneración de la estría vascular, de la membrana tectoria y de las fibras del nervio coclear.

En el oído medio se observa fusión de la cabeza del martillo con el yunque.

Hay osteitis del hueso temporal con resorción ósea e infiltrado mononuclear.

**Diagnóstico.** En el recién nacido se hace mediante las pruebas de FTA-Abs IgM (tiene falsos negativos) y de enzoinmunoensayo para IgM (muy sensible). A otra edad se recurre a las pruebas de FTA-Abs y VDRL.

*Sífilis adquirida.* Puede ser *precoz* primaria (no tiene afectación otológica) o secundaria (se caracteriza por lesiones cutáneas), o *tardía* o *terciaria* (puede tener afección ótica): gomatosa, neurosífilis, sífilis cardiovascular.

Los *síntomas iniciales* consisten en hipoacusia neurosensorial de comienzo lento y fluctuante, acúfenos, hipoacusia súbita e hidropesía endolinfática.

**Tratamiento.** Estriba en la administración de penicilina y corticosteroides.

*Sífilis temprana.* Se administra una dosis única de penicilina G benzatínica de 2.400.000 UI.

*Sífilis tardía.* Se administran tres dosis semanales de 2.400.000 UI de penicilina G benzatínica.

*Neurosífilis.* Se administra durante 14 días penicilina G cristalina a razón de una dosis diaria de 12 a 24 millones UI y las tres dosis semanales de penicilina G benzatínica de 2.400.000 UI.

Como corticosteroide se recurre a la prednisona, a razón de 30-60 mg/kg/día por cuatro semanas, y luego se descende la dosis.

## Toxoplasmosis

Es una parasitosis causada por el protozoo intracelular *Toxoplasma gondii*. La incidencia de hipoacusia neurosensorial en la toxoplasmosis es del 10 al 15%, y cuando ello sucede se asocia generalmente a coriorretinitis.

Si la infección materna se produce en el primer trimestre de la gestación, se puede presentar la tetrada de Sabin, conformada por macrocefalia o microcefalia, calcificaciones cerebrales, coriorretinitis y retardo mental.

**Anatomía patológica otológica.** Se observan depósitos cálcicos en la estría vascular y en el ligamento espiral.

**Diagnóstico.** La determinación serológica de la infección en la embarazada se hace mediante la detección de IgM antitoxoplasma por inmunofluorescencia (test de Remington > 1/64).

En el recién nacido se hace mediante la detección de IgM antitoxoplasma o bien por la seroconversión por IgG.

**Tratamiento.** De la embarazada. En el primer trimestre se administra espiramicina en dosis de 2-3 g/día por 4 a 6 semanas. También se puede usar sulfadiazina a razón de 4 g/día, por el mismo tiempo.



En el segundo y tercer trimestre se opta por la pirimetamina, en dosis de 1 mg/kg/día los 3 primeros días, y luego 0,3 mg/kg/día por 2 a 4 semanas. Simultáneamente se administra sulfadiazina.

**Del recién nacido.** Se emplea espiramicina en dosis de 100 mg/kg/día durante 4 a 6 semanas, que se puede alternar con sulfadiazina-pirimetamina.

## Rubéola

Causada por un virus RNA del género *Rubivirus*, en el 40% de los casos la rubéola materna es una infección subclínica (en la madre). La probabilidad de afectación del producto de la concepción varía según el momento de la gestación en que se produce la primoinfección: así, es del 86% entre 0 y 8 semanas, del 85% entre las 9 y 12 semanas, del 53% entre las 13 y 20 semanas, y del 20% entre las 21 y 35 semanas.

Si la infección sucede en el primer trimestre, se presenta el cuadro completo de rubéola congénita, que consiste en compromiso encefálico (microcefalia-retardo mental), lesión ocular (catarata y retinitis), cardiopatía e hipoacusia neurosensorial.

**Anatomía patológica otológica.** Se observa degeneración cocleosacular (atrofia o displasia), colapso de la membrana de Reissner, degeneración o atrofia de la estría vascular y atrofia del órgano de Corti.

**Diagnóstico.** Se realiza mediante la detección de IgM específica en la embarazada o en el recién nacido. El virus se puede aislar de la orina del recién nacido hasta los 6 meses de edad.

**Prevención.** Se debe proceder a la inmunización con vacuna triple (antirrubéólica, antisarampionosa y antiparotidítica), con administración de la primera dosis al año de vida y la segunda a los 10-12 años.

Otro esquema consiste en dos dosis de vacuna triple o antirrubéólica solamente administradas antes de los 15 años de edad, con un intervalo mayor de 1 mes entre ambas.

Es recomendable que las mujeres en edad fértil no queden embarazadas en los 3 meses siguientes a la vacunación. Si esto sucediese, el riesgo de infección fetal por la vacuna es del 2%, pero sin presentar malformaciones congénitas.

## Citomegalovirus

Es una infección causada por un virus DNA de la familia de los herpesvirus (betaherpesvirus o herpesvirus humano 5).

Existen tres formas de infección congénita:

- a) Infección sistémica (10% de los casos), con un cuadro clínico consistente en hepatoesplenomegalia, calcificaciones cerebrales, microcefalia, coriorretinitis y sordera. La probabilidad de hipoacusia neurosensorial es del 33-38%.
- b) Infección focal, que afecta a un órgano aislado (90% de los casos). En este grupo la probabilidad de hipoacusia neurosensorial es del 7%.
- c) También se puede presentar como un cuadro de hipoacusia progresiva posnatal, que podría deberse a reactivaciones de la infección.

**Anatomía patológica otológica.** Se observan inclusiones intracelulares en la membrana de Reissner, la estría vascular y el laberinto vestibular.

**Diagnóstico.** Estriba en el aislamiento del virus en la orina del recién nacido (hasta el 18º mes de vida) y en la detección de IgM específica en el recién nacido o IgG específica en aumento (si llega a cuatro veces el valor inicial se considera que hubo conversión serológica).

Puede recurrirse a la reacción en cadena de la polimerasa (PCR) para CMV, que indica la presencia de genoma viral; es útil para detectar infección primaria o reactivación. La PCR cuantitativa sirve para determinar la eficacia antiviral y la magnitud de la infección.

No existe vacunación específica.

## Herpes simple

Es producido por los herpesvirus humanos tipo 1 (HSV-1) y 2 (HSV-2) (alfaherpesvirus). La infección sobreviene por contaminación en el canal de parto. El riesgo de infección es del 40%. La posibilidad de hipoacusia neurosensorial es del 10%.

**Anatomía patológica otológica.** Se observan inclusiones virales y destrucción de las células neurosensoriales del laberinto.

**Diagnóstico.** En el neonato, se basa en la detección de IgM antiviral específica e IgA específica de alta sensibilidad.

**Prevención.** Se debe practicar la cesárea en la embarazada con HSV-2 antes de romper la bolsa.

## Herpes zoster

Es producido por el herpesvirus humano tipo 3 (alfaherpesvirus), también denominado virus de la varicela-zoster, que es un virus DNA de doble cadena. La hipoacusia neurosensorial puede aparecer, con grado variable, en el 10% de los casos de herpes zoster ótico.

**Manifestaciones clínicas.** El herpes zoster ótico, conocido como *síndrome de Ramsay-Hunt*, se caracteriza por dolor intenso y aparición de vesículas que pueden asentar tanto en el pabellón auricular como en el rostro, la lengua, la laringe, la faringe o la mucosa bucal, y es el signo clínico necesario para establecer el diagnóstico. También puede acompañarse de parálisis facial, con compromiso mayormente de la primera porción, a nivel del agujero meatal (donde el diámetro es de 0,68 mm), y producir una ganglionitis geniculada con parálisis del nervio. Puede haber laberintitis o compromiso del VIII par por compresión, con hipoacusia, acufenos y síndrome vertiginoso. Si se asocia a compromiso vestibular, el pronóstico es malo. La recuperación de la parálisis facial sucede en el 60% de los casos, y puede requerirse la descompresión quirúrgica de la primera porción del nervio.

También puede afectar otros nervios, como el glossofaríngeo, las raíces cervicales y el ciático poplíteo externo.

**Anatomía patológica otológica.** Existe infiltración perivascular densa en la región mediomodiolar de la cóclea, así como en el tejido perineural del facial y de la cuerda del tímpano.

**Diagnóstico.** Estriba en la detección, en material de las vesículas, de células gigantes multinucleadas con inclusiones eosinófilas intranucleares (frotis de Tzanck) y de la seroconversión de IgG mediante las pruebas de fijación del complemento, de neutralización o ELISA.

**Tratamiento.** Se debe calmar el dolor, que puede ser muy importante. Se administran agentes antivirales como aciclovir dentro de los 3 días del comienzo de la erupción y durante 7 días; esto puede hacer que se revierta tanto la parálisis facial como la hipoacusia. La dosis de aciclovir por vía oral es de 800 mg cinco veces por día, por 7 días. Por vía intravenosa, 5 mg/kg/dosis, cinco veces por día, durante 7 días.

**Prevención.** No existe vacuna desarrollada para el empleo clínico.

## HIV/sida

El agente del síndrome de inmunodeficiencia adquirida (sida) es el virus de la inmunodeficiencia humana (HIV) tipos 1 y 2, virus RNA de la familia de los retrovirus.

El contagio puede ser *perinatal*: *in utero* (ya desde la 8ª semana de gestación), en el canal de parto o durante la lactancia.

Las manifestaciones de la infección por HIV incluyen linfadenopatía generalizada, hepatoesplenomegalia, falta de crecimiento, candidiasis oral, diarrea recurrente, neumonía intersticial, infecciones bacterianas invasoras recurrentes, infecciones oportunistas, procesos malignos (linfomas, sarcoma de Kaposi), encefalopatía (con retardo del desarrollo).

**Anatomía patológica otológica.** Puede haber infecciones oportunistas en el oído interno: criptococosis coclear, inclusiones citomegálicas en el epitelio endolinfático del utrículo, el sáculo, los conductos semicirculares y la estría vascular. Otro hallazgo posible es el sarcoma de Kaposi del VIII par.

**Diagnóstico.** Las pruebas serológicas en la embarazada comprenden test de ELISA para HIV, inmunomarcación (*Western blot*) y reacción en cadena de la polimerasa (PCR).

En el recién nacido, hasta los 18 meses de edad, las pruebas de IgG no son específicas (por el pasaje transplacentario de IgG maternas). Son útiles la PCR y la detección de IgM específica (desde los 3 meses).

**Tratamiento.** Se administra terapia antiviral múltiple con zidovudina (AZT) (dosis oral en niños menores de 12 años: 720 mg/m<sup>2</sup>/día; en mayores de 2 años y adultos: 500-600 mg/día), didanosina (DDI) (dosis oral: 200-300 mg/m<sup>2</sup>/día) y zalcitabina (DDC) (solo para adultos).

No está demostrado que la cesárea disminuya el contagio.

## Parotiditis

Es producida por un virus RNA de cadena simple del género *Paramyxovirus*. La hipoacusia neurosensorial puede sobrevenir en el 0,1% de los casos, y puede que sea la causa más común de hipoacusia neurosensorial adquirida unilateral en los niños.

Se pueden describir tres tipos de hipoacusia neurosensorial en la parotiditis: la más frecuente es la unilateral profunda; le sigue en frecuencia la unilateral moderada a acentuada, y por último se halla la bilateral profunda, que es muy rara.

La transmisión se realiza por vía respiratoria, y predomina en la infancia, entre los 5 y los 10 años.

Existe infección asintomática hasta en el 40% de los casos, pero de igual modo los niños afectados pueden padecer hipoacusia neurosensorial.

El cuadro comienza con el compromiso glandular, acompañado de fiebre alta, y puede haber compromiso neurológico: meningoencefalitis viral. Luego puede tener lugar la afectación coclear, que puede asociarse, hasta en el 40% de los casos, con compromiso vestibular (laberintitis endolinfática viral).

**Anatomía patológica otológica.** Hay atrofia de la estría vascular y del órgano de Corti, principalmente en la espira basal, así como proliferación granulomatosa en la membrana laberíntica.

**Diagnóstico.** Los exámenes de laboratorio revelan la linfomonocitosis y el aumento de la lipasa y la amilasa séricas (por compromiso pancreático).

Las pruebas serológicas estriban en la detección de IgM mediante ELISA (hasta los 2 meses del cuadro agudo) y de anticuerpos contra el antígeno nu-



cleoproteico o soluble (S), que es detectable hasta los 8-9 meses de la infección.

**Tratamiento.** No se dispone de tratamiento específico. Las medidas básicas consisten en reposo durante el período agudo y medicación sintomática para el dolor y la fiebre. El uso de corticoides para la orquitis y la hipoacusia es discutido.

**Prevención.** Existe una vacuna específica a base de virus vivos atenuados, que se puede aplicar sola o en combinación con la antirrubéolica y la antisarampionosa (vacuna triple) y con el mismo esquema que para la rubéola.

## Sarampión

Es una infección epidémica producida por un virus RNA de cadena simple del género *Morbillivirus*, perteneciente a la familia de los paramixovirus.

El sarampión puede ser causa de hipoacusia neurosensorial, que generalmente es bilateral, simétrica, moderada a grave, y puede acompañarse de afección vestibular.

**Manifestaciones clínicas.** Tras la incubación (11 días), en el período prodromico (que dura 3-4 días), aparecen fiebre y el triple catarro: ocular (conjuntivitis), nasal (rinitis) y respiratorio (tos seca), y las manchas de Koplik en la mucosa yugal. Luego la fiebre desciende y comienza el período eruptivo característico junto con reaparición de la fiebre. Como complicación ulterior se puede presentar la hipoacusia neurosensorial.

También puede haber otitis media crónica exudativa o necrosante, por la acción viral.

**Anatomía patológica otológica.** Se comprueba atrofia del órgano de Corti y de los órganos vestibulares y distorsión de la membrana tectoria y de la estría vascular. Las alteraciones son más acentuadas en la espira basal.

**Diagnóstico.** La serología específica consiste en la detección de IgM por inhibición de la hemaglutinación o fijación del complemento, y en la seroconversión de IgG.

**Tratamiento.** Es sintomático; estriba en reposo durante el período exantemático y febril y administración de antitérmicos.

**Prevención.** Se debe proceder a la inmunización con vacuna específica de virus vivos atenuados, que se puede aplicar sola o en combinación (vacuna triple) con el mismo esquema que para la rubéola.

## HIPOACUSIAS NEUROSENSORIALES PERINATALES ADQUIRIDAS

La discapacidad auditiva en los niños es un signo/síntoma que debe detectarse durante el período perilingüístico para evitar trastornos del habla y del lenguaje. Los médicos generales, pediatras y de familia son los primeros en ser consultados y, por lo tanto, quienes deben reconocer en primer término los efectos potenciales de una pérdida auditiva.

Existe una alta frecuencia de hipoacusia en niños sobrevivientes de unidades de cuidados intensivos neonatales (1 de cada 200 recién nacidos de alto riesgo).

Se considera que la manifestación más común de hipoacusia secundaria a factores adversos perinatales es del tipo de pérdida profunda, usualmente bilateral, que compromete el aprendizaje del lenguaje y requiere de terapeutas especializados en el tratamiento de hipoacúsicos.

En la tabla 1-19 se mencionan los más destacables entre los factores de riesgo de hipoacusia en el período perinatal. Las causas más frecuentes de hi-

Tabla 1-19. Factores de riesgo de hipoacusia neurosensorial perinatal.

Hipoxia e isquemia del parto
Desprendimiento prematuro de la placenta
Placenta previa
Prolapso o estrangulamiento del cordón
Hipertensión arterial materna
Embarazo cronológicamente prolongado
Fracaso en la expansión pulmonar al nacer (obstrucción por meconio)
Hiperbilirrubinemia
Prematurez y bajo peso al nacer
Hemorragia intracraneal
Sepsis y meningitis neonatal
Circulación fetal persistente
Sufrimiento fetal
Trabajo de parto dificultoso o prolongado
Toxemia del embarazo
Uso de sedantes y anestésicos durante el trabajo de parto
Parto de nalgas con sufrimiento fetal
Asfixia neonatal
Ototoxicidad por aminoglucósidos

La hipoacusia neurosensorial perinatal son la hiperbilirrubinemia, la hipoxia e isquemia, la prematurez y el bajo peso al nacer, y la ototoxicidad por aminoglucósidos. Algunos de estos factores actúan sinérgicamente.

**Hiperbilirrubinemia.** Se denomina *ictericia* a la coloración amarillenta de la piel y las mucosas debida al aumento de la bilirrubina y sus derivados en la sangre. Ello puede obedecer a una sobreproducción de bilirrubina, a una menor eliminación o a la combinación de ambas, y cuando sobrepasa los 6 mg/dl la ictericia se hace presente.

El recién nacido, por sus características fisiológicas, tiene mayor posibilidad de generar hiperbilirrubinemias que el adulto, y por cuestiones anatómicas y fisiológicas puede sufrir lesiones irreversibles en el sistema nervioso central como consecuencia de ellas.

Desde el punto de vista etiológico, las hiperbilirrubinemias pueden deberse a las siguientes causas:

1. Aumento de la formación de bilirrubina indirecta (BI): anemias hemolíticas, extravasaciones sanguíneas, policitemias.
2. Aumento de la reabsorción de bilirrubina indirecta (BI): aumento de la circulación enterohepática de bilirrubina.
3. Disminución de la capacidad de transporte: competencia con la albúmina, hipoalbuminemia.
4. Déficit funcional de la conjugación: síndrome de Crigler-Najjar, ictericia por leche materna.
5. Déficit funcional de la conjugación y de la captación: síndrome de Gilbert.
6. Disfunción hepática general.
7. Disminución de la excreción de bilirrubina directa (BD): obstrucción del flujo biliar, aminoácidos que inhiben el flujo biliar.

De no ser tratada la hiperbilirrubinemia, 10 a 20% de los niños prematuros podrían tener picos de hasta 12 mg/dl y presentar riesgo de kernicterus.

El *kernicterus* es resultado de la penetración de la bilirrubina libre no conjugada en el tejido cerebral a nivel de los núcleos de la base, en los que ocasiona daños neurotóxicos irreversibles. Entre el cuarto y quinto día pueden aparecer las manifestaciones clínicas iniciales, tales como inapetencia, rechazo del alimento, letargo e hipotonía.

En general, con niveles de bilirrubina por debajo de 20 mg/dl es muy difícil que se produzca kernicterus en un recién nacido de término. Pero si este mismo niño presenta acidosis, y sobre todo si existe hipercapnia, puede sobrevenir encefalopatía con valores inferiores de bilirrubina. Esto se debe a que tanto la acidosis como la hipercapnia provocan modificaciones en la barrera hematoencefálica.

Más tarde se agregan los otros síntomas, consistentes en vómitos, irritabilidad, llanto, hipertonía, opistótonos y convulsiones.

La hiperbilirrubinemia también puede manifestarse con secuelas alejadas, como hipoacusia, trastornos motores y alteraciones de la conducta.

La *eritroblastosis fetal* es una causa importante de ictericia en los neonatos. Esta es una enfermedad hemolítica producida por la incompatibilidad de grupo sanguíneo entre la madre y el niño. Se caracteriza por una destrucción excesiva de eritrocitos que conduce a una reducción de la capacidad de transporte de oxígeno de la sangre y la acumulación y depósito de bilirrubina. Las principales manifestaciones clínicas de la eritroblastosis fetal son anemia hemolítica, ictericia, hipoacusia y encefalopatía. La manifestación más tardía es seria y puede conducir a retardo mental, inestabilidad emocional, espasticidad muscular de tipo extrapiramidal y coreoatetosis.

**Hipoxia e isquemia.** Existe un complejo conjunto de causas ya mencionadas (véase tabla 1-19) que generan trastornos circulatorios en el tejido cerebral durante el parto. En la encefalopatía hipóxico-isquémica se produce lesión hemorrágica en el oído interno, con lesión auditiva secundaria, así como muerte neuronal en diferentes núcleos de la vía auditiva en el tallo cerebral.

Debido a las características de la hemoglobina fetal, el recién nacido presenta mayor tolerancia a la hipoxia que el adulto. Esto le permite tener mayor resistencia en situaciones anaerobias. Pasados los 20 a 40 minutos, las lesiones cerebrales corticales por anoxia son irreversibles.

**Prematurez y bajo peso al nacer.** El 2% de los niños que presentan un peso al nacer inferior a 1,36 kg pueden tener una hipoacusia neurosensorial significativa. Las probabilidades de que un niño prematuro padezca sordera son 20 veces mayores que las de un niño con peso normal al nacer.

En general, la prematurez o el bajo peso al nacer sugieren problemas de la nutrición materna, infecciones intrauterinas, factores genéticos, multiparidad, tabaquismo, alcoholismo, drogadicción, toxemia del embarazo e hipertensión y diabetes, así como fertilización asistida con embarazos múltiples.

La principal deficiencia que presentan estos niños es la inmadurez pulmonar. La sangre del prematuro tiene mayor contenido de hemoglobina fetal, la cual desciende a razón de 3 a 4 g por semana. Hay tendencia a las hemorragias por disminución de los factores de coagulación producidos por el hígado. Este trastorno de la coagulación se acompaña de fragilidad capilar y facilita la producción de hemorragias intracraneales.

En general, existe tendencia a la hemorragia en el oído interno a raíz de situaciones de sufrimiento durante el parto, y posiblemente el daño que tiene lugar en el órgano de Corti se deba a un efecto tóxico de la sangre.



La anoxia o hipoxia pueden sobrevenir *in utero*, en el momento del pasaje por el canal de parto o en los primeros minutos del nacimiento.

Existen situaciones, como por ejemplo la existencia de meconio en el parto, que señalan el sufrimiento fetal generalmente producido por anoxia o hipoxia.

Otros signos y síntomas importantes son hipoxia tisular, acidosis metabólica, hipercapnia, puntaje de Apgar menor de 6 en el primer minuto, reanimación y asistencia respiratoria mecánica, frecuencia cardíaca inferior a 100 lat/min, subcianosis o acrocianosis, hipotonía muscular y respuesta a estímulos muy disminuida o ausente.

**Ototoxicidad por aminoglucósidos.** Las hipoacusias neurosensoriales originadas por ototóxicos que se registran con mayor frecuencia se deben a la administración de antibióticos aminoglucósidos y polipeptídicos (neomicina, kanamicina, estreptomycin, dihidroestreptomycin, vancomicina y gentamicina), ácido etacrínico y furosemida (véase más adelante Ototoxicidad vestibular y auditiva). Estos fármacos pueden serle administrados al niño recién nacido internado en terapia intensiva neonatal y generarle una hipoacusia neurosensorial de variada gravedad.

La hipoacusia es bilateral de alta frecuencia y se debe a la pérdida de células ciliadas en la espira basal de la cóclea. El grado de hipoacusia guarda relación con la dosis y depende de la función renal (ya que en general estos fármacos se excretan por vía renal), y puede exteriorizarse al inicio del tratamiento o varios meses después de terminado.

Los aminoglucósidos atacan el órgano de Corti, mientras que el ganglio espiral y las neuronas bipolares persisten sin afección por largo tiempo, a menos que se comprometan más tarde por una degeneración ascendente.

Las alteraciones estructurales asociadas a la ototoxicidad por aminoglucósidos pueden encontrarse sobre todo en las células ciliadas de la cresta ampollar y la mácula del sáculo y el utrículo. Las células sensoriales de tipo I y de tipo II son afectadas de igual forma, a pesar de que las células ciliadas de tipo I muestran mayor sensibilidad al daño.

Los efectos ototóxicos de los aminoglucósidos en la cóclea se inician en las células ciliadas externas de la espira basal, pero pueden extenderse hasta las espiras cocleares superiores y las células ciliadas internas, y terminar con la destrucción de las células ciliadas y las estructuras de sostén en los casos en que la toxicidad es acentuada.

Se ha demostrado que se produce una lesión retardada del órgano de Corti después de finalizado el tratamiento con dihidroestreptomycin, gentamicina y tobramicina.

## Examen de detección neonatal con otoemisiones acústicas

En los niños potencialmente afectados por una hipoacusia neurosensorial perinatal podemos hacer un rastreo neonatal con otoemisiones acústicas (OEA). Estas pueden definirse como "sonidos emitidos por la cóclea en presencia o en ausencia de estimulación sonora".

Se clasifican como: a) espontáneas (sin estímulo) y b) provocadas (con estímulo), que a su vez pueden ser transitorias simples o producto de distorsión.

Su descubrimiento modificó los conceptos de funcionamiento del órgano de Corti, ya que este no solo se comportaría como micrófono al transformar una señal sonora en señal eléctrica, sino también como parlante al transformar un estímulo eléctrico fisiológico en señal sonora que puede ser registrada en el conducto auditivo externo.

Retrocediendo en la historia, Gold ya había insinuado en 1948 la existencia de este "eco coclear", pero solo en 1978 David Kemp pudo detectar y registrar por primera vez estas emisiones acústicas en el conducto auditivo externo en respuesta a un clic o estallido.

Si hacemos un análisis espectral de las otoemisiones acústicas, corroboramos que no se trata de un simple reflejo del estímulo que aparece a latencia más larga, sino que son un conjunto de frecuencias con una dominante (generalmente de 1.600 Hz) que aparecen a los 15 o 20 mseg y con frecuencias altas al principio de la aparición de las otoemisiones acústicas (como si fuera una cóclea desplegada).

A pesar de las numerosas investigaciones realizadas sobre las modalidades oscilatorias de la membrana basilar, nunca se pudo encontrar una explicación de la particular selectividad frecuencial del órgano de Corti basándose solamente en las características de un proceso mecánico. Esto hizo necesaria la identificación de un segundo filtro (filtro de Evans), que está formado por un proceso mecánico intracoclear activo que podría modificar las características de las oscilaciones de la membrana basilar producidas por un sonido en el sentido de la onda viajera e influir así en la mayor selectividad frecuencial.

También se comprobó que este proceso produce energía, ya que la energía introducida por un estímulo acústico no es suficiente para el cumplimiento de todos los procesos que tienen lugar en el oído interno.

Solo en estos últimos años está empezando a surgir el conocimiento sobre el proceso de transformación sensorial a nivel celular, y qué roles desempeñan en él las células ciliadas internas y externas. Ambas tienen similares organizaciones sinápticas y estereociliares, pero presentan algunas diferencias en cuanto a su inervación y su ubicación. Las células ciliadas internas reciben un 90 a 95% de inervación aferente, mientras que solo el 5 a 10% va a las células ciliadas externas, a pesar de ser éstas tres veces más numerosas. En cambio, las células ciliadas internas reciben inervación eferente de pocas fibras, mientras que la mayoría van a las externas. Por otra parte, las fibras eferentes que inervan ambas células son diferentes en lo que respecta a sus orígenes. En cuanto a su ubicación, la diferencia radica en cómo se unen unas y otras a la membrana tectoria: las células ciliadas externas están firmemente unidas a ella, mientras que las células ciliadas internas están libres. Estas últimas se hallan en la parte no móvil de la membrana basilar, mientras que las células ciliadas externas están sobre la membrana basilar, o sea, que son movidas libremente por la onda viajera. Es por este motivo que se las considera las candidatas más seguras involucradas en las otoemisiones acústicas.

Recientes investigaciones han demostrado la presencia de sustancias proteicas (actina, fibrina, miosina, tubulina, tropomiosina, actina polimerizada) en los filamentos de los estereocilios, en las células pilares, en la membrana celular y en las placas cuticulares. Estas sustancias proteicas intervienen en los procesos de contracción muscular.

Esta organización estereociliar única es el rasgo esencial para la transformación auditiva y la sintonización o especificidad frecuencial.

Las otoemisiones acústicas constituyen expresiones en el oído externo de mecanismos activos de las células ciliadas externas, lo que no excluiría un componente mecánico pasivo debido a otras estructuras, como por ejemplo la membrana basilar. Están directamente asociadas al correcto funcionamiento de las células ciliadas externas.

Pueden registrarse a nivel del conducto auditivo externo por medio de una probeta y una clavija. Para que el registro sea posible es necesario que el oído medio esté en buenas condiciones, ya que la intensidad de esos sonidos es

muy débil y deben vencer la resistencia de la membrana de la ventana oval, los huesillos y el tímpano para llegar al oído externo. Es decir que podemos obtener ausencia de respuesta en una hipoacusia conductiva a pesar de que las células ciliadas externas funcionen adecuadamente.

En la actualidad se considera al registro de las otoemisiones acústicas como el único método de evaluación objetivo para realizar la investigación de la función auditiva lo más temprano posible, ya que puede efectuarse a partir de las 48 horas de vida.

**Examen de las OEA.** El estudio debe realizarse en ambiente silencioso, con el paciente naturalmente relajado. Es necesario que el conducto auditivo externo esté libre de cera o meconio. Se coloca una probeta en cuyo extremo hay una clavija o casquillo que se adapta al conducto auditivo externo. Se debe lograr una correcta obturación de este. A través de la probeta se envía el estímulo acústico y se recoge la respuesta provocada, y se puede obtener también la actividad coclear espontánea, las que son registradas en una pantalla para su posterior análisis. Es un estudio rápido, eficaz, específico y no invasivo.

**Aplicaciones clínicas.** Las aplicaciones clínicas de las otoemisiones acústicas son:

- a) Rastreo universal de neonatos (sean o no considerados de alto riesgo) a partir de las 48 horas de vida.
- b) Diagnóstico de la función coclear en niños difíciles de evaluar por métodos convencionales, ya sea por corta edad o por retardo mental de diferente grado.
- c) Niños con dificultades de aprendizaje.
- d) Medicación ototóxica.
- e) Acufenos.
- f) Normoyentes con dificultades de discriminación.
- g) Trauma acústico.

**Resultados.** La capacidad de la cóclea de generar sonidos está íntimamente asociada con el logro de un umbral normal de audición. La presencia de otoemisiones acústicas es siempre una buena noticia acerca del funcionamiento de la cóclea y del oído medio, aunque no descarta la existencia de patología retrococlear. La ausencia de otoemisiones acústicas puede ser provocada tanto por patología del oído medio como de origen neurosensorial. El diagnóstico diferencial entre ambas lo determinarán las otras pruebas de la batería de tests audiológicos.

En hipoacusias de 0 a 20 db, las otoemisiones acústicas están siempre presentes.

En hipoacusias de 20 a 40 db pueden estar presentes o no.

En hipoacusias de más de 40 db se hallan ausentes.

## HIPOACUSIAS NEUROSENSORIALES POSNATALES ADQUIRIDAS

**Hipoacusias de los primeros días de vida.** Ya han sido descritas en el apartado anterior.

**Hipoacusias de la lactancia y de la primera y segunda infancia.** Si bien en este período puede comenzar a manifestarse una hipoacusia de causa *genética* (véase el inicio de este apartado), aquí describiremos solo las de naturaleza *adquirida*, las cuales pueden ser ocasionadas por:

*Deshidratación o toxicosis del lactante.*



*Infecciones generales*, como meningitis, septicemia, parotiditis, coqueluche, varicela, fiebre tifoidea, herpes zoster ótico, etc. La *parotiditis* o *fiebre urliana* es particularmente importante por la frecuencia y la gravedad con que afecta al oído interno; suele dejar como secuela una cofosis unilateral. Afortunadamente, solo en casos excepcionales genera una afección bilateral.

El herpes zoster ótico, producido por un virus neurótrofo, si bien es más frecuente en jóvenes adultos, puede presentarse en niños con hipoacusia perceptiva unilateral de intensidad variable y una erupción papulovesiculosa en la concha auricular, generalmente dolorosa. El cuadro puede completarse con vértigos y parálisis facial periférica.

*Infecciones locales*, como otitis media aguda u otitis media crónica complicada con laberintitis.

*Tóxicos*. La más común es la hipoacusia *iatrogénica por antibióticos aminoglucósidos*; estos no deben usarse indiscriminadamente, porque son ototóxicos. Si su empleo resulta indispensable, se debe cumplir exactamente la dosis y por períodos breves.

*Traumatismos*. La hipoacusia puede ser provocada por una conmoción cerebral o laberíntica o por una fractura del temporal (véase más adelante).

*Hipoacusias de la juventud y la adultez*. Pueden deberse a trauma acústico, fístula perilinfática, traumatismos, mecanismos autoinmunes, infecciones, trastornos vasculares, afecciones tumorales u ototoxicidad, entre otras causas, y se las describe a continuación.

*Hipoacusias de la vejez*. A las hipoacusias que acaban de mencionarse se añade en esta etapa de la vida la específica de la edad avanzada, de origen vascular, denominada *presbiacusia*, que se describe más adelante.

## Trauma acústico

Se denomina así al traumatismo sonoro o sordera provocada por el ruido. Los sonidos intensos, de más de 90 db, pueden producir hipoacusias neurosensoriales por lesión de las células ciliadas del órgano de Corti.

Los traumas acústicos pueden ser *agudos* o *crónicos*. Los agudos son producidos por sonidos intensos de muy corta duración. Los crónicos se observan cada vez más como consecuencia de la industrialización.

Los ruidos pueden dividirse en continuos, como los generados por motores, y en discontinuos o impulsivos, como los originados por armas de fuego o explosiones.

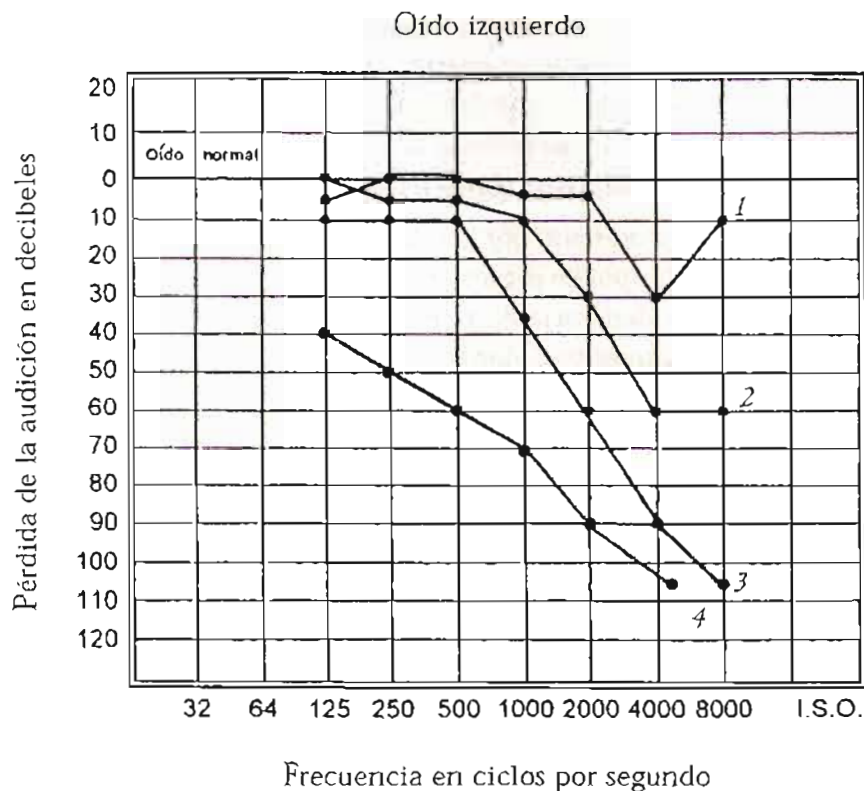
En la producción del trauma acústico intervienen tres factores íntimamente relacionados: la intensidad sonora, la duración del ruido y la labilidad de la cóclea a la agresión. Por eso, en el mismo ambiente, por ejemplo, en una fábrica, no todos desarrollan trauma acústico ni este es de igual magnitud en los que enferman.

Por lo general se lesiona primero la zona basal de la cóclea, que corresponde a frecuencias de 4.000 en adelante. Este es el sitio de menor resistencia de la cóclea, aparentemente porque allí el suministro vascular es más precario. Son más agresores los tonos agudos que los graves.

*Formas clínicas del trauma acústico crónico*. Se describen tres grados de acuerdo con la magnitud.

*Trauma acústico de primer grado*. La vía ósea es normal hasta la frecuencia de 2.000, cae en la de 4.000 y asciende nuevamente en la de 8.000 (fig. 1-118, curva 1).

Fig. 1-118. Perfiles audiométricos en el trauma acústico de primer grado (1), de segundo grado (2) y de tercer grado (3).



*Trauma acústico de segundo grado.* La vía ósea es normal hasta los 1.000 ciclos por segundo, cae en los 2.000 y más aún en la frecuencia de 4.000, pero no asciende en el tono de 8.000, pues se mantiene tan solo en el nivel de 4.000 (fig. 1-118, curva 2).

*Trauma acústico de tercer grado.* El audiograma muestra una curva francamente descendente que comienza a partir de la frecuencia de 500 cps (fig. 1-118, curva 3).

Las primeras dos formas clínicas tienen perfiles audiométricos casi patognómicos de esta afección, con caídas en las frecuencias afectadas de aproximadamente 30 db y 60 db, respectivamente. En cambio, el trauma acústico de tercer grado presenta una curva descendente similar a la de otras etiologías.

*Manifestaciones clínicas. Trauma acústico agudo.* La hipocusia neurosensorial es el síntoma fundamental en el trauma agudo, y es inmediata. Puede acompañarse o no de un acufeno de variable intensidad.

Si la deflagración expansiva rompe la membrana timpánica, habrá otorragia y en un 30% de los casos otodinia. A la otoscopia se observará la lesión de la membrana, la cual puede estar perforada generalmente en el centro y con hemorragia en los bordes. La audiometría mostrará el grado de hipocusia, que será mixta si la membrana timpánica se ha roto.

*Trauma acústico crónico.* En el trauma acústico de primer grado hay inicialmente un acufeno agudo que molesta al paciente solamente al salir del ambiente ruidoso, pero que desaparece al día siguiente, lo cual sugiere una recuperación de las células ciliadas dañadas. Si la exposición al ruido persiste, el acufeno se convierte en continuo durante la semana y puede desaparecer después de un descanso más largo (fin de semana). Posteriormente, el acufeno se hace continuo sin modificarse ni aun con el alejamiento definitivo del ambiente ruidoso. Como el tono de 4.000 cps está fuera de las frecuencias de la conversación (que van de 500 a 2.000 cps), el paciente no nota su hipocusia.

En el trauma acústico de segundo grado el acufeno es más molesto y se acompaña de una leve hipocusia.

En el de tercer grado predomina la hipoacusia sobre el acufeno. La logaudiometría muestra una curva muy desplazada hacia la derecha, con ascenso lento de la discriminación que no llega al 100%. En el de cuarto, el descenso tonal es global, desde los graves, y la discriminación es muy mala.

Algunos pacientes presentan síntomas vestibulares inespecíficos y trastornos del carácter o alteraciones psíquicas.

**Diagnóstico.** Se realiza sobre la base del antecedente de una explosión o el uso de un arma de fuego en los traumas acústicos agudos, y por los antecedentes laborales de exposición al ruido y la curva audiométrica particularmente en los crónicos de primero y segundo grado.

**Pronóstico y tratamiento.** Es fundamental prevenir el trauma acústico, o evitar su progresión en el caso del trauma crónico, procurando que el paciente se aleje de los ambientes ruidosos. Cuando la lesión ya se ha producido, la medicación tiene un efecto relativo sobre el acufeno y la hipoacusia. Se pueden indicar vitaminas A y B, vasodilatadores (pentoxifilina o cinarizina), melatonina, corticoides (en el trauma agudo) u otros fármacos.

Si hubo rotura del tímpano, este debe ser controlado por unos 5 o 6 meses, ya que suele cicatrizar espontáneamente.

En general, en el trauma agudo la hipoacusia neurosensorial se recupera al igual que el acufeno, que podría persistir como secuela aunque con una intensidad menor que la inicial.

Sufren trauma acústico crónico los trabajadores de la industria, subterráneos, amas de casa, odontólogos (por la turbina), practicantes de tiro (fuerzas de seguridad), los adolescentes al escuchar música a elevado volumen con auriculares, etc. En las fábricas debe cumplirse con la legislación laboral que estipula la reducción de la jornada en relación con el ruido ambiental. Además, las máquinas deben acondicionarse técnicamente para generar menos ruido y ser emplazadas de forma tal que el ruido que generan se propague menos. En los ambientes con más de 90 db de ruido deben usarse protectores acústicos, que pueden ser de inserción auricular o auriculares. Los intraaurales se insertan en el conducto auditivo externo y están constituidos por distintos materiales no aislantes, preferentemente para los tonos agudos (amortiguan en promedio entre 20 y 40 db). Los auriculares son más protectores, pero también más costosos y molestos si se usan durante largas jornadas.

## Presbiacusia

En la edad avanzada aparecen las *hipoacusias perceptivas de causa vascular*. La presbiacusia es la forma más común y fisiológica. Se trata de un cuadro progresivo de despoblación neuronal que se extiende desde el órgano de Corti y el ganglio espiral a toda la vía y núcleos acústicos hasta la corteza cerebral.

Según el predominio de la afección se clasifica como:

- Presbiacusia cortipática: con lesión del órgano de Corti.
- Presbiacusia estriovascular: lesión de la estría vascular (no hay reclutamiento ni adaptación auditiva).
- Presbiacusia neuronopática: lesión de la neurona.
- Presbiacusia corticopática: lesión de la corteza cerebral.

**Manifestaciones clínicas.** Predomina la mala discriminación de la palabra, que suele acompañarse de un acufeno agudo y molesto. Al paciente se le debe hablar clara y pausadamente y no en voz alta. A mayor número de palabras por minuto, el mensaje es de más difícil discriminación aun para el individuo normal; tanto más cuando este mensaje encuentra a la cóclea y toda la vía, hasta la corteza inclusive, con menor número de células.



El examen otoscópico es normal; a veces el tímpano presenta un aspecto más lechoso que le resta transparencia.

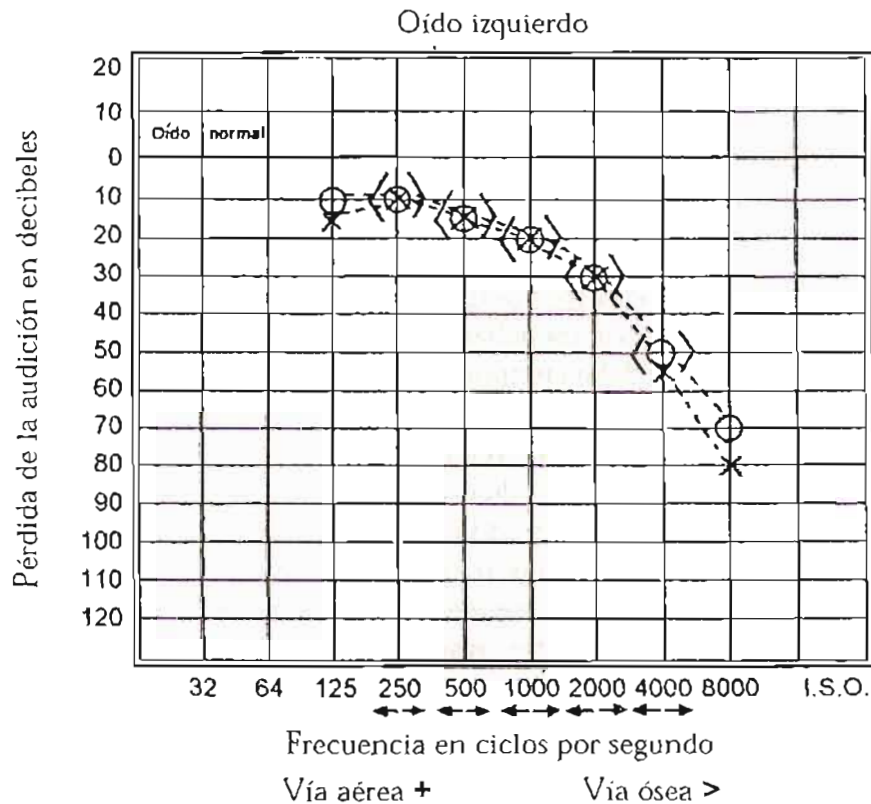
La audiometría muestra una hipoacusia perceptiva bilateral, selectiva para los tonos agudos, que no alcanza gran magnitud y no guarda relación con la pobre discriminación logaudiométrica (fig. 1-119).

La logaudiometría muestra una curva de ascenso oblicuo, desplazada a la derecha, con dificultad para aumentar la discriminación en relación con el incremento de la intensidad sonora; llega al nivel máximo de discriminación (rara vez el 100%) y comienza a descender por el reclutamiento existente (fig. 1-120). Su curva es a menudo peor que la que correspondería por el umbral de audición.

Por lo general, el paciente dice: "Oigo pero no entiendo."

Pronóstico. La presbiacusia es un proceso lentamente evolutivo (fig. 1-121), agravado por enfermedades generales como hipertensión, diabetes, dislipidemias o arteriosclerosis, entre otras.

Fig. 1-119. Perfil audiométrico en la presbiacusia.



Logaudiometría

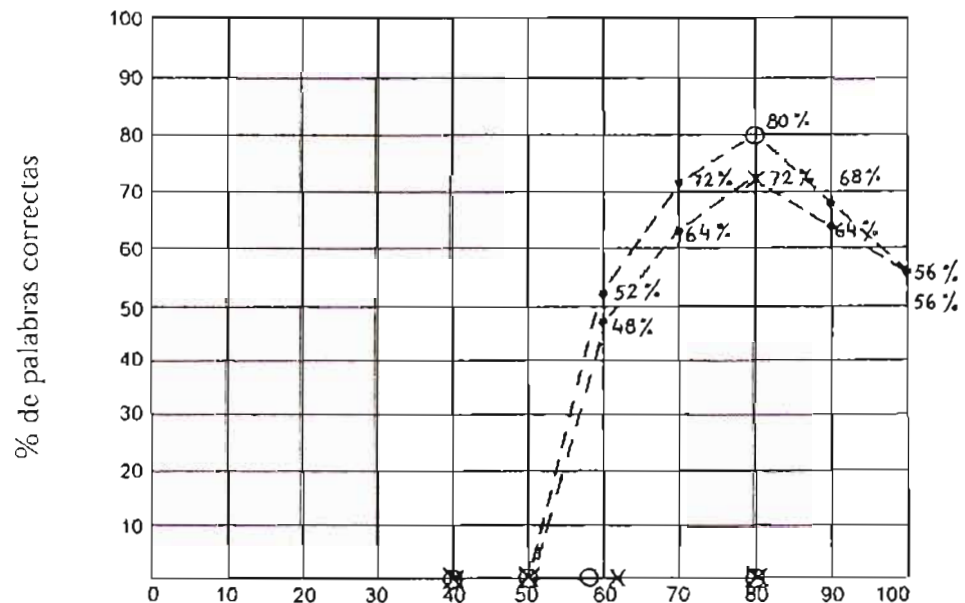


Fig. 1-120. Curva logaudiométrica en la presbiacusia.

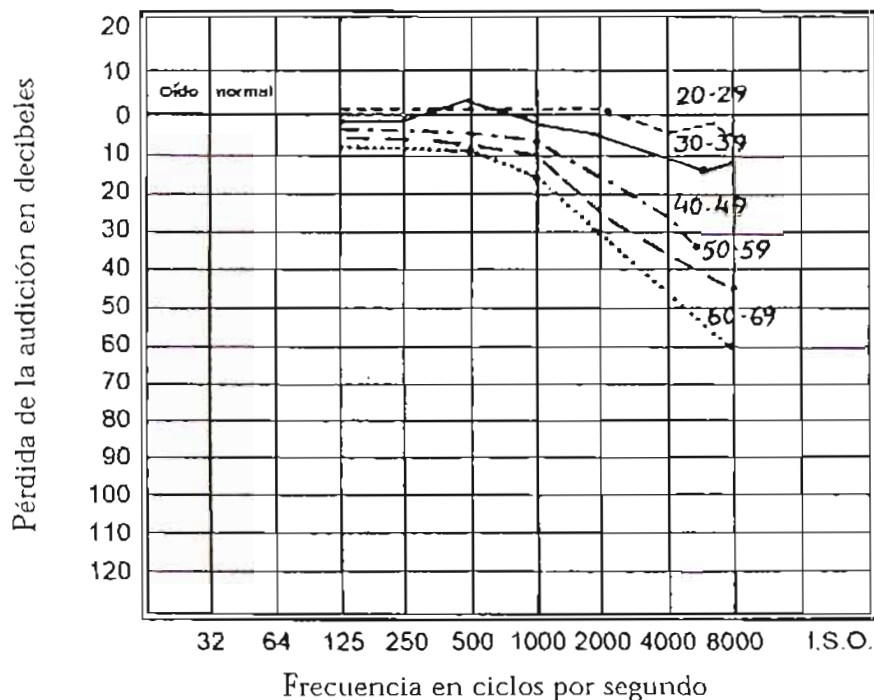


Fig. 1-121. Pérdida auditiva promedio según la edad.

**Tratamiento.** Puede recurrirse a la administración de vasodilatadores centrales (cinarizina, pentoxifilina) y vitaminas neurótropas.

Los otoamplifonos son de utilidad relativa. En las formas neuropáticas, no mejoran la discriminación; en las cortipáticas se llega con ellos fácilmente al umbral de incomodidad por el reclutamiento. Las presbiacusias estriovascularpáticas se benefician con su uso.

Los pacientes tienen dificultad para aprender la lectura labial por el componente cortical.

## Hipoacusia súbita

**Definición.** Se trata del deterioro brusco unilateral de la audición de naturaleza neurosensorial sin que se detecte por lo general una causa evidente. Es de evolución rápida, en el transcurso de horas o pocos días, sin alteraciones previas y con buen estado general de salud. Por definición, es la pérdida en pocas horas de la audición que supere los 10 db por lo menos en dos frecuencias de la escala tonal.

El paciente se despierta o nota en el transcurso del día que le merma notablemente la audición de un oído. Esta pérdida de la audición puede ser permanente o transitoria, y puede haber o no retorno a la normalidad.

Se considera en general que esta afección es idiopática, ya que no se ha establecido una etiopatogenia segura, y su diagnóstico se realiza al descartar todas las causas conocidas capaces de provocar una hipoacusia perceptiva similar.

**Etiopatogenia.** Muchos factores están relacionados con la aparición de esta entidad: a) virosis; b) trastornos vasculares; c) variaciones de presión; d) afecciones inmunoalérgicas, y e) afecciones tumorales. Analizaremos cada uno por separado.

**Virosis.** La neurolaberintitis directa por afección viral es discutida. La hipoacusia también podría deberse a la inducción viral de una alteración de la microcirculación coclear con formación de edema, hemaglutinación e hipercoagulabilidad.

Para afirmar que una hipoacusia súbita es causada por un agente viral, esta debe estar dentro de un entorno epidemiológico determinado, es decir, en un

contexto de virosis en el medio ambiente; además, debe ser posible la detección de anticuerpos antivirales en la sangre, los cuales deben estar elevados por lo menos cuatro veces sobre el valor normal.

Los virus más relacionados con la hipoacusia súbita son el de la fiebre urliana (parotiditis) y el de la rubéola en los niños, y el citomegalovirus, el virus del herpes simple tipos 1 y 2 y el virus de la inmunodeficiencia humana en los adultos.

Otras causas infecciosas no virales de hipoacusia súbita son la toxoplasmosis y la sífilis.

*Trastornos vasculares.* Sobre la circulación sanguínea del oído interno influyen ciertos factores que estarían relacionados epidemiológicamente con la aparición de este tipo de hipoacusia, tales como la edad, la hipertensión arterial, la diabetes, las fallas de bomba, las alteraciones de la microcirculación, la hipercolesterolemia, la distonía neurovegetativa y el estrés.

A nivel circulatorio del oído pueden producirse trombosis, microémbolos de eritrocitos o agregados de plaquetas ante una disminución del gasto por formación de placas de ateroma, afecciones hematológicas, macroglobulinemia, coagulopatías, dislipidemias, etcétera.

Puede haber hemorragias en pacientes que se encuentran anticoagulados, hipertensos o con afecciones hemopáticas.

Los espasmos, generados por la vasoconstricción arterial, son atribuidos al estrés, a las alteraciones emocionales, a la fatiga y a desequilibrios autonómicos.

*Variaciones de presión.* Los cambios de la presión de los líquidos del oído interno son otra de las causas postuladas para explicar la hipoacusia súbita, pero estas fluctuaciones generan hipoacusias de tipo fluctuante, las cuales generalmente afectan más los tonos graves que los agudos, y además producen acortamiento del reflejo acústico.

Este tipo de hipoacusia obedecería al aumento de presión del líquido endolinfático en el laberinto anterior, debido a la mayor producción en la estría vascular o a la falta de reabsorción en el saco endolinfático.

Muchos de estos pacientes comienzan con este tipo de hipoacusia y más tarde evolucionan hacia la enfermedad de Menière al agregarse a la hipoacusia la afección vestibular y la aparición del acufeno.

*Afección inmunoalérgica.* La etiopatogenia sería similar a la de una reacción anafiláctica en la cóclea. Esta hipótesis se ve respaldada por los casos en que la hipoacusia aparece en pacientes con antecedentes alérgicos y se obtienen buenos resultados en lo que atañe a su resolución con la utilización de corticoides y antihistamínicos.

La reacción histamínica, el edema inflamatorio y las lesiones microvasculares por sustancias generadas en el foco provocarían daño a nivel capilar e hipoxia tisular a nivel del órgano de Corti, especialmente en las células ciliadas. En caso de anoxia, el metabolismo celular disminuye, aumenta la acidosis celular y se liberan radicales libres de oxígeno, los cuales son tóxicos celulares. De este modo se deterioran rápidamente las células ciliadas externas.

*Afecciones tumorales.* Se sabe que la hipoacusia súbita es una entidad totalmente diferente del neurinoma del acústico, pero hay que tener presente que se observa en el 5% de estos tumores.

*Clasificación.* *Hipoacusia súbita leve.* Existe una caída de hasta 30 db con curva plana, curva ascendente (caída en tonos graves) o curva descendente (tonos agudos).



*Hipoacusia súbita moderada.* Hay una caída de entre 30 y 60 db, con iguales curvas que la anterior.

*Hipoacusia súbita acentuada.* Se registra una caída de 60 a 80 db con iguales curvas que las anteriores, pero con predominio del descenso para los tonos agudos e incluso en toda la escala tonal (curva plana).

*Hipoacusia súbita profunda.* Se observa cofosis; ya no hay umbral de discriminación para ningún tono.

**Manifestaciones clínicas.** El síntoma fundamental es la aparición de hipoacusia neurosensorial sin pródromos, habitualmente unilateral y sin una causa evidente. La hipoacusia puede ser instantánea o súbita propiamente dicha, al instalarse en horas o en unos pocos días, o fluctuar hasta hacerse definitiva. Generalmente puede estar acompañada de otras manifestaciones, como sensación de oído lleno, acufenos y manifestaciones vestibulares.

Aunque no es muy común su aparición en la infancia, puede observarse en pacientes con parotiditis o rubéola. Otros virus que pueden estar involucrados en la aparición de hipoacusia súbita son el citomegalovirus y el virus del herpes simple tipos 1 y 2. Es conocida la afectación del oído interno en la infección por *Treponema pallidum* y en la toxoplasmosis.

La bilateralidad es excepcional.

Puede presentarse en oídos previamente sanos o corresponder a la agravación brusca de una hipoacusia preexistente.

Los desequilibrios tensionales producidos por el estrés y las manifestaciones alérgicas son menos notorios en lo que hace a su cantidad y posibilidades de diagnóstico.

Hay acufenos en aproximadamente el 70% de los casos con diferentes características de intensidad, persistencia y frecuencia.

La aparición de síntomas vestibulares se registra en un 10 a 40% de los casos; en su mayoría son leves y muy pocas veces invalidantes. Si existe compromiso vestibular, el pronóstico puede ser más negativo porque denota una mayor afectación de las estructuras cocleares y vestibulares.

Cuando se registra fluctuación podemos casi asegurar que la hipoacusia se debe a la aparición de una hidropesía coclear y que la afección se observa más frecuentemente a nivel de los tonos graves. Esto se confirma por electrococleografía o mediante la prueba del glicerol.

**Diagnóstico. Otoscopia.** Es normal, aunque la afección neurosensorial puede coincidir con la presencia de patología del oído medio activa o no. Si es así, habrá que descartar que la hipoacusia no sea secundaria a la afección del oído medio.

**Audiología.** Se observan signos de deterioro sensorial con pérdidas de intensidad variables que van de 0 a 30 db (hipoacusia leve), de 30 a 60 db (hipoacusia moderada), de 60 a 80 db (hipoacusia acentuada) y de 80 db en adelante con poca o nula discriminación (cofosis) (hipoacusia profunda).

El perfil audiométrico suele ser plano o con compromiso en los tonos agudos. La repetición de los estudios audiológicos cada tres o cuatro días muestra modificación o no, lo cual depende de la respuesta al tratamiento instaurado o de la capacidad de reversión del daño celular.

La logaudiometría revela alteración de la discriminación con presencia de reclutamiento en las pruebas supraliminales.

En el registro de los potenciales evocados auditivos del tronco cerebral (BERA) suele no haber alargamiento de los tiempos de conducción central. Puede observarse un retraso en la aparición de la onda I en las lesiones de ori-

gen coclear, pero el tiempo total suele ser simétrico. Muchas veces el umbral está tan descendido que no puede realizarse este estudio de potenciales.

La electrococleografía muestra aumento del potencial de sumación endococlear cuando la hipoacusia se debe a hidropesía endolabérica (valor normal: 35%).

Las otoemisiones pueden estar disminuidas o anuladas. Ante otoemisiones acústicas normales se debe suponer una hipoacusia súbita de causa central.

**Exámenes vestibulares.** No se realizan en el estado agudo. La afección endococlear puede mostrar normalidad del laberinto posterior, y puede haber hipofunción o arreflexia vestibular si la afección es cocleovestibular.

En el interrogatorio el paciente puede referir problemas vasculares o hematológicos.

**Exámenes serológicos.** Se debe rastrear la presencia de anticuerpos antivirales en sangre para detectar fiebre urliana, rubéola, herpes simple tipos 1 y 2 o citomegalovirus, y efectuar pruebas serológicas para toxoplasmosis, *Treponema pallidum* (FTA-Abs, VDRL) y HIV.

Desde fecha reciente se están solicitando estudios para la detección de anticuerpos anticocleares. Su presencia certificaría la existencia de una hipoacusia súbita de origen autoinmune. Asimismo, se aconseja la detección de anticuerpos anticolágeno tipo II, que pueden estar presentes en la hipoacusia súbita pero también en un número importante de afecciones reumatológicas.

**Estudios por imágenes.** Se debe realizar tanto tomografía computarizada con contraste yodado intravenoso como resonancia magnética con gadolinio, ante la posible presencia de una lesión expansiva en el conducto auditivo interno o en el ángulo pontocerebeloso.

**Evolución.** Dependerá del grado de afección neurosensorial y de la causa de esta.

Se considera que hay *recuperación total* cuando la mejoría llega al nivel del oído no afectado.

Se habla de *marcada mejoría* cuando la recuperación promedio es de 30 db en por lo menos cinco frecuencias diferentes.

Se define como *mejoría leve* a la recuperación promedio de entre 10 y 29 db en por lo menos cinco frecuencias afectadas.

Se considera que la evolución fue *sin mejoría* cuando la recuperación es de menos de 10 db en cinco de las frecuencias afectadas.

**Diagnóstico diferencial.** Se debe realizar con afecciones como la otosclerosis endococlear o labérica, la laberintitis bacteriana, tumores, ototoxicidad, hidropesía endolinfática, entre otras.

**Tratamiento. Corticosteroides.** Actúan disminuyendo la respuesta inflamatoria y controlando las afecciones autoinmunes. También actúan sobre la permeabilidad capilar alterada, disminuyen la reacción macrofágica e impiden la liberación de enzimas proteolíticas. Se utiliza prednisona en dosis de 50 mg por día durante 7 días, la cual se disminuye a la mitad o a 1 mg/kg/día por 7 días más.

**Terapia hemorreológica.** Ayuda a disminuir la anoxia celular cuando la afección se debe a alteración sanguínea. Se utiliza pentoxifilina a razón de 400 mg cada 8 horas durante 15 días, que actúa reduciendo la viscosidad sanguínea y aumentando la flexibilidad de los eritrocitos, lo cual mejora la microcirculación.

**Histamina.** Se la administra en goteos a concentraciones crecientes según la tolerancia cardiovascular de cada paciente. Actúa directamente sobre los vasos sanguíneos dilatando las arterias y los capilares.

Se comienza con 1 ampolla de 1 mg de histamina base diluida en 250 ml de dextrosa al 5%. Se coloca una vía endovenosa y se administra un goteo a razón de 20 gotas por minuto durante 1 hora, evaluando la tolerancia del paciente mediante control de la presión arterial, la frecuencia cardíaca y el rubor facial. Se aumenta 10 gotas por día hasta llegar el décimo día a 70 gotas por minuto, que se pasan en una hora hasta completar las diez sesiones. Si aparece cefalea y rubor facial o aumento de la presión arterial, se suspende el goteo y se vuelve a comenzar con la dosis máxima tolerada hasta ese momento recién al día siguiente. Al cabo del tratamiento mencionado se realiza un control audiométrico, y puede procederse a un nuevo goteo si no se cumplieron las expectativas deseadas o si la recuperación auditiva no alcanzó los niveles esperados. Esta nueva aplicación se realiza con 2 ampollas que se pasan a razón de 40 gotas por minuto, con incremento de a 10 gotas/minuto hasta llegar a los 10 días (se inicia con 1 mg la primera sesión y se sigue con 2 mg la última).

*Diuréticos.* Se administran diuréticos cuando se sospecha la presencia de una hidropesía endolaberíntica como causa de una hipoacusia súbita, generalmente de tonos graves. Se emplea una combinación de amilorida (5 mg) e hidroclorotiazida (50 mg). Esta medicación posee efecto antihipertensivo y además ahorra potasio en presencia o no de aldosterona. La dosis habitual es de un comprimido por la mañana o medio comprimido por día según el aumento de la diuresis que se produzca en cada paciente. En aquellos que presentan afecciones cardiovasculares se debe solicitar una evaluación cardiológica antes de indicar estos compuestos.

*Sedantes.* Se suministra alprazolam en dosis inicial de 0,5 mg cada doce horas, que se incrementa de acuerdo con la tolerancia inicial de cada paciente, pero sin superar 1 mg cada doce horas.

Todos estos fármacos se utilizan en forma simultánea para atacar desde diferentes ángulos los posibles orígenes de la afección.

*Pronóstico.* La eficacia terapéutica es difícil de evaluar debido a la existencia de recuperaciones espontáneas. La rápida orientación de la etiología y la rapidez en la instauración del tratamiento ofrecen las mejores posibilidades de recuperación. Cuando una vez instaurado el tratamiento no se observa mejoría en la audiometría, el pronóstico sobre las posibilidades de recuperación empeora, sobre todo si se pasa la barrera de los 15 días desde el momento de iniciar la medicación.

Se consideran de mejor pronóstico aquellas hipoacusias súbitas que presentan los siguientes rasgos:

- a) pérdidas parciales;
- b) hipoacusia neurosensorial con curvas ascendentes;
- c) ausencia de sintomatología laberíntica;
- d) inicio de la terapia dentro de la primera semana.

### Fístula perilinfática

Puede producirse una fístula desde el oído interno hacia el oído medio con pérdida de perilinfa a través de cualquiera de las dos ventanas, oval o redonda, por lesión de las membranas en forma directa (maniobras bruscas en el oído medio) o indirecta (traumas). Esta última forma de fístula se debe a cambios importantes y abruptos de la presión en el oído medio o en el espacio subaracnoideo causados por barotraumas, el ejercicio físico extremo o fuertes impactos sonoros. Otras causas que pueden señalarse, además de los traumas, son la interrupción de la unión estapedioligamentosa en la ventana oval, la



fractura estapédica o la rotura de la membrana de la ventana redonda. Puede existir el antecedente de una lesión cefálica o estapédica u otra cirugía del oído medio. Cabe mencionar también otros factores que aumentan la presión intracraneana, como la tos y los esfuerzos físicos, y los cambios de presión súbitos en el oído medio (Valsalva forzado, buceo, aeronavegación sin adecuada presurización).

Los síntomas asociados pueden ser muy variados de acuerdo con las alteraciones concomitantes del aparato vestibular, auditivo o de ambos, y por ende no siempre ayudan al diagnóstico. La presencia de vértigo y nistagmo con déficit auditivo o sin él por un período de una a dos semanas después de una lesión con cambios súbitos de presión hace sospechar la presencia de una fístula.

Su reparación es imprescindible para evitar el riesgo de laberintitis que puede progresar a fibrosis o a degeneración laberíntica. Es importante una clara identificación del defecto de la membrana lesionada para la adecuada reparación quirúrgica con un colgajo de tejido.

**Manifestaciones clínicas.** La sintomatología general comprende inestabilidad con marcados elementos posicionales, y puede haber cierto grado de ataxia. Pueden presentarse vértigos cuando además hay un trauma directo del aparato vestibular, con duraciones que pueden llegar a semanas. Si los vértigos se deben a la fístula, pueden persistir aunque esta cierre espontáneamente o por cirugía. El mayor problema que se presenta en este caso es la diferenciación entre este vértigo por fístula y el vértigo postural paroxístico benigno.

Pueden aparecer hipoacusia neurosensorial y acufeno, pero no son síntomas constantes; la hipoacusia suele ser fluctuante y simular una hidropesía.

**Diagnóstico.** Para formular el diagnóstico siempre hay que sospechar la fístula y estar atentos a los antecedentes de traumas, barotraumas o cirugía del oído medio o a los cambios de presión que el paciente refiera haber sufrido. Son los antecedentes del paciente los que apuntan al factor predisponente.

La clínica usualmente es normal. En el examen general no se ve líquido ni retracción en el oído medio. La prueba de fístula es generalmente, pero no siempre, negativa. La evaluación vestibular puede mostrar una prueba de Romberg positiva. La electronistagmografía más la prueba de fístula con otoscopia neumática hacen que aparezca nistagmo desde el oído afectado. La respuesta dependerá del grado de habituación.

La audiometría confirma la hipoacusia neurosensorial, que puede ser fluctuante.

**Tratamiento.** *Tratamiento médico.* Si se diagnostica después de la lesión, se indicará reposo en cama a 45° con laxantes por 5 días, junto con sedación. Al cabo de este período se limitan las actividades por 10 días más si no hay síntomas. Se prohibirá el ejercicio.

*Tratamiento quirúrgico.* Véase más adelante Cirugía de las hipoacusias perceptivas.

## Traumatismos del temporal: fracturas del peñasco

El 4% de los traumatismos de cráneo afectan el hueso temporal. Las causas más frecuentes son los accidentes automovilísticos y deportivos. La línea de fractura generalmente corre en dirección paralela al impacto, pero luego se desvía al encontrar puntos de menor resistencia ubicados en la base del cráneo.

En un reducido número de casos la fractura del temporal sobreviene de manera indirecta:

- Fracturas que afectan la columna y que por un mecanismo indirecto comprometen la base del cráneo (caídas de nalgas).
- Golpes producidos en el mentón que fracturan el hueso temporal a través de la mandíbula.
- Fracturas provocadas por un mecanismo de contragolpe que afectan el lado contrario al del impacto como consecuencia de las notables deformaciones que sufre el cráneo en el momento del traumatismo.




Clasificación. La pirámide petrosa está rodeada por orificios que forman líneas que debilitan la estructura de la base del cráneo. Entre el agujero rasgado anterior y el posterior se encuentra una de estas líneas que la cruzan en forma transversal. Pero, a su vez, el propio peñasco tiene en su interior dos series de cavidades que determinan líneas de menor resistencia. Una sigue el eje neumático, se inicia en la parte ósea de la trompa de Eustaquio, continúa por la caja del tímpano y afecta la mastoide al penetrar por la mayor de sus células, el antro; la otra corresponde a un eje sensorial que sigue el mismo trayecto del eje auditivo, a través de la pared posterosuperior del conducto auditivo externo, la caja del tímpano y el conducto auditivo interno.

La disposición anatómica permite agrupar a las fracturas, de acuerdo con las diferentes líneas de debilidad, como oblicuas, longitudinales y transversas (tabla 1-20). Esto nos permite correlacionarlas con las manifestaciones clínicas que dependen fundamentalmente del sitio de lesión: oído medio, nervio facial y laberinto, en forma individual o combinada. De este modo se puede hacer una clasificación anatomoclínica que tenga en cuenta estos factores.

Fracturas oblicuas de la pirámide petrosa. Son las más frecuentes, hecho que queda de manifiesto después de la aparición de la tomografía computarizada (tabla 1-20). Corren en un plano inclinado respecto al diámetro longitudinal del peñasco y cruzan lateralmente la mastoide a nivel de la espina de Henle, donde entran en el conducto auditivo externo en su pared anterior y afectan la fosa glenoidea y la fisura petrotimpánica. Medialmente involucran la pared anterior del ático, el que puede proyectarse también a la región del ganglio geniculado, con el consecuente daño facial. Hacia arriba y en sentido medial continúan sobre el piso de la fosa craneal media.

Pueden producir hemotímpano y determinar la formación de escalones a nivel del anillo, hecho que certifica el diagnóstico. En ocasiones se extienden hacia adelante y dañan el conducto carotídeo, afectan la carótida interna y dan lugar a la posible formación de un aneurisma postraumático. Esta dirección también puede afectar al nervio facial en su segmento más estrecho, que es la región del ganglio geniculado. Una extensión anterior puede afectar el seno cavernoso y el seno esfenoidal, con hemorragia o fístula de LCR. En ocasiones, el cráneo es comprimido en el plano lateral, y por eso el 15% de las fracturas oblicuas y longitudinales son bilaterales.

Clásicamente producen hipoacusia de conducción por las lesiones a nivel del oído medio. La hipoacusia neurosensorial se manifiesta con afectación de las altas frecuencias.

Oblicuas	70%	
Longitudinales	13%	
Transversas	12%	
Mixtas	5%	

\* Estudio de 123 fracturas de peñasco confirmadas con tomografía computarizada de alta resolución.

Tabla 1-20. Frecuencia de los distintos tipos de fractura del peñasco\*.

*Fracturas longitudinales de la pirámide petrosa.* Son aquellas cuyo trazo es paralelo al eje mayor del peñasco. Se producen como resultado de un impacto en la región temporoparietal, cruzan horizontalmente la mastoidea y penetran en el conducto auditivo; a este nivel, la línea pasa por la pared posterosuperior, afecta el piso de la fosa craneal media y el techo de la cavidad timpánica y atraviesa el anillo en la "hora 11" en el oído derecho y en la "hora 1" en el izquierdo. Generalmente lacera el cuadrante correspondiente de la membrana timpánica en su paso por el oído medio. Tanto la fractura como el impacto que la produjo afectan la cadena osicular; los daños más frecuentes son disyunción de la articulación incudoestapédica, fracturas de las ramas del estribo o fractura de la platina y fístula perilinfática. La línea de fractura continúa por el techo de la cavidad timpánica, rodea la cápsula del oído interno siguiendo su dirección axial y puede afectar el canal del músculo del martillo, la región del agujero rasgado anterior y la fosa craneal media.

La sintomatología está directamente relacionada con la línea de fractura y con las estructuras que afecta (tabla 1-21). Se observa parálisis facial en un 20% de los casos. Si esta es inmediata al traumatismo, tiene peor pronóstico que si se origina en forma retardada.

En las fracturas que nacen en la región occipital, cruzan el área mastoidea y producen lesión directa de la vena emisaria puede observarse el *signo de Battle*, que corresponde al hematoma retroauricular. Este hematoma se convierte en una lesión importante si se hace extensivo al seno sigmoideo.

Clásicamente, las fracturas longitudinales afectan con mayor frecuencia el oído medio y provocan hipoacusia de conducción.

*Fracturas transversas de la pirámide petrosa.* Se producen como resultado de traumatismos que se originan en la región occipital en un 85% de los casos o en la frontal en el 15% restante. La línea de fractura cruza en forma perpendicular el eje mayor del peñasco medial al oído medio y recorre generalmente áreas de menor densidad ósea. Se caracteriza por afectar el oído interno y sus estructuras. A menudo interesa el agujero yugular en forma medial o lateral a la eminencia arqueada. La localización lateral involucra al promontorio, el vestíbulo, el conducto semicircular posterior y el horizontal. En las fracturas que generan lesión de la cápsula ótica existe un incremento significativo de parálisis facial comparadas con aquellas que no afectan esa estructura. La progresión medial de la fractura provoca daño de la cóclea, el vestíbulo, el fondo del conducto auditivo interno y la rama común de los conductos semicirculares. La extensión anterior de la línea de fractura, cuando involucra a la apófisis basilar, el seno cavernoso, el seno esfenoidal o la lámina perpendicular del etmoides, produciría colección hemática, epistaxis o fístula de LCR.

Tabla 1-21. Signos y síntomas de las fracturas longitudinales del peñasco.

Hemotímpano
Desgarro timpánico
Hemorragia en el conducto auditivo externo
Formación de un escalón a nivel del surco timpánico del hueso temporal
Escalón en el conducto auditivo externo (diagnóstico diferencial con la fractura por impresión del cóndilo de la mandíbula)
Hipoacusia de conducción
Parálisis facial (20% de los casos)
Otolicuorrea (infrecuente)



Los hallazgos más importantes son parálisis facial (50%), vértigo con nistagmo espontáneo e hipoacusia neurosensorial cuando hay afección directa del bloque laberíntico (tabla 1-22).

*Fracturas mixtas.* Corresponden a la combinación de las anteriores. Se observan comúnmente en traumatismos graves o múltiples y pueden afectar el oído interno y el oído medio.

*Diagnóstico. Anamnesis.* Es fundamental recabar, en el interrogatorio del paciente o de sus familiares directos, los siguientes datos:

- Si hubo pérdida del conocimiento o estado de coma, y determinar la profundidad de este.
- Si hubo otorragia.
- Si la hipoacusia se hizo evidente con el accidente, o si ya había antecedentes previos.
- Si la parálisis facial fue unilateral o bilateral y, fundamentalmente, si fue de comienzo inmediato o de presentación tardía y progresiva.

*Examen físico.* El examen otomicroscópico constata la integridad de la membrana timpánica o su desgarró y, lo que es más importante, puede mostrar el trazo de fractura en el conducto auditivo externo.

La tomografía computarizada de alta resolución en cortes axiales y coronales o en su versión más moderna, la *tomografía helicoidal*, brindará la información necesaria para la clasificación de la fractura y de esta manera poder obtener un pronóstico de los daños y analizar el tratamiento, sea este médico o quirúrgico.

*Estudios complementarios según los síntomas.* La *prueba de Schirmer* se considera positiva si hay una disminución del lagrimeo del 75% con respecto al lado sano. Esto indica lesión proximal al ganglio geniculado.

La *electroneuronografía* registra el potencial compuesto del nervio facial después de ser estimulado. Los electrodos de registro se ubican en la piel nasolabial y se aplica una estimulación supramáxima en la piel del agujero estílo-mastoideo. Para asegurar que estén todas las fibras nerviosas en función, el voltaje se aumenta gradualmente hasta que el incremento de la onda no se modifica. Se examina el lado sano y se registra la distancia entre los picos de amplitud, y luego se hace lo mismo con el lado opuesto. La pérdida de amplitud del lado afectado es directamente proporcional al grado de degeneración. Si la amplitud del lado paralizado es del 10% comparada con el lado normal, se dice que hay un 90% de degeneración neuronal. Si esta prueba nos informa una degeneración neuronal mayor del 90% se recomienda la descompresión quirúrgica en las tres porciones del conducto de Falopio.

La *prueba del parpadeo* o *prueba trigeminofacial* aporta datos sobre la indemnidad funcional del facial y sus relaciones trigeminales.

Con *diapasones* se realizarán las pruebas de Rinne y de Weber en la primera visita.

Conducto auditivo externo intacto
Tímpano intacto con hemotímpano
Cofosis o hipoacusia neurosensorial
Vértigo
Nistagmo espontáneo dirigido hacia el oído sano
Parálisis facial, casi siempre por axonotmesis o neuronotmesis

Tabla 1-22. Signos y síntomas de las fracturas transversas del peñasco.

Se procederá asimismo a la *audiometría* y la *logoaudiometría*.

El *análisis de la función vestibular* mediante las pruebas posturales se hace difícil en este tipo de pacientes. La *videonistagmografía* aporta datos sobre la presencia de nistagmo espontáneo o hipofunción laberíntica.

La *prueba del reflejo estapédico* orienta acerca de la localización de la lesión. Un reflejo estapédico negativo demuestra daño del facial proximal al segmento timpánico, siempre que la prueba se realice con oído medio normal sin hipoacusia conductiva ni presencia de hemotímpano. Si es positivo, la lesión estará en la parte distal de la tercera porción.

**Complicaciones.** En la tabla 1-23 se mencionan las complicaciones tempranas y tardías de las fracturas del peñasco.

En el caso de la fístula de LCR, si la lesión se produce en el oído medio o la mastoides, el drenaje se realiza a través de la trompa de Eustaquio hacia la nasofaringe. Es frecuente la lesión a nivel de la lámina cribosa y la formación de un trayecto fistuloso a ese nivel.

La meningitis se desarrolla a consecuencia de la fístula o de la inoculación directa en el traumatismo.

**Diagnóstico y tratamiento de la fístula de LCR.** En caso de sospechar fractura del peñasco, en la otomicroscopia se debe evitar la realización de lavados o maniobras instrumentales bruscas, así como drenar un oído medio ocupado, porque de esta forma una fractura que en principio es cerrada se convierte en abierta.

Se procederá a un examen rinofibrolaringoscópico que informará si hay salida de líquido con aspecto de "cristal de roca" en el extremo distal de la trompa de Eustaquio o en la lámina cribosa en la fosa cerebral anterior. Si el examen es positivo para fístula de LCR, se realizará un tratamiento conservador, que consiste en:

1. Posición semisentada a 45°.
2. Cefalotina 1 g cada 6 horas.
3. Furosemida 20 mg cada 12 horas.
4. Catéter de punción lumbar con drenaje de 30 ml cada 8 horas por tres días.
5. Evitar la maniobra de Valsalva (estornudo, defecación forzada).
6. Lágrimas artificiales si coexiste parálisis facial.

Cuando la rinofibroscopia no es concluyente, existen las siguientes alternativas como métodos de diagnóstico:

**Tabla 1-23.**  
Complicaciones de las  
fracturas del peñasco.

Tempranas
Fístulas de LCR
Meningitis
Otitis media aguda con mastoiditis
Tardías
Otitis media crónica con mastoiditis
Meningitis otógena tardía
Absceso peridural
Absceso cerebral otógeno
Colesteatoma postraumático

- a) Prueba del "doble halo": cuando el líquido cefalorraquídeo mezclado con sangre impregna una gasa, muestra la imagen característica.
- b) Análisis del contenido de glucosa: es mayor en el LCR en relación con otras secreciones, como rinorreas o secreciones serosas de origen ótico (4 g/l).
- c) Contenido de proteínas: tiene que ser menor de 1 g/l.
- d) Colocación del paciente en posición de plegaria mahometana durante cinco minutos para observar el goteo de LCR por las narinas.
- e) Medición de la  $\beta_2$ -transferrina: es elegida por algunos autores pues: a) es un marcador no tóxico; b) es fácilmente reproducible por electroforesis; c) se encuentra en el LCR y la perilinfa, pero no en la sangre ni en la secreción nasal u ótica; d) es específica, sensible, y su posibilidad de contaminación es baja, y e) la cantidad de líquido necesaria para medirla es muy baja ( $> 15 \mu\text{l}$ ). El inconveniente que presenta es la necesidad de aparatos específicos que no están disponibles en todos los centros.
- f) Centellograma: requiere material de contraste dentro del espacio subaracnoideo para evaluar luego su salida a través de la fístula. Entre los más usados se hallan el indio 111 y el tecnecio 99.
- g) Estudio con colorantes: es análogo al anterior, pero en este caso se recurre a sustancias que no son radionúclidos, como la fluoresceína, el índigo carmín y el azul de metileno. Estos adquieren gran importancia para valorar la presencia de LCR en las fosas nasales, pero no identifican exactamente el sitio de drenaje.

Las probabilidades de cierre espontáneo disminuyen luego de la tercera semana, por lo que se recomienda la obliteración quirúrgica tanto si el trayecto fistuloso se encuentra en el techo de la cavidad timpánica como en la fosa cerebral anterior.

### Hipoacusia perceptiva autoinmune

Se define como la hipoacusia mediada por un mecanismo inmunitario que afecta el oído interno, que puede comenzar a cualquier edad, ser de comienzo brusco o progresivo, con compromiso coclear o vestibular o combinado, unilateral o bilateral. Hay lesiones autoinmunes que, además de afectar la audición con hipoacusia neurosensorial, pueden repercutir en diferentes órganos y sistemas.

**Clasificación.** Las hipoacusias autoinmunes se clasifican como organoespecíficas, si afectan solo al oído interno, o como parte de cuadros sistémicos (tabla 1-24).

Hipoacusia perceptiva autoinmune organoespecífica  
(afecta solo el oído interno)

Hipoacusia perceptiva autoinmune como componente de cuadro sistémico

- Síndrome de Behçet
- Enfermedad de Kawasaki
- Granulomatosis de Wegener
- Poliarteritis nudosa
- Síndrome de Cogan
- Artritis reumatoidea
- Otras afecciones autoinmunes

Tabla 1-24. Clasificación de las hipoacusias perceptivas autoinmunes.



## Hipoacusia perceptiva autoinmune organoespecífica

Presenta afección aislada del oído interno. Puede haber atrofia del tejido sensorial y del tejido de sostén. En la cóclea hay hidropesía endolinfática, así como fibroosteogénesis y degeneración neuronal retrógrada.

**Manifestaciones clínicas.** La presentación puede ser unilateral o bilateral, fluctuante o rápidamente progresiva en semanas o meses, y puede estar asociada a compromiso vestibular.

El caso típico se presenta como hipoacusia rápidamente progresiva de un oído, que después de unas semanas desarrolla afección del oído contralateral; el paciente se puede quejar de sensación de "plenitud" en el oído afectado.

**Diagnóstico diferencial.** Debe distinguirse de enfermedades infecciosas específicas (sífilis), enfermedades genéticas de inicio tardío, afecciones desmielinizantes, enfermedad de Menière, neurinoma del acústico, hipoacusia súbita idiopática, entre otros cuadros.

**Laboratorio.** Se deben investigar patologías infecciosas específicas y las alteraciones inmunológicas.

Las pruebas de laboratorio deben incluir velocidad de sedimentación globular, complementemia, factor reumatoideo, IgG y sus subtipos, serología para sífilis, citomegalovirus, rubéola y toxoplasmosis. También se pueden detectar anticuerpos anticocleares por inmunofluorescencia indirecta con cócleas humanas obtenidas de cirugías o de cadáver. Actualmente se está recurriendo a la detección de IgG anticolágeno tipo II, que es muy sensible, y de la proteína de 68 kDa específica del oído interno.

No hay una prueba específica de hipoacusia perceptiva autoinmune, pero la positividad de los exámenes de laboratorio ayuda a la elección de una terapéutica adecuada.

**Tratamiento.** Se utilizan corticoides: prednisona en dosis de 60 mg/día (1-2 mg/kg/día) durante 4 semanas, que se debe reducir luego a la mitad. El tratamiento corticoideo debe continuar en muchos casos durante meses para obtener resultados a largo plazo.

En los pacientes que no responden a los esteroides se agrega ciclofosfamida en dosis de 5 mg/kg/día, con monitoreo de la función renal y hematológica. También se puede utilizar metotrexato en dosis de 7,5 mg por semana, en dos tomas, que es mejor tolerado que la ciclofosfamida y con menos efectos colaterales a largo plazo.

Como último recurso se indica, ante el fracaso de la terapéutica anterior, plasmaféresis, comenzando con una serie de tres sesiones los días 1, 3 y 5, la cual se puede repetir de ser necesario. Esto ayuda a reducir el uso de inmunosupresores. Su mecanismo de acción estribaría en la eliminación de anticuerpos, antígenos, complejos antígeno-anticuerpo y otros mediadores inmunes; también reside en el bloqueo reticuloendotelial y en el incremento de la acción de los inmunosupresores administrados.

## Hipoacusia perceptiva autoinmune como componente de cuadros sistémicos

**Síndrome de Behçet.** Se produce una afección simultánea de la úvea, el sistema nervioso y las meninges (uveoneuroaxonitis). Los pacientes presentan uveítis, aftas orales y úlceras genitales recidivantes; el 30% muestran síntomas neurológicos, como meningoencefalitis, parálisis de pares craneales y ataxia.

La anatomía patológica revela una vasculitis que afecta vénulas de pequeño calibre, con infiltración linfoplasmocitaria en los vasos que rodean a las úlceras.

Enfermedad de Kawasaki. Es una vasculitis idiopática autoinmune que en su forma aguda se asocia con frecuencia a hipoacusia neurosensorial. Afecta a niños y jóvenes, y compromete arterias de mediano calibre. La causa de mayor morbimortalidad es la afección cardíaca, con enfermedad coronaria, miocarditis y pericarditis, que sucede en el 20% de los casos. También produce un síndrome mucocutáneo, con exantema polimorfo en tronco, palmas y plantas, adenopatías y afección de mucosas, que cursa con un cuadro febril.

Granulomatosis de Wegener. Es una vasculitis necrosante granulomatosa que afecta arterias pequeñas y venas. Existen dos formas clinicopatológicas:

*Generalizada.* Interesa el tracto respiratorio superior, los pulmones y el riñón. Aparece en la edad mediana de la vida y es más frecuente en los varones. La forma de presentación inicial es la afección de las vías aéreas superiores, con rinosinusitis, ulceraciones de la mucosa nasal y otitis media de evolución tórpida, con otopatía secretora. El riñón se afecta en el 85% de los casos. La sordera que puede desarrollarse se debe a vasculitis necrosante del saco endolinfático y del conducto coclear.

*Localizada.* Afecta solo el pulmón.

Poliarteritis nudosa. Es una vasculitis necrosante sistémica que respeta el pulmón. Afecta a las arterias de mediano y pequeño calibre, especialmente a las bifurcaciones arteriales. Produce enfermedad en diversos órganos:

- a) Riñón: glomerulonefritis e hipertensión arterial secundaria.
- b) Corazón: afecta el miocardio y el sistema de conducción.
- c) Nervios periféricos: neuropatía, especialmente en miembros inferiores.
- d) Oído: afecta la arteria auditiva interna, con hipoacusia neurosensorial.

Síndrome de Cogan. Se caracteriza por presentar queratitis no sífilítica y compromiso coclear y vestibular, que se observa en el 60% de los casos y puede ser grave. Afecta a adultos jóvenes. El síndrome cocleovestibular agudo puede ser unilateral o bilateral.

## Ototoxicidad vestibular y auditiva

Se define como ototoxicidad la capacidad que tienen ciertos componentes terapéuticos y sustancias químicas de uso local o sistémico de causar daño funcional o degeneración celular de las estructuras que conforman el oído interno. La cantidad de sustancias que reúnen esta característica es importante, por lo que conviene nombrar las de mayor uso clínico en la actualidad. Asimismo, analizaremos en este apartado los aspectos clínicos que nos ayudan a diagnosticar este problema y cómo prevenirlo.

En la tabla 1-25 se mencionan los factores que predisponen al daño tóxico del oído interno.

Alteraciones de la función renal
Insuficiencia hepática
Edad avanzada
Tratamientos que se prolongan más de 14 días
Síntomas cocleares o vestibulares
Ototoxicidad previa
Uso simultáneo de otro ototóxico (aminoglucósido + diurético o cisplatino)
Hipoacusia neurosensorial previa
Enfermedades del colágeno (vasculitis)

Tabla 1-25. Condiciones que implican aumento potencial del riesgo de ototoxicidad vestibular y auditiva.

**Antibióticos. Aminoglucósidos.** La mayoría de los antibióticos con efectos ototóxicos pertenecen a esta familia. Conocidos por su eficacia antituberculosa y contra *Pseudomonas*, son muy usados en la práctica diaria. Su vida media relativamente larga, el uso preferentemente parenteral y su mayor permanencia en los espacios tisulares, así como en los líquidos laberínticos, son responsables de su acción ototóxica.

La mayoría de los estudios prospectivos informan un 10% de ototoxicidad con el uso de aminoglucósidos. La pérdida es generalmente bilateral, compromete a las altas frecuencias y corresponde a la pérdida de células ciliadas externas de la cóclea a nivel de la rampa basal, pero son posibles los trastornos vestibulares y cocleares unilaterales. La rapidez, el inicio y el grado de pérdida están relacionados con la dosis y la adecuada función de los mecanismos de excreción del fármaco (renal y hepático).

Aunque los distintos aminoglucósidos son similares en muchos aspectos, cada uno tiene un espectro y una capacidad ototóxica diferente. La estreptomina es predominantemente vestibulotóxica, no así su producto reducido, la dihidroestreptomina, que afecta casi con exclusividad el laberinto anterior. La kanamicina, la neomicina y la amikacina son predominantemente cocleotóxicas. La tobramicina y la gentamicina son tanto vestibulotóxicas como cocleotóxicas.

**Macrólidos.** El primero y más usado antibiótico de este grupo fue la eritromicina. Su toxicidad es al principio transitoria, pero de persistir la exposición al antibiótico se convierte en permanente. Los casos informados se producían con dosis de más de 4 g/día.

El número cada vez mayor de pacientes que presentan infecciones pulmonares recurrentes por gérmenes atípicos promovidas por la inmunosupresión viral ha aumentado el uso de los macrólidos y la duración del tratamiento. Hay informes que señalan ototoxicidad mediada por la azitromicina.

**Antineoplásicos.** El cisplatino y el carboplatino son dos de los agentes quimioterápicos más usados en la práctica clínica. El primero es cocleotóxico y causa tinnitus e hipoacusia en aproximadamente el 7% de los pacientes.

El tinnitus asociado con la ototoxicidad del cisplatino es usualmente bilateral, al principio transitorio, para después convertirse en permanente y acompañarse de hipoacusia en las frecuencias altas; esta última es permanente y se observa con mayor frecuencia en niños. La ototoxicidad del cisplatino se ve potenciada por el uso concomitante de aminoglucósidos.

**Diuréticos.** El ácido etacrínico y la furosemida son los diuréticos del asa a los que se les atribuyen propiedades ototóxicas. El tinnitus y la hipoacusia son los síntomas más frecuentes y dependen de la existencia de insuficiencia renal previa, de la dosis administrada y de la forma como se realizó la administración. Existen informes de hipoacusia transitoria, reversible, de horas o días de duración, con la infusión en bolo rápido tanto de ácido etacrínico como de furosemida, por lo que se aconseja su administración en forma lenta.

**Antiinflamatorios.** Los antiinflamatorios no esteroideos, como los salicilatos, utilizados en altas dosis, producen hipoacusia neurosensorial bilateral simétrica de hasta 40 db, que se acompaña de ligeras alteraciones de la discriminación. Una particularidad de este tipo de ototoxicidad es la posibilidad de revertir la hipoacusia y el acúfeno con la suspensión del fármaco, hecho que se observa tanto en intoxicaciones agudas como crónicas.

**Preparados tópicos.** El uso local de fármacos con ototoxicidad selectiva para el tratamiento del vértigo incapacitante en la enfermedad de Menière altera sobre otros preparados que, administrados en forma tópica en oídos perforados o con ecualizador de presión, producen, por acción sobre el oído inter-



no a través del tímpano secundario, hipoacusia neurosensorial. Entre ellos figuran antisépticos (p. ej., clorhexidina, yodopovidona) y antibióticos de uso local como la neomicina, la polimixina B y el cloranfenicol.

Algunos autores sostienen que la baja incidencia de ototoxicidad que existe cuando están en contacto con la ventana redonda se debe a que esta sufre un engrosamiento y alteraciones de su permeabilidad, tanto en procesos agudos como crónicos.

### Aspectos clínicos de los ototóxicos

Es imprescindible adoptar precauciones especiales en aquellos pacientes con insuficiencia renal o hepática. Aunque las pautas de dosificación reducida calculadas en función del índice de filtración glomerular son útiles, no pueden reemplazar al monitoreo frecuente de los niveles medicamentosos hemáticos.

Tenemos que ser conscientes de los efectos secundarios potenciales de cualquier fármaco y del riesgo de intoxicación tardía. Por este motivo, cuando el paciente lo permita, es necesaria la realización de pruebas de la función coclear y vestibular seriadas a intervalos durante el tratamiento, así como estar atentos a la aparición de síntomas subjetivos como la presencia de desequilibrio o tinnitus, que son los primeros signos de ototoxicidad y obligan a la suspensión del fármaco.

Los signos y síntomas de ototoxicidad son el acufeno, la hipoacusia y la oscilopsia.

El acufeno casi siempre constituye el primer síntoma, puede ser unilateral o bilateral y habitualmente es de alta frecuencia.

La hipoacusia clásica es neurosensorial pura y comienza con caída de las altas frecuencias; más tarde se extiende y compromete las frecuencias medias y bajas. Es posible que la hipoacusia inicial mejore con la suspensión del tratamiento, posiblemente porque las células lesionadas recuperan la función. No sucede lo mismo cuando el efecto tóxico persiste y el daño se convierte en irreparable.

La oscilopsia es el resultado de una pérdida bilateral total de la función vestibular que produce dificultad para la fijación y seguimiento de los objetos en movimiento por alteración del reflejo vestibuloocular.

Las lesiones vestibular y coclear pueden presentarse juntas o por separado; pueden estar precedidas por el acufeno o por vértigos o progresar insidiosamente. Los efectos pueden ser transitorios o permanentes e incluso progresivos mucho tiempo después de suprimir el agente. Esto último está relacionado con la dosis o con la presencia de idiosincrasia.

La toxicidad vestibular suele detectarse en forma tardía porque en la mayoría de los casos los pacientes se hallan internados.

La audiometría de tonos puros y la logaudiometría, que nos aporta datos de discriminación, constituyen los requerimientos mínimos para el seguimiento de este tipo de pacientes. Los niños requieren potenciales evocados de tronco. La prueba más importante que muestra mayor sensibilidad para la detección de la toxicidad es la audiometría de alta frecuencia (entre 8.000 y 20.000 Hz). Este examen reviste particular importancia en el caso de la ototoxicidad porque pone de manifiesto la alteración en las frecuencias superiores a 8.000 Hz, que precede a caídas de la audición en frecuencias inferiores. De esta manera se puede detectar una ototoxicidad precoz antes que se presente en las frecuencias convencionales y poder suspender la medicación a tiempo.

Otro estudio que se utiliza en el monitoreo de la ototoxicidad son las otoemisiones acústicas, aunque su empleo es relativamente reciente (véase antes). Se observa menor amplitud en las otoemisiones acústicas transitorias así como en las que son producto de distorsión (estos últimos son los parámetros más constantes).

Los estudios otoneurológicos brindan datos sobre la actividad vestibular y ponen de manifiesto una hipofunción generalmente bilateral, pero en la práctica el empleo de esta técnica no es accesible en todos los casos.

Es importante la realización de controles a intervalos regulares durante el tratamiento de pacientes con ototoxicidad detectada o con riesgo aumentado. Cuando existe una diferencia audiométrica de más de 15 db en las frecuencias agudas y un desplazamiento hacia la derecha de más de 10 db en la logaudiometría, estamos en condiciones de presumir ototoxicidad incipiente, la que será confirmada con el resultado de los estudios mencionados.

### Otras causas de hipoacusias perceptivas en adultos

**Infecciones. Virales.** Son de aparición súbita (véase antes).

**Sífilis.** Determina una hipoacusia bilateral, a veces fluctuante y generalmente acompañada de sintomatología vestibular.

**Brucelosis.**

**Toxoplasmosis.**

**Intoxicaciones. Endógenas.** Pueden deberse a dislipidemias, diabetes, insuficiencia renal y hepática.

**Exógenas.** La hipoacusia puede ser generada por la intoxicación por plomo, óxido de carbono, arsénico, quinina, salicilatos (véase antes).

**Tumores.** Puede deberse a tumores locales, como colesteatoma, carcinoma de oído medio y tumores glómicos propagados al oído interno, neurinomas del acústico, meningiomas y otros tumores del ángulo pontocerebeloso, o bien a metástasis en el hueso temporal.

Cuando en los pacientes con hipoacusia perceptiva no obtenemos resultados óptimos en lo referente a la recuperación auditiva, procedemos al equipamiento protésico con otoamplifonos y, en última instancia, a la cirugía.

### OTOAMPLIFONOS

La corrección protésica tiene como objetivo primordial entregarle al hipoacúsico la máxima fidelidad posible de la señal acústica que va a ser percibida por él. La indicación de equipamiento protésico abarca a todo tipo de hipoacusias y está relacionada con las necesidades o exigencias laborales o sociales que manifieste el paciente.

La hipoacusia en sus diferentes grados es la discapacidad más frecuente: 66%. En los Estados Unidos hay 25 millones de hipoacúsicos; en la Argentina son 2 millones, de los cuales el 82% corresponde a hipoacusias neurosensoriales.

**Contraindicaciones. Médicas.** Resulta difícil, y a veces imposible, el empleo de prótesis en hipoacusias fluctuantes, dada la variabilidad constante de los umbrales. En presencia de otitis media crónica con otorrea o de perforación timpánica con oído seco, se debe tener la precaución de mantener el conducto auditivo externo adecuadamente ventilado y controlado por el médico.

**Audiológicas.** Cuando la hipoacusia es menor de 25 db, el equipamiento dependerá de los requerimientos del paciente. Si el rango dinámico (diferencia entre el umbral auditivo y el umbral de molestia) es menor de 30 db, nos in-

dica la presencia de un *gran reclutamiento*. Tampoco están indicadas las prótesis en los pacientes con *enfermedades mentales* o con *hipoacusias centrales*.

**Evaluación audiológica previa.** Debe comprender audiometría tonal, umbrales de molestia (para poder establecer el rango dinámico), logaudiometría con umbrales de captación, máxima discriminación y distorsión e impedanciometría con timpanometría.

**¿Qué es un otoamplifono?** Es un dispositivo electroacústico que amplifica los sonidos a un grado y de una manera tal que permite al hipoacúsico utilizar su resto auditivo de una manera eficaz. Su función es amplificar selectivamente los sonidos de la vida cotidiana para llevarlos a un volumen cómodo, adaptado al rango dinámico del deficiente auditivo.

Está compuesto por dos transductores, *micrófono y auricular*, y un *amplificador*. El micrófono transforma la energía acústica en energía eléctrica; el amplificador toma la señal, la trata y la amplifica, y el auricular transforma la energía eléctrica en energía acústica nuevamente.

Los otoamplifonos pueden ser de *vía aérea* (98%) o de *vía ósea* (2%) en los casos de agenesia o disgenesia del oído externo que impida el uso de audífonos por vía aérea.

Los *audífonos implantables de oído medio* pueden ser aplicados a *hipoacusias neurosensoriales* moderadas a graves e *hipoacusias de transmisión* con atresia o agenesia del conducto auditivo externo u otitis media crónica. Se basan en la estimulación piezoeléctrica, están en pleno desarrollo e investigación y no son aún de uso cotidiano.

Los audífonos por vía aérea pueden ser, de acuerdo con su ubicación en el conducto auditivo externo, *retroauriculares*, *intraaurales*, *intracanaliculares* y *peritimpánicos* o *paratimpánicos*. La posibilidad de usar unos u otros va a depender del tipo y grado de hipoacusia y del tamaño y forma del conducto auditivo externo.

Hay audífonos de tecnología clásica *analógica*, estándar y programables, así como de última generación o de tecnología *digital*, programables. La diferencia entre unos y otros atañe a la forma como se realiza el tratamiento de la onda sonora que llega al micrófono y es entregada al oído del hipoacúsico. La primera implica una señal que *varía de forma continua*. La segunda es de *naturaleza incremental*.

En un proceso de señal analógica, cuando se transforma mediante un transductor o micrófono la variación de presión en variación de tensión o de intensidad, el proceso es continuo y el cambio de energía de presión sonora a variación de tensión eléctrica se efectúa de una forma análoga. La forma de la variación en tiempo, intensidad y valor es análoga en la señal eléctrica y la acústica. Esta es la *tecnología analógica*.

Si la señal acústica se descompone en un número teóricamente infinito de partes (las presiones correspondientes a diferentes instantes a lo largo del tiempo), se obtiene una desintegración en un número determinado, normalmente muy grande, de partes de esa señal, y se la ha digitalizado. Entonces, las variaciones son de tipo incremental, se las ha separado, descompuesto, y se podrá trabajar con ellas de la forma que se quiera. Este es el *proceso digital*.

Las curvas de respuesta en lo que concierne a frecuencias o las de ganancia o salida entregadas por los fabricantes pueden ser modificadas ya sea con variaciones en los diferentes controles del otoamplifono o desde el molde o carcasa (tabla 1-26).

En lo que respecta a los controles del otoamplifono, en los sistemas digitales existe la posibilidad de trabajar con 2, 3, 4, 7 o más bandas de frecuencia,



Tabla 1-26. Regulación de los otoamplifonos.

Desde el otoamplifono	Desde el molde
Control de tono: H-N-L	Diferentes longitudes de conducto
Control de compresión	Diferentes diámetros de ventilación
Control de TK	Cámara de aire
Tipo de compresión	Bocina
Rango de compresión	Bocina invertida
Control de ganancia	Molde cápsula (cerrado)
Control de salida	Molde abierto, molde oto
	Molde esqueleto

cada una de las cuales es modificable en cuanto a compresión, ganancia y salida en forma independiente, pero guardando relación entre ellas.

La adaptación de un audífono consiste en ajustarlo a las necesidades individuales tanto audiométricas como psicoacústicas de cada paciente, adecuando las curvas de frecuencia, ganancia y salida al perfil audiométrico. Para ello se desarrollaron métodos prescriptivos o técnicas de prerreglaje.

*Si bien estos métodos se basan en principios científicos, los resultados finales pueden ser susceptibles de algunas modificaciones de acuerdo con la subjetividad del paciente.*

El objetivo del cálculo de la ganancia necesaria es dar al audioprotesista un punto de partida para llegar con los ajustes finos, *in situ*, a la calibración más adecuada. Diferentes autores idearon diversos métodos aplicables según el grado y tipo de hipoacusia: Berger, POGO I, POGO II, Libby, NAL, Renard, IHAFF, PFS, S2000, DSL. Actualmente se ha simplificado enormemente el trabajo del audioprotesista porque los equipos de ganancia de inserción y los audífonos programables ya traen incorporadas las diferentes fórmulas y señalan por omisión cuál es la más indicada para cada caso en particular.

Hasta no hace mucho se consideraba que a mayor hipoacusia correspondía mayor amplificación, pero los criterios han cambiado. Nuevas filosofías aplicables a las hipoacusias leves a moderadas sostienen simplemente que "menos es más". Es decir, se trata de dar menor amplificación, pero con mayor calidad de sonido, lo que redundará en una mejor discriminación y confort, para lo cual contamos con la ayuda de nuevos tipos de circuitos.

**Selección de la prótesis.** Para la selección de otoamplifonos se utiliza en niños y adultos oralizados el método de la *evaluación por comparación subjetiva* desarrollado por Carhart (1946), quien sostenía que se debía dar al paciente la posibilidad de elegir y comparar entre varios audífonos aquel con el cual obtenía un mejor rendimiento. Para ello se utilizan las listas de palabras fonéticamente balanceadas del Dr. Tato y colaboradores. Los resultados obtenidos son volcados en el gráfico creado por la Dra. Matilde Lauberer (1961).

En casos de hipoacusias profundas, sin discriminación auditiva, nos basaremos en pruebas con apoyo de lectura labial, listas de palabras fáciles o conocidas provistas por la familia, señalamiento de figuras. En estos casos también se puede realizar la prueba mediante la determinación de la *ganancia funcional*, a campo libre, por tonos.

Otra forma de seleccionar un otoamplifono es mediante los *métodos objetivos*, esto es, por impedanciometría (en desuso), por potenciales evocados auditivos del tronco cerebral (BERA) y por ganancia de inserción o sistema computarizado.

En cuanto a la elección del oído que se va a equipar, la tendencia actual es el equipamiento protésico en forma biaural, siempre y cuando lo permitan el perfil audiométrico y las características psicofísicas, sociales y económicas del paciente.

*El principio fundamental del equipamiento protésico es la flexibilidad. Podemos arribar a esta utilizando tecnología de avanzada, pero no debemos olvidar que finalmente es el paciente quien decide, por lo cual no dejaremos a un lado bajo ningún concepto la subjetividad. Así, nuestra intervención se transforma en un trabajo artesanal en el que debemos valorar cada caso en particular.*

**Acufenos y otoamplifonos.** Se sabe que el ruido ambiental puede actuar por sí mismo como enmascarante de los acufenos. En el caso de que el acufeno no sea ensordecido por el uso de un audífono convencional, se puede recurrir a los enmascaradores de tinitus. Debemos contar con una acufenometría muy precisa.

## CIRUGÍA DE LAS HIPOACUSIAS PERCEPTIVAS

En caso de existir graves daños bilaterales a nivel de la cóclea o del nervio auditivo, se puede restablecer la audición mediante la implantación quirúrgica de diferentes equipos. Los pacientes son seleccionados entre aquellos en quienes, por distintas causas, los audífonos más potentes no surten el efecto esperado.

### Implante coclear

Se considera que el 98% de las hipoacusias perceptivas son determinadas por un daño predominantemente coclear; cuando la hipoacusia es bilateral severa a profunda y se obtiene escaso beneficio con el uso de audífonos, se puede evaluar al paciente para la indicación de un implante coclear.

El 60% de las sorderas congénitas son de etiología conocida (véase antes) y el 40% restante son de causa desconocida. La mayoría de estas últimas son producidas por displasias del conducto coclear, o sea, malformaciones del laberinto membranoso. Estos pacientes, como tantos otros con lesiones del órgano de Corti, presentan un contingente de células bipolares —las primeras neuronas de la vía acústica— en perfectas condiciones funcionales.

Lo mismo sucede en las malformaciones de la cóclea en sus distintos grados, desde el síndrome de Mondini, en el que esta tiene una vuelta y media en lugar de las dos y media normales, hasta la presencia de una cisterna que reemplazaría a la cóclea. En la infancia, las causas más frecuentes de hipoacusias graves bilaterales adquiridas son las virosis que afectan la cóclea, la meningitis que produce su osificación, los traumatismos y las ototoxicosis, particularmente por antibióticos aminoglucósidos.

En los adultos, a estas mismas causas se agregan la otosclerosis coclear y la hipertensión endolaberíntica o enfermedad de Menière.

El electrodo que conduce el estímulo eléctrico generado en el procesador del habla del implante coclear debe ser introducido en la rampa timpánica en toda la longitud de la cóclea para que quede en las proximidades de las células bipolares y las estimule directamente. Ese estímulo eléctrico es conducido por la vía acústica hasta la corteza temporal, donde se lo descodifica tal como se hace con el estímulo auditivo (véase Fisiología de la audición).

El paciente debe tener un oído medio sano y aislado del exterior antes de proceder al implante coclear; deberán resolverse la otitis media crónica con efusión a tímpano cerrado, las otitis medias agudas a repetición, las perforaciones timpánicas, la presencia de colesteatomas u otros tumores. Una vez lo-

grada la solución de los problemas del oído medio se está en condiciones de proceder a un implante coclear.

Mediante la tomografía computarizada de las cócleas se sabrá si estas existen y si presentan un desarrollo completo o parcial. También es fundamental su permeabilidad para poder introducir el electrodo.

En el 15% de los casos, la tomografía no puede definir si la luz de la cóclea es permeable o si está ocupada por un tejido fibroóseo, como sucede después de la meningitis. El bloqueo u osificación de la cóclea es una situación que dificulta la introducción de los electrodos, y si esta se puede lograr solo de manera parcial resta posibilidades a una máxima recuperación auditiva.

La resonancia magnética es el único método que, mediante la aplicación del eco de espín veloz (T2), permite comprobar la presencia de los líquidos laberínticos dentro de la cóclea, lo que aseguraría la permeabilidad de la rama timpánica.

**Indicaciones.** *Niños con sordera congénita y prelinguales.* Se considerará el implante coclear en las siguientes circunstancias:

1. Hipoacusia severa, profunda o total, bilateral, sensorial.
2. Poco o ningún beneficio con el uso de audífonos después de realizar una estimulación auditiva adecuada de 6 meses a 1 año.
3. Edad mínima 12 meses.
4. Ausencia de contraindicaciones médicas o radiológicas.
5. Ausencia de enfermedad metabólica o neurológica que conduzca a un deterioro mental progresivo.
6. Ámbito educativo auditivo-oral.
7. Familia con disposición y expectativas adecuadas.

*Niños y adultos sordos profundos poslinguales.* Se indicará el implante coclear en los siguientes casos:

1. Hipoacusia severa, profunda o total, bilateral, sensorial.
2. Menos del 50% de reconocimiento de oraciones en formato abierto con el uso de audífonos potentes sin apoyarse en la lectura labial.

*Adolescentes y adultos sordos congénitos y prelinguales.* Constituyen el peor grupo para formular la indicación de implante coclear. Deben tener expectativas realistas ante los resultados limitados que podrán lograrse, ya que obtendrán mejoras en la percepción auditiva de los ruidos ambientales y humanos y en la comunicación, pero pocos beneficios en el reconocimiento del habla sin lectura labial, con mínimas posibilidades de desarrollar un lenguaje inteligible y rico.

**Contraindicaciones.** No corresponde indicar un implante coclear en caso de:

1. Contraindicaciones médicas.
2. Lesiones del nervio acústico o de la vía auditiva.
3. Infecciones activas del oído medio.
4. Agenesia de la cóclea.
5. Conducto auditivo interno estenótico con menos de 2 mm de diámetro. Esta circunstancia hace pensar que no existe nervio acústico y que solo transcurre por el conducto auditivo interno el nervio facial.

**Técnica quirúrgica.** Se marca inicialmente el sitio donde va a colocarse el receptor interno y se practica una incisión retroauricular en forma de palo de hockey lo suficientemente amplia como para que el colgajo lo cubra holgada-



mente. Este debe conservar buena vascularización a través de las arterias auricular posterior y suboccipital.

Se realiza una mastoidectomía cerrada respetando las paredes del conducto auditivo externo y, una vez localizados el cuerpo del yunque y el conducto semicircular externo, se busca la tercera porción del facial y la cuerda del tímpano. Se realiza una mesotimpanotomía posterior para visualizar la ventana redonda. Se practica una cocleostomía anteroinferior a la ventana redonda y se accede a la rampa timpánica en la porción basal de la cóclea, por donde se introduce el electrodo.

Se realiza una depresión en el hueso por detrás de la mastoidectomía para recibir el receptor interno; tanto este como el electrodo introducido en la cóclea son fijados con puntos al hueso vecino para imposibilitar su desplazamiento (fig. 1-122).

### Implante de tronco cerebral

La neurofibromatosis central tipo 2 es una afección en la cual los neurofibromas tienen predilección por ambos nervios auditivos. Por esta razón, el paciente desarrolla con el tiempo una sordera bilateral que muchas veces llega a ser profunda y a limitar o abolir el rendimiento del audífono.

Es inútil la realización de un implante coclear porque el nervio transmisor del impulso eléctrico está destruido por el neurofibroma. En estos casos se puede realizar el implante de tronco, que consiste en la colocación de electrodos en contacto directo con los núcleos auditivos del tronco cerebral ubicados en el receso lateral del bulbo (fig. 1-123), en el mismo acto quirúrgico en que se elimina el neurofibroma (fig. 1-124).

### Audífonos implantables

Los audífonos semiimplantables tienen un micrófono retroauricular que transforma el sonido en un estímulo eléctrico y lo transmite percutáneamente al receptor interno que lo amplifica. Desde allí un electrodo lo conduce hasta un sistema piezoeléctrico unido a la cadena de huesillos, que lo transforman en vibraciones (fig. 1-115). Estas son más intensas que las que se logran por transmisión directa del sonido por el conducto auditivo externo.

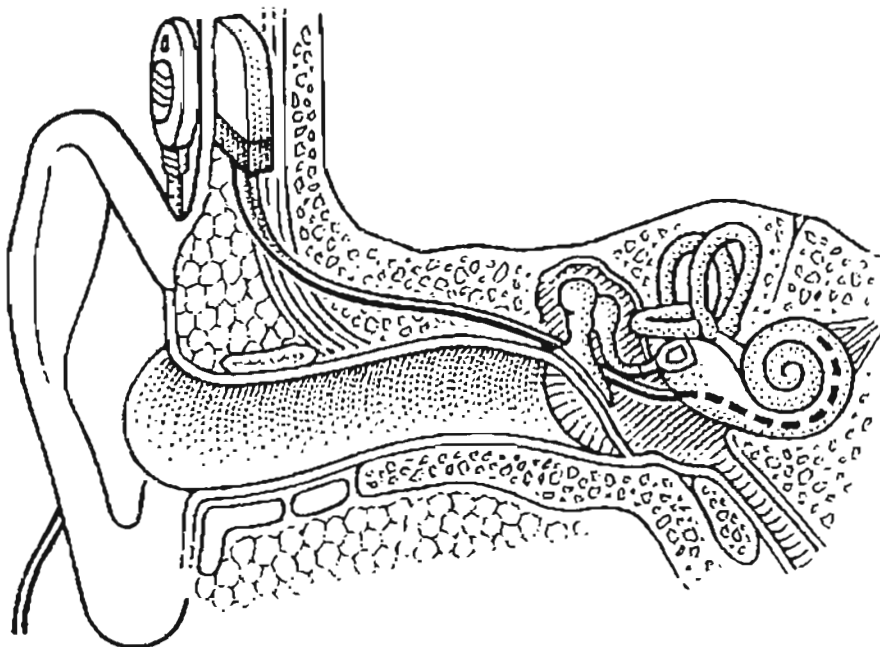


Fig. 1-122. Esquema del implante coclear introducido dentro de la cóclea (línea de puntos) y de la ubicación del receptor interno y del imán externo a nivel del temporal.

Fig. 1-123. Esquema del implante de tronco cerebral. 1, procesador externo; 2, receptor interno; 3, antena con imán y estimulador implantable; 4, electrodos que entran en el agujero de Luschka; 5, micrófono; 6, tronco cerebral; 7, cerebelo.

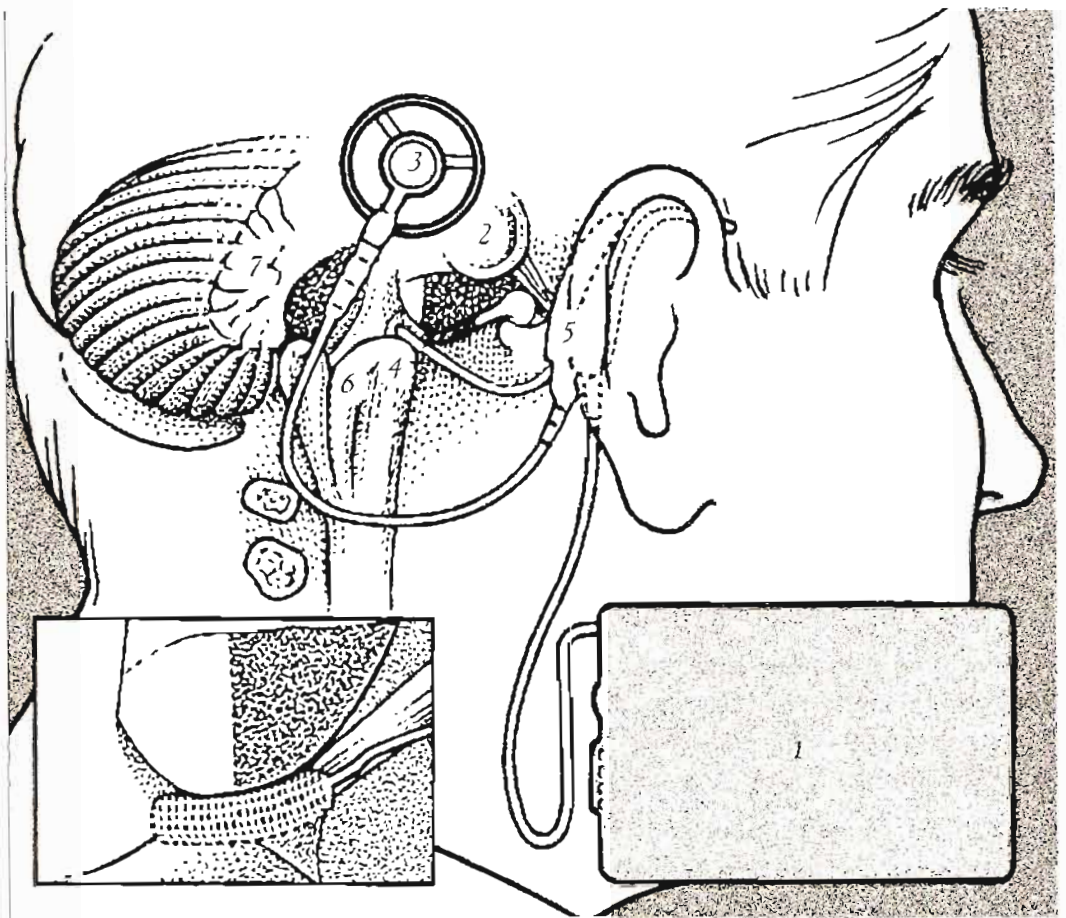
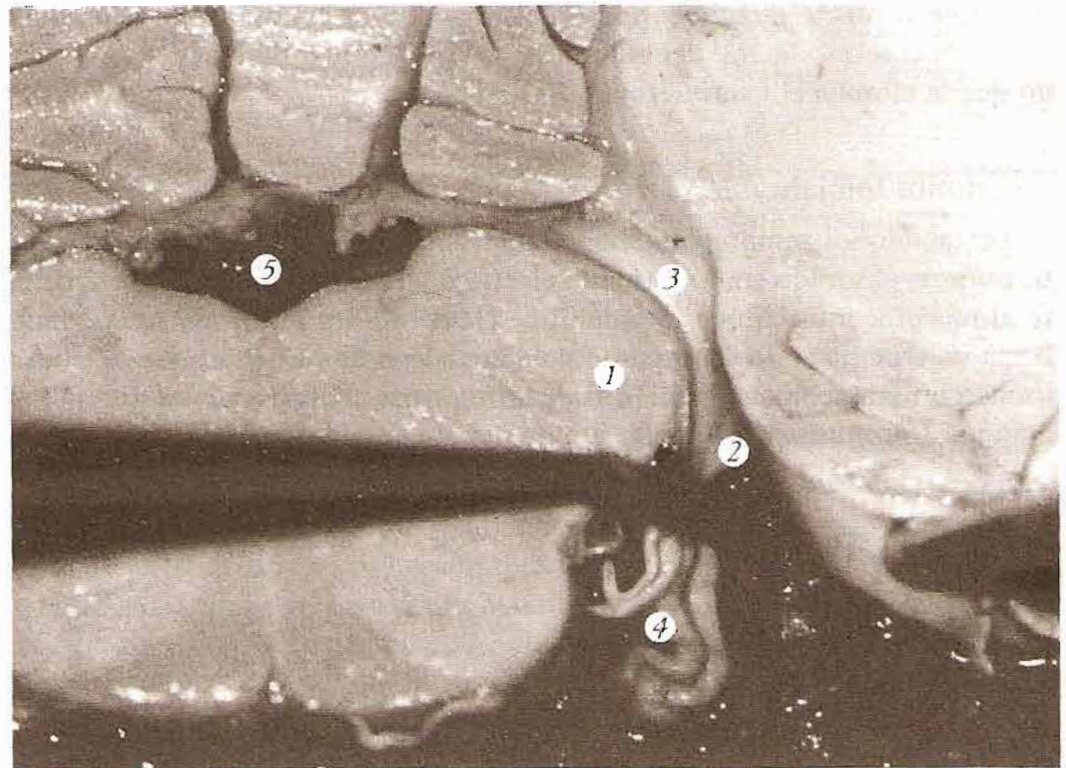


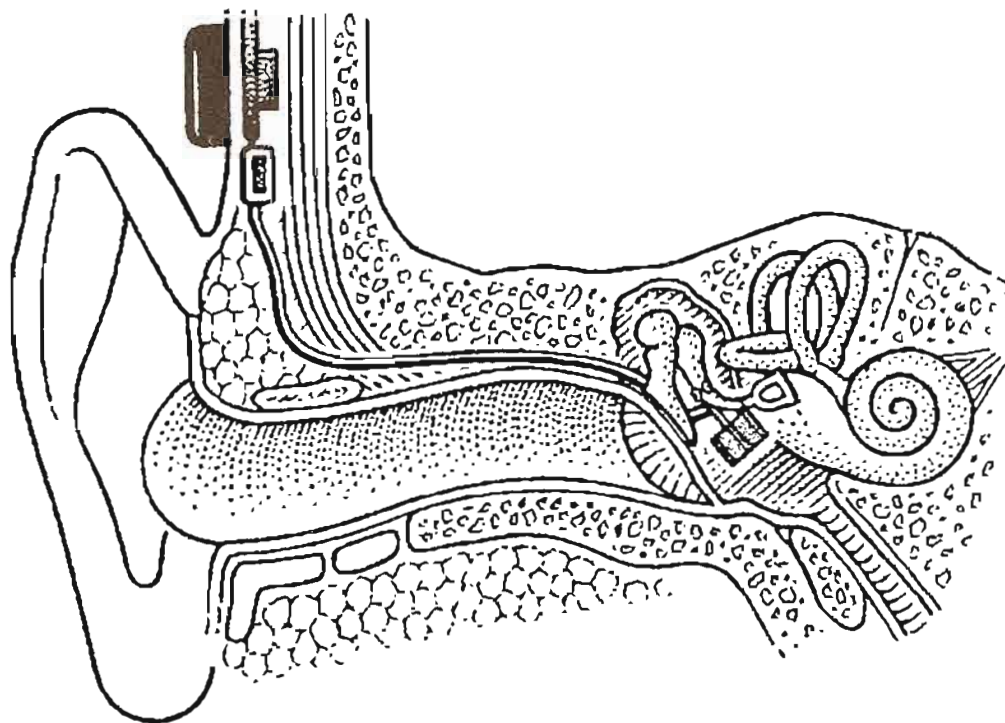
Fig. 1-124. 1, núcleos auditivos; 2, foramen de Luschka; 3, receso lateral; 4, nervio auditivo; 5, cuarto ventrículo.



Dado que estos dispositivos están ubicados internamente y dejan el conducto auditivo externo libre, se eliminan muchos de los problemas asociados a los audífonos convencionales.

Se han desarrollado muchas líneas de investigación en el mundo en búsqueda de audífonos parcial o totalmente implantables. Ya existen para uso clínico audífonos de implantación parcial, mientras que se sigue tratando de encontrar el mejor diseño del audífono totalmente implantable, que sería la situación ideal, incluso con micrófono y baterías subdérmicas.

Estos equipos están indicados en aquellos pacientes que no obtienen una buena discriminación de la palabra con los audífonos convencionales, así como en aquellos en quienes estos, por ocupar el conducto auditivo externo,



producen trastornos como dolor e infecciones con supuración o es imposible adaptarlos por la estrechez o por la gran amplitud del conducto después de cirugías mastoideas. Los equipos disponibles en la actualidad están indicados en pacientes que cumplan los siguientes requisitos:

1. Hipoacusias perceptivas puras sin componente conductivo ni enfermedades del oído medio.
2. Presentan en las frecuencias de 500 a 4.000 ciclos un mínimo de hipoacusia entre 30 y 50 db y un máximo entre 70 y 90 db.
3. Mayores de 18 años de edad.
4. No se encuentran satisfechos con los audífonos convencionales o existe contraindicación de estos por causas relacionadas con el conducto auditivo externo.
5. No presentan pérdida auditiva de origen retrococlear.
6. Logaudiometría con una discriminación superior al 50%.

La ganancia promedio en la zona de la frecuencia de las palabras es de 30 a 35 db, con máximos de 50 db.

### Cirugía de la enfermedad de Menière

Véase Otoneurología (pág. 240).

### Cirugía de la fístula perilinfática

Se llega a la cirugía si fracasa el tratamiento médico o si persisten síntomas vestibulares por más de un mes. Luego de elevar el colgajo timpanomeatal, se inspecciona cuidadosamente el oído medio sin tocar las estructuras. El mínimo daño de la mucosa del oído medio puede permitir la salida de líquido por una fístula que ya había sido cubierta.

La maniobra de Valsalva puede ayudar a encontrar una fístula oculta.

Una vez localizada la fístula en la ventana redonda, debe denudarse el mucoperiostio circundante y cubrirla con fascia o pericondrio sostenido por espongoestán. Si la fístula se produjo en la ventana oval, puede recurrirse a la ablación total del estribo, cubrir la ventana con fascia o pericondrio y restablecer con una prótesis la conducción sonora desde el yunque.



Los resultados de la cirugía alivian drásticamente la ataxia y el vértigo, pero la hipoacusia neurosensorial rara vez se recupera y evitar su empeoramiento se considera un objetivo.

## TINNITUS

Ante un paciente con tinnitus debemos enfrentar dos realidades: no comprendemos completamente la etiología del trastorno y tampoco contamos con una terapéutica apropiada que sea suficientemente específica.

No es productivo decirle al paciente que “aprenda a vivir con el tinnitus” sin decirle cómo hacerlo y cuál es la terapia apropiada.

En los Estados Unidos, 50 millones de personas han experimentado alguna forma de tinnitus. Vernon estima que solo alrededor del 20% de los pacientes lo presentan en grado acentuado, que serían los que realmente necesitan alivio.

Hay dos formas de tinnitus:

- a) *Objetivo*. Es aquel que es escuchado no solo por el paciente sino también por el profesional (mioclonía crónica del músculo palatino, factores vasculares, espasmos de los músculos estapedio y tensor del tímpano, contracciones de la trompa de Eustaquio). Puede ser representativa la presencia de otoemisiones acústicas espontáneas. Este tipo de tinnitus puede ser tratado con éxito con medicación apropiada o intervención quirúrgica.
- b) *Subjetivo*. El paciente lo percibe como una sensación, pero no es audible externamente mediante ningún tipo de equipamiento.

Nos referiremos aquí al tinnitus subjetivo, sus causas y tratamiento.

Es una realidad clínica neurofisiológica, con una descripción y resolución, cuyo origen puede residir en la cóclea, o puede deberse a una alteración de los neurotransmisores y su persistencia estar influida por la reacción emocional o psicológica hacia él.

Jastreboff sugiere que alrededor del 80% de los tinnitus pueden relacionarse con ciertas alteraciones del oído interno. No necesariamente se los asocia con sordera más que con la audición normal. En el 30% de los peores sufrimientos por tinnitus no hay dificultad auditiva, y en el 28% de las sorderas totales de ambos oídos no hay tinnitus.

**Etiología.** Se han señalado las siguientes causas:

1. Exposición a ruidos fuertes, continuos o bruscos.
2. Ingesta de aminoglucósidos o aspirina.
3. Traumatismos cefálicos.
4. Consumo de cafeína o marihuana.
5. Desconocida.

**Características.** *Sonoridad.* No es un ruido intenso (11 db SL, con un promedio de 5,7 db SL).

*Calidad.* Puede ser descrito como un tono puro (79%), un ruido (6%) o una mezcla de ambos (15%).

*Ubicación.* Puede percibirse en ambos oídos, en uno solo, en la cabeza y muy rara vez fuera de esta.

*Número de sonidos.* Puede consistir en un solo sonido, dos, tres, cuatro o más, o bien el paciente no sabe explicar cuántos.

*Hipoacusia.* Los pacientes pueden presentar hipoacusia de diferentes grados, y algunos necesitan ser equipados con otoamplifonos.

*Interferencias en el sueño.* El 78% de los pacientes presentan dificultades para dormir, lo que contribuye a determinar la gravedad del caso.

*Tratamiento.* Desde el punto de vista psicológico, es más fácil hacer frente a un sonido generado externamente que a uno iniciado en alguna parte del sistema auditivo. Por este motivo, muchos pacientes se han visto beneficiados con el uso de *enmascaradores*, si bien en algunos casos el tinnitus retorna cuando se retira el estímulo enmascarante.

*Inhibición residual.* Es la ausencia del tinnitus después de un período de estimulación con un sonido externo. Puede durar segundos, minutos, horas o incluso días. El resultado de esta prueba es un indicador clínico útil de que el paciente es un buen candidato para el uso del enmascarador.

Hay que ser cuidadosos en el uso del nivel del estímulo enmascarante, ya que si es demasiado intenso puede causar un daño adicional al sistema auditivo.

En aquellos pacientes que además presentan una hipoacusia que necesita equipamiento protésico, el *otoamplifono* sólo puede ser usado como fuente de enmascaramiento.

*Terapia de reeducación del tinnitus (terapia de habituación).* Según el Dr. Pawel Jastreboff (creador de este método), más allá de la medición que podamos hacer de la tonalidad, la intensidad y el enmascaramiento del tinnitus, no hay una relación uno a uno entre la medición psicoacústica y el alcance de la molestia que produce la presencia de este. Este autor sostiene que debemos dirigir nuestra atención a lo que está pasando entre el disparador del tinnitus (frecuentemente en la periferia) y el nivel donde el tinnitus es percibido junto con todos los sonidos (la corteza cerebral).

Con respecto a la plasticidad del cerebro humano y su capacidad de experimentar cambios constantemente, surge la siguiente pregunta: ¿cómo puede procesar una determinada cantidad de señales diferentes que vienen a través de distintos sentidos y que llegan al mismo tiempo? Según Jastreboff, nuestro cerebro es capaz de seleccionar sonidos importantes e ignorar aquellos que no lo son, sin prestar atención a este proceso, y se puede adaptar a la mayoría de los sonidos externos, a menos que estos informen de una situación negativa o requieran una acción consciente. En muchos pacientes, la presencia persistente del tinnitus puede invocar reacciones emocionales negativas en el sistema límbico del cerebro o centro emocional, las que pueden involucrar al sistema nervioso autónomo y los comportamientos relacionados con él.

Jastreboff postula que el problema no es el tinnitus en sí mismo sino la respuesta emocional y psicológica negativa a él. En este programa es muy importante el asesoramiento del paciente para tratar de eliminar la mala información relativa al tinnitus. La otra parte del tratamiento abarca el uso de generadores de ruido, aspecto que debe encararse de forma adecuada, iniciando el proceso de habituación y teniendo en cuenta que es imposible que el cerebro se habitúe a algo que no puede ser percibido.

La terapia de ruido debe utilizarse durante un mínimo de 10 horas por día, todos los días, y durante 18 a 24 meses.

## OTONEUROLOGÍA CLÍNICA

El sistema vestibular está constituido por una serie de órganos receptores periféricos, que generan informaciones acerca de la postura y los movimientos de la cabeza y el cuerpo y las envían a través de sus nervios hacia el sistema nervioso central (SNC), donde estos signos son integrados en ambos núcleos vestibulares para ser distribuidos a continuación en los distintos blancos del SNC y, en consecuencia, obtener su respuesta y con ello contribuir al equilibrio corporal.

El flujo de informaciones comienza en las células ciliadas que están situadas dentro del laberinto membranoso del oído interno y que hacen sinapsis química con los aferentes primarios que generan la transmisión de los potenciales provocados de acuerdo con los parámetros impuestos por los movimientos y la postura antes mencionados. Estos aferentes vestibulares, a su vez, ingresan en el encéfalo y terminan en los núcleos vestibulares, verdaderos centros de integración, y en el cerebelo. Uno de los aspectos de la función de estos centros de integración es la distribución de estas informaciones a través de las distintas vías encefálicas hacia los distintos focos conscientes o inconscientes asociados con el equilibrio. También pueden procesar o modificar estas señales antes de retransmitirlas rostral o caudalmente.

Muchas de las funciones del equilibrio, si no casi todas, son reflejas por naturaleza, y somos conscientes solo de los resultados de estos reflejos, pero no de los reflejos mismos. El laberinto vestibular está conectado con los ojos y los movimientos oculares, con los que conforma el reflejo vestibuloocular; con el cuello por los reflejos vestibulocervicales, y con el resto del cuerpo por los reflejos vestibuloespinales.

A su vez, el sistema vestibular puede influir en los movimientos, las sensaciones somatosensoriales, la digestión, el equilibrio y el estado general. La actividad vestibular modifica los potenciales intrínsecos de las neuronas cerebelosas, e influye en las motoneuronas e interneuronas medulares y del tronco, así como en las talámicas y en las neuronas de la corteza cerebral, donde, por ejemplo, la recepción de la orientación de un campo visual puede ser modificada por los cambios de posición de la cabeza.

El laberinto membranoso vestibular se encuentra en el oído interno, dentro del hueso temporal, rodeado a su vez por el laberinto óseo que le sirve de estuche protector y separado de él por la perilinfa. Podemos distinguir dos porciones distintas: la *otolítica*, conformada por el utrículo y el sáculo, y la *canalicular*, compuesta por tres conductos semicirculares, que fisiológicamente contribuyen, la primera, a detectar la postura de la cabeza, las aceleraciones lineales y la gravedad, y la segunda, a informar sobre las aceleraciones angulares.

El *reflejo vestibuloocular* (RVO) puede ser pensado como un giroscopio ocular que genera movimientos y rotaciones oculares para compensar los movimientos de la cabeza, de manera tal que la imagen del mundo exterior pueda permanecer en la retina la mayor parte del tiempo posible (Walls, 1962).

Estudios anatómicos y electrofisiológicos han demostrado que los núcleos vestibulares no solo sirven al RVO sino que también envían señales para todo tipo de movimientos oculares.

Los elementos básicos de los reflejos vestibulares son las células ciliadas, una neurona bipolar aferente, una interneurona y una neurona eefectora. Por ejemplo, un RVO horizontal puesto en juego por una rotación horaria de la cabeza en el plano del conducto semicircular horizontal generará un aumento del potencial del nervio aferente desde la ampolla del conducto semicircular derecho, que será transmitido al núcleo vestibular. Una neurona en este



núcleo emite a continuación la señal a otra efectora que está en el núcleo del nervio motor ocular externo izquierdo y provoca la contracción muscular correspondiente y, por ende, la desviación compensatoria del ojo izquierdo hacia ese mismo lado.

Por otra parte, del lado opuesto, los potenciales disminuyen de la misma manera y simétricamente; se produce entonces una inhibición de los potenciales para que se provoque la excitación en unos y la inhibición en otros. Además, algunas de las interneuronas son inhibitorias, y gracias a estas dos clases de neuronas, la señal aferente que llega desde el nervio ampular ejerce una doble influencia en el sistema efector: excita al grupo muscular agonista e inhibe al antagonista.

Este modelo de organización de “tira y afloja” se aplica a todos los reflejos que involucren al laberinto. Además, debe recalcar que cada conducto semicircular tiene su par funcional de músculos oculares: los horizontales con los rectos interno y externo, mientras que los verticales (semicircular superior y posterior) lo hacen con los rectos superior e inferior y los oblicuos mayor y menor. Por lo tanto, una excitación/inhibición del conducto semicircular horizontal solo provocará movimientos oculares horizontales (p. ej., en las pruebas calóricas), y una excitación/inhibición de los verticales, nistagmos verticales o rotatorios (cupulolitiasis o canaliculolitiasis del conducto semicircular posterior).

Pueden identificarse al menos tres grandes roles funcionales de los reflejos vestibulares. El primero es mantener la postura, lo cual se lleva a cabo por la función de las máculas; aquí no intervienen los conductos semicirculares. El segundo es producir contracciones transitorias o “cinéticas” para mantener el equilibrio y la estabilidad ocular en la marcha. En esta categoría intervienen todos los receptores vestibulares, las máculas y las crestas semicirculares, pues hay aceleraciones lineales y también angulares. La tercera función de la actividad del reflejo vestibular es su contribución al mantenimiento del tono muscular, en la que también participan ambos receptores, los lineales y los angulares, y que puede demostrarse por el cambio de postura que sigue a una laberintectomía unilateral en un animal normal.

Mantener el equilibrio del cuerpo y la postura en todos los momentos de la vida diaria es una tarea compleja que envuelve a varios órganos receptores y centros nerviosos además del laberinto. Los reflejos visuales, somatosensoriales y propioceptivos en particular deben integrarse junto con los reflejos vestibulares para asegurar la estabilidad postural y de los movimientos. Todos ellos confluyen en los núcleos vestibulares o *centros vestibulares de integración*, que están bajo control del cerebelo y toman conciencia de la postura y el movimiento por la corteza cerebral. En esos centros son procesadas todas las informaciones recibidas y desde allí se producen las respuestas correspondientes y adecuadas.

Es muy importante tener en cuenta que las informaciones que llegan deben tener lugar al mismo tiempo y deben informar lo mismo. De no suceder de esta forma se produce una señal errónea y esto provoca la puesta en marcha de señales de alarma por una sensación errónea de los mecanismos de adaptación.

Para explicarlo mejor daremos un ejemplo. Cuando uno viaja en el subterráneo o metro, al llegar a una estación el coche se detiene y se observa por la ventanilla que en sentido contrario hay otro tren. En un momento nuestra información visual nos indica movimiento, y al no saber cuál es el tren que se mueve, giramos nuestra cabeza hacia el otro lado para confirmar dónde está el movimiento. Esta es una señal de alarma, pues la vista nos informó movimiento, pero el resto de los receptores no. En cambio, cuando el movimien-

to del vagón es lo suficientemente importante, no tenemos dudas: se movió aquel en que viajamos. Por eso decimos entonces que todos los receptores tienen que informar lo mismo y al mismo tiempo.

## ANATOMÍA DEL SISTEMA VESTIBULAR

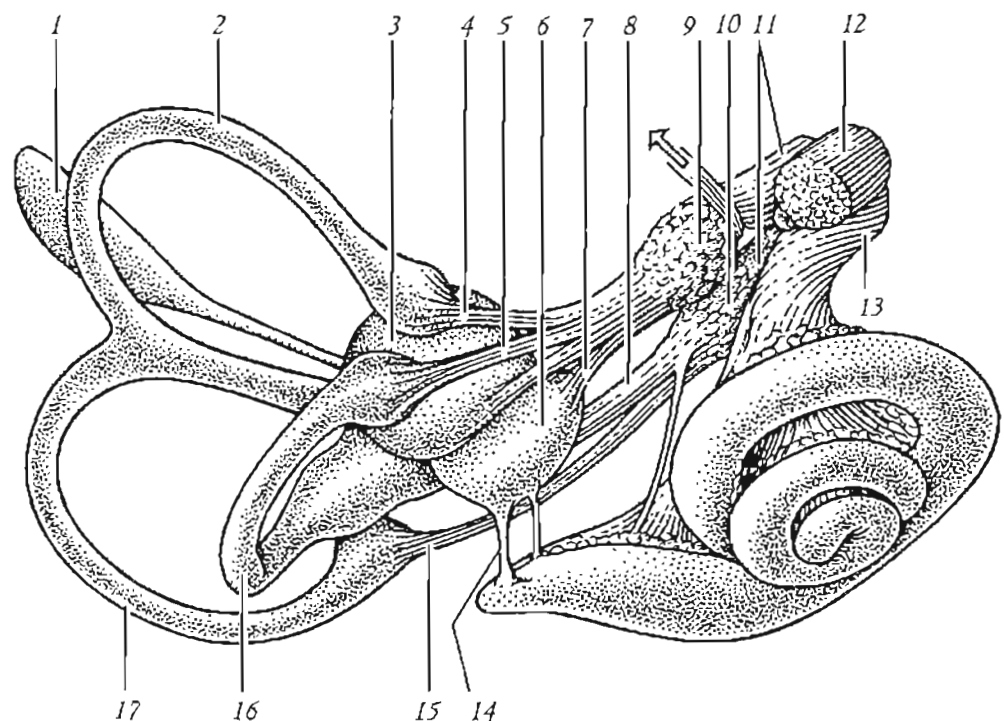
Sabemos que el oído funciona como órgano de la audición y del equilibrio. Cuando nos referimos al *laberinto anterior*, hacemos mención a la función del órgano de Corti o sistema coclear, que garantiza la audición de los sonidos. Cuando hablamos del *laberinto posterior*, nos referimos a la función del sistema vestibular, que regula el equilibrio y la postura de nuestro cuerpo en el espacio (fig. 1-126). Para ello este último cuenta con dos tipos de receptores sensoriales, las máculas utriculares y saculares, por un lado, y las crestas de los conductos semicirculares, por el otro, que garantizan el registro de cualquier tipo de movimiento al que sometemos a nuestro cuerpo en los tres planos del espacio.

El vestíbulo es una cavidad ósea que se encuentra entre el caracol y los conductos semicirculares, intercalado entre el conducto auditivo interno y la caja timpánica. El vestíbulo óseo presenta los orificios de los conductos semicirculares, el comienzo del caracol, el acueducto del vestíbulo y las ventanas oval y redonda.

En su interior encontramos el vestíbulo membranoso, y en él, dos estructuras: el utrículo y el sáculo (fig. 1-126). El utrículo es de forma ovoidea, y en su piso se ubica, en posición casi horizontal, la mácula utricular. En él desembocan los extremos ampollares de los conductos semicirculares. En el sáculo, que es de forma esférica, la mácula se ubica en la pared externa en posición casi vertical.

Las máculas saculares y utriculares son un conjunto de células neuroepiteliales cuyos cilios penetran en la membrana otoconial, constituida por una sustancia gelatinosa sobre la que descansan los otolitos u otoconios. Estos son concreciones microscópicas de carbonato de calcio sensibles a las aceleraciones lineales y a la acción de la gravedad (anteropulsión y retropulsión, ascenso y descenso y desplazamientos laterales) (fig. 1-127).

Fig. 1-126. Distribución del nervio vestibular y órganos finales del equilibrio. 1, conducto endolinfático; 2, conducto semicircular superior; 3, utrículo; 4, nervio ampular superior (anterior); 5, nervio ampular lateral; 6, sáculo; 7, nervio sacular superior; 8, nervio sacular; 9 y 10, ganglio vestibular superior e inferior; 11, nervio vestibular superior e inferior; 12, nervio facial; 13, nervio coclear; 14, conducto de Hensen (*ductus reuniens*); 15, nervio ampular posterior; 16, conducto semicircular externo o lateral; 17, conducto semicircular posterior.



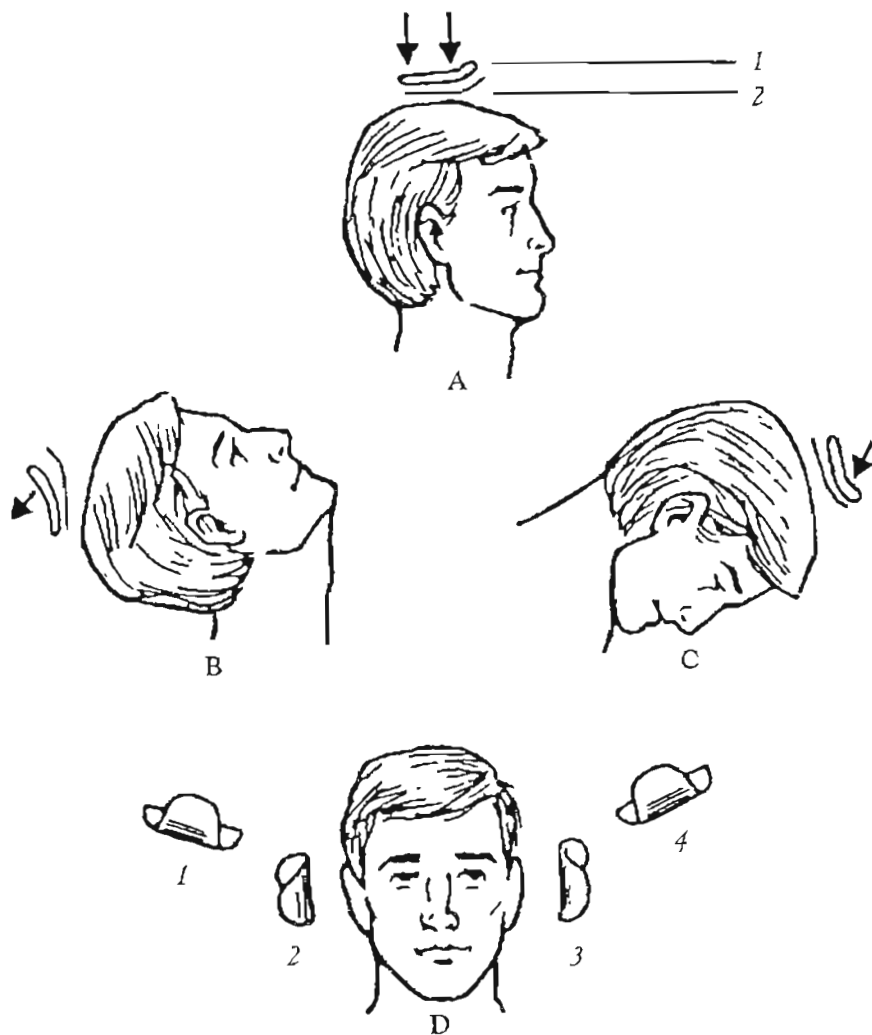


Fig. 1-127. A. Posición normal del otolito (1) y de la mácula utricular (2). B. Tracción del otolito con la extensión de la cabeza. C. Posición del otolito en la flexión. D. Posición de las máculas utriculares (1, 4) y de las máculas saculares (2, 3) derechas e izquierdas.

Los conductos semicirculares son seis, tres por cada oído, y ocupan la parte posterosuperior del oído interno, por detrás del vestíbulo. Se disponen en relación con los tres planos del espacio (fig. 1-128). El conducto semicircular externo está en posición casi horizontal, puesto que se inclina  $30^\circ$  cuando la cabeza está vertical. Los conductos superior y posterior cortan el plano del conducto externo en aproximadamente  $90^\circ$  (fig. 1-129). Se entiende que el conducto semicircular externo "trabaja" en el plano horizontal, mientras que los conductos semicirculares superior y posterior, ubicados casi en un plano recto entre sí, lo hacen en el plano vertical. Además, el plano del conducto superior de un lado es paralelo al del conducto posterior del otro lado (fig. 1-129, B), de modo que están ligados funcionalmente.

Todos nacen en el utrículo a partir de una dilatación o extremo ampollar, donde se encuentran las crestas ampollares, y desembocan también en el utrículo, pero a través de un extremo no ampollar. Los conductos semicirculares posterior y superior comparten el extremo no ampollar, ya que se unen antes de su desembocadura en el utrículo mediante una rama común.

En el interior del extremo ampollar de los conductos semicirculares se encuentran las crestas ampollares, ubi-

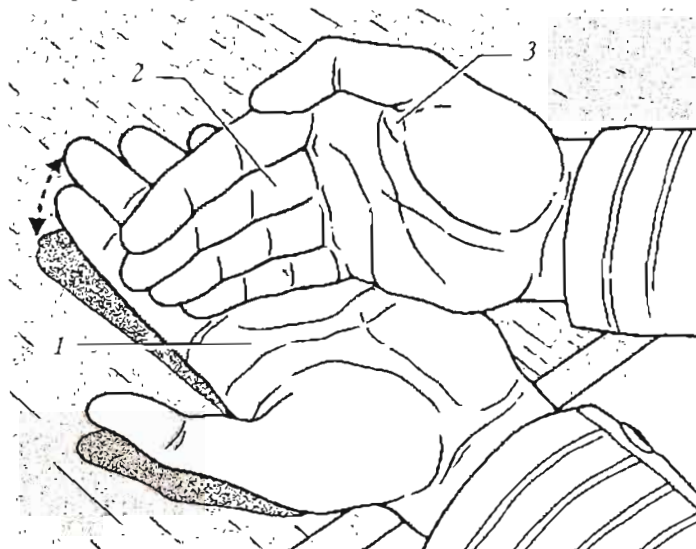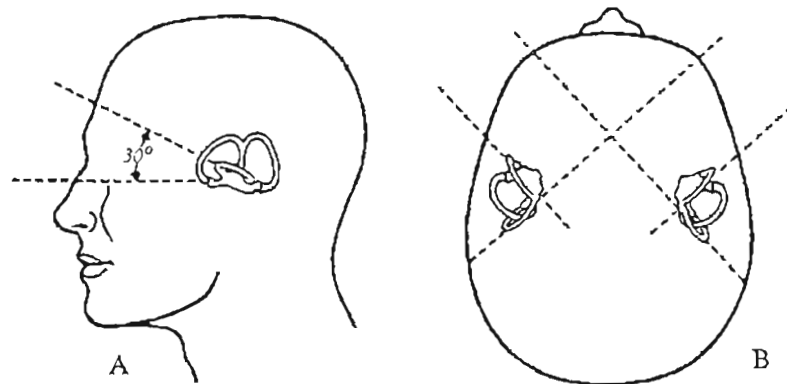


Fig. 1-128. Posición que adoptan en el espacio los conductos semicirculares externo (1), superior (2) y posterior (3).



Fig. 1-129. Orientación

de los conductos semicirculares en la cabeza. A. El conducto semicircular horizontal externo está inclinado  $30^\circ$  por arriba del plano horizontal. B. Los conductos verticales (superior y posterior) están orientados  $45^\circ$  desde el plano mediosagital. (Tomado de Barber HO, Stockwell CW: *Manual de electronistagmografía*. Mosby, St Louis, 1976.)



cadras perpendicularmente a la luz del conducto. Están formadas por células de sostén y células sensoriales, cuyos cilios se adhieren a una matriz filamentosa llamada cúpula (fig. 1-130). Esta actúa como una veleta, vulnerable al movimiento endolinfático y sensible a las aceleraciones angulares (rotaciones y giros), y se desplaza en forma más amplia a nivel de la base que en su vértice. A ambos lados de la cresta, contra las paredes, se halla otra estructura epitelial denominada plano semilunar, funcionalmente relacionada con la producción y reabsorción del líquido endolinfático.

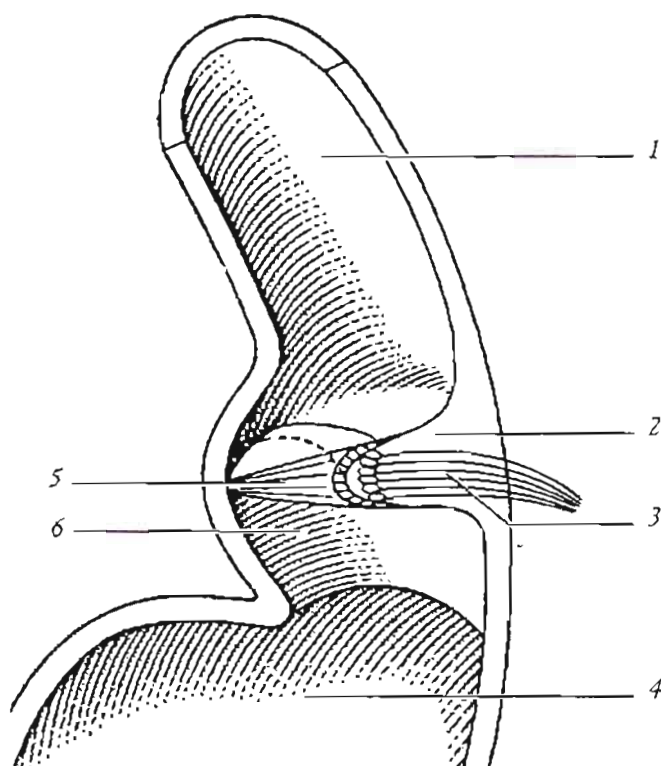
### HISTOFISIOLOGÍA DEL SISTEMA VESTIBULAR

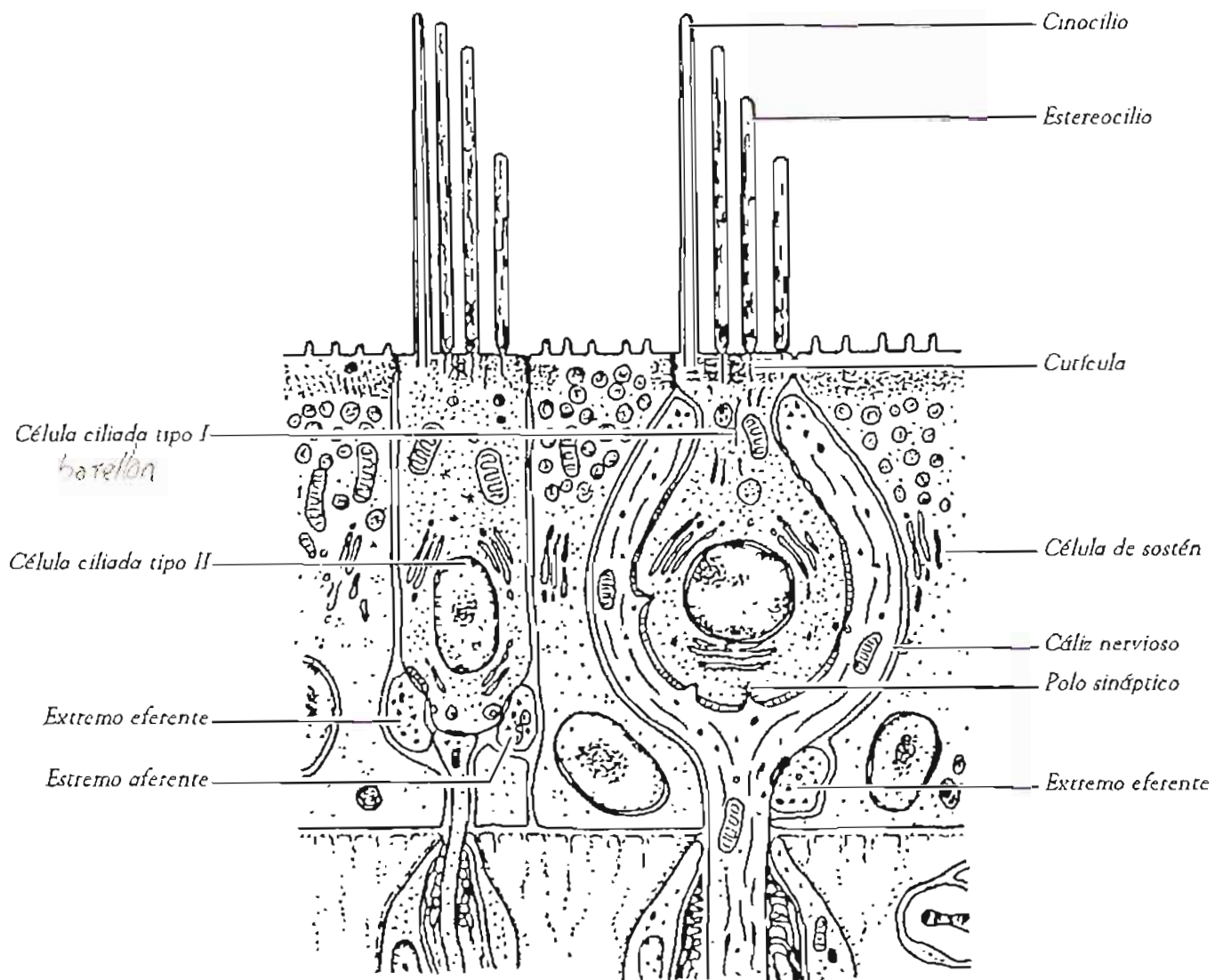
Todas las estructuras vestibulares tienen el epitelio formado por células receptoras ciliadas, que de acuerdo con sus terminaciones nerviosas se distinguen en células tipo I y células tipo II (fig. 1-131). En las células sensoriales tipo I, con forma de botellón, la fibra aferente, prolongación de las células del ganglio de Scarpa, abraza el cuerpo celular como un cáliz; las fibras eferentes terminan sobre su axón. En las células sensoriales tipo II, de aspecto cilíndrico irregular, las fibras aferentes establecen contacto por medio de botones terminales y las fibras eferentes terminan directamente en su cuerpo celular.

La parte apical de estas células sensoriales está constituida por una placa cuticular en la que se insertan los esterocilios, que forman hileras paralelas y regulares y entre los cuales se destaca uno, el cinocilio, por ser de talla más alta y por insertarse en una zona de la célula sin cutícula. A medida que los esterocilios se alejan del cinocilio, su longitud va disminuyendo (fig. 1-131).

Los cinocilios se orientan de forma distinta con respecto a los receptores, lo cual se denomina polarización morfológica. Así, por ejemplo, en el conducto semicircular externo, el cinocilio mira en dirección al utrículo, mientras que en los otros conductos sucede justamente lo contrario, pues sus cinocilios están orientados en sentido opuesto. Por ello, cuando en el conducto semicircular externo se pro-

Fig. 1-130. Sección a nivel de la desembocadura del extremo ampollar del conducto semicircular en el utrículo. 1, conducto semicircular; 2, cresta ampular; 3, dendritas de la primera neurona; 4, utrículo; 5, cúpula; 6, omphalo.





duce una corriente endolinfática utrículópeta, que inclina los estereocilios hacia el cinocilio, el que entonces se acerca al utrículo, se produce una despolarización de las células sensoriales y un aumento de sus potenciales o activación (fig. 1-132, centro). Por el contrario, cuando el flujo endolinfático es utrículófugo, es decir, que aleja el cinocilio del utrículo, las células se hiperpolarizan y disminuye el potencial de las fibras vestibulares (fig. 1-132, derecha).

Fig. 1-131. Estructura de las células sensoriales tipo I (derecha) y tipo II (izquierda).

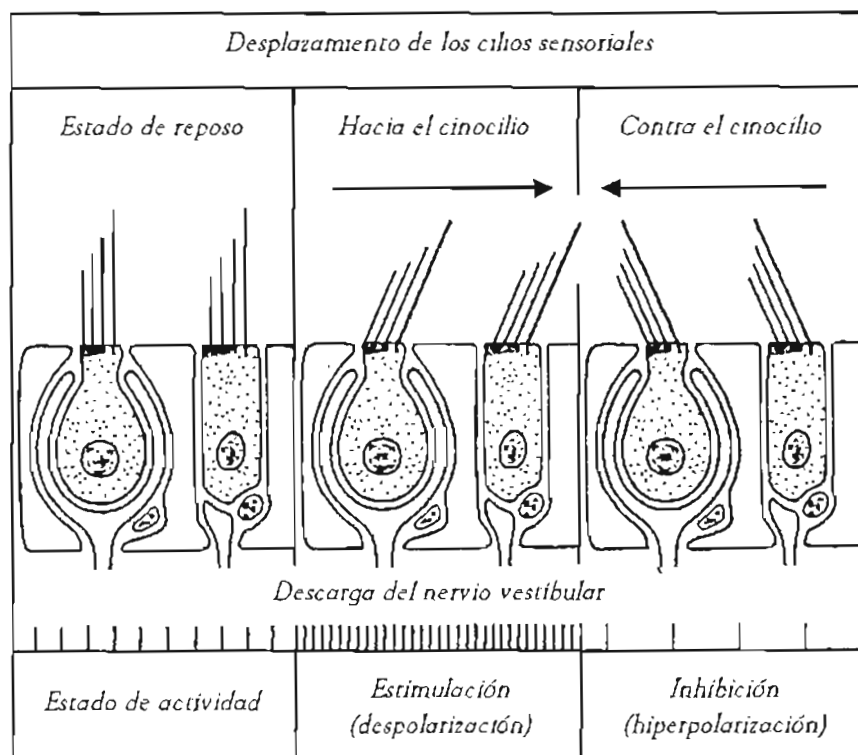


Fig. 1-132. Descarga individual de las fibras del nervio vestibular en función del desplazamiento de los estereocilios (cilios sensoriales) según la dirección que toma el cinocilio.

En el caso de las máculas saculares y utriculares, para comprender su polarización debe delimitarse su superficie con una línea imaginaria que siga el trazado incurvado de la estriola. Así, en la mácula utricular los cinocilios se enfrentan o dirigen unos contra otros hacia la línea media, por lo que hay convergencia entre la polarización de los cilios de los bordes hacia el centro (figs. 1-133, E y 1-134). En cambio, en la mácula sacular la polarización es inversa, es decir, del centro hacia el borde, pues los cinocilios se alejan entre sí (figs. 1-133, D y 1-134).

Fig. 1-133. A. Sección perpendicular del epitelio sensorial. B. Sección paralela a la superficie del epitelio. C. Células sensoriales de la cresta ampular polarizadas en la misma dirección. D. Mácula sacular. E. Mácula utricular. Ambas máculas están divididas por una línea curva arbitraria en dos áreas: una interna y otra externa con polarización opuesta. En la mácula sacular, las células sensoriales están polarizadas hacia afuera de la línea, y en la mácula utricular, hacia ella. Las constantes irregularidades de esta área corresponden a la estria periférica.

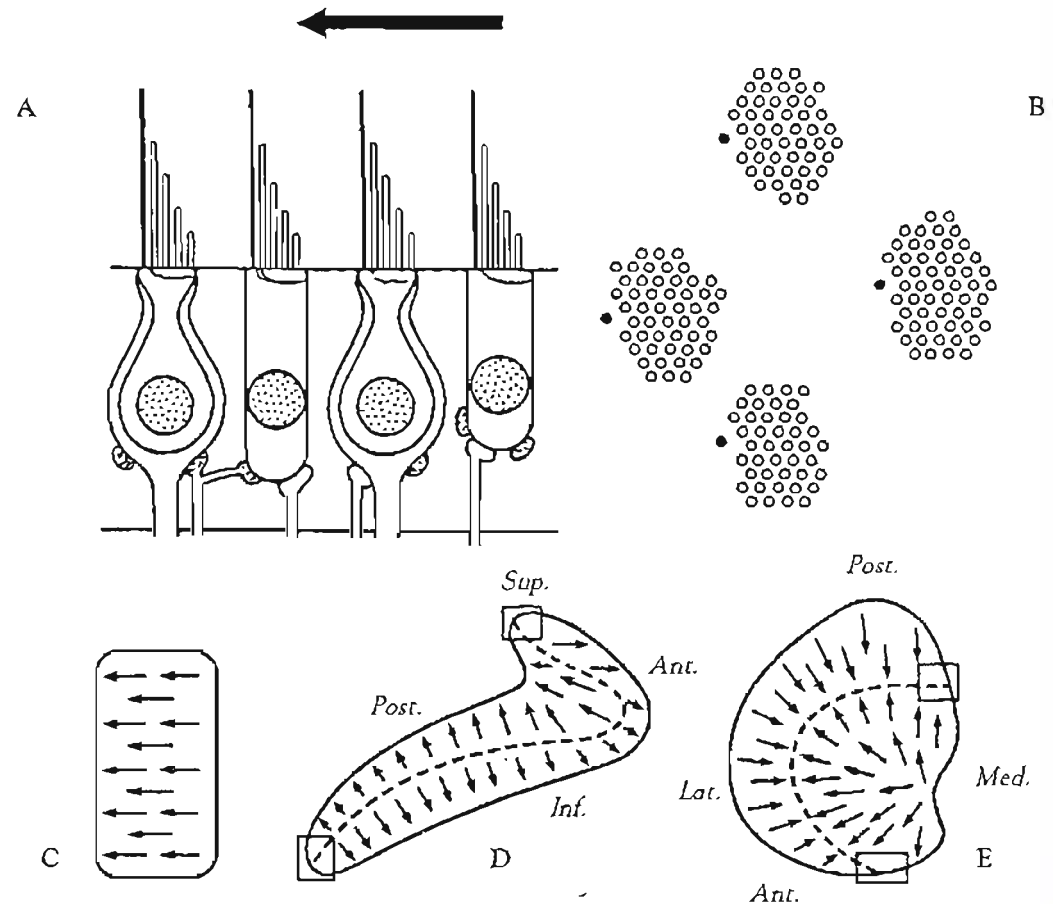
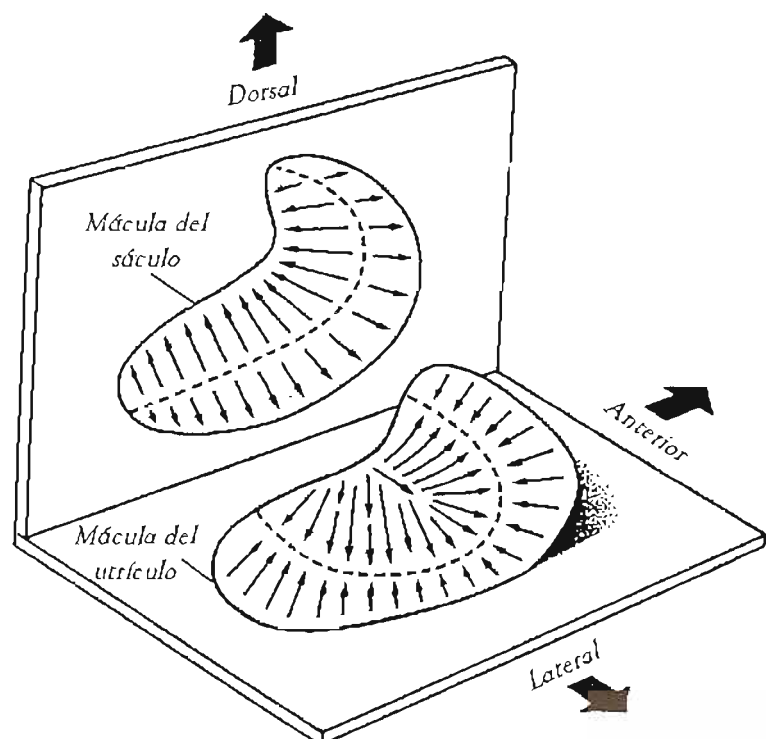


Fig. 1-134. Orientaciones de las máculas utricular y sacular en los planos horizontal y vertical, respectivamente.





Líquidos perilinfático y endolinfático. Dentro del laberinto membranoso, y bañando tanto las estructuras vestibulares como cocleares, se encuentra el líquido endolinfático. La endolinfa es producida por la estría vascular en el órgano de Corti y por la estría semilunar en el vestíbulo. La estría semilunar está formada por un conjunto de células pigmentadas, llamadas células oscuras, que se ubican a ambos lados de las células sensoriales de las crestas de los conductos semicirculares. Su función se relaciona con la transformación de la energía mecánica en bioeléctrica y la liberación de los neurotransmisores vestibulares.

El saco endolinfático sería el encargado de la reabsorción de este líquido.

La endolinfa es rica en cloruro de potasio y pobre en sodio y proteínas, mientras que la perilinfa es un ultrafiltrado del plasma, por lo que hay en ella mayor concentración de sodio que de potasio. Ambos líquidos garantizan la actividad adecuada de las células ciliadas de los sistemas vestibular y coclear.

## FISIOLOGÍA DEL SISTEMA VESTIBULAR

Las funciones del sistema vestibular estriban en controlar y coordinar (junto con el cerebelo y la corteza) todos los movimientos de nuestro cuerpo: cabeza, tronco, miembros y ojos, a fin de garantizar el equilibrio estático y dinámico frente a permanentes aceleraciones (lineales y angulares) y fuerzas gravitacionales que actúan sobre nuestro organismo. Gracias a sus estructuras anatómicas, puede registrar las informaciones que a él llegan para enviarlas luego a los centros vestibulares integradores.

Si bien ambos tipos de receptores vestibulares —máculas y crestas— actúan de manera simultánea, debemos referirnos a ellos por separado por ser sensibles a estímulos de orden diferente y por el modo particular como cada uno funciona.

En los conductos semicirculares, la *cresta* se comporta como una veleta o barricada deformable por el movimiento del líquido endolinfático durante un giro o rotación de la cabeza o del cuerpo en el espacio. Es decir que es sensible a las informaciones de *aceleración angular*, aun de muy leve amplitud. El desplazamiento se mide en grados por segundo.

Así, durante una rotación del cuerpo hacia la derecha —aceleración angular—, la endolinfa se desplaza en sentido contrario al movimiento e inclina la cúpula del conducto semicircular derecho hacia el utrículo —*sentido utriculópeto*—, lo que dará por resultado la *excitación* de las fibras vestibulares de ese lado y la *inhibición* en el conducto semicircular externo izquierdo en la medida en que su cúpula se aleje del utrículo —*sentido utriculófugo*—. La información alcanza los centros integradores —núcleos vestibulares— y los centros de coordinación y control —cerebelo y corteza cerebral—, y se interpreta como la sensación de estar girando hacia el lado derecho.

El conducto semicircular superior de un lado opera inversamente con el posterior del otro lado, de manera tal que cuando uno de ellos se excita el otro se inhibe. Cuando realizamos un movimiento de *aceleración lineal* con el cuerpo o la cabeza —avance o retroceso, ascenso o descenso y lateralización—, los *otoconios* de las máculas se desplazan por inercia en sentido contrario al movimiento, lo que deforma la membrana otolítica, inclina las células ciliadas y genera una activación de las fibras vestibulares por aumento de la presión en esos cilios maculares.

En conclusión, dada la orientación de los conductos semicirculares en el espacio tridimensional, sus crestas son capaces de captar y medir las aceleraciones angulares producidas en cualquier eje de estimulación (grados por segundo), mientras que las máculas del utrículo y del sáculo son capaces de captar y medir las aceleraciones lineales (centímetros, metros o kilómetros por segundo).

**Conexiones vestibulares centrales.** Los receptores vestibulares no pueden por sí mismos asegurar sin ambigüedades el balance del cuerpo en el espacio. Por ello, reciben informaciones complementarias de los receptores provenientes de las articulaciones, los tendones y los músculos de la zona cervical y los miembros y de los receptores visuales.

Por este motivo cabe afirmar que el equilibrio es un *sistema multisensorial complejo* en el que participan tres tipos de receptores que funcionan interrelacionados formando un trípode representado por: a) el sistema visual, b) el sistema propioceptivo y c) el sistema vestibular; cada uno de ellos envía sus informaciones a los núcleos vestibulares o centros integradores ubicados en el tronco encefálico (fig. 1-135), los que a su vez reciben impulsos de la corteza cerebral y el cerebelo, que actúan como centros de control y coordinación.

Ubicados en el piso del IV ventrículo, en la parte lateral y media del tronco encefálico, los núcleos vestibulares son cuatro: superior, lateral, medial y descendente (fig. 1-136). No actúan como simples relevos sinápticos, sino que son verdaderos centros integradores de la información multimodal que a ellos llega.

El *núcleo vestibular superior* es el más rostral. Su contingente de fibras también terminan en el cerebelo y son de origen ampular. La mayoría de sus fibras corren por el fascículo longitudinal medial (FLM) homolateral y están destinadas a los núcleos oculomotores. El fascículo longitudinal medial se extiende desde el nivel correspondiente al nervio motor ocular común o III par craneal hasta los niveles medulares torácicos superiores. Conecta tres pares de núcleos motores, los nervios motor ocular común o III par; patético, troclear o IV par, y motor ocular externo o VI par, que inervan los músculos de los ojos. Es decir que interconecta, a través del *fascículo vestibuloocular*, núcleos motores que sirven a centros motores cervicales y torácicos superiores, que controlan de ese modo el giro de la cabeza en coordinación con la dirección de la mirada. Esta función es fundamental para mantener la estabilidad de la visión en cualquier movimiento y capturar visualmente blancos móviles y no móviles de interés.

El *núcleo vestibular medial* está limitado rostralmente por el núcleo superior y ventralmente por el núcleo descendente; un haz de fibras lo separa del núcleo lateral. Sus aferencias son principalmente de origen ampular, pero recibe igualmente un contingente de fibras de origen sacular y utricular. Las fibras ascendentes que salen de este núcleo cruzan la línea media para unirse al FLM contralateral, mientras que sus fibras descendentes forman el *fascículo vestibuloespinal medial*.

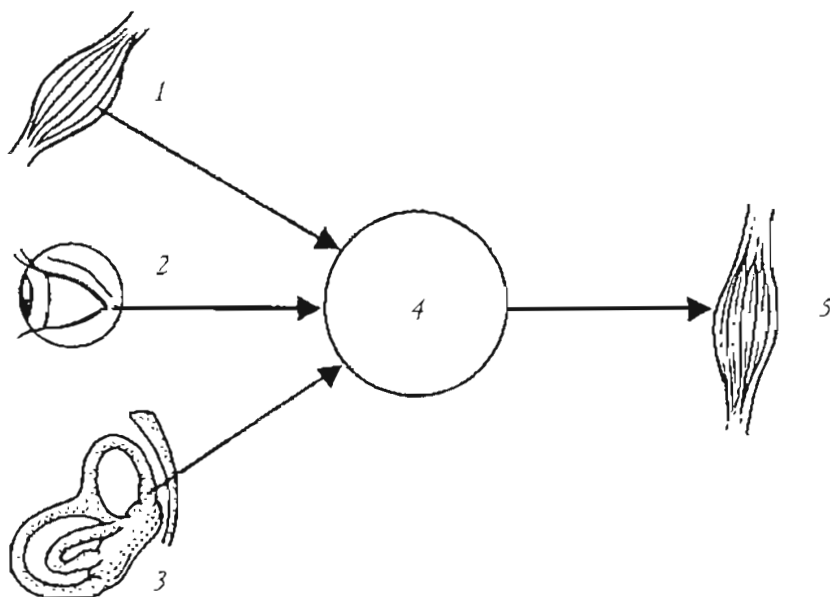


Fig. 1-135. Componentes del sistema del equilibrio: sistema propioceptivo (1), sistema óptico (2), sistema laberíntico (3), centros del equilibrio (4), huso muscular (5).

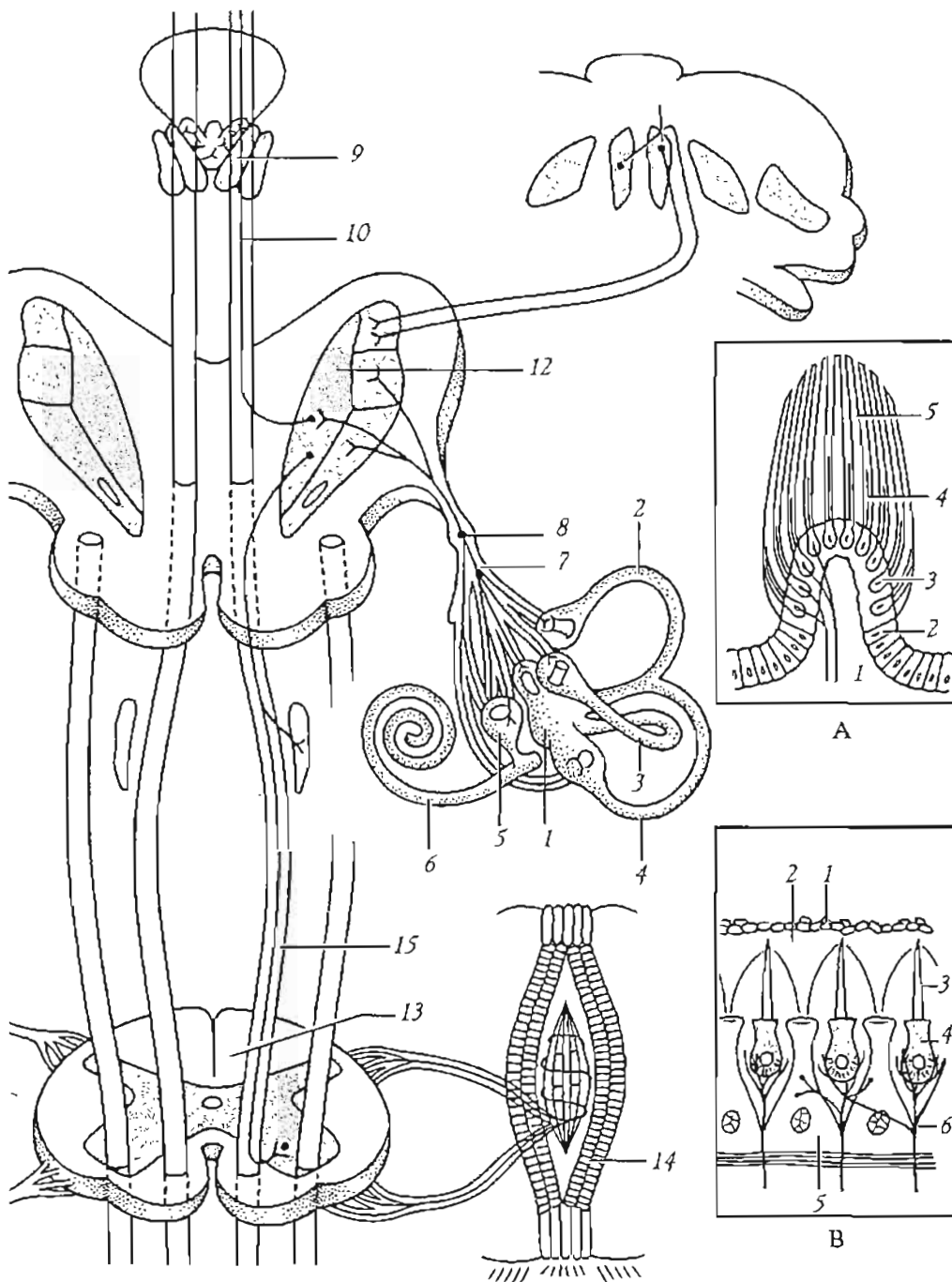


Fig. 1-136. Sistema vestibular: 1, utrículo; 2, conducto semicircular superior; 3, conducto semicircular externo; 4, conducto semicircular posterior; 5, sáculo; 6, conducto coclear; 7, nervio vestibular; 8, ganglio de Scarpa; 9, núcleos oculomotores y del neumogástrico; 10, fascículo longitudinal medial; 11, núcleos cerebelosos; 12, núcleos vestibulares del IV ventrículo; 13, médula espinal; 14, huso muscular; 15, haz vestibuloespinal.

A. Estructura de la cresta: 1, fibra nerviosa; 2, célula de sostén; 3, célula ciliada; 4, cilio; 5, sustancia gelatinosa.

B. Estructura de la mácula: 1, otoconios; 2, sustancia gelatinosa; 3, cilio; 4, célula ciliada; 5, célula de sostén; 6, fibra nerviosa.

El núcleo vestibular lateral se caracteriza por la presencia de células gigantes de Deiters. La distribución de los diversos tipos celulares permite claramente su división en dos regiones: una dorsocaudal, más rica en células gigantes, y otra rostroventral, más interna y menos densamente poblada. En la región rostroventral las aferencias provienen de todos los receptores vestibulares, tanto maculares como ampollares. Las regiones cerebelosas relacionadas con los miembros superiores se proyectan en las partes rostrales del núcleo, mientras que aquellas relacionadas con los miembros inferiores se proyectan sobre las partes caudales de este núcleo. Del núcleo vestibular lateral parte el *fascículo vestibuloespinal lateral*, con una proyección en la médula cervical y torácica y otra sobre la médula lumbar.

Al núcleo vestibular descendente llegan aferencias laberínticas y cerebelosas. En su parte más caudal hay fibras que provienen de la médula lumbar. Parten fibras hacia el cerebelo, hacia los lóbulos floculonodular y fastigial, que forman el *fascículo vestibulocerebeloso*.

Existen otros grupos accesorios, adyacentes a los núcleos vestibulares, que están implicados en las relaciones vestibulares por sus conexiones de naturaleza laberíntica, cerebelosa y oculomotora. Entre ellos se encuentran el nú-



cleo intersticial del nervio vestibular, muy desarrollado en el hombre; el grupo celular x, menos desarrollado, adyacente al núcleo vestibular descendente y formado por células de tamaño pequeño, que solo recibe aferencias espinales y cerebelosas; el grupo y, que aún no ha podido ser identificado con certeza en el hombre, además de los grupos celulares f y z, adyacentes al núcleo vestibular descendente; el grupo z guarda relación con el cerebelo.

Resumiendo entonces, los núcleos vestibulares establecen conexiones con:

- la médula espinal mediante fibras vestibuloespinales;
- los núcleos motores del III, IV y VI par craneanos mediante fibras vestibulooculomotoras;
- el cerebelo mediante fibras vestibulocerebelosas;
- la formación reticular, y
- el tubérculo cuadrigémino superior.

Este sistema de proyecciones da cuenta de diversos reflejos: *vestibulooculares*, *vestibuloespinales* y *vestibulocerebelosos*, que tienen por finalidad compensar y coordinar los movimientos de la cabeza y del cuerpo con los movimientos oculares (fig. 1-137).

Por otro lado, estas conexiones dan cuenta de los distintos signos y síntomas con que se presentan las afecciones vestibulares periféricas y centrales (tabla 1-27).

Fig. 1-137. Conexiones neuronales del reflejo vestibuloocular horizontal. *IS*, núcleo intersticial del nervio vestibular; *PH*, núcleo del hipogloso; *III*, núcleo del nervio oculomotor; *VI*, núcleo del motor ocular externo.

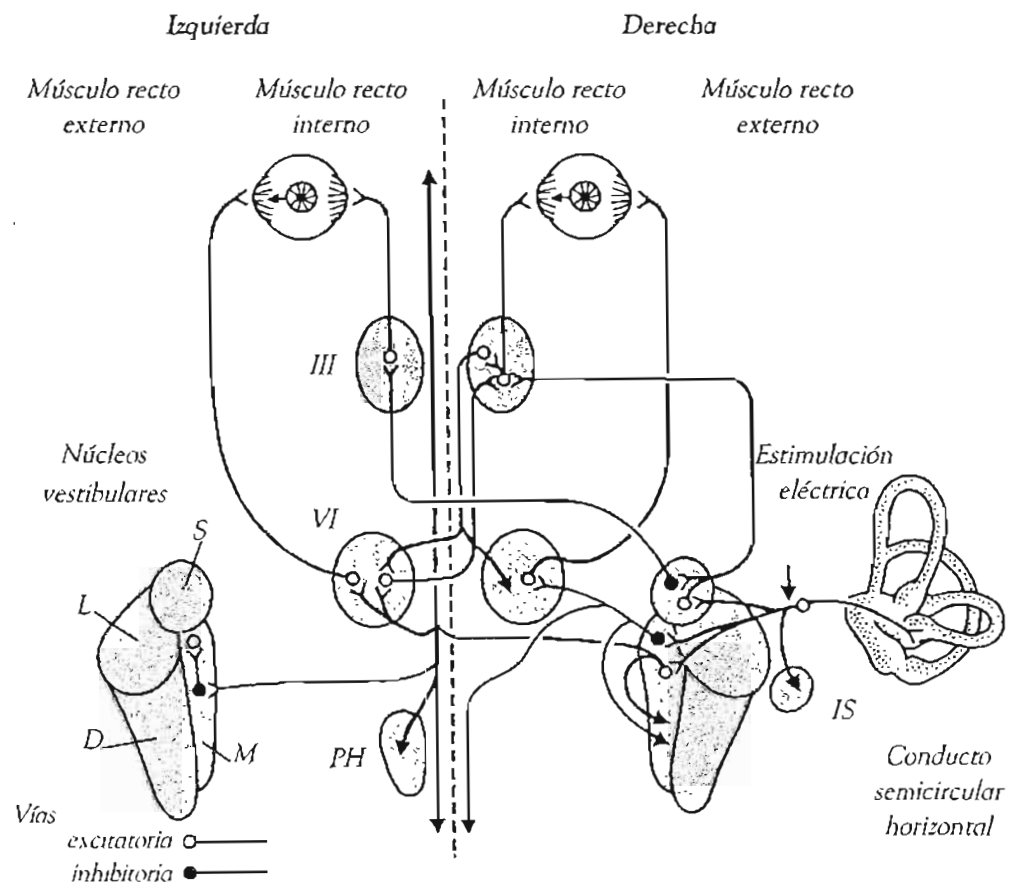


Tabla 1-27. Relación de las conexiones del sistema vestibular con los signos y síntomas vestibulares.

Fibras	Signo/síntoma
Fibras vestibuloespinales	Pulsión
Fibras vestibulooculomotoras	Nistagmo
Fibras de conexión con la formación reticular	Fenómenos neurovegetativos
Fibras de conexión con la corteza	Sensación de vértigo

## EVALUACIÓN OTONEUROLÓGICA

Tiene como objetivo verificar el *compromiso* o no de las funciones auditivas y vestibulares y establecer la *localización* periférica o central de la disfunción.

Se consideran *síndromes periféricos* aquellos que involucran a los receptores de las funciones auditivas o vestibulares en el laberinto (*síndromes endolaberínticos*) o lesiones a nivel de la primera neurona (*síndromes retrolaberínticos*). Tienen la característica de ser:

- a) *Armónicos*: los elementos constituyentes deben tener la dirección correspondiente, de manera tal que las desviaciones segmentarias se producen hacia el lado hipovalente, el nistagmo (fase rápida) hacia el lado opuesto, y el vértigo hacia el lado del componente rápido del nistagmo.
- b) *Completo*s: debe estar presente todo el síndrome laberíntico: vértigo, nistagmo, desviaciones segmentarias y síntomas vagales.
- c) *Asociados*: suelen estar afectados el laberinto anterior (cóclea o nervio coclear o ambos) y el posterior, y existir además hipoacusia perceptiva y acúfenos.

Por su parte, los *síndromes centrales* son aquellos que comprometen los núcleos, las vías y las interrelaciones con otras estructuras del SNC. Pueden ser:

- a) *Disarmónicos*: alguno de sus elementos no tiene la dirección correspondiente.
- b) *Incompleto*s: suele faltar alguno de los signos o síntomas del síndrome.
- c) *Disociados*: generalmente no hay compromiso de la audición porque su vía y las del equilibrio son distintas.

Otros objetivos de la evaluación otoneurológica son intentar identificar la *causa* de la disfunción y tratar de llegar a un *pronóstico* de la afección.

Como se comprenderá, el diagnóstico topográfico y etiológico y el tratamiento de los trastornos periféricos serán de incumbencia otorrinolaringológica, mientras que en los síndromes centrales el otorrinolaringólogo contribuirá al diagnóstico topográfico y sindrómico en forma sustancial, siempre sujeto a la confirmación por el neurólogo o neurocirujano, a quienes les cabe la orientación terapéutica.

El primer aspecto que debe tenerse en cuenta al enfrentar a un paciente con un trastorno del equilibrio es que este cree que le ha sucedido algo gravísimo: que "tiene un tumor en la cabeza", que "se le rompió un aneurisma", etc. Por lo tanto, lo primero que debe hacerse ante un paciente que presenta sintomatología vertiginosa es *tranquilizarlo*, tarea que ha de llevarse a cabo también con los familiares que lo acompañan, para después proceder a confeccionar una *historia clínica* lo más detallada posible. En primer lugar, deberá explicársele que el *vértigo* es una ilusión de movimiento o que es la sensación ilusoria de movimiento giratorio, mientras que el *mareo* es un término no específico que describe una sensación de alteración de la orientación espacial, de caminar sobre algodones, un piso movedizo o una cama elástica, al igual que la inestabilidad o el desequilibrio. El vértigo indica un disbalance del sistema vestibular cuyo origen más frecuente asienta en la parte periférica del sistema, pero en ocasiones pueden estar involucradas otras estructuras que producen ese síntoma y que se acompañan de un movimiento ocular característico: el *nistagmo*.

Después de lograr que el paciente comprenda que el vértigo es la sensación de que todo gira alrededor de él (vértigo objetivo) o de que él gira con respecto a las cosas (vértigo subjetivo), lo importante es saber *cuándo* comenzó, ya que no es lo mismo que el problema haya tenido su inicio hace un mes o hace

dos días, dado que, por los fenómenos de compensación, los signos semiológicos que hallaremos van a ser totalmente distintos, según veremos luego.

La siguiente pregunta va dirigida al tiempo de *duración* del trastorno. En este punto debemos ser lo más cautos posibles. No debemos olvidar que es un síntoma tan desagradable que el paciente afirma que duró horas cuando quizá solo abarcó algunos segundos. Cuando se produce, el enfermo experimenta síntomas neurovegetativos acompañantes, como náuseas, vómitos, transpiración, taquicardia, hipertensión o hipotensión y hasta diarrea. Es por ello que muchas veces se lo confunde con un cuadro gastroenterológico o hepático. Es importante conocer la duración del vértigo, insistimos, pues no dura lo mismo un vértigo postural paroxístico benigno (segundos) que una hidropesía laberíntica (horas) o una neuritis vestibular (días).

Debe indagarse si el trastorno se acompaña de síntomas auditivos, hipoacusia, anacusia, fluctuación auditiva, sensación de plenitud u ocupación auditiva o acúfenos.

Es importante saber si existen factores desencadenantes de los accesos, tales como cambios de postura o giros de la cabeza, acostarse o incorporarse de la cama, "sonarse la nariz", escuchar ruidos intensos, entre otros.

Se debe consignar si el paciente manifiesta padecer diplopía, cefalalgias o migrañas de tipo pulsátil, parestesias de cara, cuello o miembros, somnolencia, escotomas centelleantes u otros síntomas.

Posteriormente se interrogará sobre sus antecedentes hereditarios, familiares y personales, tales como infecciones generales, locales, tóxicos exógenos, trastornos clínicos, circulatorios o neurológicos, etc. Asimismo, se tomará nota de la tensión emocional o estrés que presenta.

Una vez que terminamos con el interrogatorio, si conocemos las distintas patologías que provocan trastornos del equilibrio, ya casi tendremos un buen acercamiento diagnóstico y pasaremos luego al examen semiológico propiamente dicho. Este comenzará con una inspección otorrinolaringológica general, prestando especial atención a la parte otológica, si es posible con el otomicroscopio, y se solicitarán los estudios audiológicos correspondientes. Es muy importante subrayar que debe efectuarse una evaluación completa y minuciosa y que los hallazgos deben analizarse en conjunto. Con una sola prueba o signo no se puede formular un diagnóstico. Los hallazgos deben interpretarse con cuidado y, en caso de duda, se volverá a examinar lo efectuado.

A continuación procederemos a realizar el *examen del equilibrio postural* para evaluar la regulación estática y dinámica, que como sabemos son controladas por las funciones utriculosaculares y propioceptivas principalmente, pero también visuales y de los conductos semicirculares.

## Examen del equilibrio postural

**Prueba de Romberg.** Estudia la posición estática comparando dos situaciones: con los ojos abiertos primero y después cerrados.

El sujeto permanece de pie con los pies juntos en posición anatómica, con sus brazos a lo largo de su cuerpo. Al cabo de unos segundos a fin de comprobar si lateraliza o no, se le pide que cierre los ojos y se mantenga en esa postura. Debemos esperar alrededor de 30 segundos para comprobar si hay pulsión. Si la hubiere, y esta es una lateropulsión, se le puede indicar que gire su cabeza a la derecha y luego a la izquierda para apreciar si la desviación depende de la posición de la cabeza y pulsa hacia el oído enfermo, que es lo que suele suceder en las disfunciones periféricas.



Puede solicitarse la sensibilización de esta prueba, que consiste en que el examinado coloque un pie delante del otro a fin de controlar su lateralización. De haberla, debe repetirse cambiando de pie alternadamente para comprobar si siempre sucede lo mismo. Se debe ser cauto con esta prueba en los niños pequeños y en los pacientes de edad avanzada.

**Prueba de los índices.** Consiste en pedirle al paciente que extienda sus brazos hacia adelante, inmóviles y con los ojos cerrados. El resultado es normal cuando no hay desviaciones en el lapso de 20 segundos. Si hubiese una muy discreta desviación de 1 cm en ambos brazos, no se considera significativa. Para que así ocurra, esta desviación lateral deberá ser mayor de 2 cm en los 20 segundos, y señalará el lado vestibular hipovalente o el lado opuesto en caso de recuperación con sobrecompensación.

**Prueba de la indicación dinámica.** Es una variante dinámica de la prueba anterior. El paciente debe elevar y bajar sus brazos unos  $45^\circ$  hacia arriba y hacia abajo colocando nuestros dedos como blanco enfrente, y efectuar estas maniobras a un ritmo de una por segundo con los ojos cerrados. Controlaremos la desviación en caso de que ella exista. El resultado se interpreta igual que en la prueba anterior.

**Prueba de la marcha.** Nosotros usamos la denominada prueba de Unterberger, que consiste en que el examinado camine en el mismo lugar y con los ojos cerrados 50 pasos. Se constatará si existe desviación mayor de  $60^\circ$ . Ello significaría laterodesviación, que indicará el lado hipovalente. Cuando es central o en pacientes de edad avanzada, se convierte en marcha atáxica.

Puede graficarse esta desviación efectuando la "prueba de Fukuda", que consiste en hacer marchar al paciente sobre una representación gráfica de un círculo marcado en grados.

**Pruebas de la función cerebelosa.** A continuación se efectuarán las pruebas para evaluar la funcionalidad cerebelosa, tales como la *prueba dedo-nariz* para constatar si hay dismetría o la *prueba de la diadococinesia* para comprobar la buena ejecución de los movimientos alternantes sucesivos.

**Otros exámenes.** Se procederá también a explorar la *sensibilidad superficial y profunda*, la *palestesia* y el *tono muscular* en general. Se considera importante una *evaluación de los pares craneanos* para completar el examen semiológico general. Pasaremos entonces al *examen de la función vestibuloocular*.

## Examen de la función vestibuloocular

El primer paso es constatar la buena *motilidad de ambos ojos por separado*. Para ello, colocamos nuestra mano sobre el ojo opuesto al que vamos a controlar, ocluimos la visión y, sin apretar el párpado, le hacemos seguir al paciente nuestro dedo colocado a unos 25-30 cm de distancia en las distintas direcciones: exploramos los rectos interno y externo con un movimiento horizontal hacia los lados, después los rectos superior e inferior llevando el blanco hacia arriba y afuera o hacia abajo y afuera, en tanto que los oblicuos inferior y superior se investigan llevando el dedo hacia arriba y adentro y abajo y adentro, respectivamente.

Una vez que se controló la motilidad ocular y se constató que no existen paresías ni parálisis de alguno de los músculos extraoculares, pasamos a investigar la presencia de *nistagmo*, para lo cual es deseable contar con lentes de Frenzel de 20 dioptrías o realizar una *vidconistagmoscopia*, procedimiento que describiremos más adelante, para visualizar mejor los movimientos y para que el paciente no pueda fijar la vista, ya que si esto sucede y el cerebelo funciona bien, provocará una inhibición por esa fijación ocular.

Si se lo considera adecuado y se desea documentar los hallazgos, estos pueden inscribirse mediante la electrooculografía (electronistagmografía). Los trazados obtenidos nos servirán para evaluar la evolución del paciente o como registro medicolegal.

El término *nistagmo* proviene del griego y significa "cabeceo" (como el que se produce cuando nos quedamos dormidos sentados). Muchos autores han procurado definirlo y existen múltiples definiciones, pero aquí solo diremos que se trata de un *movimiento ocular involuntario que siempre tiene una fase lenta*, la cual se produce por una asimetría de la actividad de los núcleos vestibulares; asimetría que es fisiológica en los movimientos o patológica en el caso de disfunción laberíntica o de las vías vestibulares. La *fase rápida* corresponde al retorno a la posición inicial mediante una sacudida ocular que es programada por la formación reticular pontina y los núcleos vestibulares.

El nistagmo se define por el sentido de su sacudida rápida, que es la que se ve con mayor facilidad (aunque la verdadera fase es la lenta). Puede batir en el plano horizontal o vertical o en el plano torsional, de manera tal que se lo denominará nistagmo horizontal a derecha o a izquierda; vertical superior o inferior, y rotatorio horario o antihorario. según bata en el sentido en que se mueven las agujas del reloj o al revés.

Puede haber movimientos asociados, como por ejemplo horizontal-rotatorio que se observa en la neuritis vestibular o en plena crisis de la enfermedad de Menière; o ser puramente rotatorio, como en el vértigo postural paroxístico benigno, o solamente vertical, como en el tumor de tronco cerebral o en la malformación de Arnold-Chiari.

Los nistagmos son por lo general congruentes, es decir, ambos ojos se mueven en el mismo plano y en el mismo sentido. Cuando ello no sucede, la causa no es laberíntica, y así existen nistagmos convergentes, divergentes, disociados, alternantes, oculares, etcétera.

**Pesquisa del nistagmo espontáneo.** Se entiende por tal el que se observa en un paciente sentado, inmóvil, con la cabeza derecha, los ojos abiertos, la mirada al frente y con las lentes de Frenzel, para que no haya fijación de la mirada, y sin que se le efectúe ninguna maniobra clínica, tal como desviar la vista, cambiar la postura, mirar un punto, etc. Cuando se observa siempre es patológico.

Debemos recordar que suele disminuir de amplitud o desaparecer con la fijación de la mirada. Esa "retroacción negativa" visual utiliza la vía óptica accesoria y el flóculo cerebeloso y ejerce un control inhibitorio sobre los núcleos vestibulares. En caso de disfunciones vestibulares centrales, este control puede ser modificado y el nistagmo puede acrecentarse con la fijación. Esto puede observarse también en ciertos casos de estrabismo o en los nistagmos congénitos.

En las disfunciones vestibulares periféricas, el nistagmo espontáneo es siempre horizontal u horizontal-rotatorio, con la fase lenta hacia el lado vestibular deficitario, mientras que en las afecciones centrales puede aparecer en cualquier sentido: horizontal, rotatorio, vertical, etc. Cabe recalcar que *un nistagmo espontáneo vertical siempre señala disfunción central*.

**Pesquisa del nistagmo con mirada excéntrica (nistagmo semiespontáneo, *gaze nystagmus*).** Es el que aparece con la descentración de la mirada. Esta no debe exceder los 30°, pues si aparece en esas condiciones suele ser fisiológico (nistagmo de posición terminal [*end-point nystagmus*]). Por lo tanto, hay que ser prudentes y no llevar la mirada más allá, pues si este dato no se conoce puede prestarse a confusión y llevar a conclusiones falsas.

El nistagmo que aparece en las disfunciones periféricas es siempre horizontal u horizontal-rotatorio y siempre tiene el mismo sentido cualquiera que sea

la posición a la que llevemos los ojos (fig. 1-138, A). Alexander lo clasificó en tres grados:

Grado I: cuando aparece en una sola posición de la mirada; por ejemplo, un nistagmo a izquierda que aparece solo al mirar a la izquierda.

Grado II: cuando aparece con la mirada lateral y al centro; por ejemplo, un nistagmus a izquierda que aparece al mirar a la izquierda y al centro.

Grado III: cuando aparece en las tres posiciones; por ejemplo, un nistagmo a izquierda que se observa al mirar a la izquierda, al centro y a la derecha.

En las disfunciones centrales suele aparecer de manera multidireccional (fig. 1-138, B). Cuando es vertical es siempre central.

En los cuadros centrales, los tipos horizontal bilateral y horizontal-rotatorio bilateral son más comunes en las lesiones bulboprotuberanciales o en las compresiones del tronco por neurinomas importantes y se desencadenan no bien se efectúa la descentración de la mirada hacia el lado de la disfunción.

El nistagmo semiespontáneo horizontal bilateral asimétrico es más amplio hacia un lado que hacia el otro y puede presentarse en los grandes neurinomas que comprimen el flóculo cerebeloso o el tronco cerebral. El nistagmo semiespontáneo simétrico va a batir hacia el lado que mira el paciente: hacia la derecha si mira a la derecha, hacia la izquierda si mira a la izquierda. Se lo observa clásicamente en las lesiones de las vías cerebelosas.

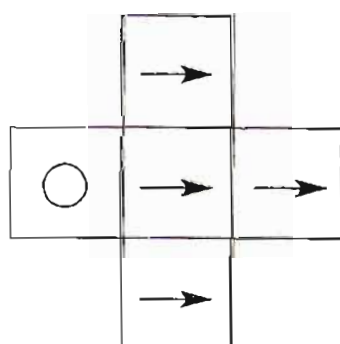
La presencia de un nistagmo combinado semiespontáneo y espontáneo con fijación puede verse en los síndromes bulbares unilaterales del tipo del síndrome de Wallenberg.

El nistagmo vertical superior (*up beat nystagmus*) es aquel en que la fase rápida bate hacia arriba; puede observarse en lesiones de topografía cerebelosa, tales como esclerosis en placas, degeneración cerebelosa, trastornos vasculares, tumorales o traumáticos.

Por su parte, el nistagmo vertical inferior (*down beat nystagmus*) puede encontrarse con mayor frecuencia en la malformación de Arnold-Chiari y en la degeneración cerebelosa, así como en la esclerosis en placas, las intoxicaciones medicamentosas (litio, benzodiazepinas, etc.) o el déficit importante de magnesio.

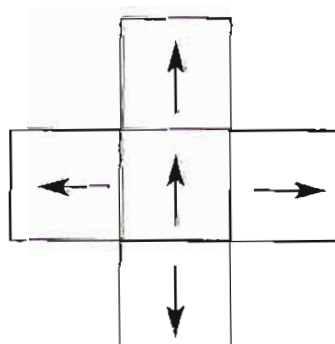
Debemos agregar que la combinación de nistagmos verticales superiores con la mirada arriba y verticales inferiores al mirar hacia abajo puede observarse en las oftalmoplejías internucleares. Su causa suele ser la interrupción de las vías vestibulares ascendentes hacia los núcleos de la oculomotricidad vertical generalmente a nivel del fascículo longitudinal medial.

A



*Unidireccional*

B



*Multidireccional*

Fig. 1-138. Esquema del nistagmo unidireccional (A) y multidireccional (B).



Pesquisa de los nistagmos posicionales. Son aquellos inducidos por los cambios de posición de la cabeza o del cuerpo y pueden hacerse presentes tanto en los padecimientos centrales como en los periféricos. Pero hay que tener en cuenta que aun en los sujetos normales pueden observarse algunos nistagmos de baja amplitud con los ojos cerrados o cubiertos, pero estas personas no sufren alteraciones del equilibrio ni tienen otro tipo de antecedentes, por lo que no son significativos.

Otros nistagmos fisiológicos son aquellos que se desencadenan inmediatamente con el cambio de postura. Tienen baja amplitud, aparecen hacia el lado al que se "voltea" la cabeza, son de muy corta duración y se denominan nistagmos de toma de posición.

Los nistagmos posicionales se investigan a partir de la posición sedente y haciendo adoptar al paciente el decúbito dorsal, para luego pasar sucesivamente al decúbito lateral derecho, izquierdo, la postura de Rose con la cabeza colgando y luego girándola a derecha e izquierda para después volver a sentarse (fig. 1-139). Debemos dejar al paciente en cada postura unos 15 segundos y anotar los resultados.

Los nistagmos posicionales periféricos tienen la característica de presentar latencia, es decir, aparecen al cabo de unos 2 a 5 segundos de tomar la postura; son nistagmos geótopos, o sea, que batien hacia el oído que está hacia abajo; son breves y transitorios, duran menos de 30 segundos, y con las maniobras sucesivas decrecen de intensidad hasta desaparecer, o sea, que se agotan y se fatigan. Siempre se acompañan de vértigo.

Se observan en la cupulocanaliculolitiasis de los conductos semicirculares y se desencadenan con la maniobra descrita por Dix y Hallpike en 1952 (véase más adelante). Pueden aparecer también en traumatismos de cráneo, laberintitis aguda, otitis medias, cirugías del estribo, etc. En muchas oportuni-

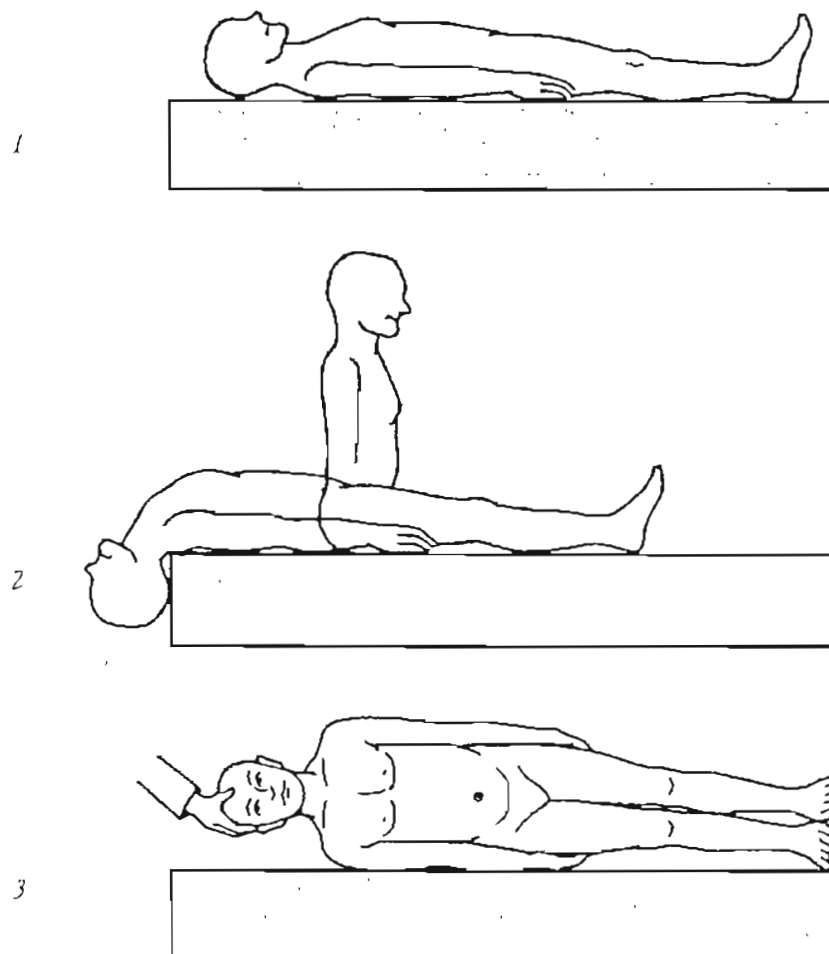


Fig. 1-139. Prueba para detectar el nistagmo posicional. 1. Decúbito dorsal. 2. Sentado. Posición con la cabeza colgando. 3. Decúbito lateral.

des, quizás en la mayoría de los casos, sobreviven sin causa aparente. Volveremos sobre el tema al tratar el vértigo postural paroxístico benigno.

Los *nistagmos posicionales centrales* aparecen sin latencia, son de larga duración y pueden tener dirección variable con la posición de la cabeza; no son paroxísticos, suelen no presentar vértigo que los acompañe, y no se fatigan ni agotan. Nylen encontró nistagmo postural en cerca del 100% de los pacientes con tumores de la fosa posterior y en un 26% de los supratentoriales. Spiegel y Scala observaron nistagmos posturales verticales en lesiones de la parte posterior del vermis o de los núcleos fastigiales de los gatos.

El síndrome de Bruns parece ser una forma especial de nistagmo postural central que se caracteriza por presentar cefalea, vértigo, náuseas y vómitos solo cuando el paciente adopta determinada posición de la cabeza en el espacio y sobre todo con la cabeza colgando.

El nistagmo por sacudida de la cabeza (*shaking head nystagmus*) es otra maniobra para constatar la disparidad de la función dinámica vestibular. Con los lentes de Frenzel o bajo videonistagmoscopia (VNSC), instruimos al paciente para que baje algo su cabeza para poner en plano los conductos semicirculares horizontales, y luego la sacudimos vigorosamente y de lado a lado unas 30 veces aproximadamente, y observamos detenidamente si aparecen nistagmos posestimulatorios. En el paciente normal pueden observarse uno o dos nistagmos, pero el deficitario unilateral tendrá varios nistagmos con la fase lenta hacia el lado enfermo, y puede presentar después una segunda fase hacia el lado opuesto.

### Electronistagmografía

El término electronistagmografía (ENG) se refiere a la inscripción por electrooculografía de los movimientos oculares, de los nistagmos y, por extensión, de los detalles que comprenden toda la batería de pruebas que deban ser documentadas en la evaluación otoneurológica vestibular.

La ENG se basa en la captación de la diferencia de potencial corneoretiniano, que es el resultado directo del metabolismo de la retina cuando los globos oculares se mueven. Esta captación es realizada por los electrodos que se colocan convencionalmente en el campo eléctrico periorbitario, ya que el ojo actúa como si fuese una pila con el ánodo (+) hacia adelante (córnea) y el cátodo (-) en la parte posterior (retina) (fig. 1-140).

Los trazados suelen recogerse en uno o varios canales. Las conexiones de los electrodos con el amplificador se efectúan de manera que la entrada positiva

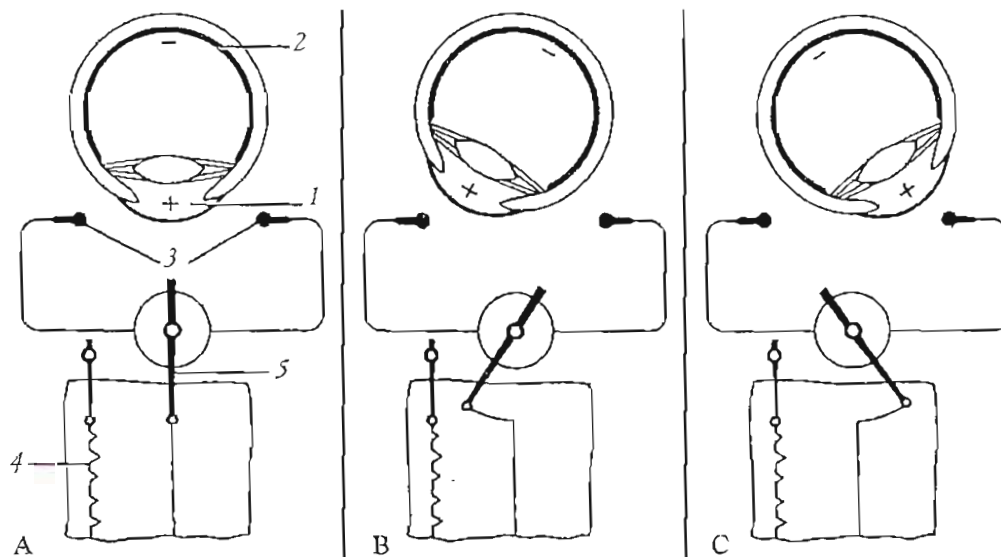


Fig. 1-140.  
Electronistagmografía.  
A. Ojo en posición neutral. 1, córnea; 2, retina; 3, electrodos; 4, marcador de segundos; 5, aguja inscriptora.  
B. Ojo girando a la derecha. C. Ojo girando a la izquierda.

se coloca sobre el borde periorbitario derecho y la negativa sobre el izquierdo, mientras que en los verticales la entrada del ánodo (+) se hace sobre el borde periorbitario superior y el cátodo (-) sobre el borde inferior. Siguiendo las normas internacionales, el movimiento a derecha en el plano horizontal se registrará como un desplazamiento de la inscripción del canal correspondiente hacia arriba, mientras que el movimiento a izquierda en ese canal será hacia abajo (fig. 1-141).

En el canal que inscribe los movimientos verticales, las normas indican que el movimiento superior desplaza hacia arriba y el inferior, hacia abajo.

No debe olvidarse de colocar un electrodo a masa o indiferente (tierra), que se pondrá en la frente o en la nuca (fig. 1-142)\*. Previamente a la colocación de estos electrodos deberá efectuarse una muy buena limpieza de la piel donde se adherirán, e interponer una pequeña capa de pasta de tipo electrolítico.

Siempre insistimos que, para un registro óptimo, la velocidad del papel debe ser de 1 cm por segundo y el trazo suficientemente claro y grueso para poder identificar bien los movimientos oculares.

Una vez conectado adecuadamente el paciente, debe comenzarse la ENG con la prueba de "calibración" o *pesquisa de las sacudidas* (o "sacadas") oculares, que son movimientos rápidos de los ojos cuya finalidad es la persecución de los nuevos "blancos" para lograr que la nueva imagen se fije en la fovea. Esta prueba se puede realizar con la cruz de Maddox, que consiste en un sistema de

Fig. 1-141. Nistagmo a la izquierda. 1, fase lenta ascendente; 2, fase rápida descendente.

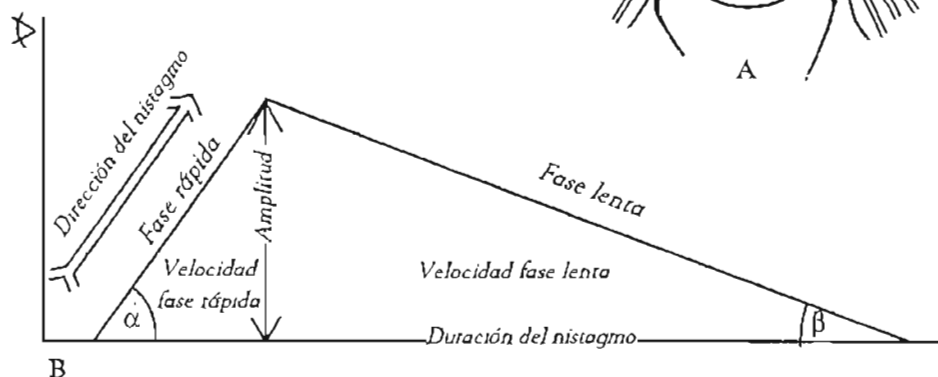
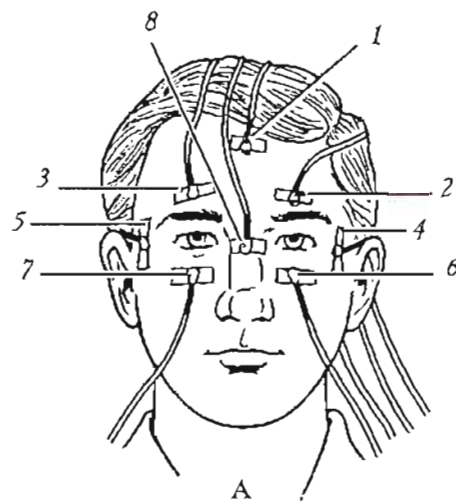
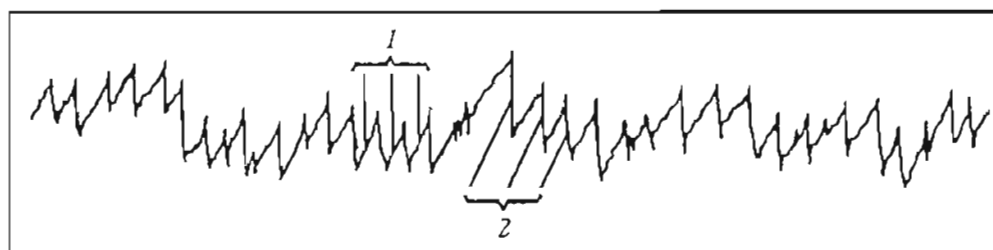


Fig. 1-142. A. Posición de los electrodos en la electronistagmografía. 1, electrodo a tierra; 2, 3, 6, 7, electrodos verticales; 4, 5, 8, electrodos horizontales. B. Análisis de la sacudida nistágmica aislada.

\* El equipo deberá contar con una buena descarga a tierra, del tipo de la jabalina o un radiador de auto enterrado a buena profundidad. Hay que tener mucho cuidado con las conexiones a tierra "caseras".



iluminación puntiforme en forma de cruz que se coloca a dos metros de distancia del paciente, a quien se le solicita que persiga visualmente este referente óptico. De esta manera podremos valorar los desplazamientos y su inscripción. Nosotros usamos un desplazamiento de  $20^\circ$  y lo inscribimos con 20 mm (2 cm) de altura; así, 1 mm de desviación corresponde a  $1^\circ$  de desplazamiento. Además de efectuar la calibración del equipo, esta prueba permite valorar si existen dismetrías oculares (hipometrías o hipermetrías), temblor o sacudidas paréticas o abolidas.

En las disfunciones periféricas no suelen hallarse alteraciones, pero en las lesiones cerebelosas pueden observarse dismetrías hiperométricas o hipométricas, mientras que en las del tallo cerebral la característica es la disminución de la velocidad sacádica máxima (fig. 1-143).

A continuación efectuamos la *pesquisa del rastreo pendular* (ocular pursuit test), que consiste en seguir un movimiento de tipo pendular horizontal a una velocidad de 0,5 Hz y una amplitud de  $20^\circ$  respecto de los ojos. En el sujeto normal o en las afecciones periféricas, el trazo suele ser sinusoidal regular (fig. 1-144). En el segundo caso pueden agregarse, en ocasiones, algunas sacudidas

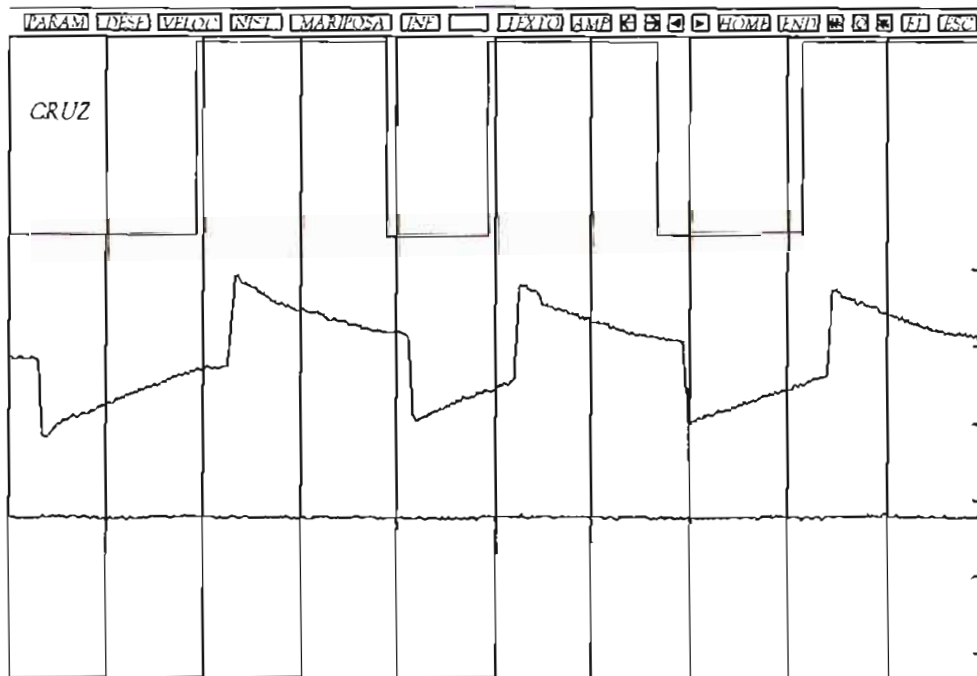


Fig. 1-143. Registro de las sacudidas rápidas.

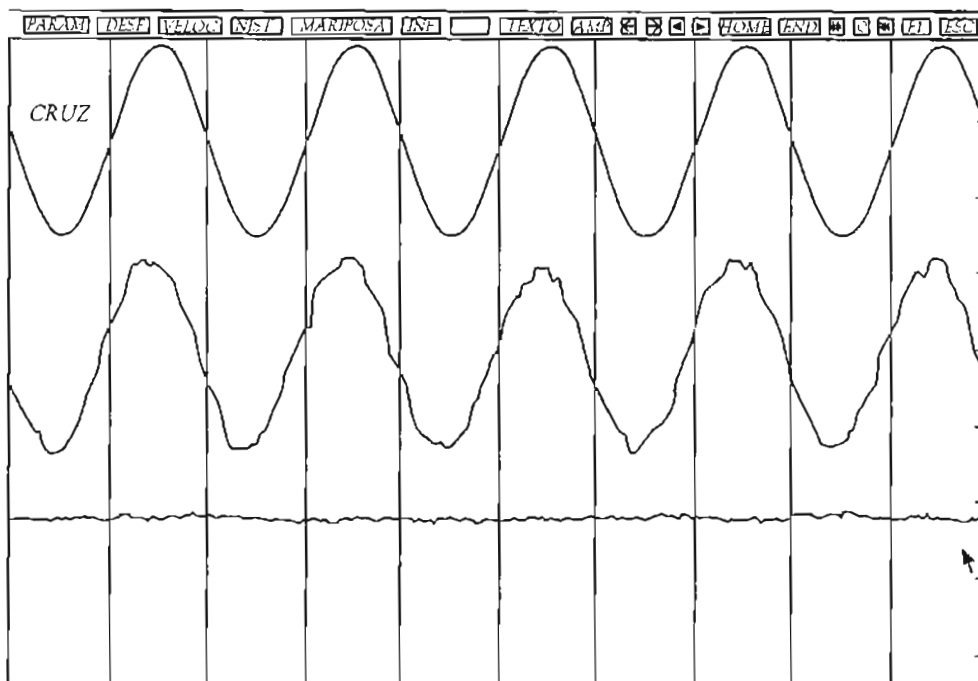


Fig. 1-144. Registro del rastreo pendular.

leves y rápidas si el paciente se encuentra en la fase aguda, pero sobre un trazado básicamente normal.

El rastreo de tipo sacádico suele observarse en pacientes con padecimientos cerebelosos, en impregnaciones farmacológicas o en compresiones pontocerebelosas.

El rastreo atáxico se presenta frecuentemente combinado con el sacádico y puede aparecer en trastornos cerebrovasculares, enfermedades degenerativas del tronco y del cerebelo, compresiones en la fosa posterior, así como en la diabetes con vasculopatía avanzada o arteriosclerosis acentuada.

Continuamos con la prueba del nistagmo optocinético (OKN), que es una respuesta oculomotora refleja al desplazamiento ocular global del campo visual. Se trata de un nistagmo en resorte cuya fase lenta se orienta en sentido del estímulo, mientras que la fase rápida se opone al desplazamiento. Es un estímulo corriente que puede observarse al viajar en un vehículo o al mirar un desfile.

Se suele estudiar con estímulos horizontales parciales, con el tambor de Bárány, o totales, con una cortina que ocluye por completo el campo visual.

Debe inscribirse en forma horaria, en el sentido de las agujas del reloj, o antihoraria. La inscripción de los nistagmos en el primer caso es con la fase rápida hacia arriba (a derecha), y en los segundos a la inversa. Los sujetos diestros persiguen mejor en forma horaria. La diferencia entre una dirección y otra no debe ser mayor (preponderancia direccional) del 33%, y pueden observarse inversión, asimetría, perversión, abolición o micrografía como signos de disfunción.

Cabe destacar que el nistagmo ocular congénito tiene como característica la inversión nistágmica, o sea, que en dirección horaria bate a izquierda y en dirección antihoraria a derecha, cuando debiera ser al revés.

## Pruebas calóricas

Las pruebas de estimulación calórica nos permiten conocer el funcionamiento de cada uno de los vestíbulos por separado. Debemos tener en cuenta que para poder realizar estas pruebas debemos asegurarnos de que el conducto auditivo externo esté en perfecto estado, libre de cera u otras alteraciones (como perforaciones timpánicas, otitis) que impidan su realización. El paciente se coloca en decúbito dorsal con la cabeza sobre una almohadilla, de forma tal que, al estar flexionada 30°, los conductos semicirculares externos u horizontales queden verticalizados (figs. 1-145, 1-146 y 1-147).

Se le solicita al paciente que permanezca con los ojos cerrados durante la estimulación y hasta que se le indique lo contrario. Para evitar inconvenientes, es fundamental explicarle previamente la sensación de giro o vértigo que experimentará, y asegurarle que es normal y que durará solo unos minutos. De esta manera, el paciente no se asustará y podrá colaborar con nosotros.

Antes de cada estimulación deberá purgarse el sistema o dejar correr algo de agua para que se calienten o enfríen las mangueras de goma; también deben respetarse unos 5 minutos de intervalo entre cada una de las irrigaciones. Todas estas variables deben ser controladas para no alterar los resultados y obtener valores fiables.

Existen diversas técnicas, que se diferencian según el tiempo que dura cada estimulación y la cantidad de agua empleada, pero el fundamento en que se basan es el mismo para todas.

Se sabe que al irrigar el conducto auditivo externo de un oído con agua caliente a 44°C —es decir, a una temperatura 7°C por encima de la corporal, que

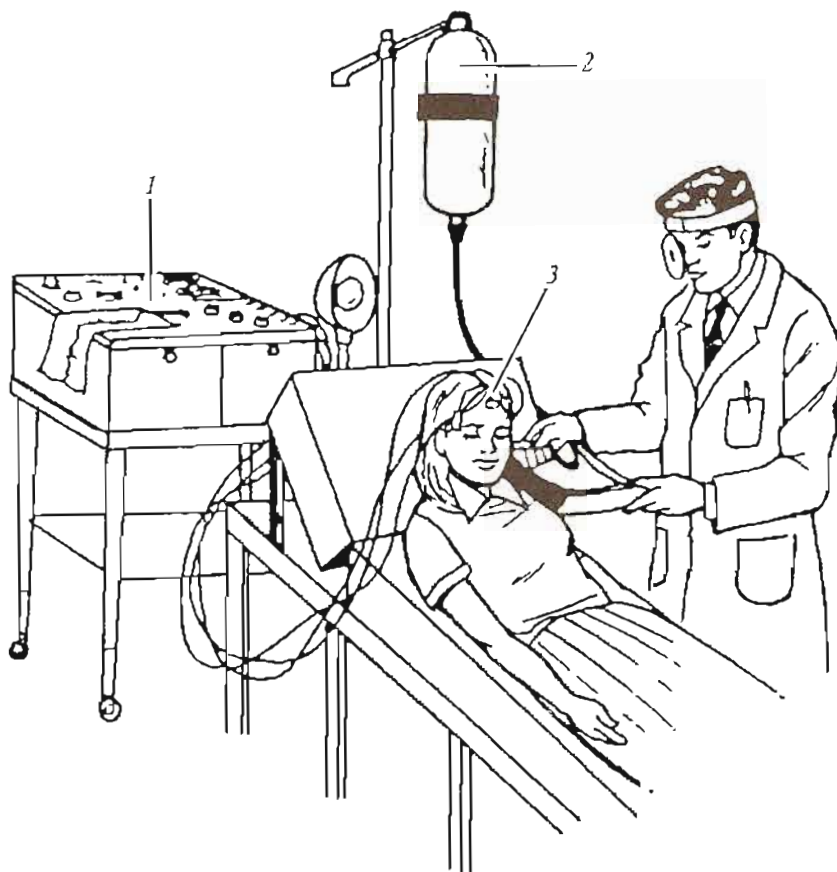


Fig. 1-145. Prueba de estimulación calórica.  
1, electronistagmógrafo;  
2, otocalorímetro o termo;  
3, cabeza flexionada 30° con los electrodos conectados.

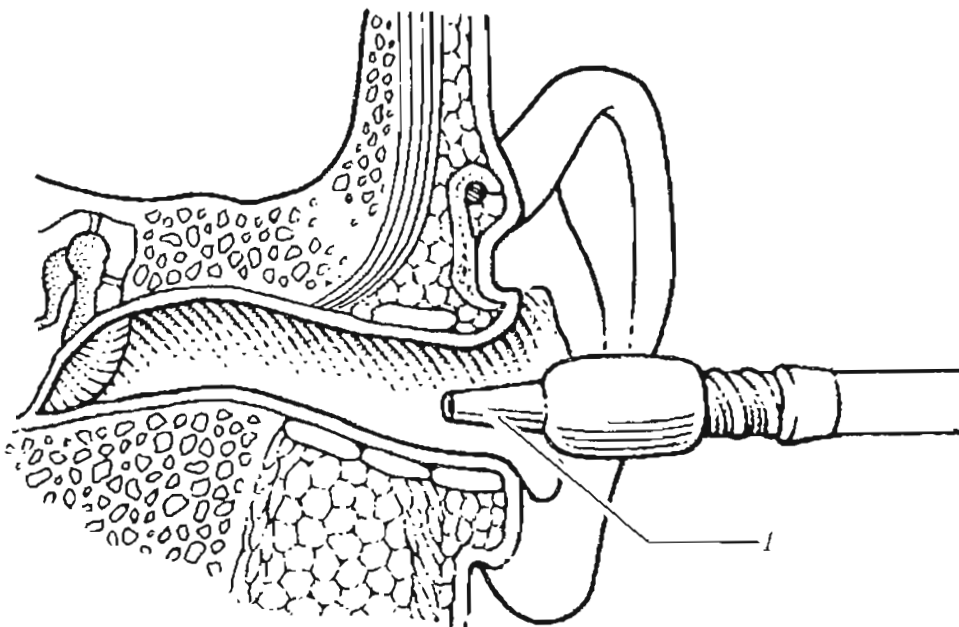


Fig. 1-146. Cánula de 2 mm (1) introducida en el conducto auditivo externo.

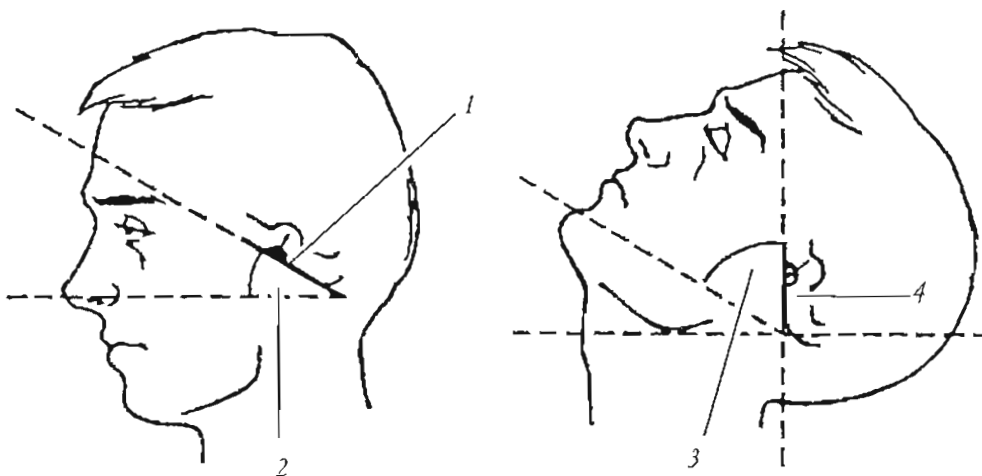


Fig. 1-147. Con la cabeza recta, el conducto semicircular externo (1) mantiene un ángulo de 30° con la horizontal (2). Con la cabeza extendida, el ángulo es de 60° (3) y el conducto semicircular está verticalizado (4).



es de 37°C—, la calorización ósea del conducto alcanza estructuras más internas, en este caso el conducto semicircular externo, y produce un ascenso de las moléculas y, por tanto, una estimulación hipervalente de su cúpula —corriente utriculópeta— y la excitación de las fibras vestibulares de ese lado. Como consecuencia, se dispara una respuesta nistágmica cuya dirección de batida será hacia el lado del oído estimulado.

Por el contrario, la estimulación con agua fría a 30°C —es decir, a una temperatura 7°C por debajo de la corporal— convierte a ese vestíbulo en hipovalente al producir la deflexión de la cúpula en *sentido utriculófugo* e inhibir las fibras vestibulares de ese lado. Como consecuencia, se obtendrá un nistagmo que batirá en sentido inverso al lado estimulado.

En resumen, la irrigación del oído derecho a 44°C y del oído izquierdo a 30°C produce nistagmos con fase rápida a derecha, mientras que la estimulación del oído derecho a 30°C y del oído izquierdo a 44°C desencadena nistagmos con fase rápida a izquierda.

Las pruebas de estimulación calórica más utilizadas son:

- a) *Prueba de Claussen*. Se estimula con 20 ml a 44°C y 30°C durante 30 segundos cada oído.
- b) *Prueba de Hallpike*. Se utilizan 240 ml de agua a 44°C y 30°C durante 40 segundos para cada oído.
- c) *Prueba de Freyss*. Se irriga cada oído con 125 ml a 44°C y 30°C durante 30 segundos.

La respuesta nistágmica se presenta con un tiempo de latencia de aproximadamente 30 a 40 segundos, para luego desencadenarse las batidas. El tiempo de duración de los nistagmos oscila entre 1½ minuto y 3 minutos.

Para la valoración de la hipovalencia y la preponderancia direccional debe tomarse en cuenta la respuesta nistágmica de los treinta mejores segundos o período de culminación. También deben observarse otros parámetros, como la duración, la amplitud, la frecuencia nistágmica, la velocidad angular del componente lento, el ritmo, la morfología de los trazados.

Una vez transcurrido el período de culminación, puede evaluarse el funcionamiento del cerebelo pidiéndole al sujeto que abra los ojos y fije la mirada en nuestro dedo. Si el cerebelo funciona adecuadamente, por el efecto de la fijación ocular inhibirá los nistagmos y se observará una disminución de su amplitud y frecuencia.

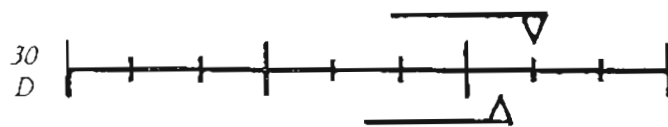Asimismo, durante la estimulación puede observarse la desviación segmentaria solicitándole al sujeto que estire los brazos hacia adelante (reflejo vestibuloespinal). La desviación de estos dependerá del vestíbulo que se comporte como hipervalente de acuerdo con la temperatura del agua. Recordemos que el paciente siempre nos señala el lado hipovalente.

La interpretación de los resultados debe hacerse teniendo en cuenta las respuestas de las cuatro estimulaciones (figs. 1-148, 1-149, 1-150). Utilizando distintas fórmulas, podemos conocer fácilmente los valores de reflectividad, de hipovalencia vestibular y de preponderancia direccional.

En los cuadros vestibulares periféricos, la *reflectividad* y la *hipovalencia vestibular* —o preponderancia laberíntica— dan cuenta de cuál es el vestíbulo que responde menos. Pueden describirse mediante la *fórmula de la reflectividad* o de *Hallpike* (fig. 1-148):

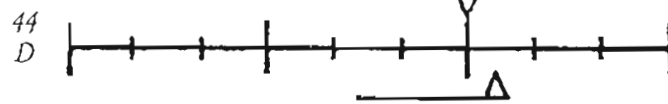
$$(\text{OD a } 44^{\circ} + \text{OD a } 30^{\circ}) - (\text{OI a } 44^{\circ} + \text{OI a } 30^{\circ})$$

A



1

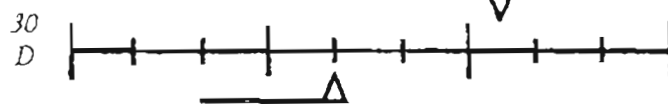2



3

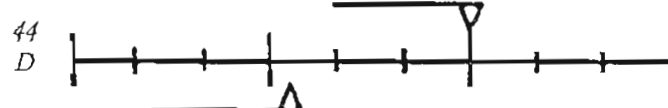
4

B



1

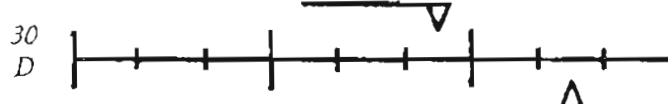2



3

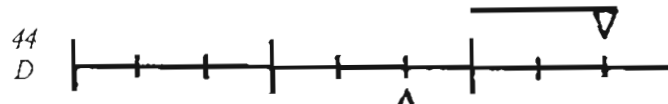
4

C



1

2



3

4

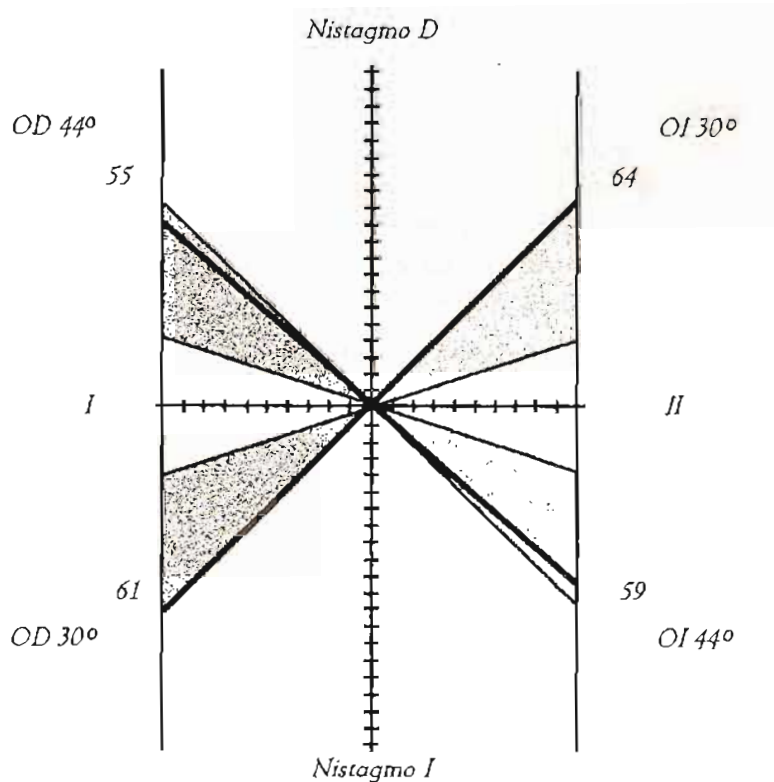
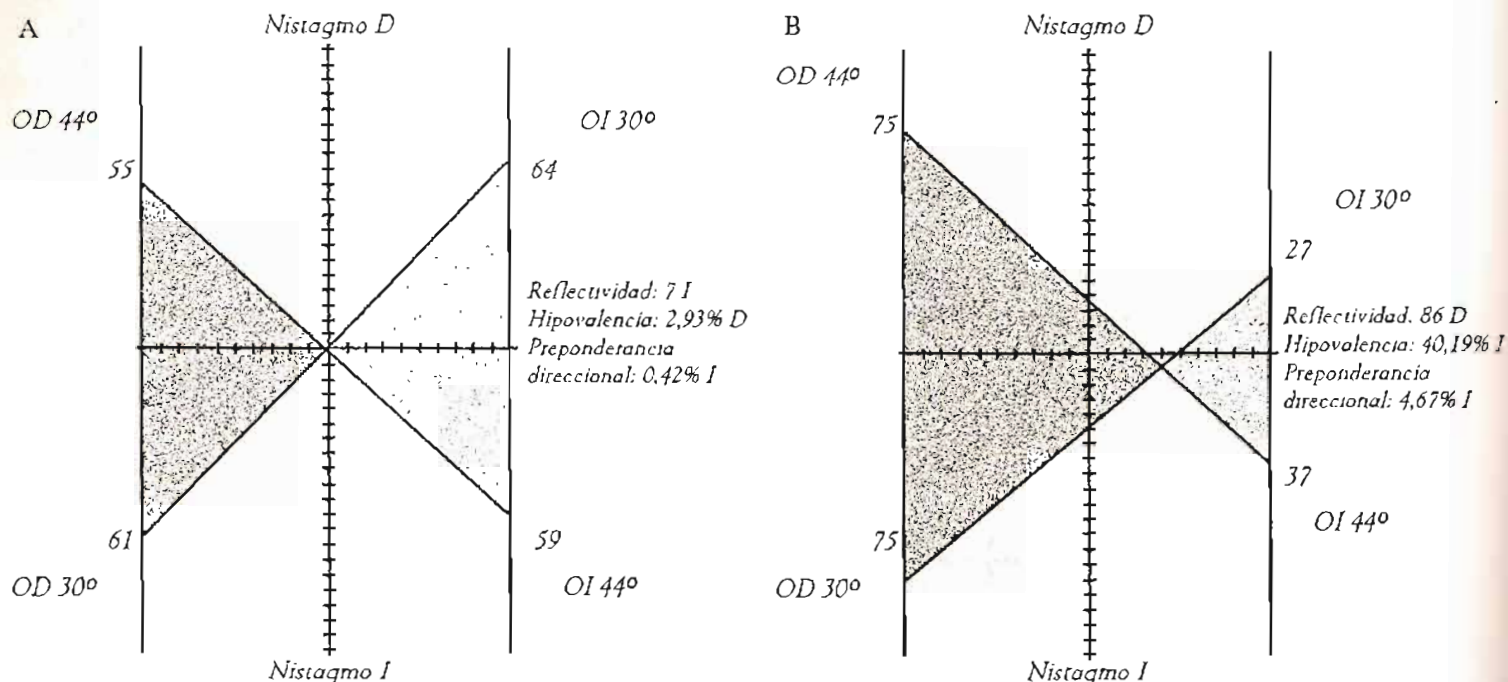


Fig. 1-148. Prueba de Hallpike. A. Normal:  $1 + 3$  (OI) =  $2 + 4$  (OD). B. Preponderancia laberíntica izquierda:  $1 + 3$  (OI) >  $2 + 4$  (OD) por paresia derecha. C. Dirección preponderante del nistagmo a izquierda:  $2 + 3$  (Ny a izq.) >  $1 + 4$  (Ny a der.).

Fig. 1-149. Gráfico de Claussen (mariposa). I, número de batidas a derecha; II, número de batidas a izquierda. En este gráfico, las líneas trazadas dentro de la mariposa indican respuesta normal bilateral. Si van por dentro, hay hipovalencia unilateral o bilateral; si van por fuera, hay lesión central. La falta de respuesta indica arreflexia de uno u otro laberinto o de ambos.



**Fig. 1-150.** Gráfico de Freyss. **A.** En el extremo superior se marca el nistagmo a derecha (*arriba*) y a izquierda (*abajo*). Los desplazamientos de los triángulos a la derecha o izquierda del gráfico corresponden a la capacidad de respuesta de uno y otro laberinto. Valor normal < 15%; un valor mayor denota hipovalencia. Cuando estos triángulos pasan por arriba o por debajo de la línea horizontal, hablamos de preponderancia direccional, cuyo valor normal es menor de 11%. **B.** Puede apreciarse la hipovalencia del lado izquierdo al ser irrigado con agua a 30°C y a 44°C, ya que la respuesta del laberinto derecho se desplaza hacia la derecha del gráfico. Es típico de lesión periférica.

o mediante la fórmula modificada de Jongkees (hipovalencia en %):

$$\frac{(\text{OD a } 44^\circ + \text{OD a } 30^\circ) - (\text{OI a } 44^\circ + \text{OI a } 30^\circ)}{\text{OD a } 44^\circ + \text{OD a } 30^\circ + \text{OI a } 44^\circ + \text{OI a } 30^\circ} \times 100$$

Se considera normal una hipovalencia de valor menor a 15% de diferencia.

La *preponderancia direccional* se refiere a si hubo más batidas nistágmicas hacia un lado que hacia el otro, es decir, si hubo más nistagmo a derecha o a izquierda. Se considera normal hasta un 11% de diferencia. La fórmula es la siguiente:

$$\frac{(\text{OD a } 44^\circ + \text{OI a } 30^\circ) - (\text{OI a } 44^\circ + \text{OD a } 30^\circ)}{\text{OD a } 44^\circ + \text{OI a } 30^\circ + \text{OI a } 44^\circ + \text{OD a } 30^\circ} \times 100$$

Las respuestas nistágmicas características de las afecciones periféricas son de trazados rítmicos y armónicos. En los cuadros vestibulares centrales, las respuestas son muy diferentes. Por lo general, los trazados son disrítmicos y disarmónicos, con salvas o pausas. Debido a esto, la graficación de sus resultados en esquemas resulta falaz. Por tal motivo, debe prestarse atención a ciertos hallazgos característicos de respuestas centralizadas, tales como:

- Asociación de hiperreflexia vestibular y trazados disrítmicos.
- Microescritura en pacientes no añosos.
- Disociación nistagmovertiginosa.
- Abolición total o parcial del componente rápido del nistagmo.
- Disociación cocleovestibular.
- Nistagmo disociado, es decir, cuando cada ojo bate en una dirección distinta.
- Nistagmo pervertido, lo que significa obtener un nistagmo de dirección vertical u oblicuo.
- Nistagmo invertido o de dirección opuesta a lo esperado de acuerdo con el oído estimulado.



- Descomposición del componente lento.
- Lentificación del componente lento.
- Disociación termorrotatoria.
- Trazados disrítmicos y disarmónicos, acompañados de otros signos centrales.
- Ausencia del efecto inhibitor de la fijación ocular.
- Respuestas calóricas normales con nistagmo espontáneo.

## Pruebas rotatorias

Al desplazar la cabeza partiendo de la posición de reposo y ejecutar un movimiento giratorio en uno de sus tres ejes cefálicos, aparecen una serie de movimientos nistárgmicos cuya forma varía según el plano de la rotación. Así, si un individuo gira en posición sedente con la cabeza un poco inclinada hacia abajo, se produce un nistagmo horizontal; si el giro se produce al estar en decúbito dorsal, se instaura un nistagmo rotatorio, y si la rotación se realiza en la posición de decúbito lateral, el nistagmo será vertical.

A su vez, la dirección nistárgmica varía en función del período de excitación rotatoria. Al comenzar una aceleración angular (movimiento giratorio), en los conductos semicirculares horizontales se produce por inercia un desplazamiento endolinfático; si el giro es en dirección horaria, la corriente será ampulípeta en el conducto derecho y ampulífuga en el izquierdo. Al detenerse bruscamente el movimiento, también por inercia, se origina una corriente en sentido inverso. Esta convertirá en hipervalente al laberinto izquierdo e hipovalente al derecho. Esta modificación brusca del tono de base determina la aparición de nistagmo, cuya dirección dependerá del sentido antihorario u horario de la rotación, de la posición de la cabeza (según el par de conductos excitados) y de la aceleración.

Suelen utilizarse dos pruebas rotatorias en la rutina de evaluación clínica del sistema vestibular: la prueba rotatoria clásica de Bárány (fig. 1-151) y la rotatoria pendular decreciente. Con esta última pueden analizarse los conductos semicirculares laterales y verticales por *vectoelectronistagmografía* (VENG) y de esta manera, además de los horizontales, graficarse y evaluarse los nistagmos oblicuos o rotatorios resultantes de la estimulación de los conductos superiores o posteriores, que de otra manera no se pueden registrar con la electronistagmografía convencional.

En la prueba rotatoria pendular decreciente, la aceleración angular que se imprime al movimiento giratorio alternadamente antihorario y horario disminuye de modo progresivo hasta totalizar ese movimiento. El equipo estimulador puede estar constituido por una barra de

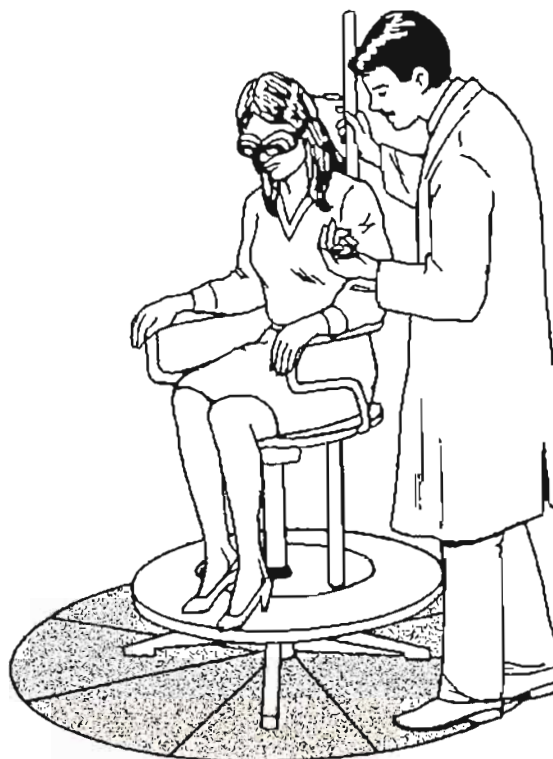

Fig. 1-151. Prueba rotatoria convencional.

torsión con comando electromagnético y acoplamiento directo al electronistagmógrafo o por una silla rotatoria simple movida por un retoque de torsión.

### Videonistagmoscopia y evaluación otoneurológica computarizada

La videonistagmoscopia (VNSC) es un método de fácil utilización que permite visualizar en una pantalla de televisión los movimientos oculares obtenidos durante la evaluación otoneurológica. Una de las ventajas que nos proporciona es la posibilidad de registrar los nistagmos de tipo vertical y torsional que no son registrados en la evaluación convencional con la electronistagmografía.

El equipo consta de una máscara liviana y confortable que se adapta sobre los ojos y en la cabeza del paciente y que permite efectuar todo tipo de movimientos tanto del cuerpo como de la cabeza.

Impulsados por los óptimos resultados obtenidos y atendiendo a los requerimientos de los oftalmólogos y neurólogos de poder discriminar si los movimientos oculares eran conjugados o no, perfeccionamos nuestro equipo incorporando una segunda microcámara a fin de obtener la visión simultánea de ambos ojos.

Las microcámaras trabajan con iluminación de rayos infrarrojos y permiten grabar en vídeo los ojos abiertos del paciente; debido a la oscuridad en que se encuentran, no se produce la inhibición ocular por la fijación si esta existiese y el cerebelo funcionase correctamente.

Como no se utilizan electrodos, el procedimiento no es interferido por artefactos eléctricos ni por los ruidos o la corriente alterna que suelen contaminar las electronistagmografías comunes.

Simultáneamente, el médico observa en una pantalla de televisión todos los movimientos oculares —torsionales, rotatorios, horizontales, verticales y oblicuos— durante la pesquisa de nistagmos espontáneos, de mirada, posicionales, la prueba de Hallpike, la prueba de rotación cefálica activa de alta frecuencia, el nistagmo por sacudida de la cabeza, para evaluar el reflejo vestibuloocular, etcétera.

Por último, podemos agregar que este procedimiento puede utilizarse individualmente o adaptarse para obtener simultáneamente la inscripción con la electronistagmografía y la visualización de los movimientos oculares con la videonistagmoscopia.

El equipo computarizado puede ser usado para casi todas las pruebas durante la evaluación otoneurológica. En nuestro trabajo diario, nos ha resultado muy provechoso su empleo en las pruebas de seguimiento oculográfico y también en las estimulaciones calóricas.

Por medio de los electrodos conectados a la computadora, podemos observar en la pantalla del monitor todos los movimientos oculares del paciente y, mediante una tecla, comenzar a grabarlos en el momento en que lo deseamos.

Para las pruebas de seguimiento oculográfico, la computadora está conectada a una barra ubicada a dos metros del paciente. Tiene una luz que juega con distintos tipos de movimiento, los cuales el paciente deberá seguir con la vista. En el monitor observamos tanto el movimiento del blanco como el de los ojos del paciente, y podemos registrarlos y controlar si el paciente realiza correctamente el seguimiento.

Asimismo, una vez terminado el estudio, podemos acceder nuevamente al registro y controlar la latencia, fase y ganancia de los movimientos.

En las pruebas calóricas, el empleo de este equipo es de suma practicidad, ya que luego de registrar cada estimulación calórica —indicando siempre en

la pantalla el oído que está siendo estimulado y el tiempo— el equipo cuenta automáticamente los nistagmos registrados con cada irrigación y los representa en distintos tipos de gráficos coloreados, lo cual permite una visualización de los resultados obtenidos de manera más sencilla y certera.

Se pueden obtener varios gráficos según los distintos parámetros que se desee evaluar, como la duración o el tiempo de la respuesta, la frecuencia —obteniendo los treinta mejores segundos (período de culminación) de cada estimulación— en un gráfico de barras, la mariposa de Claussen y la mariposa de Freyss coloreadas, además del porcentaje de hipovalencia y preponderancia direccional.

Asimismo, el sistema nos da la posibilidad de acceder al recuento de los nistagmos en las distintas estimulaciones y modificar los cálculos agregando o borrando nistagmos en caso de que estos fuesen señalados de manera errónea.

### Posturografía dinámica computarizada

La *posturografía dinámica computarizada* es un procedimiento de evaluación del equilibrio estático y dinámico de un sujeto que permite constatar los efectos de las informaciones propioceptivas y visuales en relación con el equilibrio y la postura observables en la respuesta motora del paciente. Brinda la posibilidad de medir no solo el modo como los receptores o informadores del equilibrio funcionan, sino también el tipo y modo de respuesta motora que el sistema elabora en reacción a los estímulos de estos receptores.

El equipo consta de una plataforma móvil, un telón de fondo también móvil que rodea al paciente y que funciona como un campo visual de referencia, un panel de control y un menú de modalidades de evaluación, que permite seleccionar un fondo visual estable o móvil y mover la plataforma en distintos sentidos. El paciente se coloca de pie sobre esta última con ambos brazos a los costados. Cada cuadrante en que se divide el piso de la plataforma está dotado de un sistema sensible a la presión que monitorea el balanceo del cuerpo del paciente en su intento de mantener el equilibrio. La plataforma puede funcionar independientemente del fondo visual y aportar un abanico de posibilidades según la modalidad de evaluación: con plataforma móvil o estable, con fondo visual móvil o estable, coherente o distorsionado, con ojos cerrados o abiertos, en movimientos de aceleración lineal o angular (fig. 1-152).

Toda la información obtenida es utilizada para determinar el grado de eficiencia del reflejo motor grosero y valorar el aporte de cada sistema de receptores —vestibular, propioceptivo y visual—, así como estudiar las estrategias usadas por el paciente para mantener el equilibrio.

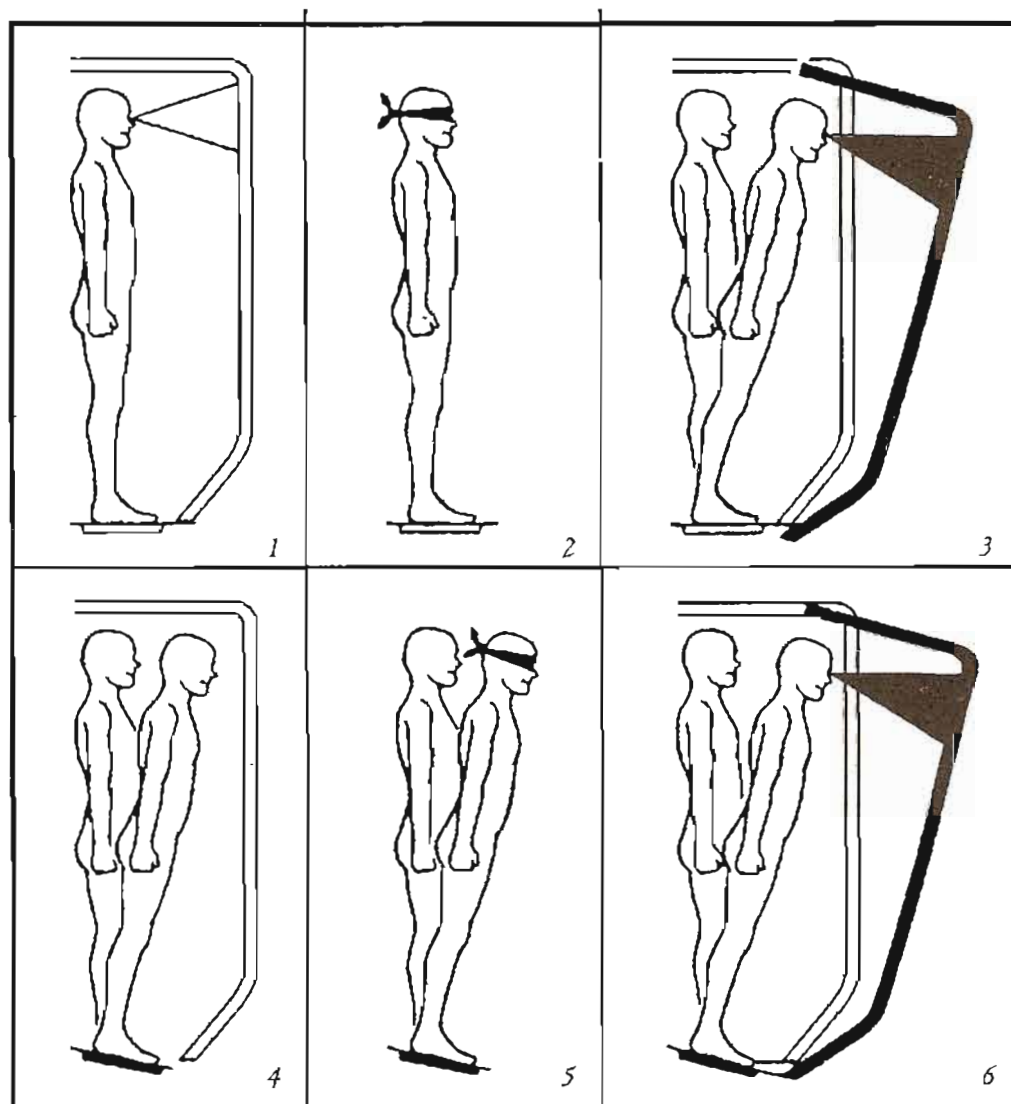
El programa consta de dos pruebas, una de *control motor* y la otra de *organización sensorial*. Básicamente, la prueba de control motor evalúa la respuesta motora del cuerpo frente a las perturbaciones de la plataforma, mientras que la prueba de organización sensorial utiliza distintas alteraciones en las informaciones visuales y propioceptivas a fin de determinar sus efectos en el equilibrio del sujeto.

Durante la prueba de *control motor*, la plataforma es movida de manera suave y luego más violenta, de adelante hacia atrás y de atrás hacia adelante y también hacia arriba y abajo y en forma giratoria. La respuesta motora del paciente es recogida por un sistema de sensores ubicados sobre la superficie de la plataforma. A continuación el programa analiza la *fuerza muscular* de la respuesta motora, cómo se distribuye esta fuerza y si es adecuada al grado de perturbación de la plataforma, el *tiempo de latencia* y la *simetría* de esta respuesta,



Fig. 1-152. Organización del protocolo de la posturografía dinámica computarizada, que muestra las seis condiciones evaluadas.

1. Fijación ocular.
2. Ojos cerrados.
3. Vaivén de la pared (pies fijos).
4. Vaivén de pies con ojos abiertos.
5. Vaivén de pies con ojos cerrados.
6. Vaivén de pies y pared con ojos abiertos.



es decir, si el peso del cuerpo se distribuye de igual manera sobre ambos pies o si recae más sobre uno u otro lado, y la adaptación de la respuesta, es decir, si el paciente emplea cada vez menos fuerza con cada movimiento de la plataforma.

La prueba de *organización sensorial* está formada por seis subpruebas de veinte segundos cada una que combinan las distintas posibilidades de movilidad de la plataforma y del fondo o referente visual con predominio de un sistema sobre los otros, ya sea vestibular, visual o propioceptivo, en el cual el sujeto debe basarse para mantener el equilibrio (fig. 1-152). Así, permite estudiar la eficiencia de cada sistema por separado.

Durante las tres primeras subpruebas, la plataforma se deja fija, de manera que el paciente cuenta con una referencia propioceptiva estable. En la primera subprueba también el fondo visual queda estable, por lo que la mayoría de los pacientes no experimentan demasiadas dificultades en esta instancia. En la segunda se le pide al paciente que cierre los ojos, por lo cual en el mantenimiento del equilibrio participan las informaciones propioceptivas y vestibulares. En la tercera se utiliza un fondo visual móvil, de modo tal que, ante la distorsión de la información visual, el SNC debe optar por las informaciones vestibulares y propioceptivas.

Durante las tres subpruebas restantes, la plataforma se mueve en forma de balanceo, de manera de que la información propioceptiva es distorsionada. En la cuarta, el referente visual permanece estable, por lo que el paciente debe mantener el equilibrio a partir de su sistema visual y vestibular. En la quinta subprueba, el paciente permanece con los ojos cerrados; al verse privado de la información visual y estar distorsionada la información propio-

ceptiva, el responsable de conservar el equilibrio es el sistema vestibular. Por último, en la sexta, tanto la plataforma como el fondo visual son puestos en movimiento.

Se evalúan, entonces, las estrategias utilizadas por el paciente con el objeto de sortear las dificultades y lograr mantener la postura.

En condiciones normales, los sujetos suelen moverse alrededor de la articulación del tobillo como punto fijo de referencia. Esta estrategia resulta útil mientras el grado de balanceo del cuerpo no exceda de ciertos límites, pero a medida que el movimiento aumenta, los sujetos suelen incorporar otras estrategias para no caerse, tales como movimientos correctivos de la cadera, del tronco e incluso de los brazos.

Todos estos datos obtenidos mediante la posturografía son de gran utilidad en el proceso de compensación y rehabilitación vestibular, ya que permiten al paciente monitorear sus respuestas motoras de manera objetiva, observar sus errores, crear alternativas correctas para sortear situaciones de desequilibrio y corroborar sus logros y evolución.

### PATOLOGÍAS ESPECÍFICAS

En la figura 1-153 se señalan topográficamente las distintas patologías que pueden afectar al sistema vestibular.

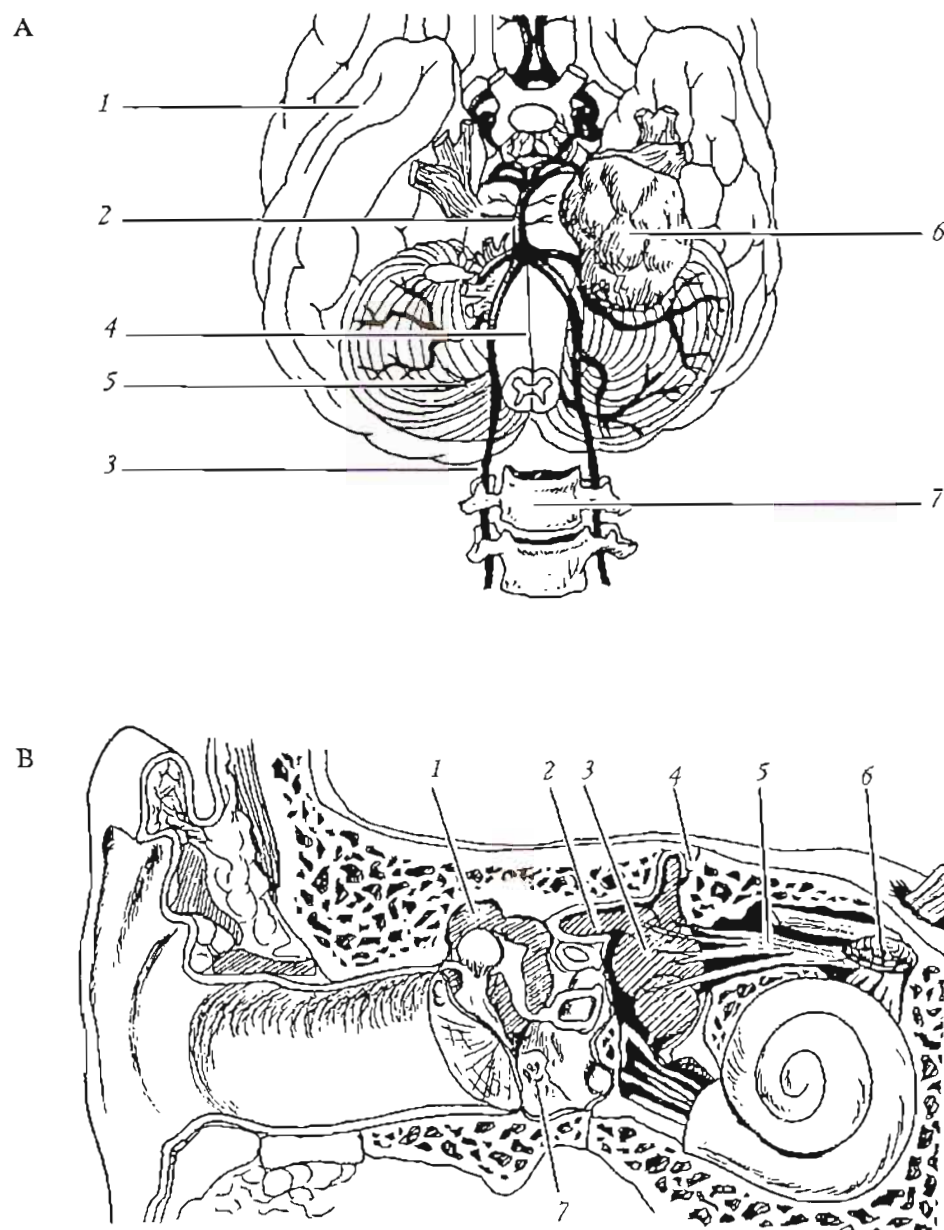


Fig. 1-153. Patologías específicas del sistema vestibular. A. *Causas centrales*: 1, epilepsia; 2 y 3, afecciones de las arterias basilar y vertebral; 4, enfermedades degenerativas del tronco cerebral; 5, tumores cerebelosos; 6, tumores del ángulo pontocerebeloso; 7, patología de la columna cervical. B. *Causas periféricas*: 1, colesteatoma (signo de la fístula); 2, laberintitis; 3, hidropesía endolinfática; 4, fracturas del peñasco; 5, neurinitis vestibular; 6, neurinoma del acústico; 7, otitis media aguda-labirintismo.

## Enfermedad de Menière

Se denomina enfermedad de Menière a una disfunción idiopática del oído interno caracterizada por episodios de vértigo, fluctuación auditiva, acúfenos y sensación de oído pleno. Esta hipoacusia es de tipo neurosensorial, progresiva con las crisis y asociada con vértigos que duran desde minutos a horas, acompañados de síntomas neurovegetativos y de un nistagmo horizontal u horizontal-rotatorio siempre presente. El paciente tiene la sensación de que todo le gira, pero no pierde la conciencia ni el conocimiento y permanece orientado en el tiempo y en el espacio. No deja secuelas neurológicas.

Como los síntomas neurovegetativos son muy llamativos (náuseas, vómitos, sudación, palidez, taquicardia, a veces hipertensión arterial ocasional), la atención del examinador suele orientarse en dirección equivocada y confundir el cuadro con trastornos digestivos ("problema hepático") o vasculares.

Es más, si Prosper Menière viviese hoy día, se desilusionaría por el uso indiscriminado dado a su nombre para etiquetar muchas formas de desequilibrio que no se avienen a un fácil diagnóstico.

Según el Instituto Nacional de la Sordera y Otros Trastornos de la Comunicación de los Estados Unidos, en 1991 la enfermedad de Menière (EM) presentó una prevalencia de 15 a 46 nuevos afectados cada 100.000, lo que representaría, solo para los Estados Unidos, 38.250 a 115.000 nuevos casos por año.

La característica más notable en los oídos de estos pacientes, desde el punto de vista histopatológico, es la dilatación del laberinto membranoso con un incremento del volumen de endolinfa con respecto a la perilinfa, lo que permite denominarlo entonces *hidropesía endolinfática*.

Inicialmente, estos cambios involucran al ducto coclear y al sáculo, pero la progresión de la enfermedad hace que más tarde todo el espacio endolinfático se encuentre afectado. La magnitud de la dilatación es variable, desde una discreta expansión de la membrana de Reissner hasta una muy extensa, como "globosa", que sobrepasa los límites de la pared del laberinto óseo (Schuknecht, 1993).

Debemos recalcar, entonces, que la enfermedad de Menière es por definición una hidropesía laberíntica *idiopática*; hay distintos tipos de hidropesía cuya causa afecta al laberinto membranoso, a los que debiéramos denominar hidropesías endolinfáticas secundarias, asociadas a disfunciones metabólicas, inflamatorias, traumáticas, congénitas, etcétera.

Schuknecht propone clasificar las hidropesías endolinfáticas como se expone en la tabla 1-28.

En los casos incipientes no suelen observarse alteraciones de las células ciliadas del órgano de Corti o de las crestas vestibulares, pero a medida que la enfermedad progresa se van deteriorando estas áreas sensoriales y el daño se hace muy importante, tanto en las células ciliadas como en las de sostén, y hay pérdidas neuronales por detrás de las células dañadas, sobre todo en el sistema vestibular (Rickenmann y Félix, 1990).

El trasfondo fisiopatológico de esta disfunción se debería a un trastorno en el mecanismo de *producción*, *mantenimiento* y *absorción* de la endolinfa que aún resulta oscuro y que no sería específico de la enfermedad de Menière, ya que se encuentra en la sífilis del oído, en otras enfermedades del oído interno de larga duración, a veces en oídos *aparentemente* normales y también en estructuras deterioradas.

Se acepta comúnmente que el trastorno podría estar localizado en la estra vascular o en el sistema endolinfático. El saco y el conducto endolinfático desempeñan un papel muy importante en la *reabsorción* de la *endolinfa*, función que fue sugerida hace ya varias décadas por las experiencias históricas de



Asintomáticas
(comprobadas por necropsia y con ausencia total de síntomas)
Sintomáticas
<ul style="list-style-type: none"> <li>• Embriopáticas <ul style="list-style-type: none"> <li>Displasia de Mondini</li> <li>Displasia de Mondini + Klippel-Feil</li> <li>Displasia de Alexander</li> <li>Displasia de Sheie</li> <li>Displasia de Michel</li> </ul> </li> <li>• Adquiridas <ul style="list-style-type: none"> <li>Traumáticas <ul style="list-style-type: none"> <li>Traumatismos craneanos directos (hidropesía fluctuante diferida, anacusia súbita diferida)</li> <li>Traumatismos quirúrgicos otológicos</li> </ul> </li> <li>Inflamatorias <ul style="list-style-type: none"> <li>Virósicas (laberintitis por herpes zoster, gripe, parotiditis diferidas)</li> <li>Bacterianas</li> <li>Específicas (lúes terciaria)</li> </ul> </li> </ul> </li> <li>• Idiopáticas <ul style="list-style-type: none"> <li>Enfermedad de Menière</li> </ul> </li> </ul>

Tabla 1-28.  
Clasificación de las  
hidropesías  
endolinfáticas  
(Schuknecht).

Guild y Portmann. El primero describió la teoría del flujo longitudinal: existiría una corriente de endolinfa del oído interno hacia el saco endolinfático, donde se reabsorbería. Portmann concluyó que el saco endolinfático ejerce un importante papel en la homeostasis de los líquidos laberínticos y que su alteración podría acarrear una hipertensión endolinfática, eventualmente en el origen de la enfermedad de Menière.

Se efectuaron distintos tipos de estudios histológicos del saco endolinfático de oídos internos con enfermedad de Menière que mostraron una disminución de la vascularización en áreas de fibrosis.

Manifestaciones clínicas. El curso de la enfermedad de Menière no es igual en todos los pacientes. Mientras que algunos sufren un par de crisis durante unos meses y luego no vuelven a presentarlas, otros padecen crisis con exacerbaciones periódicas y remisiones a lo largo de toda su vida, en tanto que en ciertos pacientes su estado se torna discapacitante.

Los pacientes suelen relatar que comienzan su afección con la aparición de un acufeno grave, episódico, que comienza suavemente y va acentuándose durante minutos u horas. Con el tiempo se agrega la sensación de ocupación del oído y la hipoacusia, y el paciente ya sabe que a continuación va a aparecer el síntoma más desagradable e inhabilitante de toda la tétrada, el vértigo. Este puede durar desde varios minutos a varias horas o todo el día, y en muchas ocasiones se presenta sin aviso previo, lo que constituye una experiencia aterradora.

La intensidad del vértigo varía desde muy suave, con simple inestabilidad, hasta grave, cuando el paciente es derribado por la sensación de rotación. Estos ataques pueden sobrevenir en cualquier momento e incluso pueden despertar al individuo (y por ello se distingue la enfermedad de un problema psicógeno).

De acuerdo con la intensidad del vértigo y la susceptibilidad del individuo, se asocian náuseas, vómitos, sudación, palidez, taquicardia, hipotensión o hipertensión ocasional, que pueden convertirse en los padecimientos más insistentes.

Finalmente el ataque cede, se nota que el acufeno va disminuyendo, la sensación de plenitud comienza a desaparecer y la audición mejora, aunque no tanto como estaba antes de la crisis, y pasa todo "como una tormenta".

Pero el paciente experimenta desazón al saber que más pronto o más tarde aparece una nueva crisis y con ella toda su sintomatología, que puede ser más intensa o más suave y de mayor o menor duración que la primera. Cabe recalcar que es muy difícil efectuar el diagnóstico de hidropesía laberíntica en el primer ataque, pues el cuadro puede corresponder a otra patología. Lo que define a esta enfermedad es su reiteración.

También puede suceder que estos ataques se agrupen y luego desaparezcan por años, y dejen como secuelas solo un acufeno muy molesto y una audición disminuida o distorsionada.

Es importante señalar que en muchas oportunidades estos pacientes puedan desarrollar un vértigo posicional de tipo paroxístico benigno por cupulolitiasis o canaliculolitiasis secundario a la hidropesía laberíntica, con todas sus características: latencia, fatiga, agotamiento y presentación en la posición desencadenante (que sería la estimulación del oído afectado).

Lamentablemente para el paciente, si la aparición de la enfermedad sucede a edad temprana (20 o 30 años), en uno de cada tres casos puede afectarse el otro oído y la enfermedad repetirse, lo que da lugar a una sordera grave con trastornos del equilibrio que postran al paciente e inducen en él depresión y agorafobia, que hacen que no salga de su casa con el consiguiente trastorno laboral y familiar.

Esta sería la forma de presentación de la enfermedad de Menière clásica o completa, tal como fue descrita en 1985 por la AAO-HNS (Subcommittee on Hearing and Equilibrium, American Academy of Otolaryngology-Head and Neck Surgery), pero existen subvariedades, como el *Menière coclear*, en que únicamente se presentan síntomas auditivos característicos, y el *Menière vestibular*, con presencia de vestibulopatías recurrentes, o sea, solo síntomas de vértigo acompañados de náuseas, vómitos, etc., que duran 20 minutos a varias horas. Estos puntos aún se encuentran en discusión.

Los pacientes que desarrollan esta afección suelen presentar un perfil psicológico característico: son inteligentes, meticulosos, ansiosos y sobreexigidos, tanto que si el examinador interroga exhaustivamente se encontrará con que en casi todas las oportunidades hay un disparador emotivo para esta afección.

**Pruebas diagnósticas.** La mejor prueba diagnóstica es observar las sucesivas audiometrías tonales (fig. 1-154) y logaudiometrías del paciente, y con ello apreciar el estado y funcionamiento del oído interno en la hidropesía laberíntica. En un comienzo se verá una hipoacusia neurosensorial unilateral con caída en los tonos graves, y si tiene varias se podrá comprobar y documentar la *fluctuación* (tanto en la audiometría tonal como en la logaudiometría), la cual se considera patognomónica de la afección. Pero a medida que va pasando el tiempo, la hipoacusia se ve afectada en todas las frecuencias y llega a registrarse un audiograma plano de acentuada intensidad con la consiguiente pérdida de la discriminación vocal y reclutamiento en las pruebas supraliminales o en la pesquisa de los reflejos estapédicos.

La prueba del glicerol consiste en administrar por vía oral, tras efectuar en primer lugar una audiometría tonal y una logaudiometría de base, 1 a 1,2 ml

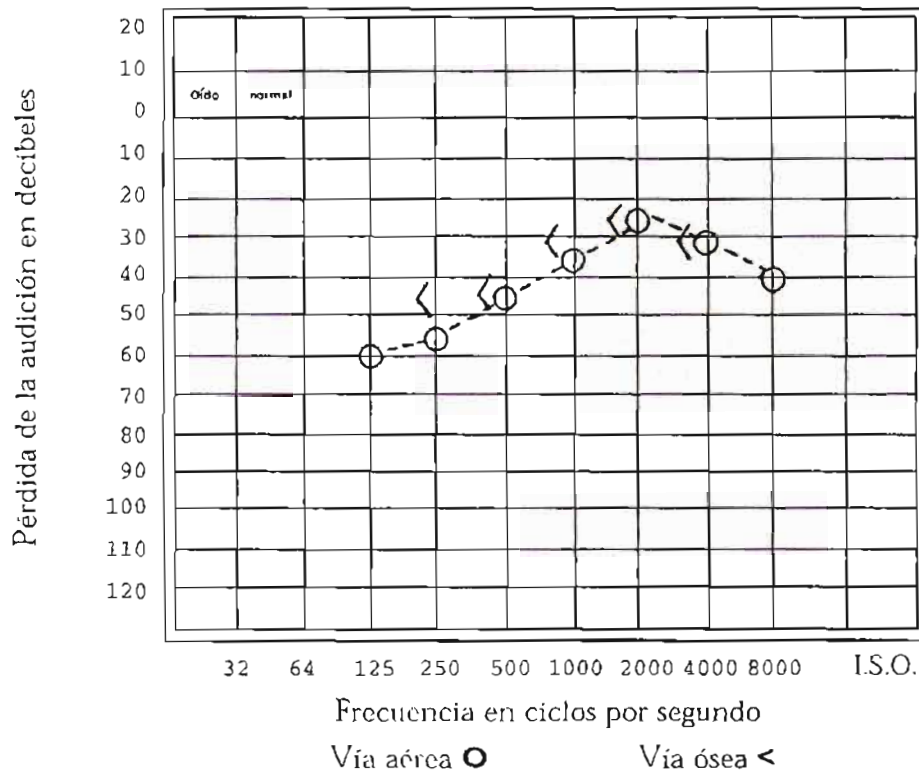


Fig. 1-154. Audiometría en la enfermedad de Menière.

de glicerina neutra de uso interno por kilogramo de peso del paciente, pero no más de 80 ml, para luego realizar sucesivas audiometrías tonales y logoaudiometrías cada hora en tres ocasiones. Como esta sustancia provoca cambios osmóticos del líquido extracelular en el espacio vascular, con la consiguiente deshidratación tisular, la prueba será positiva si la audiometría tonal mejora en 10 db en tres frecuencias o la logoaudiometría lo hace en un 10%.

Se ha señalado que la *electrococleografía* (EchoG) es de mucha utilidad en el diagnóstico temprano de la hidropesía laberíntica (Gibson 1991); con ella comparamos la magnitud del potencial de suma (SP) con respecto al potencial de acción (PA). Si la relación PS/PA es elevada y se obtienen valores del 35 al 40%, estos resultados podrían considerarse indicativos de la presencia de hidropesía laberíntica.

Es muy importante tener en cuenta que con estas dos pruebas pueden producirse falsos negativos cuando la disfunción es temprana o la pérdida auditiva es escasa, por lo que conviene recalcar que las sucesivas audiometrías tonales y logoaudiometrías que muestran fluctuación son suficientes para emitir una opinión diagnóstica. Es recomendable que los controles sean realizados en el mismo lugar, con el mismo equipo y, de ser posible, por la misma persona.

La *evaluación otoneurológica vestibular* puede mostrar resultados dispares según la antigüedad de la disfunción, el tiempo transcurrido desde la última crisis, el estado emocional del paciente durante la realización de las pruebas, etc. Suele registrarse una hipovalencia vestibular del oído afectado con preponderancia direccional nistágmica opuesta, pero sin signos centrales en absoluto. Si el paciente presentare un vértigo postural paroxístico benigno como consecuencia de su hidropesía laberíntica, se manifestará en la pesquisa con las maniobras posturales y con ello se demostrará cuál es el conducto semicircular afectado por esta canaliculolitis.

**Diagnóstico diferencial.** Debe realizarse con las siguientes afecciones:

1. *Hidropesías sintomáticas.*

a) *Embriopáticas.* Se trata de malformaciones en las que se asocian cóclea corta (falta de alguna espira) con otras anomalías como acueducto endolinfático corto y saco rudimentario. También puede existir acueducto coclear dilatado. El diagnóstico se efectúa por estudios con imágenes.



b) *Posinflamatorias*. Son producidas por afecciones inflamatorias del laberinto de cualquier causa, como por ejemplo una virosis (urliana). El cuadro clínico puede aparecer después de varios años.

c) *Postraumáticas*. Pueden deberse a traumatismos craneanos con fracturas laberínticas o traumatismos durante la cirugía de oído, especialmente la del estribo.

2. *Afecciones periféricas o centrales* que provocan vértigo sin producir hidropesía (véase más adelante).
3. La *lúes* puede presentar un cuadro de sintomatología cocleovestibular bilateral y fluctuante.
4. *Malformaciones craneocervicales*: impresión basilar o platibasia.
5. *Tumores cerebelosos o del tronco encefálico*.
6. *Enfermedades degenerativas*, como por ejemplo esclerosis múltiple.
7. *Síndrome de Cogan*, asociación de queratitis intersticial no sifilítica con síntomas cocleovestibulares importantes.

Tratamiento médico. I. Kaufman Arenberg sostiene que la meta del tratamiento debe ser un control sostenido y significativo de los umbrales auditivos así como mantener a los pacientes libres de los ataques recurrentes de vértigo. En nuestro país, más del 90% de ellos responden al tratamiento médico conservador, que entraña distintos planes de regímenes alimentarios y medicamentosos, pero debemos ser cautos y controlar en forma periódica su función audiovestibular, pues un porcentaje de los pacientes puede desarrollar la disfunción en el oído opuesto.

Si se identificaran trastornos metabólicos, endocrinológicos o inmunológicos, estos deberán ser tratados adecuadamente.

Torok señaló que, en su experiencia, el 60 al 80% de los pacientes tratados tanto médica como quirúrgicamente experimentaron mejoría. El autor interpreta que esto indicaría un factor común de las distintas modalidades de tratamiento y sugiere la posibilidad de un significativo efecto de tipo placebo. En la tabla 1-29 se exponen algunos lineamientos generales acerca del tratamiento de la enfermedad de Menière.

Tabla 1-29. Algunos puntos que deben tenerse en cuenta en la enfermedad de Menière.

- |  |
|--|
| <ol style="list-style-type: none"><li>1. Es una enfermedad autolimitada en el tiempo</li><li>2. Se debe insistir con los tratamientos no agresivos por la posibilidad de la bilateralidad</li><li>3. Se obtiene un control seguro del vértigo en el 90% de los pacientes con tratamiento médico</li><li>4. Existe una evolución azarosa del acufeno y la hipoacusia con respecto del vértigo</li><li>5. Si la evolución es favorable, el paciente no debe dejar el tratamiento médico y su estabilidad psicológica</li><li>6. Confirmando las controversias sobre su interpretación etio-patogénica, la enfermedad también puede mejorar con tratamientos disímiles (hasta con placebos)</li></ol> |
|--|

En las crisis agudas con vértigo violento, el tratamiento que sugieren los distintos autores estriba en administrar depresores vestibulares centrales, tales como diazepam por vía intramuscular o intravenosa, clorpromazina por vía intramuscular o por goteo intravenoso o corticoides, o bien neuroleptoanalgesia, en este caso siempre con un médico anestesista que controle al paciente. Pueden agregarse distintas sustancias para los fenómenos neurovegetativos, como los derivados atropínicos, la metoclopramida, la sulpirida, etc. Suele indicarse dimenhidrinato, pero en nuestro país solo existe para administración oral y si el paciente vomita no está indicado.

El tratamiento médico para la *prevención de las recurrencias* supone en primer lugar efectuar un correcto diagnóstico con toda la batería de pruebas ya descritas. Una vez confirmado el diagnóstico, *deberemos contener al paciente y a sus familiares*. Un buen acercamiento y el hecho de llevar tranquilidad al enfermo en muchas ocasiones son mejores que numerosas medicaciones.

Debemos informar al paciente que deberá efectuar un régimen hiposódico estricto y que las crisis suelen aparecer cuando se sale del régimen. Tendrá que evitar la tétada CATS: cafeína, alcohol, tabaco y estrés.

Se podrán administrar, si no están contraindicados, diuréticos del tipo de la clortalidona, la hidroclorotiazida o inhibidores de la anhidrasa carbónica como la acetazolamida. La utilización de este último fármaco, que también suele utilizarse en el glaucoma, se basa en la localización de la anhidrasa carbónica en la estría vascular o en las células oscuras (*dark cells*) que serían las productoras de la endolinfa. Los diuréticos se ingerirán por la mañana y deberán acompañarse de dieta y elementos ricos en potasio, como el jugo de naranja. Monitorear los niveles de potasio suele ser muy útil para disminuir el volumen de los líquidos sistémicos extracelulares y secundariamente reducir la presión de los líquidos intralaberínticos.

Pueden agregarse depresores vestibulares centrales como diazepam o alprazolam en pequeñas dosis, los que suelen ser muy útiles para disminuir la ansiedad y mejorar la miorelajación.

Los pacientes se han visto beneficiados con fármacos vasoactivos como la nimodipina, la lomifilina-dihidroergocristina, la pentoxifilina o la betahistidina.

En ocasiones pueden efectuarse tratamientos intravenosos con histamina (Horton) en forma de goteos sucesivos y progresivos, por su efecto vasodilatador. Se coloca una ampolla de 1 mg de histamina base en 250 ml de solución glucosada al 5%. Se efectúan goteos intravenosos diarios de una hora de duración. Se comienza con 30 gotas por minuto y se aumentan 10 gotas por día hasta llegar a 90 gotas por minuto. Después de 10 sesiones, estas pueden espaciarse y completar 5 a 10 sesiones más, 2 veces por semana.

Como el factor emocional y las conductas psicológicas de estos pacientes son característicos, es muy importante que logren efectuar un reaprendizaje de las respuestas anímicas cotidianas. Para ello deberían incorporarse a grupos de autoayuda, que en muchas ocasiones son más eficaces que los tratamientos psicológicos individuales; de esta forma comprenderán que no son los únicos que tienen esta afección, lo que disminuirá así el estado de soledad (alivio) que les produce su sintomatología.

Cuando el tratamiento médico no logra su objetivo y las crisis se suceden sin alivio y discapacitan al individuo para sus tareas habituales y su vida social, antes de emplear métodos quirúrgicos, como la descompresión del saco endolinfático, la neurectomía vestibular por vía endocraneana, la laberintectomía u otros, se han ensayado terapéuticas alternativas, tales como la *laberintectomía química*, con empleo de fármacos ototóxicos que son bien conocidos desde 1945 para el tratamiento del vértigo. Fowler ensayó en 1948 la ad-

ministración parenteral de estreptomina por sus efectos sobre las células del oído interno y comprobó el beneficio sobre los vértigos, pero como la acción del fármaco tenía lugar sobre ambos oídos, varios de sus pacientes sufrieron ataxia por la notable reducción de la función vestibular bilateral. Aunque esta técnica podría ser tenida en cuenta en las hidropesías bilaterales, debiera ser controlada estrictamente por otoemisiones acústicas.

Más tarde, Schuknecht (1957) comunicó la aplicación local de esta sustancia. Pero como es sumamente cocleotóxica, otros autores consideran que es mejor la gentamicina, pues tiene menos efectos colaterales sobre el epitelio coclear, y proponen esta terapéutica como alternativa antes de encarar cirugías mayores (véase más adelante).

**Tratamiento quirúrgico.** Si bien se trata de una enfermedad que no pone en peligro la vida, las crisis de vértigo así como la hipoacusia y el acufeno llegan a alterar en cierto grado la calidad de vida. La discapacidad es mayormente emocional antes que física.

Ante el fracaso del tratamiento médico y la prosecución de crisis de vértigo discapacitantes para el individuo, se debe recurrir al tratamiento quirúrgico. Hay diversos parámetros para tener en cuenta al decidir la técnica que se va a emplear:

1. Unilateralidad o bilateralidad de la enfermedad.
2. Audición útil o residual.
3. Audición fluctuante o estable.
4. Tiempo desde el comienzo de la enfermedad.
5. Edad del paciente.

**Cirugía del saco endolinfático.** El saco endolinfático está constituido por un desdoblamiento de la duramadre de la fosa posterior. Se lo localiza a través de una mastoidectomía con exposición de la duramadre entre el seno sigmoideo y el conducto semicircular posterior (fig. 1-155). Se han propuesto gran cantidad de técnicas, pero las más utilizadas son la descompresión simple del saco (se elimina la capa de hueso mastoideo que lo cubre), la incisión de la cara lateral y el cortocircuito de derivación de la endolinfa a la mastoides o al espacio subaracnoideo para que la presión aumentada del sistema endolabiríntico se normalice.

Todas las técnicas sobre el saco endolinfático dan resultados similares cuando se las compara entre sí y aun con la cirugía placebo (solo mastoidectomía sin llegar al saco). Entre el 65 y 80% de los pacientes quedan sin vértigo en los dos primeros años, y se registra un 30% de recurrencias después de ese período. La hipoacusia puede agravarse, según las diversas estadísticas, en un 5 a 10% de los casos operados.

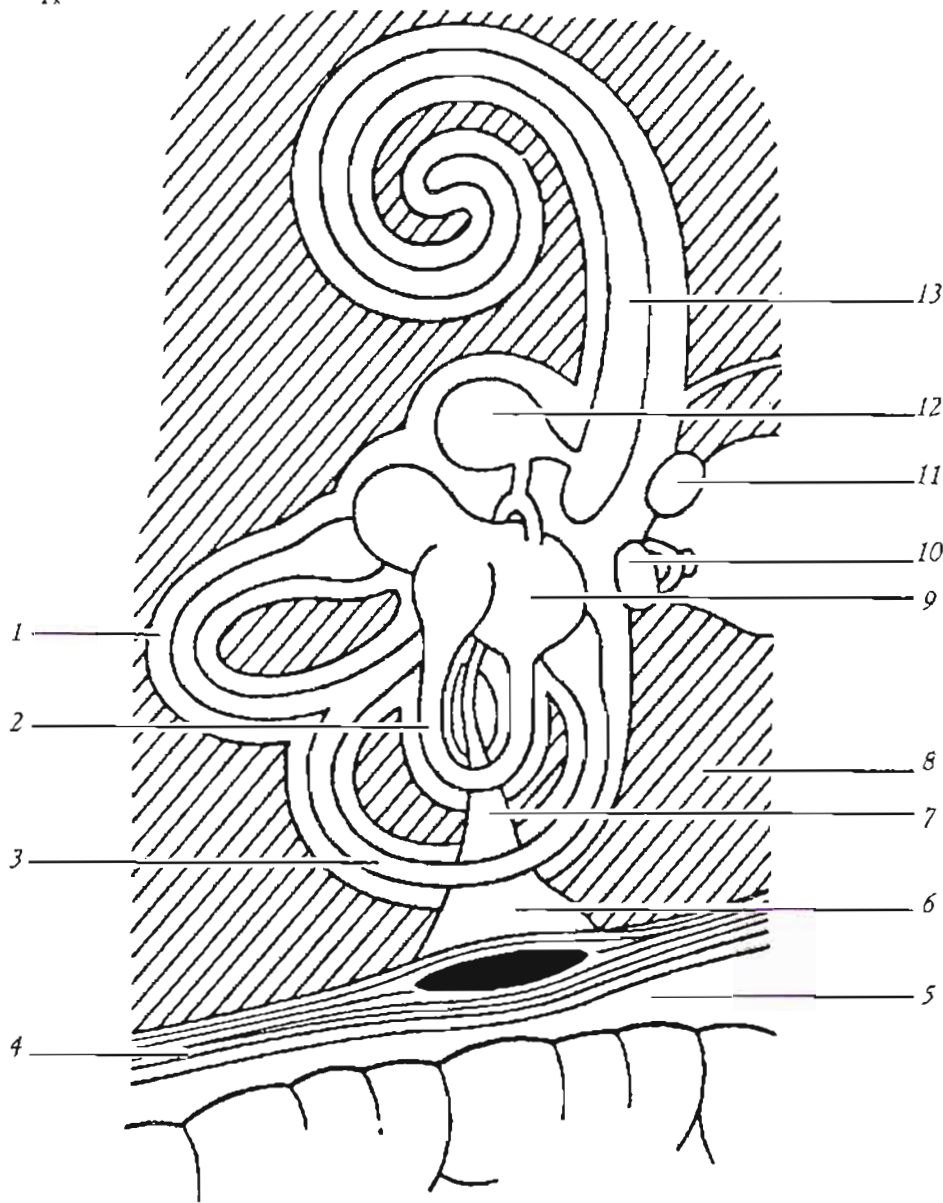
La mejor indicación de la cirugía del saco endolinfático es en los casos unilaterales, con audición útil y fluctuante, en procesos de menos de tres años de evolución y con un potencial de sumación en el electrococleograma (véase pág. 66) de gran amplitud que demuestre hipertensión endolinfática franca.

Así se trate de un placebo o sea fisiopatológicamente correcta, la cirugía del saco endolinfático sigue siendo, por su mínima morbilidad y aceptables resultados, la primera opción entre las cirugías de la enfermedad de Menière en los casos mencionados.

**Neurectomía vestibular selectiva.** Se procura desaferenciar el laberinto posterior mediante la sección de la rama vestibular del VIII par craneano conservando su rama coclear. Se localiza el nervio en la fosa craneal posterior a la salida del conducto auditivo interno a través de una mastoidectomía y apertura de la duramadre presigmoidea o retrosigmoidea (fig. 1-156), o bien en el



A



B

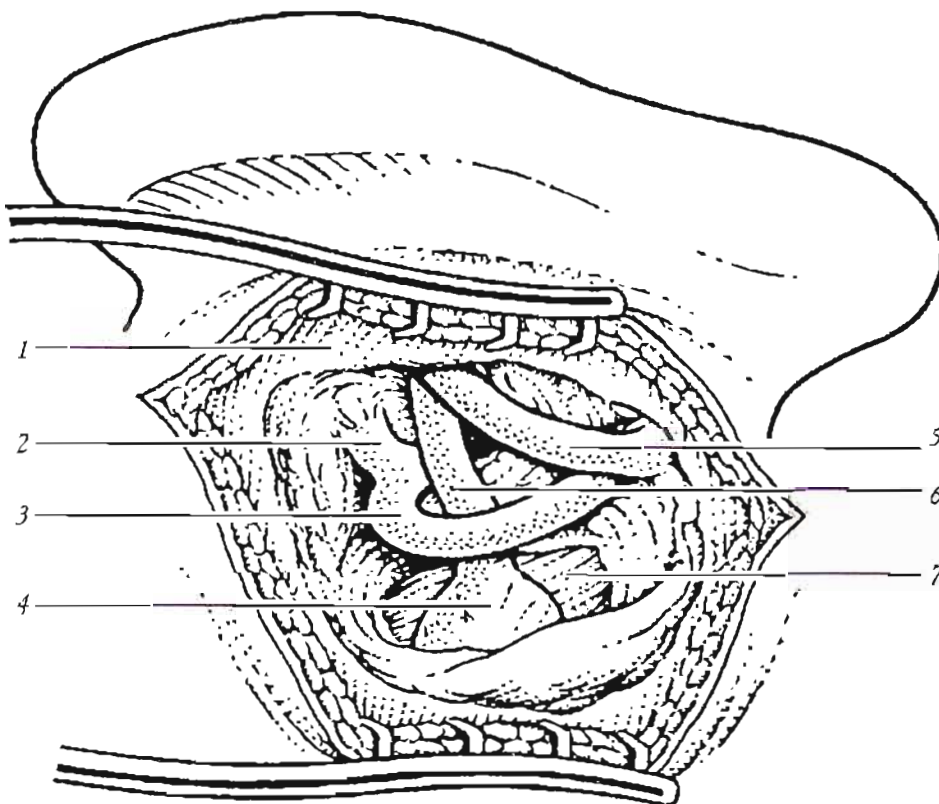


Fig. 1-155. A. Sistema endolinfático en posición operatoria: 1, conducto semicircular superior; 2, conducto semicircular externo; 3, conducto semicircular posterior; 4, duramadre; 5, espacio subaracnoideo; 6, saco endolinfático; 7, acueducto vestibular; 8, hueso mastoideo; 9, utrículo; 10, estribo; 11, ventana redonda; 12, sáculo; 13, acueducto coclear.

B. Descompresión del saco endolinfático. 1, conducto semicircular superior; 2, conducto semicircular externo; 3, conducto semicircular posterior; 4, duramadre de la fosa posterior; 5, nervio facial; 6, saco endolinfático; 7, incisión retroauricular con mastoidectomía.

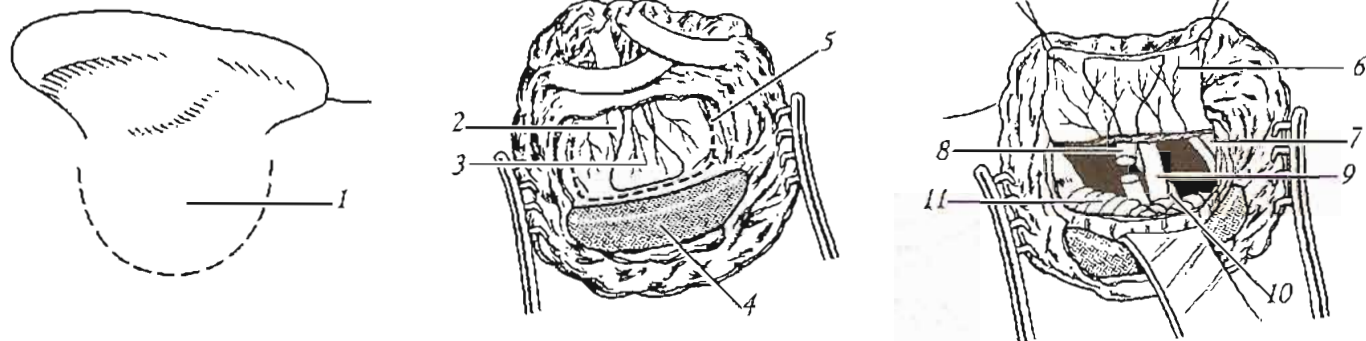


Fig. 1-156. Neurectomía vestibular selectiva.

- 1, incisión retroauricular;  
2, duramadre; 3, saco endolinfático; 4, seno sigmoideo; 5, incisión de la duramadre;  
6, duramadre reclinada;  
7, IX, X y XI par;  
8, nervio vestibular seccionado; 9, nervio coclear; 10, nervio facial; 11, cerebello.

interior del conducto auditivo interno a través de la fosa cerebral media. El primer abordaje se usa con mayor frecuencia.

La neurectomía está indicada preferentemente en la enfermedad de Menière unilateral de evolución tórpida y con audición sin fluctuaciones y útil. Puede utilizarse ante el fracaso de la cirugía del saco endolinfático.

Es muy eficaz para la eliminación del vértigo, lo que sucede en un 95% de los pacientes. La audición se deteriora en el 10 a 20% de los casos.

**Perfusión transtimpánica de gentamicina.** Es un método menos invasivo y de gran versatilidad en sus indicaciones; la gentamicina penetra por la ventana redonda en el oído interno y alcanza el neuroepitelio. Es más vestibulotóxica que cocleotóxica, por lo que, al producir un déficit vestibular, elimina las crisis de vértigo en el 85% de los casos. La audición desciende en el 5 a 10% de los pacientes.

Hay controversia en cuanto a la dosis que se debe emplear y la frecuencia de sus aplicaciones.

Puede usarse en pacientes con audición fluctuante o fija; también en casos de cofosis en enfermedad de Menière unilateral o bilateral, y en esta circunstancia en el oído de mayor disfunción laberíntica.

**Laberintectomía transmastoiidea.** Consiste en la eliminación de los cinco núcleos del neuroepitelio del laberinto posterior. Se realiza por vía transmastoiidea y se abren tres conductos semicirculares y el vestibulo.

Elimina definitivamente el vértigo en el 90 a 95% de los casos, pero se sacrifica por completo la audición existente.

Está indicada en pacientes con enfermedad de Menière unilateral de larga data y acentuada hipoacusia de percepción con menos del 30% de discriminación en la logaudiometría.

### Laberintitis inflamatoria, bacteriana o virósica

Para la discusión de esta afección remitimos al lector al apartado sobre Complicaciones de las otitis (véase antes).

### Arreflexia vestibular súbita con compromiso coclear o sin él

Muchos la clasifican como una neuronitis de aparición súbita y con un acceso único, a diferencia de la neuronitis vestibular descrita en el punto anterior. No obstante, pese a manifestarse más asiduamente de forma única, puede llegar a ser recidivante en algunas ocasiones.

Riesco, en 1957, la describió como una parálisis vestibular súbita y la comparó a la parálisis de Bell u otras parálisis de los nervios craneales, en tanto que Velasco, basándose en los mismos conceptos, la denominó parálisis a *fri-*

gore. Tato no estuvo de acuerdo con esta nomenclatura y manifestó en cambio que correspondería denominarla *arreflexia* o *pérdida de la función vestibular*.

Otros también la han mencionado juntamente con ciertos cuadros vertiginosos de tipo infeccioso o virósico con lesión parcial de un laberinto.

Como vemos, hay algunas contradicciones en cuanto a la exacta definición de la patología de la entidad de referencia. Teniendo en cuenta los conceptos aportados por los distintos autores, podemos decir que la *arreflexia vestibular* se caracteriza por un solo episodio vertiginoso de duración mucho más larga que el de la *neuronitis* y con un *nistagmo* y estado de *desequilibrio* de semanas, tras lo cual el paciente debe aprender que es imprescindible compensarse y habitar su sistema nervioso a prescindir del laberinto afectado.

En cuanto a la sintomatología, Cawthorne señaló que la súbita abolición del laberinto en la *arreflexia vestibular* tiene un efecto devastador sobre el paciente, quien, imposibilitado en posición de decúbito, permanece indefenso e incapaz de moverse. El vértigo abrumador, el terrible mareo y el movimiento turbulento de los ojos, todo acentuado por el mínimo movimiento de la cabeza, se combinan para formar un lamentable cuadro que tiene pocos paralelos en todo el campo de las lesiones y enfermedades, y en algunos casos infortunados esta situación es empeorada por una espontánea evacuación del contenido intestinal.

En estado de crisis, el enfermo se verá obligado a permanecer inmóvil recostado frecuentemente sobre el lado afectado, en una habitación a oscuras y con un sedante adecuado. Se podrá observar que presenta un ostensible *nistagmo* frecuentemente horizontal con componente rotatorio, cuya fase rápida está dirigida hacia el lado sano, y que no se altera con la dirección de la mirada. A medida que pasan los días, los síntomas y los signos van disminuyendo muy lentamente, aunque tanto el vértigo como los vómitos pueden reaparecer con su primer vigor ante un movimiento brusco de la cabeza.

Lo primero que suele compensarse es la sensación vertiginosa. Posteriormente, el paciente deja la cama al final de la primera semana y alrededor de la cuarta semana reanuda sus tareas, con sensación de *desequilibrio* durante los movimientos rápidos de rotación de la cabeza por mucho tiempo, tanto más cuanto mayor sea su edad. El *nistagmo*, si bien desaparece al examen de observación directa, puede persistir por más de cuatro o cinco años —tal como puede demostrarse con un método más sensible como la *videonistagmoscopia*—, en algunos casos sin poder afirmar que la compensación sea definitiva y completa.

No siempre la pérdida de la función es definitiva. Pueden verse casos de recuperación como los descritos por Stenger, quien denominó al *nistagmo* del lado enfermo que aparece después del *nistagmo* paralítico que se registra sobre el lado sano *Erholungsnystagmus*, traducido por Rius como *nistagmo de recuperación*. Este último es más débil y menos manifiesto que el dramático y espectacular de la pérdida brusca. Es de pequeña amplitud y frecuencia, de pocos días de duración, presenta poca sensación vertiginosa y tiene como característica, a veces, ser rotatorio. En muchas ocasiones, la única forma de observarlo es con *videonistagmoscopia*. Además, si el paciente es seguido durante el período de convalecencia, se podrá investigar el *nistagmo* posestimulatorio mediante la maniobra provocatoria de sacudida de la cabeza para observar la evolución, ya que este es el último en compensarse.

Las respuestas a las pruebas calóricas pueden revelar una *arreflexia* total, es decir, pérdida unilateral de función, o *hiporreflexia*; en algunas ocasiones se puede encontrar una función térmica normal si hay recuperación de función.

El nervio coclear permanece indemne en la mayoría de los casos, o puede estar lesionado juntamente con la rama vestibular.



Desde el punto de vista etiológico, la arreflexia se asocia con antecedentes de infecciones de tipo viral o con lesiones vasculares que afectan siempre a la arteria auditiva interna.

Cuando la causa es vascular, puede deberse a cuadros de trombosis, embolia o arteriosclerosis. En todos estos casos, la crisis vertiginosa, junto con la sintomatología vagal, es de aparición brusca y suele acompañarse de hipoacusia y cefaleas. Aparece más frecuentemente en pacientes añosos, quienes muestran una recuperación mucho más lenta y suelen presentar como secuela un desequilibrio.

En este caso, se podrá realizar un diagnóstico topográfico de la lesión de acuerdo con la rama de la arteria auditiva interna que se encuentre afectada:

- a) *Síndrome de la arteria auditiva interna total.* En este caso se ve comprometida la arteria auditiva interna por completo, es decir, están afectadas tanto la arteria coclear como la vestibular; se observa anacusia del oído afectado y una arreflexia vestibular en las pruebas calóricas.
- b) *Síndrome de la arteria vestibular anterior.* La arteria coclear no está lesionada, por lo que la audición es normal. La rama vestibular anterior es la arteria que irriga al conducto semicircular externo, el cual es estimulado en las pruebas calóricas, por lo que en ellas se comprobará una arreflexia vestibular.
- c) *Síndrome de la arteria auditiva interna menor o cocleovestibular.* El nivel de la lesión no afecta a la rama vestibular anterior. Se obtiene respuesta en las pruebas calóricas con preponderancia direccional hacia el lado opuesto al oído afectado. La arteria coclear está comprometida, por lo que existirá anacusia del oído afectado.
- d) *Síndrome de la arteria cocleovestibular posterior.* Se observa hipoacusia del oído afectado con caída en los agudos, y en las pruebas calóricas preponderancia direccional opuesta al oído afectado.
- e) *Síndrome de la arteria vestibular posterior.* La audición es normal y en las pruebas calóricas se comprueba preponderancia direccional opuesta al oído afectado.
- f) *Síndrome de la arteria coclear posterior.* La arteria vestibular no se ve comprometida, por lo cual las pruebas son normales. La audiometría muestra una caída en los tonos agudos del lado afectado.
- g) *Síndrome de la arteria coclear anterior.* La audiometría revela caída en las frecuencias graves del oído afectado; las pruebas vestibulares son normales, ya que esta arteria no está lesionada.

La arreflexia vestibular súbita de origen viral, a diferencia de la que obedece a causas vasculares, no es de aparición rápida, sino que existen ciertos pródromos de carácter infeccioso de tipo gripal. Por esta razón, deberá realizarse un minucioso interrogatorio y evaluación otoneurológica para poder efectuar el diagnóstico diferencial con la neuronitis vestibular.

## Ototoxicosis

El término ototoxicidad se aplica a la acción de todos aquellos medicamentos que pueden provocar daño auditivo, tanto coclear como vestibular (véase pág. 191). Tras la constatación de los efectos ototóxicos de la estreptomina, se comenzaron a realizar rigurosas experiencias en animales antes de utilizar en clínica humana nuevos fármacos que puedan ser nocivos para el oído.

Las lesiones por sustancias ototóxicas se producen principalmente en el oído interno, a nivel del epitelio sensorial del órgano de Corti, en las crestas ampollares de los conductos semicirculares y en las máculas del utrículo y del sáculo. Los síntomas que puede provocar la ototoxicidad por fármacos, como

ya se señaló en el apartado anterior, consisten por lo general en acufenos, hipoacusias y vértigo o inestabilidad.

La *inestabilidad*, con marcha tambaleante, lenta y con aumento de la base de sustentación, puede acompañarse de síntomas neurovegetativos. El comienzo suele ser insidioso, y la frecuencia y el grado de inestabilidad dependen directamente de la duración y la cantidad de fármaco administrado. El vértigo es poco frecuente.

Ante el examen calórico se obtendrá una ausencia de respuesta bilateral.

La recuperación del equilibrio, producto de la compensación central, suele ser incompleta y de lenta evolución, sobre todo en personas de edad avanzada. Se la puede facilitar por medio de ejercicios específicos de rehabilitación vestibular. El pronóstico es más favorable en jóvenes, en los que la recuperación es por lo general casi completa.

### Traumatismos laberínticos

Para la discusión de este tema remitimos al lector al apartado correspondiente a Hipoacusias neurosensoriales (pág. 156).

### Vértigo postural paroxístico benigno

Se trata de una de las afecciones más comúnmente observadas en la clínica diaria en el consultorio de otoneurología. También se la suele denominar *cupulolitiasis* o *canaliculolitiasis* de alguno de los conductos semicirculares, por lo general el posterior.

El vértigo de posición fue mencionado por primera vez por Bárány en 1921; décadas después, en 1952, Dix y Hallpike realizaron la primera descripción clínica completa; posteriormente, en 1969, Schuknecht pudo constatar en estudios necrópsicos de oídos humanos un depósito calcáreo en la cúpula del conducto semicircular posterior.

Algunos autores opinan que no se trata de una verdadera enfermedad, sino que suele ser la secuela de distintas patologías del oído interno (traumatismo, neurolabirintitis viral, insuficiencia vertebrobasilar, enfermedad de Menière, cirugía, ototoxicidad, labirintitis luética, degeneración de la membrana otocorial por edad avanzada y otras), aunque en la mitad de los casos no puede hallarse su verdadera causa, pues los pacientes no "registran" el factor etiológico, que suelen ser pequeños traumatismos por golpes, al caerse sentado, golpear la cabeza con una repisa, etcétera.

El 50% de los pacientes que presentan esta sintomatología realizan la consulta una vez que el episodio ha pasado. Realizamos el diagnóstico entonces basándonos en la normalidad de la evaluación otoneurológica confrontada con los datos típicos del interrogatorio. El otro 50% de los pacientes concurren al consultorio en plena crisis.

Durante el interrogatorio debemos ser muy cautos y preguntar claramente al paciente tras explicarle qué es lo que se entiende por vértigo ("sensación ilusoria de movimiento giratorio"), que no debe ser confundido con la inestabilidad o desequilibrio que suele presentarse después del episodio.

Posteriormente se tratará de determinar, de manera bien precisa, el tiempo de duración, ya que el paciente, cuando siente que "las cosas le dan vueltas" o que "él está dando vueltas alrededor de ellas", cree que dura una eternidad, cuando en realidad solo han sido unos segundos.

Por último, es importante indagar si el vértigo fue desencadenado por algún movimiento, ya que si no hubo movimiento de la cabeza con respecto al es-

pacio no se trata de un vértigo posicional. El paciente debe manifestar que siempre existe un cambio de posición determinado que suele ser el desencadenante, por ejemplo, al acostarse, levantarse o cambiar de posición en la cama, o también al girar la cabeza hacia arriba para buscar algo del último estante de la biblioteca.

Se trata de un vértigo breve, de 5 a 30 segundos de duración, que desaparece si el paciente permanece inmóvil, pero vuelve a aparecer —aunque suele ser más breve— al abandonar la posición primaria. Si insistimos varias veces con esta maniobra, comprobaremos que desaparece, pero al cabo de un tiempo, que suele variar de minutos a horas, puede reproducirse.

Esta afección puede manifestarse una sola vez, pero puede durar varios días o meses hasta que desaparece. Suele ser recidivante y con las mismas características.

En muchos casos se acompaña de síntomas neurovegetativos: náuseas, vómitos, sudación, palidez, taquicardia, etc., y luego del acceso el paciente puede quedar con inestabilidad y desequilibrio, cuya duración es independiente del propio vértigo.

Es importante tener en cuenta que no existen signos audiológicos que acompañen a las crisis, como hipoacusia, acufenos, sensación de oído pleno, ni cefalalgias.

La teoría de la cupulolitiasis o canaliculolitiasis es la más aceptada. Se produciría por el depósito de sustancias orgánicas (degradación de otoconios) sobre la cúpula o dentro del conducto semicircular —generalmente el posterior—, lo que hace que esa cúpula se torne más “pesada” o la endolinfa más densa y presente distinto grado de desplazamiento que la cúpula opuesta, por lo que ambas cúpulas informan entonces de manera discordante el mismo movimiento. Cuando el paciente coloca su cabeza en la posición desencadenante, se produce el desplazamiento utriculófugo de la cúpula alterada. La latencia que se observa antes de que se produzcan los nistagmos refleja el lapso de tiempo requerido para el desplazamiento de la masa otoconial, y la fatigabilidad es provocada por la dispersión de las partículas en la endolinfa.

**Diagnóstico.** Se realiza por medio de la maniobra provocadora de Hallpike, que consiste en colocar al paciente sentado sobre la camilla, para luego hacerlo girar  $45^\circ$  hacia el lado que presumiblemente presenta el problema y llevarlo con rapidez a la posición de cabeza colgando hacia atrás, según puede verse en la figura 1-157. Según el tipo y dirección del nistagmo que aparezca, podremos saber en qué conducto semicircular se han depositado los otoconios teniendo en cuenta la correlación de los conductos semicirculares

Fig. 1-157. Prueba de reposición de Dix-Hallpike para el vértigo postural paroxístico benigno. El paciente es movido rápidamente hacia atrás manteniéndosele la cabeza hacia el lado inicial del movimiento.





con los músculos oculares que actúan. Estos nistagmos tienen la característica de ser geótopos y presentan latencia, fatiga (duran 5 a 30 segundos, aunque el paciente permanezca en la posición desencadenante) y agotamiento (desaparecen luego de provocar varias veces la maniobra).

Previamente a la maniobra, es importante explicarle al paciente que debe hacer frente al vértigo y mencionarle sus características, ya que para poder constatarlo vamos a necesitar de su colaboración y solicitarle que no cierre los ojos.

El nistagmo se puede apreciar mediante las gafas de Frenzel o la videonistagmoscopia. El registro electronistagmográfico puede ser de cierta utilidad, pero debemos tener en cuenta que no registra los movimientos torsionales y que el mayor componente lineal es de tipo vertical, por lo que deberá conectarse también este canal. En nuestra opinión, el mejor método de visualización es por medio de la videonistagmoscopia, ya que permite registrar todo tipo de movimiento ocular y a la vez grabarlo en una cinta de vídeo para el ulterior control y seguimiento del caso.

Además de realizar las maniobras "provocadoras", debemos efectuar un chequeo otorrinolaringológico y otoneurológico completo con toda la batería de pruebas para excluir cualquier otra patología.

**Tratamiento.** Una vez hecho el diagnóstico correcto se efectuarán las maniobras de recolocación de los otoconios, de las que existen distintos tipos según los autores —Epley, Sémont y Toupet, etc.—. Este acto terapéutico nos ha dado resultados satisfactorios en muchos casos, a veces desde la primera sesión.

Pero hay casos en que los pacientes no mejoran, y entonces les sugerimos que realicen ejercicios posturales varias veces por día para lograr la habituación, recalcándoles que "al vértigo no hay que escaparle, sino enfrentarlo" para poder solucionar el problema.

Algunos suelen administrar depresores vestibulares, pero en nuestra opinión con ello solo se logra que la habituación vestibular se prolongue en el tiempo y el problema no se solucione. No obstante, hay casos muy renuentes en los cuales podrá suministrarse este tipo de medicación.

También se postularon diversas técnicas quirúrgicas para aquellos casos intratables e incapacitantes. En 1978, Gacek propuso la sección del nervio ampular del conducto semicircular posterior, y Epley en 1980 y Hausler en 1987 la efectuaron por vía hipotimpánica. Otras técnicas son la neurectomía vestibular por la fosa media o la obliteración del conducto semicircular posterior por vía mastoidea descrita por McClure.

## Cuadros retrolaberínticos

### Neuronitis vestibular

Es un cuadro dramático provocado por la pérdida abrupta de las señales aferentes que envían los receptores vestibulares periféricos a los centros de integración. El paciente comienza repentinamente con un cuadro vertiginoso muy grave, acompañado de intensos síntomas neurovegetativos: náuseas, vómitos, taquicardia, transpiración, palidez. No puede caminar ni moverse, pues con el movimiento de la cabeza la situación empeora, y tiende a acostarse sobre el lado afectado.

No presenta síntomas auditivos, tales como hipoacusia o acufenos, por lo que podemos recordarla como la enfermedad laberíntica con audición normal.

Este cuadro puede durar uno a varios días, y el paciente presenta los signos característicos de afectación periférica armónica: todas las pruebas vestibuloespinales muestran desviación hacia el lado enfermo y nistagmo (fase rápi-

da) hacia el opuesto. Debemos recordarlo, pues suele confundírsele en los servicios de urgencia con trastornos digestivos o hepáticos por los intensos vómitos que presenta el enfermo. Por lo tanto, *corresponde pesquisar siempre los ojos para observar si existe nistagmo espontáneo.*

El término neurinitis vestibular es el más usado para esta afección, pero también implica una patología no probada. Suele denominársela también vestibulopatía periférica aguda, neuritis vestibular, arreflexia súbita o nerolaberintitis vestibular.

Los distintos autores suelen señalar que existen antecedentes virósicos anteriores o la presencia de focos sépticos, pero en realidad la causa aún se desconoce. La hipótesis de una patogenia viral, sin embargo, es asociativa, y ningún virus ha satisfecho aún el criterio de prueba óptima. Los estudios serológicos han mostrado aumento de los títulos de anticuerpos contra el virus del herpes simple, el citomegalovirus, el virus de Epstein-Barr, el virus de la rubéola, el adenovirus, etc. Pero estas afecciones son comunes y pueden coexistir independientemente o infectar el laberinto vestibular.

La evaluación otoneurológica señalará una desaferenciación de los receptores periféricos con sus características de armonía, sin signos neurológicos, con nistagmo espontáneo y de mirada al lado opuesto de la disfunción (unidireccional) y con una arreflexia o hiporreflexia muy notable en las pruebas de estimulación de los conductos semicirculares horizontales (calórica o de rotación cefálica activa).

Los pacientes suelen mejorar espontáneamente de sus vértigos en unos pocos días, en tanto que las reacciones vestibuloespinales se recuperan más rápidamente que las oculomotoras. El nistagmo espontáneo (observado con lentes de Frenzel o videonistagmoscopia) desaparece en la mayoría de los pacientes en uno o dos meses, aunque a veces permanece por bastante más tiempo.

El abordaje terapéutico de estos pacientes consta de dos etapas: la primera es puramente sintomática con el fin de disminuir los fenómenos neurovegetativos y el vértigo. Para ello utilizaremos los fármacos mencionados en la fase aguda de la enfermedad de Menière: depresores vestibulares y anticolinérgicos. Pero debemos ser cautos con la medicación depresora y sugerirle al paciente que, pese a su desconfianza, comience cuanto antes con la segunda etapa, consistente en ejercicios de rehabilitación para favorecer la compensación vestibular, pues si continuamos deprimiendo el sistema nos costará más tiempo lograr el fin esperado.

### Neurinoma del acústico

El neurinoma del acústico es un tumor que se forma generalmente en la rama vestibular del VIII par, no en sus fibras nerviosas sino en las células de Schwann que las recubren; es encapsulado y benigno.

Generalmente nace dentro del conducto auditivo interno, especialmente en su porción más lateral (fondo) en la zona del ganglio de Scarpa, y en este caso origina síntomas más tempranos aun cuando sea pequeño. Los neurinomas del acústico que nacen en el ángulo pontocerebeloso, en la porción más medial del nervio vestibular, pueden desarrollar gran tamaño casi sin presentar síntomas.

El neurinoma del acústico constituye entre un 9 y 10% de las lesiones endocraneanas expansivas. Aparece generalmente a edad mediana, aunque puede presentarse entre los 20 y los 60 años.

Los tumores del ángulo pontocerebeloso generalmente son lesiones de tipo

benigno de origen neuroectodérmico que raramente comprometen el nervio facial, excepto cuando alcanzan gran tamaño. Las lesiones malignas se observan en menos del 1% de los casos, y cuando se presentan en general provienen de los elementos localizados dentro del sistema nervioso central.

Si bien el neurinoma del acústico es el tumor más común del ángulo pontocerebeloso, no es el único. La incidencia de lesiones benignas se señala en la tabla 1-30.

Las metástasis más frecuentes provienen de cánceres de pulmón, mama y orofaringe, por lo que se debe solicitar un centellograma óseo a todo paciente que presente un tumor del ángulo pontocerebeloso con antecedentes de cáncer en otra región.

**Anatomía patológica.** Es un tumor encapsulado. Microscópicamente tiene siempre dos zonas identificables, una fibrilar, compuesta por células de Antoni tipo A, compactas de núcleo alargado y dispuestas en forma de empalizada, y otra de tipo reticular, con células de Antoni tipo B, con tenues fibrillas entrelazadas, de apariencia neural, con células ovoides poco cromáticas.

En cada tumor hay distintas proporciones de células de Antoni A y B. Los neurinomas del acústico con mayor cantidad de células tipo B son de crecimiento más rápido, muy vascularizados y más frecuentes en las mujeres.

**Manifestaciones clínicas. Síntomas tempranos.** Generalmente da lugar a un síndrome cocleovestibular unilateral progresivo con acufenos, hipoacusia e inestabilidad.

El *acufeno* es de intensidad variable y permanente. Su timbre es generalmente agudo, y suele presentarse con bastante anterioridad a la aparición de otros síntomas en más del 15% de los casos.

La *hipoacusia* unilateral y progresiva debe alertar al médico acerca de la posibilidad de que ese paciente padezca un neurinoma del acústico hasta que se demuestre lo contrario. El 80% de los pacientes con neurinoma del acústico consultan por hipoacusia y por no poder percibir correctamente una conversación por teléfono con ese oído.

La hipoacusia generalmente se caracteriza por descenso en las frecuencias agudas, pero también puede ser plana o con pérdida más acentuada en los tonos graves. Por tanto, no hay un perfil audiométrico patognomónico del neurinoma del acústico.

Se debe tener presente que el 1,5% de las sorderas súbitas son producidas por neurinomas del acústico y que el 15% de los neurinomas del acústico comienzan con una sordera súbita; también puede presentarse como una sordera fluctuante, o sea, con pérdidas auditivas que se recuperan espontáneamente o con tratamiento, lo que simula de esta manera una hidropesía endolaberríntica o enfermedad de Menière. El 5% de los neurinomas del acústico tienen audición normal y no hay relación entre la magnitud de la sordera y el tamaño tumoral.

Tumor	Incidencia
Neurinoma del acústico	85%
Meningiomas	10%
Colesteatoma de la punta del peñasco	2,5%
Neurinoma del facial	1,2%
Quistes aracnoideos	0,5%
Otros	0,9%

Tabla 1-30. Tumores benignos del ángulo pontocerebeloso.



El paciente también puede padecer *inestabilidad*. Si bien el tumor crece en la rama vestibular, suele provocar poca sintomatología laberíntica por presentar un crecimiento lento, que permite la compensación central. Es bastante infrecuente que el paciente consulte por crisis de vértigo.

*Síntomas tardíos.* En el momento actual, con los estudios complementarios con que se cuenta, es menos frecuente realizar el diagnóstico al llegar a esta etapa, en que el paciente puede desarrollar neuralgia del trigémino, paresia facial, síndrome de hipertensión endocraneana, síndrome cerebeloso, compromiso del VI par así como del IX, X y XI par craneano.

Al crecer hacia la región superior y anterior, puede generar compromiso del V par, que se pone de manifiesto por hipoestesia corneana y de la cara o neuralgia.

El nervio facial raramente se ve comprometido; cuando se presenta una masa ocupante en el ángulo pontocerebeloso con parálisis facial, se debe pensar en la presencia de un neurinoma del facial o un colesteatoma congénito. El facial motor necesita que más del 50% de sus fibras estén comprometidas para presentar paresia, pues las fibras motoras presentan una gran adaptabilidad a la compresión. El neurinoma por compresión puede alterar las fibras sensitivas y sensoriales del VII par; por lo tanto, es importante investigar la sensibilidad del piso del conducto auditivo externo y examinar el lagrimeo homolateral.

Si el tumor crece hacia la región inferior, compromete los pares IX, X y XI, y puede ocasionar un síndrome de hipertensión endocraneana.

**Diagnóstico.** El diagnóstico temprano es de fundamental importancia por tratarse de un tumor benigno cuya ablación puede dejar al paciente sin secuela alguna, aparte de la inherente a la función del nervio que le dio origen. En casos precisos de tumores pequeños se puede conservar la audición. La posibilidad de que no haya morbilidad posoperatoria, especialmente la preservación de la función del nervio facial normal, es inversamente proporcional al tamaño del tumor.

Para el estudio del paciente se solicita audiometría tonal, logaudiometría, impedanciometría, BERA, electronistagmografía y radiología.

*Audiometría tonal.* El neurinoma del acústico provoca clásicamente una hipoacusia perceptiva unilateral con caída en los agudos. Sin embargo, no hay curva patognomónica. Se observó que un 66% de los pacientes presentaron caída en los agudos, un 9% pérdidas en los graves y otros cursaron con una curva plana o en campana.

*Logaudiometría.* En general se presenta una disociación logaudiométrica, y se observa un umbral mejor en la audiometría que en la logaudiometría. Esto significa que el paciente muestra peor discriminación del mensaje hablado de lo que debería tener por la pérdida de percepción de los tonos en la audiometría.

A las curvas les cuesta ascender; no llegan al 100% de discriminación y forman una meseta por más que se aumente la intensidad del estímulo.

La logaudiometría es un estudio valioso para orientar el diagnóstico, pero su real importancia radica en que permite apreciar la utilidad social de la audición y, en consecuencia, elegir la vía de abordaje quirúrgico para preservarla o no.

*Electronistagmografía.* Las respuestas calóricas del 80% de los neurinomas del acústico están disminuidas o abolidas. En el 20% restante son normales porque el tumor se origina en el nervio vestibular inferior.

*Impedanciometría.* Consiste en la obtención del reflejo acústico a fin de eva-

luar su umbral, latencia y fatiga. El umbral ascendido, la latencia prolongada y la fatiga patológica indican que la hipoacusia se debe a una alteración de la primera neurona de la vía acústica.

Esta prueba supraliminal objetiva indica una lesión retrococlear con una positividad del 81%.

*Pruebas supraliminales subjetivas* (Fowler, SISI, Carhart). Ya no se utilizan para el diagnóstico de neuronopatía por la alta incidencia de resultados falsos negativos.

*Respuestas evocadas de tronco cerebral* (BERA). Mide la latencia, que es el tiempo que transcurre entre la aplicación de un estímulo sonoro y la aparición de la respuesta evocada de los núcleos acústicos a nivel del tronco. Se puede presumir la presencia de una lesión retrococlear por medio del BERA ante los siguientes hallazgos:

- a) P1 de amplitud y latencia normal.
- b) P3-P5 de amplitud disminuida y latencia aumentada.
- c) Alargamiento IT 1-5 homolateral ( $> 4,2$  ms).
- d) Diferencia interaural 1-5  $> 0,3$  ms.

La confiabilidad del BERA es de más del 90% en tumores de más de 1,5 cm y del 70% en los que no llegan a ese tamaño.

*Radiología simple.* Se obtienen placas en proyección transorbitaria comparativa bilateral y de Stenvers bilateral. En ellas se puede observar un agrandamiento del poro acústico (figs. 1-158 y 1-159).

El estudio radiográfico debe completarse ineludiblemente con una tomografía.

*Tomografía axial computarizada* (TAC). Debe ser de alta resolución, o sea, con cortes no mayores de 1,5 mm, axiales y coronales. El tumor presenta la misma densidad que el cerebro; por lo tanto, debe solicitarse la aplicación de contraste yodado intravenoso para reforzar la imagen. Esto además permite diferenciar al neurinoma de los meningiomas, que son hiperdensos.

El 80% de los neurinomas son de forma redondeada, raramente oval, y no provocan osteólisis ni hiperostosis a nivel de la superficie de contacto con la pared posterior del peñasco como el meningioma.

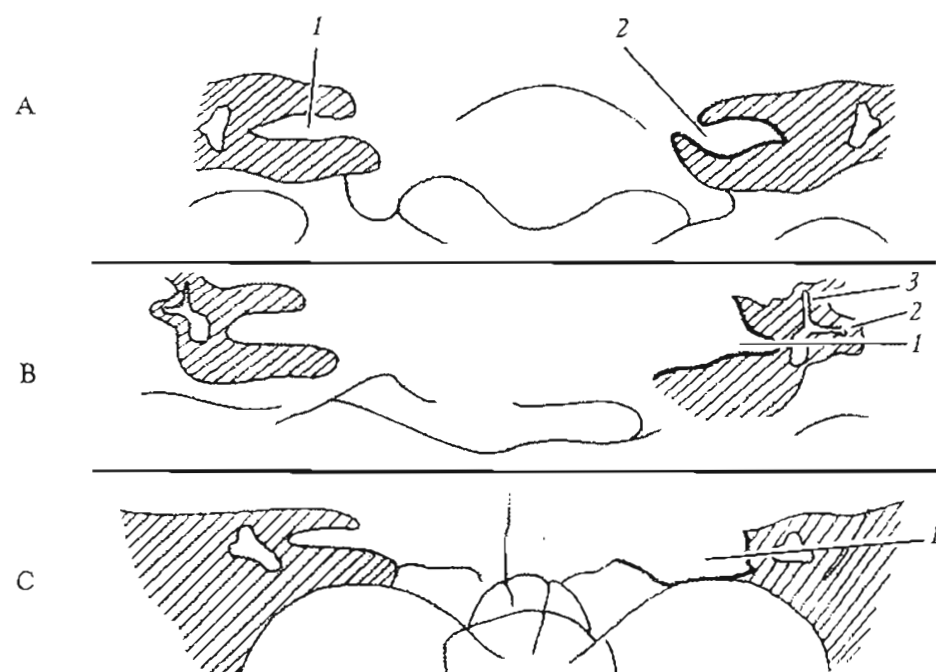
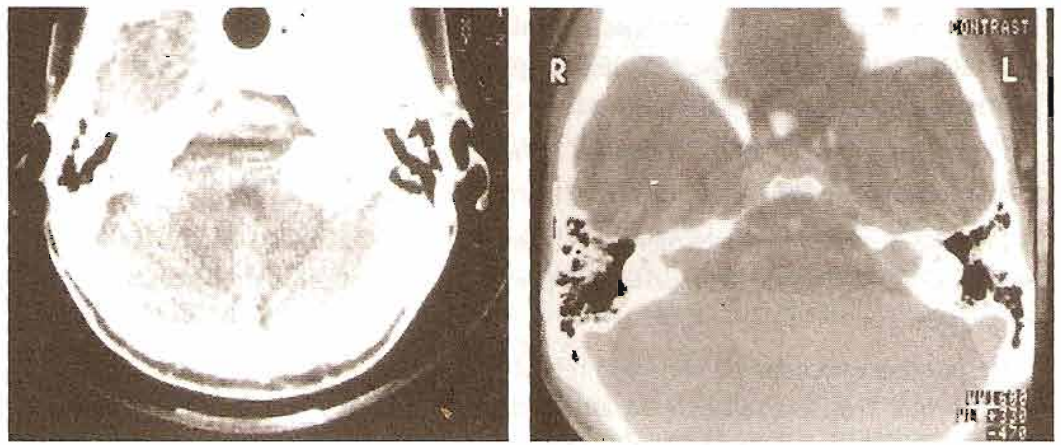


Fig. 1-158. Incidencias transorbitarias con distintos grados de lesiones del conducto auditivo interno izquierdo. A. Conducto auditivo interno derecho normal (1) y neurinoma del acústico izquierdo intracanalicular (2). B. Neurinoma del acústico intracanalicular y extra canalicular con lisis parcial del conducto auditivo interno (1). 2, conducto semicircular horizontal; 3, conducto semicircular superior. C. Neurinoma con lisis total del conducto auditivo interno (1).



Fig. 1-159. A. Tomografía computarizada axial de peñasco. Con contraste.

B. Tomografía computarizada axial con dilatación de conducto auditivo interno izquierdo. Sin contraste.



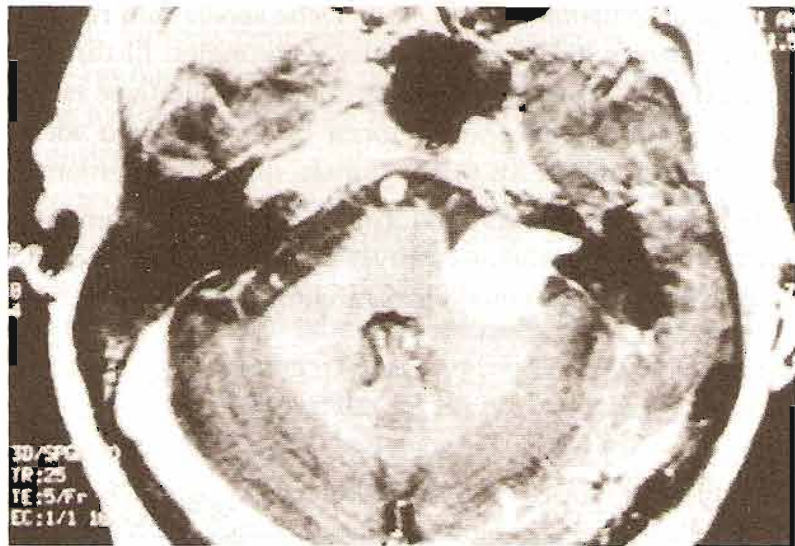
A

B

En resumen, el neurinoma del acústico se ve como un tumor redondeado, central en el conducto auditivo interno, isodenso y que se tiñe con el contraste (fig. 1-160). Aquellos tumores que presentan un diámetro menor de 10 mm pueden pasar inadvertidos en la TAC; por lo tanto, una TAC normal no asegura que no exista un neurinoma del acústico en el ángulo pontocerebeloso y en el conducto auditivo interno.

*Resonancia nuclear magnética.* Se basa en la densidad de los tejidos de acuerdo con su contenido de átomos de hidrógeno; es importante la diferencia de protones de una estructura a otra: fuerte densidad protónica del agua y de los tejidos ricos en agua, débil densidad de la grasa y de los tejidos pobres en agua. Esto permite una superior resolución de los tejidos blandos. No presenta artificios óseos por no dar imagen ósea, lo que la hace particularmente importante para el diagnóstico de neurinomas intracanaliculares.

A



B

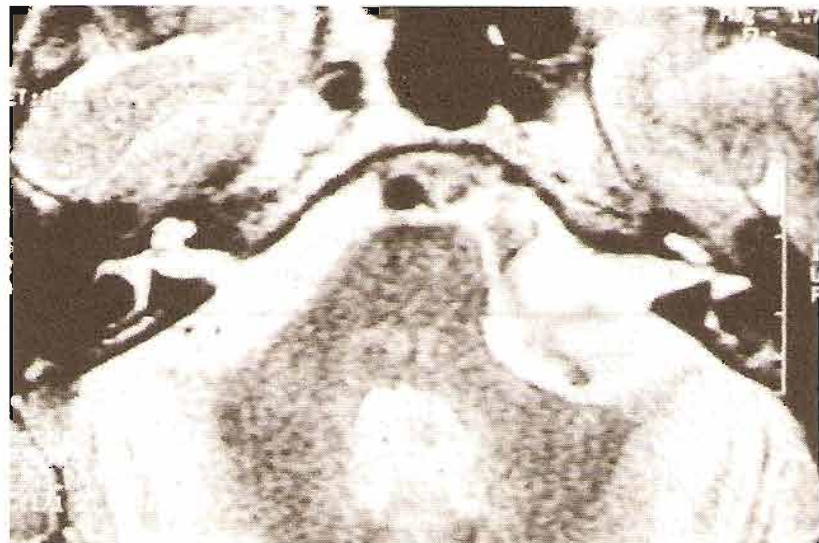

Fig. 1-160. A. RMI con gadolinio. Véase el tumor hipercaptante en el oído izquierdo penetrando al ángulo pontocerebeloso. B. RMI en T2 donde se observa el tumor y el líquido cefalorraquídeo en la cisterna cerebelopontina.



Se utiliza el gadolinio, que es un agente paramagnético, para magnificar la imagen tumoral. La resonancia permite realizar cortes axiales, coronales y sagitales (fig. 1-161). Se la solicita en T1 y T2 sin gadolinio y con él.

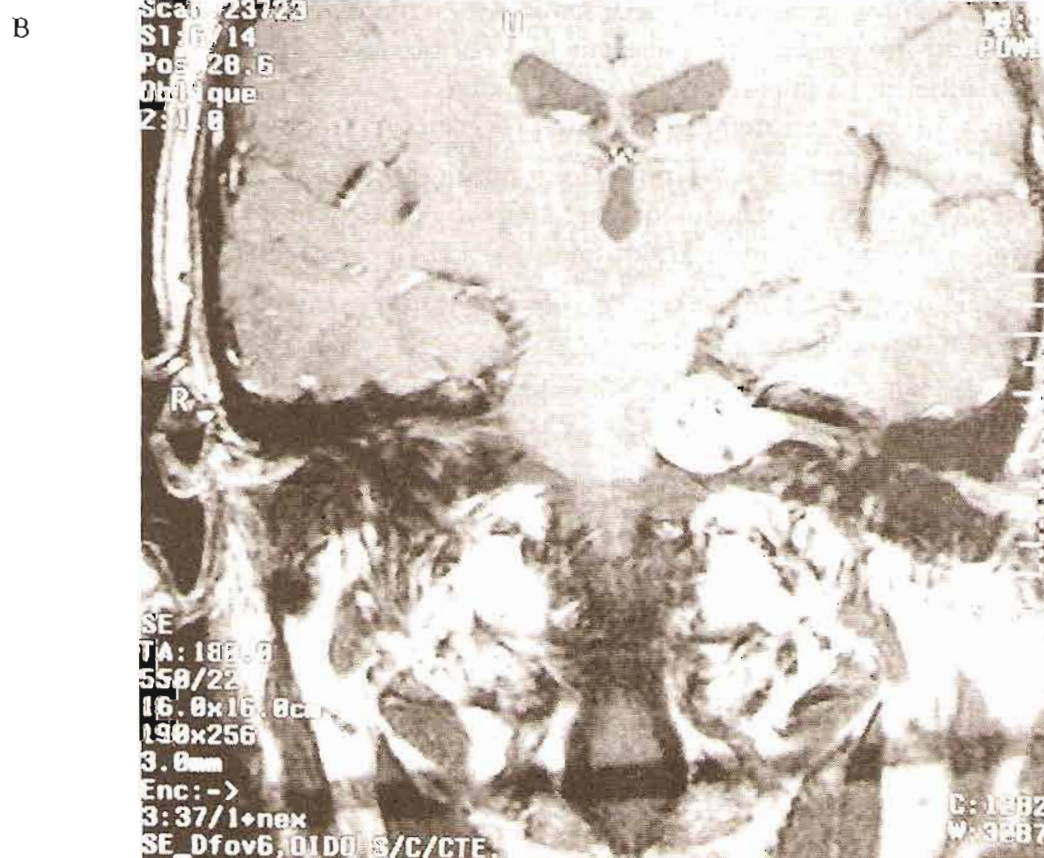
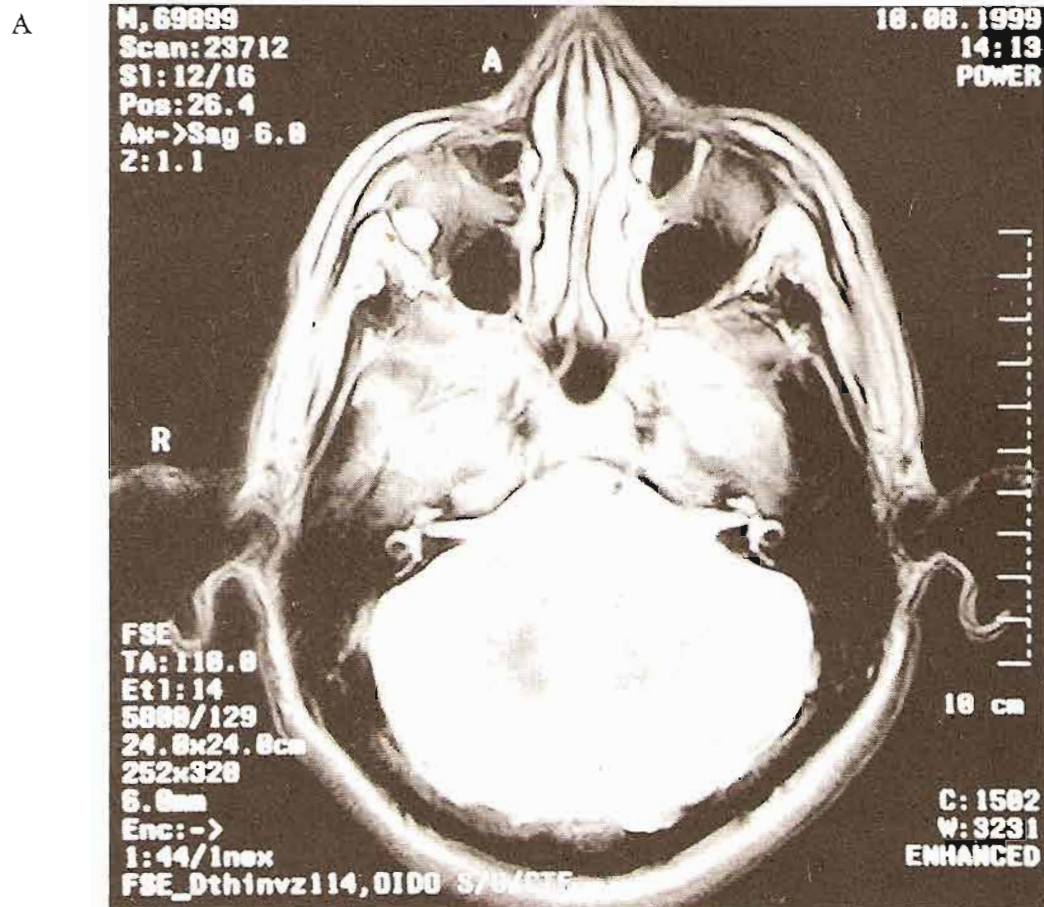
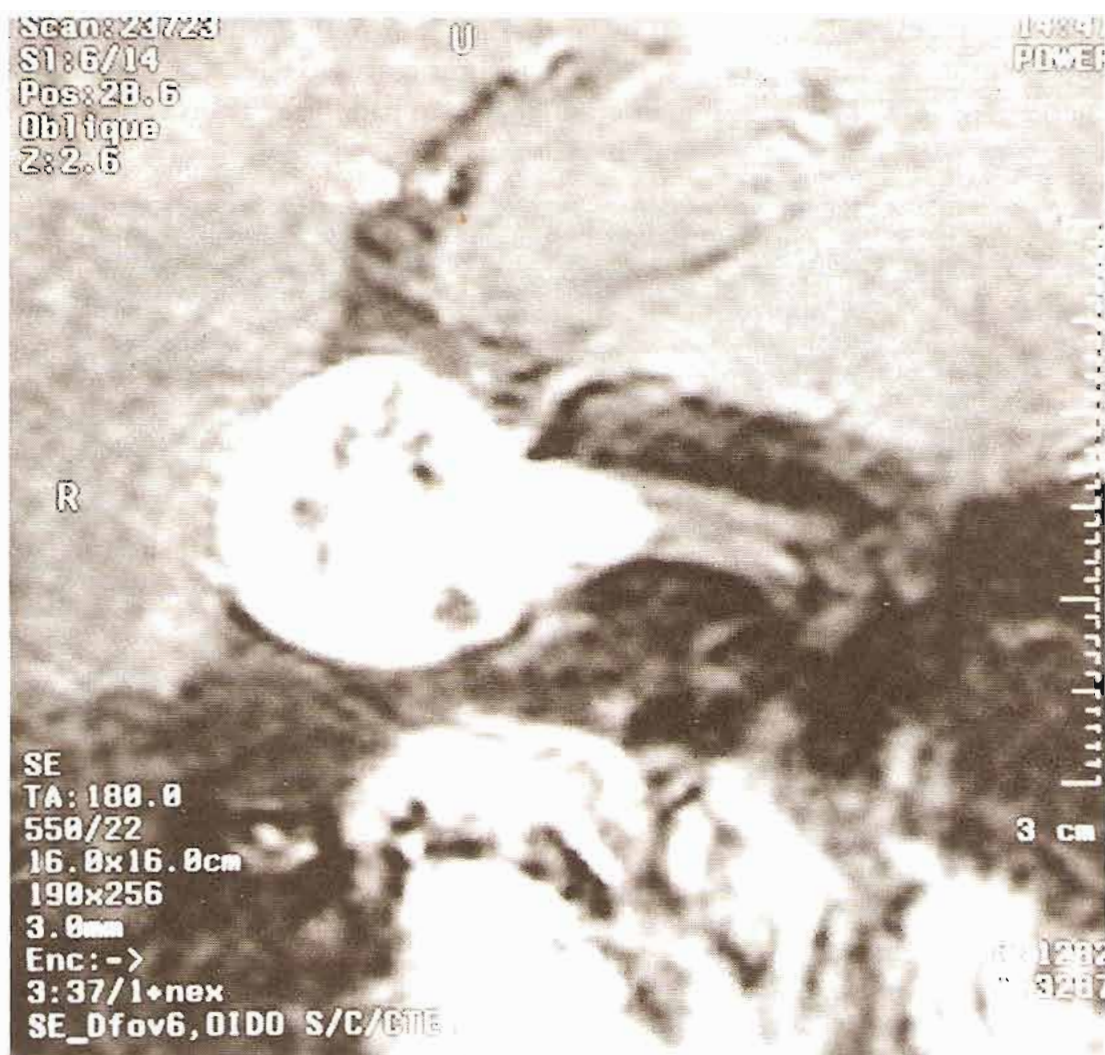

Fig. 1-161. Imagen por resonancia magnética de un neurinoma de VIII par en el ángulo pontocerebeloso izquierdo.  
A. Corte axial.  
B. Corte coronal.  
C. Corte coronal, con mayor aumento (pág. sig.).





C

**Diagnóstico diferencial.** Hemos señalado que el 80% de los tumores del ángulo pontocerebeloso son neurinomas del acústico (tabla 1-30). Aun aquellos que no son neurinomas del VIII par se presentan generalmente con sintomatología coclear (hipoacusia) y vestibular (inestabilidad, vértigos).

Los meningiomas (10%) se visualizan por tomografía computarizada aun sin contraste y se refuerzan más que los neurinomas con este. Se los puede ver más adheridos a la pared posterior del peñasco y excéntricos al conducto auditivo interno, casi siempre con una proyección petroclival.

Los colesteatomas congénitos de la punta de peñasco producen imágenes osteolíticas, son marcadamente hipodensos y clínicamente pueden presentar parálisis facial asociada a la sintomatología cocleovestibular.

En la neurofibromatosis central tipo II la lesión es bilateral y se asocia a veces con meningiomas.

Otras patologías, como hemangiomas, quistes aracnoideos, neurinomas del V par o de los nervios mixtos IX, X y XI y lipomas, son menos frecuentes.

**Tratamiento.** Para poder encarar la terapéutica que se va a adoptar ante un paciente con un neurinoma del VIII par se deben analizar los siguientes parámetros:

1. *Tumor unilateral o bilateral.* El 98% de los neurinomas del acústico son unilaterales y no forman parte de la neurofibromatosis tipo II.
2. *Audición homolateral y contralateral.* La audición homolateral en el 70% de los casos es mala y no alcanza en el preoperatorio una discriminación socialmente útil del 60%. La audición contralateral general-

mente es la mejor; en caso de ser la peor, constituye un desafío encontrar la forma de curar al paciente conservando la audición del lado con el tumor.

3. *Tamaño del tumor.* A los efectos de considerar las posibilidades de conservar la audición, preservar la función del nervio facial y advertir sobre la posible morbilidad, seguimos la clasificación de los neurinomas propuesta por M. Toss:
  - Intracanaliculares.
  - Pequeños: hasta 1 cm en ángulo pontocerebeloso.
  - Medianos: 2 cm en ángulo pontocerebeloso.
  - Grandes: hasta 3 cm.
  - Gigantes: más de 3 cm.
4. *Edad.* Como el neurinoma del acústico crece más en los jóvenes que en los pacientes añosos, la conducta variará de acuerdo con la edad.
5. *Sexo.* Las mujeres presentan un desarrollo más acelerado del tumor.
6. *Evolutividad del tumor.* No hay relación entre el tiempo transcurrido desde el comienzo de los síntomas y el tamaño del tumor. Un 20% de los neurinomas del acústico, preferentemente en pacientes añosos, prácticamente no crecen. El 80% restante pueden llegar a duplicar su volumen en 36 meses en el sexo masculino y en 24 meses en el femenino.

*Opciones terapéuticas.* Son básicamente tres:

1. Tratamiento quirúrgico: es el único realmente curativo.
2. Cámara gamma: radiación estereotáctica con una dosis única.
3. Contemporizar: monitorear el crecimiento con TAC o RM sucesivas.

A lo largo de los años, la cirugía del neurinoma del VIII par ha pasado por distintas etapas; en un primer momento se operaba para salvar la vida del paciente, luego se trataba de preservar la función del VII par, y en la última década se comenzó a intentar preservar la audición.

En lo que respecta a la preservación de la audición, debemos saber que, estadísticamente, solo un 10 a 15% de los tumores de hasta 2 cm en el ángulo pontocerebeloso tienen una audición socialmente útil y que, al utilizar una vía de abordaje que preserve la audición, solo el 30 a 40% de estos presentan una audición posquirúrgica semejante a la prequirúrgica.

Por ello es imprescindible definir el criterio de audición socialmente útil, que justifique el intento de preservarla a expensas de incrementar el riesgo de permanencia tumoral residual, morbilidad de estructuras nerviosas y conservación de la integridad del nervio facial que existe cuando la vía de abordaje no es translaberíntica.

Definimos como *socialmente útil* aquella audición entre 30 y 50 db, con una logaudiometría que presente una discriminación entre 50 y 70% con una curva ascendente sin reclutamiento.

Todos estos parámetros deben ser analizados profundamente para poder indicar la mejor terapéutica y encarar, en caso de optarse por la cirugía, una correcta vía de abordaje. Genéricamente podemos señalar las siguientes estrategias:

- a) Paciente joven con tumor diagnosticado: cirugía.
- b) Paciente adulto con tumor > 10 mm en el ángulo pontocerebeloso: generalmente cirugía y en algunos casos monitoreo.



- c) Paciente añoso (mayor de 65 años) con tumor > 10 mm en el ángulo pontocerebeloso: monitoreo con imágenes.

Las *contraindicaciones* de la cirugía serían riesgo quirúrgico aumentado y paciente añoso con tumor no-evolutivo; en algunos de los pacientes del primer grupo se puede indicar radiocirugía como tratamiento paliativo.

Se han descrito muchas *vías de abordaje del ángulo pontocerebeloso*, pero actualmente las más utilizadas son:

1. *Translaberíntica* (fig. 1-162). Se utiliza cuando no hay audición útil.
2. *Retrolaberíntica retrosigmoidea*. Se emplea cuando hay audición útil.
3. *Fosa media*. Se utiliza con audición útil y tumor < 1 cm en el ángulo pontocerebeloso.

#### *Resultados y complicaciones de la cirugía.*

- a) *Mortalidad*. Actualmente es mínima, pues no llega al 0,5% en total, pero guarda franca relación con el tamaño del tumor.
- b) *Resección total*. También guarda relación con el tamaño: se puede lograr prácticamente en el 100% de los tumores de hasta 2 cm en el ángulo pontocerebeloso y llega casi al 90% en los tumores gigantes.
- c) *Función del nervio facial*. El 70% del total de neurinomas acústicos operados quedan con función normal, el 22% con paresia y el 7% con parálisis. Aquí también el tamaño influye en el resultado; así, en tumores de hasta 2 cm las paresias y las parálisis no llegan al 10%, mientras que en tumores mayores de 3 cm alcanzan al 40%.
- d) *Fístulas de líquido cefalorraquídeo*. Se presentan en los primeros días del posoperatorio y oscilan entre el 3 y 7%.



Fig. 1-162. Abordaje translaberíntico del neurinoma del acústico.

- 1, mastoidectomía con laberintectomía;  
2, nervio facial; 3, nervio vestibular; 4, neurinoma;  
5, IX, X y XI par;  
6, cerebelo.

- e) *Meningitis*. Está muy ligada a las fistulas; se observa en el 50% de aque-  
llas.
- f) *Hematoma del ángulo pontocerebeloso*. Es una temible complicación  
del posoperatorio inmediato; puede producir lesiones neurológicas serias  
o la muerte si no es diagnosticado de inmediato. Se observa en el 0,5 a  
1% de los casos según las estadísticas.

## Cuadros vestibulares centrales

### Síndrome bulbar lateral o síndrome de Wallenberg

También descrito como síndrome de la PICA (arteria cerebelosa posteroinferior), es provocado por el infarto de la región dorsolateral del bulbo justamente al costado y por detrás de la oliva. Aunque se lo conoce por esa denominación, Fisher y col. (1961) mencionaron que usualmente es resultado de la oclusión de la arteria vertebral homolateral y raramente de la PICA. Frumkin y Baloh (1990) señalaron que en pacientes jóvenes se debe considerar la posibilidad de una disección de la arteria vertebral por traumatismos o manipulaciones en el cuello.

Los pacientes presentan vértigo, náuseas, vómitos, inestabilidad y desequilibrio acentuado, pueden acusar diplopía, hemianestesia alterna con disociación siringomiélica a nivel de los miembros, mientras que en la cara existen parestesias, anestesia o disociación siringomiélica del mismo lado de la lesión (aboli-  
ción de la sensibilidad térmica y dolorosa y conservación de la táctil y profunda), parálisis palatofaringolaríngea (disfagia, disfonía) homolateral, ataxia con lateropulsión hacia el lado de la lesión y a veces síndrome de Claude Bernard-Horner también del lado de la lesión. Es llamativo el trastorno motor que provoca una desviación hacia el lado lesionado, como si los pacientes fueran empujados por una fuerza externa (Bjerner y Silfverskök, 1968).

Esta lateropulsión también se observa en los movimientos oculares, ya que se observan sacudidas amplias e importantes hacia ese lado, mientras que son muy poco intensas hacia el lado contrario. Con frecuencia los pacientes presentan además inclinación homolateral de la cabeza (*ocular tilt reaction*), desviación oblicua (*skew deviation*) con el ojo homolateral más bajo que el opuesto y una torsión ocular con el polo superior rotado hacia el lado lesionado; esto se halla asociado con la desviación del eje vertical ocular en la dirección de la inclinación de la cabeza (Brandt y Dietrich, 1987).

### Síndrome pontobulbar lateral

La isquemia en el territorio de distribución de la arteria cerebelosa anterior inferior (AICA) provoca lesiones en la región dorsolateral pontobulbar y del pedúnculo cerebeloso medio. Debemos recordar que la arteria auditiva interna (AAI) es rama de la AICA, por lo que la lesión de esta acarreará consecuentemente síntomas en el VIII par, tales como vértigo, náuseas y vómitos graves en un comienzo. Pero la gran diferencia entre el síndrome descrito anteriormente y este reside en que la isquemia de la AAI provoca una sordera profunda y súbita, que podría ser consecuencia del infarto laberíntico, del VIII par o de la región de entrada de dicho nervio en el tronco cerebral.

La evaluación otoneurológica pone de manifiesto una sordera neurosensorial muy acentuada, con parálisis facial unilateral, asinergia cerebelosa, abolición de la sensación térmica y dolorosa de la cara por estar involucrados el núcleo y el tracto trigeminales y, como también está afectado el haz espino-talámico cruzado, disminución de la sensibilidad termoalgésica del lado opuesto del cuerpo.

Se detectan signos típicamente centrales, tales como nistagmos espontáneos centrales, nistagmos de mirada, seguimientos oculográficos alterados, trastornos del reflejo vestibuloocular y ante las estimulaciones calóricas.

### Síndrome posconmocional

Una de las secuelas más frecuentes de los traumatismos de cráneo es la disfunción central que provocan, con síntomas tales como mareos, pérdida de la memoria, cefalalgias difusas, depresión y falta de interés. Suele interpretarse la erróneamente como un trastorno emotivo o una neurosis, ya que en muchas ocasiones se torna dificultosa la localización de la lesión y los pacientes pueden referirse a estos síntomas de manera imprecisa.

Si se acompaña de vértigos, debe sospecharse la participación de una disfunción laberíntica periférica.

Deberá efectuarse una evaluación minuciosa, ya que a veces podrá ponerse de manifiesto una fístula perilinfática o una fractura del temporal, así como un vértigo postural benigno o signos neurológicos que hagan pensar en un daño del tronco cerebral. Por ello, deberán realizarse estudios audiométricos, de potenciales evocados y del sistema vestibular. La tomografía computarizada de alta resolución será muy útil para estudiar la base del cráneo, mientras la resonancia magnética informará sobre lesiones focales de las estructuras del tronco o del cerebelo.

Entre las pautas de tratamiento, se deberá contener al paciente y hacerle comprender que, si no existen lesiones evidentes, lo más probable es que la disfunción ceda de manera gradual y espontánea con los ejercicios de rehabilitación. Pero deberemos ser cautos en nuestros dichos, ya que no podemos estar seguros del pronóstico pues casi siempre desconocemos la intimidad de las microestructuras dañadas y la secuela emotiva que tiene el paciente.

### Migraña vestibular

La migraña vestibular es un episodio de vértigo de pocos minutos a horas de duración acompañado de síntomas neurovegetativos que tiene la característica de presentarse en pacientes migrañosos o en pacientes que, sin serlo, tienen el antecedente de migraña en algún miembro de la familia, ya sea el padre, la madre o alguno de los abuelos.

Según datos estadísticos, esta afección es la entidad más frecuente entre los vértigos infantiles, y se proyecta hasta la edad intermedia de la vida y a sujetos añosos. Se presenta más comúnmente en las mujeres.

Se considera a las crisis de vértigo como el equivalente del dolor de la migraña o jaqueca. Puede decirse entonces que las crisis de vértigo son expresión de una migraña frustra, que en lugar de provocar en el paciente un ataque de cefalea le produce vértigo.

Este puede presentarse con un aura que lo antecede y que el paciente, en algunos casos, reconoce, lo cual le permite anticipar el suceso. Los síntomas del aura son diversos. Entre los visuales los más frecuentes son la visión doble, la hemianopsia o pérdida parcial del campo visual, los escotomas centelleantes o las fotopsias, que son estímulos luminosos anormales como viboritas o puntos luminosos o de colores. También puede haber otros trastornos de tipo somatosensorial, como hormigueo de la cara, manos o miembros o parestesias, o de tipo auditivo, como acufenos y sensación de oído pleno.

El paciente quiere permanecer en la cama o recostado, en la oscuridad y en un ambiente silencioso (fotofonofobia). El vértigo se acompaña de intensos síntomas neurovegetativos, como sudación fría, hipotermia, náuseas e in-



cluso vómito, luego del cual el paciente suele sentirse considerablemente aliviado.

La migraña vestibular puede expresarse solo por los episodios vertiginosos, o bien estos acompañarse de cefalea.

Existe una forma de migraña vestibular descrita por Bickerstaff como "migraña de la arteria basilar", característica de las mujeres, ya que se encuentra asociada a los períodos menstruales. Generalmente estas pacientes padecen de intensa cefalea o crisis de vértigo unos días antes de la menstruación, las cuales duran horas o incluso pueden extenderse a unos días.

### Caída súbita (*drop attack*)

Este tipo de afección es consecuencia de un fallo transitorio del aporte sanguíneo que nutre estructuras cercanas a la línea media y que ocasiona la pérdida repentina del tono postural, lo que hace que el paciente caiga al piso. Si la conciencia se pierde del todo es tan solo por una fracción de segundo durante la propia caída, tras la cual la persona vuelve a ponerse de pie y se siente muy desconcertada.

Estos episodios son característicos de mujeres de mediana edad premenopáusicas (durante la semana premenstrual) o menopáusicas.

La caída súbita suele producirse cuando la paciente se encuentra de pie o caminando, y resulta impredecible y repentina. De acuerdo con el impacto de la caída, que generalmente es hacia adelante, y la frecuencia con que se presenta, las pacientes suelen sufrir excoriaciones en las rodillas o el rostro.

Habitualmente las personas afectadas viven estos episodios con mucha vergüenza, ya que ellas mismas son conscientes de la propia caída pero no logran hacer nada para evitarla.

Afortunadamente, estos episodios no son muy frecuentes y remiten espontáneamente al cabo de unos años.

En la gran mayoría de los casos no existen trastornos neurológicos que los justifiquen: en muy contadas ocasiones pueden ser consecuencia de enfermedades cerebrovasculares, epilepsia o neuropatías y miopatías que producen debilidad de los miembros inferiores.

### Esclerosis múltiple

Es una enfermedad del sistema nervioso central que se caracteriza por el desarrollo de múltiples focos desmielinizantes, principalmente en la sustancia blanca, que destruyen la cubierta mielínica de las fibras nerviosas, con proliferación del tejido glial, esto es, se produce una desintegración progresiva de la vaina de mielina que recubre los nervios, pero los axones quedan relativamente conservados.

Generalmente, las placas desmielinizantes suelen localizarse en zonas cercanas a los ventrículos, en los ganglios basales, en el tallo cerebral y en los nervios, tractos y quiasma ópticos.

Una de las características de esta enfermedad es que se presenta en personas jóvenes aparentemente sanas, en las que, repentinamente, se van sucediendo diversos trastornos neurológicos en un lapso de tiempo variable, y de los cuales se recuperan, sin que puedan atribuirse a una patología determinada.

Si bien se han descrito los síntomas más frecuentes con que se manifiesta la esclerosis múltiple, estos dependen de la localización de los focos desmielinizantes. Así, podrán observarse síntomas de tipo cerebeloso, otológicos, vestibulares, somatosensoriales, visuales y motores. Con cierta frecuencia, esta en-

fermedad se manifiesta desde el inicio por episodios de vértigo y desequilibrio, acompañados de otros síntomas graves como diplopía o ataxia, que deben inducir la sospecha de una enfermedad de tipo central. Los pacientes también suelen quejarse de debilidad, temblor, parestesias, paresias e incoordinación.

Las crisis de vértigo a veces pueden asemejarse a los episodios de las neuritis vestibulares, pero su recurrencia, los síntomas de tipo central que acompañan a las crisis, como trastornos visuales, diplopía o ataxia, el hallazgo de un nistagmo de mirada y las alteraciones evidentes en las pruebas de seguimiento ocular durante la evaluación otoneurológica deben ser valorados adecuadamente a fin de conducir a una presunción diagnóstica correcta.

La enfermedad generalmente es crónica y progresiva, con períodos de remisiones y crisis que se suceden en un lapso variable, aunque también se han relatado formas fulminantes.

Un cuadro de neuritis retrobulbar, esto es, pérdida de la visión de un ojo, repentina, acompañada de vértigo, en niños y jóvenes, es considerado una de las formas iniciales de manifestación de la enfermedad. Esta ceguera luego se recupera casi totalmente, y queda a veces un escotoma o un ensanchamiento de la mancha ciega.

Al comienzo la enfermedad se expresa de manera repentina con síntomas que corresponden a las lesiones focales, los que luego mejoran con secuelas. Posteriormente, a medida que los focos se multiplican, las manifestaciones neurológicas ponen de manifiesto la afectación de varias zonas del sistema nervioso central. Los síntomas se hacen más persistentes y la enfermedad progresa, de manera que las secuelas se van incrementando.

### Insuficiencias isquémicas del tallo cerebral y trastornos del cuello

Dentro del cráneo, el tronco encefálico, el cerebelo y los lóbulos occipitales del cerebro son irrigados por varias ramas de las arterias basilar y vertebrales (fig. 1-153). Algunas de estas ramas son arterias terminales que nutren áreas sin circulación colateral. Cuando se produce una lesión de estos vasos, el desequilibrio es uno de los síntomas más frecuentes.

El cuello y la columna cervical también contienen músculos y articulaciones con sus correspondientes somatorreceptores, así como la cadena simpática junto a las arterias que nutren importantes partes del cerebro. Todas estas estructuras han sido implicadas como causa de desequilibrio en alguna oportunidad.

La afección de las arterias vertebrales por un ateroma puede causar isquemia transitoria del tallo cerebral cuando se gira o extiende el cuello. El síntoma que aparece más comúnmente es el vértigo, que suele ser de corta duración; también se producen alteraciones de la visión, la que se nubla o se hace gris, y en ocasiones pueden aparecer una sensación de centelleo luminoso ante los ojos o escotomas de fortificación. A veces, el paciente puede llegar a perder la conciencia. El vértigo es el síntoma más importante que padece el paciente, quien habitualmente debe permanecer postrado en cama durante el resto del día. Muchos otros síntomas pueden hacer su aparición durante el episodio; también pueden experimentarse durante un corto tiempo diplopía, cefalea, debilidad y ligero titubeo al hablar. Estos van declinando, de modo que el paciente se encuentra bastante bien entre los ataques y el examen clínico no es demostrativo. La sordera transitoria no es muy habitual.

Cuando los ataques son espontáneos, es muy probable que correspondan a episodios de isquemia transitoria del tallo cerebral, lo que necesita ulterior estudio y derivación, ya que pueden ser premonitorios de un infarto agudo del tallo cerebral.

Las radiografías de la columna cervical en busca de osteófitos o alteraciones disciales no aportan gran información diagnóstica, ya que existe cierto grado de delormidad en la población asintomática; podríamos decir que cada columna tiene la misma edad que su dueño.

Las lesiones por latigazo del cuello son comúnmente causa de vértigo persistente e inestabilidad consecutiva al daño. Esta clase de traumatismo puede producir pequeñas hemorragias y edemas en el tallo cerebral, los cuales son factores suficientes para que se produzcan los síntomas. Hay, además, anormalidades del reflejo vestibuloocular y de las estimulaciones calóricas en la mayoría de los pacientes que sufren esta clase de traumatismo indirecto de la cabeza.

Para poder realizar un diagnóstico certero y deslindar la patología laberíntica de la cervical deberá realizarse un examen otoneurológico completo, a fin de excluir en primer lugar el daño o alteración del laberinto, ya que muchas veces se confunde el vértigo postural paroxístico benigno con patología cervical.

### Epilepsia vestibular

El término *epilepsia* abarca a todas las afecciones que resultan del mal funcionamiento transitorio del cerebro causado por una descarga neuronal excesiva.

Los efectos pueden ser focales, cuando parece que una porción del cerebro está afectada, o generalizados, cuando está involucrada la mayor parte del cerebro. A veces, una descarga focal inicial se disemina con tanta rapidez para hacerse generalizada que la distinción es difícil de establecer.

Podemos clasificar las epilepsias en idiopáticas y adquiridas. En las primeras existe una fuerte asociación con la herencia, es decir, que la afección se transmite genéticamente dentro de una familia. La epilepsia adquirida resulta de un trastorno estructural del cerebro, cuyas causas más comunes son procesos congénitos como hemorragias, rubéola materna y asfixia del nacimiento. Más adelante en la vida hacen su contribución las infecciones, especialmente las de los senos paranasales y oídos, los traumatismos craneanos, los tumores cerebrales primarios y secundarios y, ya a edades más avanzadas, la enfermedad cerebrovascular.

Las crisis epilépticas pueden presentarse con aura o sin ella. Según la localización de la descarga focal, los síntomas pueden incluir un desequilibrio.

Las lesiones del lóbulo temporal causan vértigo en algunas ocasiones, pero también es frecuente, ante lesiones en este sitio o en cualquier otra parte, que el individuo presente sensaciones menos específicas, que comúnmente manifiesta como marco, miedo a caerse o desequilibrio, pero sin ilusión de movimiento.

Durante el aura, puede haber otros componentes como ansiedad o una sensación epigástrica que se dirige hacia la garganta, y a menudo el paciente se siente soñoliento y confuso.

A pesar de que el lóbulo temporal es frecuentemente el lugar de origen de todos estos síntomas, las lesiones focales de los lóbulos frontal y occipital pueden producir también mareos como parte del aura, aunque es probable que ello se deba a efectos secundarios en el lóbulo temporal y el sistema límbico.

El aura puede llegar a evolucionar a pérdida de la conciencia y colapso. Si el marco o vértigo han sido parte del aura, se los puede culpar de la caída más que a la pérdida de la conciencia. Es interesante determinar, a partir de un observador que ha presenciado el ataque, la secuencia de los acontecimientos y la aparición de cualquier pérdida de la conciencia, ya que este rasgo indica que el que falla es el cerebro más que el laberinto.



Las lesiones del lóbulo temporal pueden coexistir con una alteración del campo visual, ya que las fibras inferiores de la radiación óptica se extienden a través de esta región. El resultado es una cuadrantanopsia homónima superior, es decir, pérdida visual en el cuadrante superior del mismo lado de la lesión. Si se desarrolla algún tumor o absceso debido a una afectación de la mastoides, la pérdida visual es progresiva, pero si es causada por un episodio vascular, tiende a mejorar con el paso del tiempo.

En todos los casos, es conveniente la derivación a un neurólogo para una investigación más completa y especializada.

#### Enfermedad de Arnold-Chiari \*

Se debe a una malformación en que se produce un alargamiento de partes del cerebelo, que salen del cráneo a través del agujero occipital y se alojan en el conducto raquídeo.

Se pueden distinguir tres variantes. La primera se caracteriza por presentar la deformidad cerebelosa mencionada, acompañada de desplazamiento hacia abajo del cerebelo, la protuberancia, el bulbo o el cuarto ventrículo. Además de los defectos rombencefálicos, suele haber también signos de malformación diseminados en todo el sistema nervioso central, especialmente disrafia espinal, espina bífida y mielomeningocele. Puede existir o no hidrocefalia, y se ha señalado en ocasiones la presencia de otras malformaciones, como microgiria y craneolacunia. Esta afección se presenta comúnmente en recién nacidos y en lactantes de dos días a 18 meses.

La segunda variante se manifiesta por alargamiento del cerebelo y del tallo cerebral, que penetran en el agujero occipital, y no se acompaña de otras malformaciones nerviosas distantes. Puede, por otra parte, estar asociada con platibasia e invaginación basilar. La primera es el aplastamiento de la base del cráneo, mientras que la impresión o invaginación basilar significa una protrusión hacia arriba de los bordes del agujero occipital; pueden ser congénitas o adquiridas (como la enfermedad de Paget) y con frecuencia se presentan conjuntamente. Dan lugar a un acortamiento característico del cuello y a una combinación de signos espinales y cerebelosos. Se registran síntomas hasta la adolescencia, y la afección se acompaña de hidrocefalia. En este caso, el tejido nervioso que invade el conducto raquídeo presenta alteraciones: el cerebelo desarrolla dos lengüetas alargadas y la porción posterior del tallo cerebral está aumentada en su longitud y penetra junto con el tejido cerebeloso dentro del conducto. Se observan además deformidades óseas y alteraciones craneanas y del raquis.

El tercer grupo se caracteriza por no presentar malformaciones del occipital ni de la columna dorsal. La hernia de las amígdalas cerebelosas se debe a hidrocefalia de los ventrículos laterales.

El segundo grupo es el de mayor interés en la clínica otoneurológica, ya que por lo general se asocia con vértigo y otras manifestaciones de tipo vestibular. También es común que los pacientes padezcan mareos, cefaleas, nistagmo espontáneo o de la mirada y dificultades en la marcha que cada vez se hacen más acentuadas hasta convertirse en una marcha de tipo atáxica.

#### REHABILITACIÓN VESTIBULAR

Cuando se produce una vestibulopatía, es decir, una afección por una lesión o disfunción de tipo periférico, podemos diferenciar cuatro etapas:

- Descompensación.
- Acomodación.

- Compensación.
- Sobrecompensación.

El cuadro comienza con una gran *descompensación*, en la que el paciente suele experimentar náuseas, vómitos, vértigo, taquicardia, sudación, pulsiones hacia el lado deficitario o hipovalente, y está preso de una gran angustia ya que desconoce qué es lo que le está sucediendo.

Frente a esta gran crisis se pone en juego un primer período de *acomodación vestibular*, en que el laberinto sano disminuye su descarga “invitado” por el cerebelo a enviar menos impulsos, con el objeto de llegar a una información más congruente y pareja con respecto al laberinto enfermo. Esto sucede durante los primeros días inmediatamente posteriores a la descompensación.

A medida que va pasando el tiempo, comienza la fase de *compensación*, en que el laberinto sano termina de disminuir su descarga y desaparece la sensación vertiginosa, el nistagmo comienza a desaparecer y mejora la inestabilidad. Si el laberinto deficitario recobra su actividad, pues la disfunción que lo aquejaba desaparece, entonces se verá con mayor información en relación al opuesto y puede llegar a producirse la próxima fase que es la *sobrecompensación*, ya que ahora el laberinto deficitario está “mejor” que el laberinto sano, y todas las pruebas semiológicas así nos lo señalarán.

Precisamente por esta razón, al interrogar al paciente es muy importante preguntar cuándo comenzó el trastorno. Los primeros días vamos a observar que el laberinto enfermo es el que indica el lugar de la lesión, ya que durante la evaluación encontraremos pulsión hacia el lado afectado —siempre que la patología sea periférica—, pero a medida que van pasando los meses el laberinto deficitario va mejorando, empieza a recuperar su tono y, si se llega a la cuarta fase de sobrecompensación, sobrepasa al laberinto sano, y entonces será este último el que indique el lado opuesto a la lesión.

La compensación vestibular es un ejemplo privilegiado de la *plasticidad del sistema nervioso central*. Esta le posibilita al individuo la obtención de un patrón funcional que le permita desarrollar su actividad a pesar de su déficit laberíntico. De manera más simple, podemos decir que la compensación es la desaparición de los síntomas gracias a una reorganización neuronal mientras persiste la lesión. La plasticidad es la capacidad del sistema nervioso central de introducir cambios en su comportamiento si se modifican las condiciones del estímulo o si este se realiza en forma repetitiva o continua. Este nuevo tipo de respuesta a los estímulos puede ser almacenado en la memoria (aprendizaje) como un cambio adaptativo causado por la experiencia. Significa que se puede hacer aprender al sistema nervioso central cómo debe ser la información correctora, y cuanto más se lo estimule con esta información correctora y más se le haga entender al paciente su error, más rápidamente se llegará a la compensación.

Esta restauración funcional tiene como sustento la regeneración del tejido nervioso y de las sinapsis, la hipersensibilidad diferencial, la neuroplasticidad celular y la flexibilidad de la función correctiva.

Aunque la plasticidad estructural es limitada en el sistema nervioso central del adulto, la arquitectura funcional del trabajo neural permanece modificable por medio de la inducción de eventos internos y externos.

A esta compensación se puede arribar por diferentes caminos: a) a través del laberinto intacto y probablemente gracias a fibras comisurales: proceso intrasensorial, y b) por la potenciación del resto de las aferencias (visión, propiocepción general): procesos intersensoriales.

En el primer caso, la compensación que se establece a partir del laberinto sano recibe el nombre de “efecto Ruttin”, y se trataría de una suplencia (sus-

titudin) laberíntica. Como ya sabemos, los dos laberintos trabajan en perfecta sinergia: los impulsos excitatorios de un lado son inhibidos por los impulsos inhibitorios del otro. Ante una lesión unilateral, el otro lado no es frenado y, como consecuencia, se producen numerosos trastornos que se van atenuando con el tiempo; el laberinto restante se vuelve entonces capaz de ejercer la regulación del equilibrio reaccionando de la misma forma a las excitaciones bidireccionales, con la condición de que los núcleos centrales del lado restante no estén lesionados. Si hacemos girar a este individuo en rotación horaria y antihoraria, obtenemos una respuesta bilateral simétrica; sin embargo, si le efectuamos una estimulación calórica, comprobamos una arreflexia vestibular del lado lesionado. Este es un fenómeno de compensación por efecto Ruttin.

El otro camino para llegar a la compensación es también ampliamente utilizado como técnica de reeducación: se trata de suplencias visuales y musculares. Existe una relación oculovestibular a través de numerosas fibras nerviosas de asociación. El vestíbulo percibe una aceleración; el ojo, un movimiento. El ojo, al controlar al vestíbulo, es capaz de bloquear una excitación muy viva; a su vez, el vestíbulo guía al ojo y lo conduce hacia el blanco después de un movimiento rápido de la cabeza. En la reeducación utilizamos esta relación, proponiendo numerosos ejercicios de fijación visual. Se trata de la técnica del "punto fijo" descrita por Sterkers y Sémont. El vestíbulo también controla permanentemente los movimientos de la cabeza, del cuerpo y de los miembros, al desempeñar un papel muy importante en la regulación del tono. La reeducación en este caso apunta a realizar ejercicios de equilibrio, de resistencia a empujes y de marcha.

La compensación es un fenómeno central; por ello, es indispensable que el cerebelo y el sistema nervioso central funcionen bien para que se lleve a cabo. Por medio de los centros de integración y sobre la base de todas las aferencias que allí convergen, se generan patrones para los cuales el organismo tiene una respuesta de adaptación adecuada.

A raíz de alguna alteración (lesión vestibular) se generan patrones globales contradictorios; esto desencadena un proceso de alarma, y hay una toma de conciencia de esta situación anormal que provoca el vértigo como síntoma de rechazo.

Pero si se repiten estos patrones contradictorios en forma reiterada y sistemática, se llega a un punto en que son aceptados como normales por los centros, lo cual suprime ese rechazo y por consiguiente la sintomatología. A este proceso se lo denomina *habitación vestibular*, y es uno de los pilares en que se basa la reeducación vestibular.

Toda estimulación sensorial que se realice de manera reiterada conduce a la habituación, que consiste en la disminución de la sintomatología generada por el estímulo, ya sea visual, auditivo o táctil. El vértigo resultante de la activación vestibular también es pasible de habituación. Lo que se busca es que el sistema del equilibrio aprenda que esa información que recibe el sujeto y que se insiste en presentar numerosas veces es la normal, y por lo tanto desaparezcan los fenómenos sintomatológicos que antes eran provocados de esa manera.

## Reeducación vestibular

Lo primero que debemos hacer ante un paciente que consulta por sintomatología vertiginosa es desdramatizar el problema y tranquilizarlo. Generalmente no acude al médico en el período agudo, sino cuando ya sufrió la crisis y se encuentra transitando por el período esencial y fundamental para la



compensación, que es después de que sobrevino la vestibulopatía. Se trata de un tiempo privilegiado, durante el cual la compensación puede realizarse en las mejores condiciones. Por lo tanto, debemos aprovecharlo para hacerle realizar los ejercicios de habituación e impedir de esta manera que el paciente quede postrado en la cama.

La reeducación vestibular está dirigida a sujetos que sufren de desequilibrio y de vértigo como secuela de un compromiso vestibular. Este tipo de reeducación tiene por finalidad restablecer la función del equilibrio, perturbada por las alteraciones de su componente vestibular, y disminuir o suprimir las consecuencias subjetivas del vértigo a través de una toma de conciencia de los trastornos, que podrán de este modo asumirse mejor.

Por lo general, los pacientes presentan una carga emocional muy grande debido a su sintomatología; es importante demostrarles interés y seguridad y, por lo tanto, establecer una buena relación con ellos con objeto de lograr una mayor motivación, así como fortalecer su autoestima, lo cual nos ayudará a obtener mejores resultados.

La elección de las técnicas de reeducación dependerá de cada caso en particular y estará orientada por medio del interrogatorio, el examen clínico inicial y los resultados de la evaluación otoneurológica instrumentada.

Así, la terapéutica de urgencia ante un paciente que presenta, por ejemplo, una neuritis vestibular sería, primero, un tratamiento sintomático encaminado a aplacar la sintomatología vestibular (vértigo, náuseas y vómitos); después, un tratamiento etiológico destinado a salvar el laberinto lesionado, y, por último, un tratamiento fisiopatológico que lleve al rápido restablecimiento de los procesos de compensación y reeducación vestibular cotidiana.

El tiempo necesario para la reeducación es variable, pero a veces puede llevar de tres a seis meses. Es fundamental suprimir desde el primer momento la medicación depresora del sistema nervioso central, ya que de lo contrario estaríamos bloqueando los sistemas de defensa, evitando su puesta en funcionamiento y retrasando su mejoría.

El tratamiento consiste básicamente en maniobras y ejercicios que actúan sobre el sistema vestibular trabajando la postura, el movimiento y la oculo-motricidad, estimulando sobre todo la propiocepción y desarrollando la calidad de las aferencias plantares.

Los ejercicios vestibulares utilizados en la rehabilitación son los tradicionales:

- Movimientos oculares de visión estable (mirar a derecha e izquierda) y en movimiento, incorporando la estimulación propioceptiva (girar la cabeza a derecha e izquierda).
- Movimientos de cabeza, tronco y miembros de complejidad creciente (con ojos abiertos-cerrados). También se hace la reeducación del equilibrio postural en distintas situaciones: ejercicios de marcha con fijación ocular y sin ella y con movimientos de cabeza, caminar sobre un colchón, girar el tronco sobre una plataforma móvil.
- Ejercicios de rotación.
- Entrenamiento optocinético con un tambor giratorio.
- Maniobras colocando la cabeza en posiciones en las que se desencadena.
- Estimulaciones calóricas con agua o aire, con fijación ocular y sin ella.

Asimismo, se le entrega al paciente una planilla con instrucciones y ejercicios para que continúe la terapia en su casa.

La reeducación vestibular fuerza al paciente a tomar conciencia del error de sus ilusiones visuales y sensoriales y del desplazamiento de su propio cuerpo.

Se debe hacer entender al paciente que aquellos ejercicios que más lo marean son precisamente los que más debe realizar, hasta lograr la habituación.

Es importante tener en cuenta, sobre todo en los pacientes ancianos, que debido al deterioro neurológico existen diferencias en la llegada de información, por lo que la compensación es más difícil de realizar.

Por lo tanto, podemos decir que la compensación depende de la edad (es más rápida en los pacientes jóvenes), de la voluntad del paciente, de su estado psicoemocional (inseguridad, agorafobia, depresión) y también del reeducador.

La función del reeducador estriba en favorecer la compensación forzando a los otros sistemas, movilizándolo al paciente, demostrándole conocimiento sobre el tema y seguridad, explicándole las bondades del tratamiento y exponiendo las posibilidades de mejoría, sobre todo a los pacientes ancianos. La proposición es controlar y corregir el error postural y el error ocular, a fin de estar lo menos perturbado en su vida cotidiana. Este es el objetivo de la compensación.

Se irá evaluando clínicamente la compensación por medio del examen semiológico y de la prueba de rotación cefálica activa de alta frecuencia o nistagmo por sacudida de la cabeza con la videonistagmoscopia (hasta que no aparezca nistagmo posestimulatorio). La desaparición de los síntomas se corroborará mediante el interrogatorio, cuando el paciente nos diga que se siente mejor, y por el examen clínico, que revelará la desaparición de los signos semiológicos.

#### ABORDAJE MULTIFOCAL DEL REAPRENDIZAJE

##### Otras manifestaciones clínicas y emocionales en pacientes con cuadros otoneurológicos

Los profesionales médicos saben bien que ciertos trastornos psiquiátricos comienzan con sintomatología otoneurológica, aun cuando estos pacientes no presenten trastornos vestibulares comprobados. En realidad, es importante la relación existente entre ambos trastornos, ya que su coexistencia es altamente frecuente.

En el intento por comprender y contribuir a mitigar el padecimiento de nuestros pacientes, hallamos una multiplicidad de factores que se asociarían a los trastornos propios de aquellos que padecen enfermedad de Menière, Menière coclear, Menière vestibular, vestibulopatías recurrentes, vértigo postural fóbico, vértigo postural paroxístico benigno, mareos psicógenos, crisis de angustia y agorafobia.

Si bien cada profesional reconoce los síntomas propios, es nuestro objetivo ampliar y difundir nuestra experiencia en el campo del aprendizaje, en el que lo emocional desempeña un papel insoslayable sobre lo corporal.

Sumados a los trastornos propios de cada patología encontramos cuadros somáticos y psíquicos.

**Cuadros somáticos.** Son colocados en primer lugar por los pacientes.

- a) *Síntomas sensitivosensoriales y cutáneos.* Los pacientes presentan acúfenos que describen como una sensación de insectos volando, canto de grillos o ruido de motores; hipoacusias que pueden ser fluctuantes o no; sensación de oído pleno u ocupado; molestias con los ruidos fuertes. Expresan tener visión nublada o borrosa. Sufren crisis vertiginosas, mareos, inestabilidad, lateralizaciones de la marcha, inseguridad. Padecen escalofríos, debilidad, sensación de caída o de desmayo. Prevalecen, asimismo, las parestesias, las crisis de prurito y sudación.

- b) *Síntomas respiratorios*. Puede haber disnea como cuadro con un amplio grado de profundidad y variabilidad. Los pacientes se refieren a ella como sensación de ahogo, falta de aliento, respiración difícil. Se observan cuadros como disfonías, hipo, tos.
- c) *Síntomas cardiovasculares*. Los pacientes pueden padecer taquicardias, palpitaciones. Algunas son crisis dolorosas con irradiación a los miembros. Presentan crisis de vasoconstricción acompañadas de parestesias.
- d) *Síntomas digestivos*. Presentan espasmos gástricos o intestinales, acompañados de fuertes dolores. También crisis de náuseas y vómitos o diarrea; sequedad de boca, exacerbación de hambre o de sed. Los pacientes suelen mencionar sensaciones como de "estómago revuelto", "atragantamiento".
- e) *Síntomas neuromusculares*. Puede haber crisis de temblores, fibrilaciones faciales, especialmente palpebrales; parálisis funcionales, flácidas o espásticas; trastornos de la marcha o del equilibrio. Pueden presentarse trastornos posturales o tortícolis, así como crisis dolorosas pseudorreumáticas.

Cuadros psíquicos. Prevalecen la angustia, la *ansiedad* y un estado permanente de alerta y miedo. Las manifestaciones más frecuentes son:

- a) *Idea peyorativa de la propia existencia*. La angustia del paciente genera permanentemente la presencia de sentimientos pesimistas y paralizadores. La culpa, la desvalorización y el conflicto lo enfrenta habitualmente a situaciones en que priva la exigencia personal. Presenta grandes necesidades de controlar y "hacerse cargo". El "no poder" lo enfrenta entonces a grandes sentimientos de inutilidad y fracaso, por su permanente dependencia y búsqueda de aprobación.
- b) *Espera de un peligro*. Existen fuertes sentimientos de miedo, inquietud, duda, angustia; miedo del presente, del pasado (remordimiento), del futuro (amenazador); miedo de "volverse loco" o de perder el control o de morir; expectativas de peligro físico o social; hipervigilancia hacia estímulos amenazantes internos o externos; interpretación de las sensaciones como señal de peligro.
- c) *Vértigo y control*. La ambigüedad de la condición humana enfrenta a personalidades con las características de estos pacientes a situaciones de pérdida de control. La ausencia de equilibrio en personas para quienes la exigencia es un hábito las coloca en una situación de ansiedad por estar presas de vértigo. Según Henri Ey, "no hacen más que manifestar la brusca descompensación de un precario equilibrio afectivo".
- d) *Conductas de escape*. Las conductas de escape y evitación ante situaciones temidas determinan que estos pacientes reduzcan sus contactos sociales, familiares y laborales. Intercalan entonces conductas de ocio y depresión, especialmente por no poder participar ni disfrutar de situaciones de distracción, entretenimiento o pasatiempo.
- e) *Trastornos del sueño y de la alimentación*. En algunas circunstancias se presentan en un primer momento conductas anoréxicas, con la consiguiente pérdida de peso, aunque luego de un tiempo este se recupera, a veces con creces. Los trastornos del sueño suelen provenir desde hace tiempo; en algunas ocasiones el paciente no puede conciliar el sueño, y en otras las horas de sueño son excesivas. A pesar de estas diferencias, lo común es que necesita dejar algún tipo de luz o reflejo encendido por la noche.

Es importante que abordemos estos cuadros clínicos considerando que, previamente a la irrupción de los síntomas, el paciente ha atravesado por una o varias situaciones de gran estrés o angustia, tales como:



- Muerte o enfermedad grave de un familiar o amigo.
- Enfermedad propia.
- Amenaza de sufrir alguna pérdida importante.
- Divorcio o relación marital tirante (relación inestable).
- Exilio o mudanzas forzadas o sin propia elección.
- Situación traumática en la que haya quedado expuesto (choque, asalto sexual, robo, etc.).
- Nacimientos o abortos.
- Desempleo, estrés o agotamiento laboral.
- Trastornos somáticos o psiquiátricos.
- Estrés psicológico o económico.

Hemos observado que estas situaciones que preceden a la aparición de episodios de vértigo y angustia pudieron haber ocurrido hasta un año antes. En ocasiones excepcionales hay que remontarse varios años atrás.

Pese a su heterogeneidad, estos acontecimientos tienen en común haber requerido un gran esfuerzo psíquico por parte de quien debió enfrentarlos.

Es lógico, entonces, que estas sintomatologías traigan consigo una serie de conductas difíciles de entender por quien no las padece. Los pacientes evitarán concurrir a lugares donde no se sientan seguros y donde haya gran cantidad de gente (grandes tiendas, plazas, gimnasios, cines, teatros, etc.), así como a lugares grandes o abiertos (campos, avenidas, etc.) o cerrados (subterráneos, ascensores, etc.). Preferirán salir a horarios en los que hay menos personas en la calle, lo que los hace sentirse más tranquilos, puesto que habrá menos espectadores potenciales de su crisis en la eventualidad de que esta se origine. Por su parte, evitarán encuentros sociales y familiares, se alejarán de amigos y vínculos importantes por sentirse incómodos e imposibilitados de retribuir visitas y de cumplir con una serie de compromisos que impliquen su asistencia a algún evento.

En muchos casos, elaboran increíbles estrategias de ocultamiento de sus síntomas durante años, hasta a su propia familia. Solicitan ser acompañados alegando lo placentera que les resulta la compañía del otro y no por su gran miedo a sufrir posibles crisis. Suelen ser también muy habilidosos para lograr que otros realicen las actividades que ellos temen realizar.

Cada uno de ellos piensa que es el único en el mundo a quien le pasa esto, se siente poco comprendido, con la dificultad de no poder comunicar lo que le está sucediendo. Por consiguiente, se va apartando y autodiscriminando. Su problema le despierta una mezcla de angustia, vergüenza, culpa y enojo.

Es importante considerar que en el momento en que se padece una crisis se experimenta la imperiosa necesidad de huir, junto con la angustia de no saber hacia dónde hacerlo. "En medio del vértigo, el imperativo es el escape." Las sensaciones de "aceleración" mental y de vértigo coexisten con las de sentir el cuerpo lentificado hasta la parálisis (Brafman, 1998).

El paciente vivencia gran cantidad de impulsos o demandas contradictorias, tales como pedirle al acompañante que vaya a buscar un taxi y, al mismo tiempo, rogarle que no se aleje.

Otro de los fenómenos notorios que se presentan durante los episodios es la alteración de la percepción de las distancias, las que se ven mucho más extensas, por lo cual cualquiera que sea el trecho resulta interminable.

Los individuos cuya enfermedad avanza afirman sentirse acorralados y ahogados, ya que su patología evoluciona hacia conductas de repliegue. Se presentan casos de personas que no salen de sus hogares y hasta individuos que

han llegado a recluirse en su propia cama, sin levantarse más que para lo esencial, como si ambos (su casa o su cama, respectivamente) fueran el único refugio seguro con que pueden contar.

En lo que respecta al rendimiento laboral, suelen ser personas muy capaces en este terreno, pero es probable que su trabajo pase a convertirse en una fuente de angustia, ya sea porque deben trasladarse para dirigirse a él, porque requiere de una gran cuota de exigencia o porque deberán tratar de disimular lo máximo posible sus padecimientos. Semejante tensión deriva en dificultades para concentrarse, que resuelven haciendo lo mismo que antes, pero con mucho más esfuerzo y con el consiguiente agotamiento. La sensación de pérdida de la memoria, de visión borrosa y de sentirse "inútiles" o "incapaces" los abruma y martiriza.

Resulta necesario aclarar que estos pacientes pueden desempeñarse muy bien y hasta brillantemente en un ámbito de trabajo donde se sientan cómodos y poco presionados.

**Características de personalidad.** Los pacientes que sufren estos trastornos suelen ser en su mayoría individuos que demuestran un altísimo grado de exigencia para con sí mismos. Relatan que, antes de la irrupción de estos síntomas, han sido personas con características de hiperactividad, capaces de llevar adelante con el máximo de eficiencia todo lo que se proponían.

Se presentan a sí mismos con una marcada tendencia a ocupar el lugar de persona fuerte del grupo familiar, aquel sobre quien recae el mayor porcentaje de responsabilidad, tanto en sus familias de origen, donde aprendieron que este era el lugar que les correspondía, como en las parejas o familias que formaron. De esta manera, tienden a "repetir" o recrear en las nuevas familias los lugares que ocuparon en las familias en las que han crecido. "De tal modo, quienes han sido depositarios de la exigencia de sus entornos familiares, habiendo asumido esta, suelen no moverse de ese papel al establecer sus propios hogares." (Brafman, 1998.)

Gran parte de estos pacientes son audaces y presentan grandes condiciones de liderazgo, en contraposición y quizá como sobrecompensación de profundos sentimientos de debilidad e impotencia que se hallan en las raíces de su infancia. Es posible que hayan conseguido alcanzar un desempeño satisfactorio utilizando, en cada acción que debían llevar a cabo, una gran cantidad de energía para contrarrestar aquella sensación de vulnerabilidad interna, por lo que difícilmente tengan noción de lo que significa vivir en forma relajada.

Notamos en ellos una personalidad de base sumamente ansiosa, que se puede expresar tanto en el establecimiento de vínculos de extrema dependencia y en la imposibilidad de estar solos sin entrar en estados de profunda angustia como en una omnipotencia e independencia excesivas que no son otra cosa que el escape a la sensación de inseguridad y desamparo.

Nuestra experiencia demuestra que estas personas han tenido padres (especialmente la madre) sobreprotectores, que les transmitían que el mundo era un lugar peligroso, o bien figuras parentales física o emocionalmente ausentes, lo que suele generar en los niños un estado de ansiedad e inseguridad permanente.

Resulta explicable entonces que estos pacientes posean un fuerte nivel de *autoexigencia*, un alto grado de *hiperactividad*, gran tendencia a "*hacerse cargo*" de los demás y *hostilidad reprimida*, propia de los sucesos vividos en su infancia que no pudieron ser expresados en su momento.

Las situaciones de duelo, estrés y angustia prolongada, que los pacientes han superado poco antes de desencadenarse la crisis, han significado una nueva exigencia para personas que ya habían soportado demasiadas. Cabe supo-

ner entonces que estos hechos traumáticos produzcan una reactivación de situaciones o sensaciones de desamparo y desprotección experimentadas durante la infancia.

Estas consideraciones teóricas se aplican a cuadros en que:

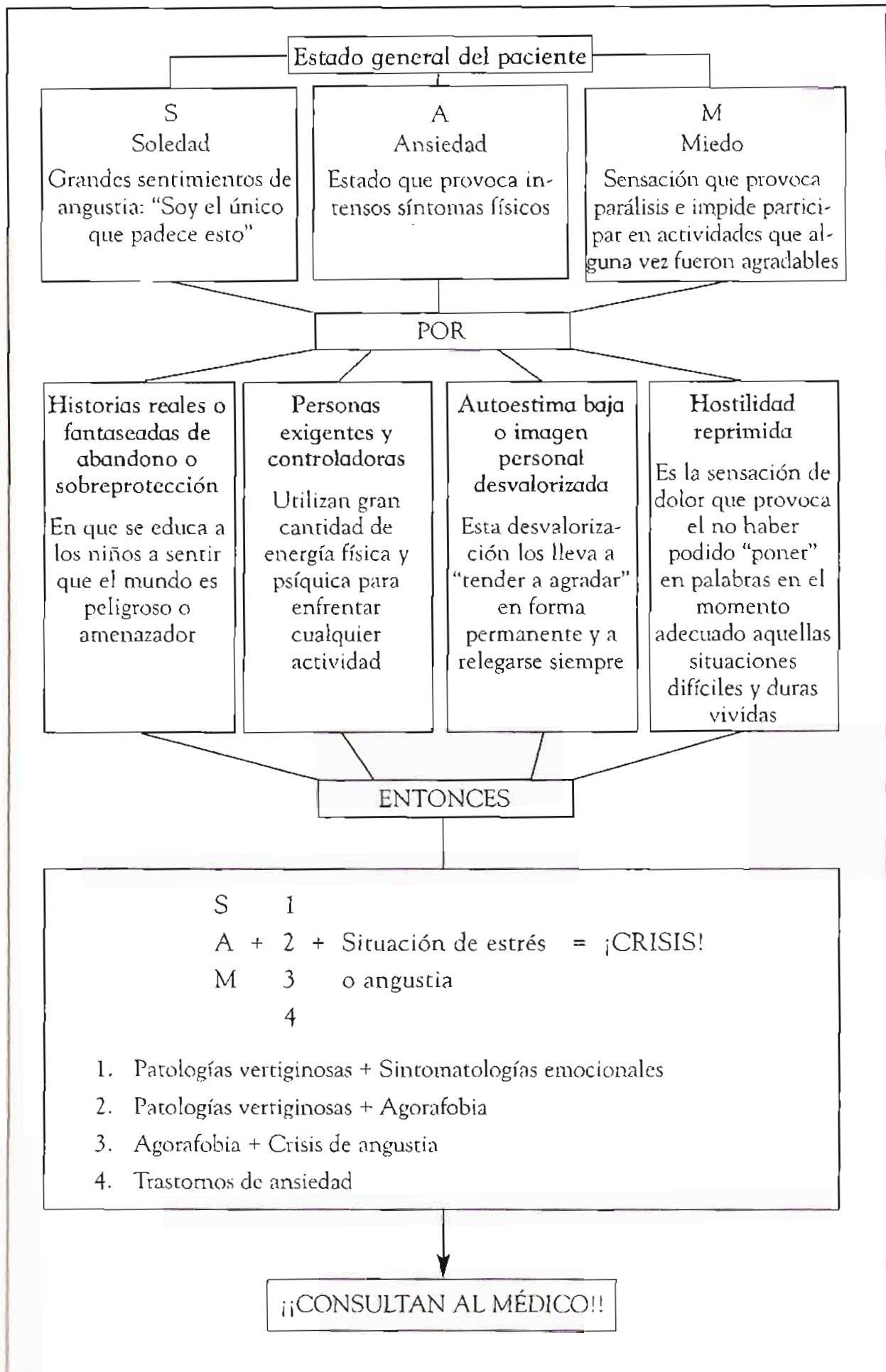
- Solo se presentan patologías vestibulares.
- Concurren patologías vestibulares con la clara influencia de manifestaciones emocionales.
- Se suman patologías vestibulares a manifestaciones de agorafobia.
- Coexisten agorafobia y crisis de angustia con síntomas propios del sistema del equilibrio.
- Se expresan trastornos de ansiedad con variada sintomatología.

En la figura 1-163 se ofrece una síntesis gráfica de lo que venimos señalando.

Las caracterizaciones anteriores sumadas a los cuadros médicos agudizarían no solo la sintomatología propia de cada paciente, sino además el abordaje profesional. Por ello, insistimos en la importancia de ofrecer desde un primer momento un espacio de escucha y contención confiable. El protocolo diagnóstico ha de incluir los ítem relacionados con los cuadros somáticos, pero asimismo considerar las características propias de la personalidad del entrevistado, su historia y situaciones vitales. De esta manera podremos comprender qué otros aspectos subyacen a la enfermedad de nuestro paciente y colaborar así en su inclusión en espacios de comunicación y reaprendizaje donde se sienta partícipe activo, entienda los procesos propios, colabore con otras personas, disminuya su estado de soledad y se vincule consigo mismo y con los que lo rodean desde una posición más ligada con el placer y menos con las exigencias y la tensión, menos autocrítica y más permisiva. En definitiva, intentar fortalecer en el paciente una buena calidad de vida.

Si nuestro paciente logra incluirse en espacios de trabajo donde pueda elaborar su problemática personal, podrá sin duda alguna abordar con mayor facilidad cualquier tipo de tratamiento médico, sin que este último esté "viciado" por los mecanismos personales propios.





# PATOLOGÍA DE LA BASE DE CRÁNEO POSTERIOR

## CLASIFICACIÓN E INCIDENCIA

Los tumores y pseudotumores de la base de cráneo posterior tienen sitios de implantación preferente o más comunes y, por ello, se clasifican topográficamente según la estructura o área anatómica afectada, que puede ser alguna de las siguientes:

1. Conducto auditivo interno.
2. Foramen yugular o agujero rasgado posterior:
  - a) compartimiento venoso;
  - b) compartimiento neural.
3. Área medial al bloque laberíntico (vértice o ápex petroso).
4. Zona perigeniculada.
5. Región del hueso temporal lateral al bloque laberíntico (véase Cáncer del temporal).

El agujero yugular es el espacio formado por las hendiduras yugulares que corresponden a los huesos temporal y occipital; da paso a la vena yugular interna, al seno petroso inferior y a los pares craneales IX, X y XI.

En la tabla 1-31 se expone la incidencia de las diferentes patologías en cada una de estas estructuras anatómicas.

Tabla 1-31. Incidencia de las distintas patologías de la base de cráneo posterior.

<b>Tumores del conducto auditivo interno y del ángulo pontocerebeloso</b>	
Neurinoma del acústico	85%
Meningioma	10%
Colesteatoma del ángulo pontocerebeloso	2,5%
Neurinoma del nervio facial	1,2%
Quistes aracnoideos	0,5%
Otros	0,9%
<b>Tumores del foramen yugular y del agujero rasgado posterior</b>	
Tumores glómicos	78%
Neurinomas	10%
Neurofibromas	2%
Neurosarcomas	2%
Leiomioblastoma	1%
Osteoblastoma	1%
Condrosarcoma	1%
Fibromatosis maligna	1%
Metástasis	1%
<b>Patología del vértice petroso</b>	
Granuloma de colesterol	55%
Colesteatoma	25%
Neoplasias	10%
Mucocele	7%
Apicitis	3%

## TUMORES GLÓMICOS

En 1941, Guild describió los paraganglios yugulotimpánicos y, en 1945, Rosenwasser dio cuenta del primer caso reconocido como *paraganglioma yugulotimpánico*. Es posible que la actividad de estos corpúsculos esté relacionada con sistemas de control de la circulación y que posean función quimiorreceptora. Están constituidos por grupos celulares dispuestos en cordones o nidos, formados por células principales, epiteliales o de tipo 1 y células de sostén, satélites o de tipo 2, que rodean a las primeras y las aíslan de los capilares en pequeños grupos. Estos nidos están rodeados de una red capilar. Existen axones amielínicos que entablan sinapsis con las células principales, las que tienen su origen embriológico en la cresta neural.

Estas estructuras se encuentran también en otras partes del organismo. Lo que diferencia a estos tejidos del cromafín es: a) su relación con los pares craneales y los vasos de los arcos branquiales; b) la innervación sensitiva aferente parasimpática; c) la relación tintorial no cromafín, y d) la no secreción de hormonas. Se parecen al tejido cromafín por su estructura histológica y porque ambos dan origen a tumores.

En la actualidad se recomienda el uso de la expresión *paragangliomas yugulotimpánicos*. Los tumores reproducen el patrón del paraganglio normal, salvo por la rareza de las células de sostén, axones y sinapsis, lo que conduce a una proliferación celular monomorfa con patrón alveolar.

Los paragangliomas yugulotimpánicos son de crecimiento generalmente lento; aparecen a mediana edad y son más frecuentes en las mujeres (relación 6:1 respecto de los varones).

Hay un grupo de crecimiento más agresivo, con predilección por edades más tempranas y sin predominio por el sexo femenino. Conducen a una afección por invasión progresiva de la base del cráneo, con compromiso de los pares que cruzan por el agujero rasgado posterior, principalmente, y de los nervios facial e hipogloso mayor. En la bibliografía se informó de más de 160 pacientes con tumores glómicos familiares, que incluyen a aquellos con tumores vagales del cuerpo carotídeo y del glomo de la yugular.

Algunos informes sugieren que existe un patrón hereditario autosómico dominante con penetrancia incompleta.

Los tumores múltiples aparecen con mayor frecuencia en los casos familiares. Parkin calcula que el porcentaje puede ser del 25 al 35%. A la inversa del tumor habitual del corpúsculo yugular, los hereditarios muestran predominio masculino.

Los tumores glómicos afectan el compartimiento vascular del agujero rasgado posterior.

**Clasificación.** En la tabla 1-32 se presenta la clasificación de Ugo Fisch.

**Sistema cromafín.** En 1965 se identificó a la célula cromafín como desarrollada a partir del neuroectodermo, innervada por fibras preganglionares simpáticas y capaz de sintetizar y segregar catecolaminas.

Está fehacientemente comprobada la estrecha asociación entre los elementos cromafines y simpáticos durante el desarrollo. Pero existen controversias acerca de si las células madres simpáticas primitivas se originan en la cresta neural o el tubo neural.

La principal vía secretomotora medulosuprarrenal son las fibras simpáticas preganglionares que están inmersas en el nervio esplácnico mayor.

La adrenalina fue identificada como la sustancia presora presente en los extractos suprarrenales; la noradrenalina fue aislada antes que ella, en 1941. Es-



Tabla 1-32.  
Clasificación de los  
tumores glómicos.

Tipo A	Tumores limitados a la cavidad del oído medio
Tipo B	Tumores limitados a la región timpanomastoidea, sin destrucción del hueso del compartimiento infralaberíntico
Tipo C	Tumores de los corpúsculos de la adventicia de la vena yugular
C1	Tumores que destruyen el agujero rasgado posterior, con afectación limitada de la porción vertical del conducto carotídeo
C2	Tumores que destruyen el compartimiento infralaberíntico del peñasco y afectan la porción vertical del conducto carotídeo
C3	Se añade la afección del compartimiento apical del peñasco, con compromiso del segmento horizontal del conducto carotídeo
C4	Tumores que llegan al foramen lacerum o que lo sobrepasan
Tipo D	Tumores intracraneales; se subdividen en dos subtipos según esté afectada o no la duramadre
DE	Intracraneales extradurales: DE1 < 2 cm DE2 > 2 cm
DI	Intracraneales intradurales: DI1 < 2 cm DI2 > 2 cm

to se demuestra por la presencia de dos tipos celulares: F y P. Las primeras son células fucsínófilas (se pensó que almacenaban adrenalina); las otras se cree que almacenan noradrenalina.

Las catecolaminas se almacenan en gránulos que se encuentran a nivel de la membrana citoplasmática; se demostró que varias aminas biógenas pueden almacenarse a la vez en estos gránulos. Se observó en estos gránulos la conversión de noradrenalina en adrenalina, por lo que ambas pueden estar presentes en la misma célula.

El tejido cromafín extraadrenal se encuentra solo en células poliédricas asociadas a los capilares. Estos tejidos extraadrenales contienen principalmente noradrenalina. Esta diferencia bioquímica en la distribución de las catecolaminas es de importancia clínica para determinar si un feocromocitoma es de origen suprarrenal o extraadrenal.

Aunque estudios histológicos del glomo yugular muestran que los corpúsculos yugulares y carotídeos son vestigiales, existe un gran margen de diferenciación de estas estructuras sugestivo de una función secretoria interna. Se postuló el papel secretorio del corpúsculo carotídeo sobre la base de estudios ultraestructurales e histoquímicos. En 1970 se confirmó la captación de un aminoácido precursor (fenilalanina tritiada) tanto en el corpúsculo carotídeo y la

médula suprarrenal como en otros órganos endocrinos de la rata. Se infirió entonces una función endocrina del corpúsculo carotídeo sobre la base del metabolismo del aminoácido y porque este era captado por el corpúsculo. Además se demostró inmunohistoquímicamente la producción de una enzima polipeptídica en estos corpúsculos.

Aunque la inervación de estos corpúsculos es principalmente sensorial, hay indicios de una inervación dual con fibras eferentes de control vasomotor y posiblemente retroalimentación inhibitoria de las células quimiorreceptoras. Algunos autores alegan que la presencia de fibras eferentes permite concebir al cuerpo carotídeo como un mecanismo endocrino quimiorreceptor.

En mamíferos, los estudios del desarrollo realizados eran incompletos en cuanto a la relación de estos corpúsculos con la producción de tumores glómicos.

Investigaciones ultraestructurales e histoquímicas sugieren un origen neural de los corpúsculos carotídeos y aórticos. Entre 1969 y 1976 se incluyó a las células del glomo en el sistema APUD, sobre la base de los hallazgos ultraestructurales, histoquímicos y embriológicos.

**Manifestaciones clínicas.** Como los tumores glómicos son de crecimiento lento, en su comienzo presentan una sintomatología escasa, derivada de los efectos mecánicos y compresivos del crecimiento tumoral y de su vascularización.

Según que el tumor se origine en la caja timpánica o en el golfo de la yugular, predominará la sintomatología otológica o un síndrome del agujero rasgado posterior y del agujero condíleo anterior.

En la *sintomatología otológica* son importantes los acufenos, la hipoacusia y la parálisis facial. Los acufenos se caracterizan por ser pulsátiles y sincrónicos con el pulso. Es posible, a veces, comprobar objetivamente la presencia del acufeno pulsátil y a modo de un sople continuo con refuerzo sistólico, el cual puede percibirse con el estetoscopio en el conducto auditivo externo o detrás del pabellón, o puede grabarse en una curva timpanométrica en la impedanciometría. Estos acufenos son el síntoma inicial en el 80% de los casos.

La hipoacusia es de tipo conductivo, mientras no se produzca la afección laberíntica, y se debe a la ocupación del oído medio y del conducto auditivo externo. El paciente refiere una sensación de oído lleno, similar a la de la congestión tubárica. Se hará perceptiva cuando progrese hacia el laberinto. La afección del VII par se produce ante la progresión del tumor desde la caja hacia la mastoides; el nervio facial es afectado en su segunda o tercera porción.

La vascularización explica las otorragias en el 20% de los casos, las que pueden sobrevenir en forma espontánea o provocada por alguna maniobra sobre el tumor visible en el conducto auditivo externo o en la miringotomía sobre la membrana timpánica.

La otorrea crónica se observa en un 10-20% de los casos y se debe a la infección secundaria del tumor.

Los tumores yugulares tienen una sintomatología otológica más discreta; pueden ocasionar un síndrome condileorrasgado posterior (síndrome de Collet-Sicard) que afecta los últimos cuatro pares craneales; en otras ocasiones es respetado el XII par a la salida del agujero condíleo anterior (síndrome de Vernet).

Así, habrá trastornos de la deglución, hemiplejía velopalatolaríngea, parálisis del músculo trapecio, con caída del hombro, y del esternocleidomastoideo. También se observará desviación de la lengua hacia el lado de la lesión. El resto de los pares se conservan generalmente indemnes.

La afectación de la vía piramidal y del simpático cervical se produce en casos aislados.

En orden de frecuencia, los pares más afectados son el facial (VII), el vago (X), el hipogloso mayor (XII), el glossofaríngeo (IX) y el espinal accesorio (XI). El VIII par puede afectarse desde un comienzo o tardíamente, según la zona donde se origine el tumor y la agresividad de este hacia la cápsula laberíntica.

La hipertensión endocraneana, y el cortejo sintomático acompañante, aparece en las últimas fases.

**Diagnóstico.** Los datos más orientadores para el diagnóstico son la imagen timpánica de masa rojo vinosa y multilobulada en el oído externo o medio y el acufeno pulsátil y sincrónico con el pulso. Toda hemorragia abundante provocada por la realización de maniobras sobre la caja inducirá a la sospecha de un quemodectoma.

Cuando al acufeno y a las alteraciones del oído medio se les agrega el compromiso de algún nervio del agujero rasgado posterior o la presencia de un síndrome del agujero rasgado posterior, el diagnóstico es casi de certeza. Todo esto es más importante si la persona afectada es un adulto del sexo femenino y con antecedentes familiares o coexistencia de un tumor del glomo carotídeo.

El signo de la pulsación (Brown) consiste en la anulación de las pulsaciones y en un empalidecimiento del tumor cuando se comprime el aire en el conducto auditivo con el espéculo de Siegle, o cuando se ejerce presión sobre la carótida homolateral, lo cual no sucede en los pólipos u otros tumores.

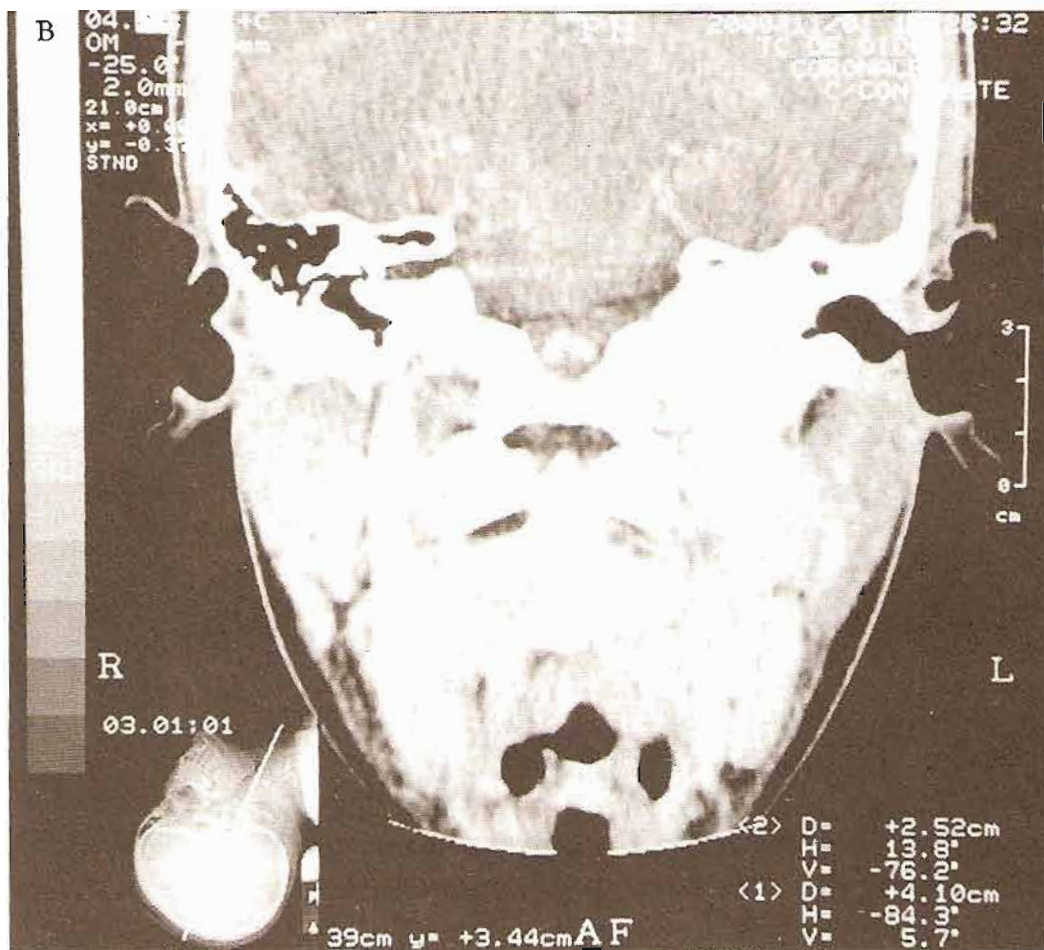
Con el advenimiento de la tomografía computarizada (fig. 1-164) se reemplazó la radiología convencional como herramienta diagnóstica primaria. La TC permite observar, además de las destrucciones óseas, las partes blandas intratimpánicas, endocraneales y cervicales. En las estructuras del agujero rasgado posterior se observan las ampliaciones del contorno del compartimiento vascular y las erosiones de la espina yugular, la cual separa al agujero rasgado posterior de la porción vertical del conducto carotídeo y es atravesada por

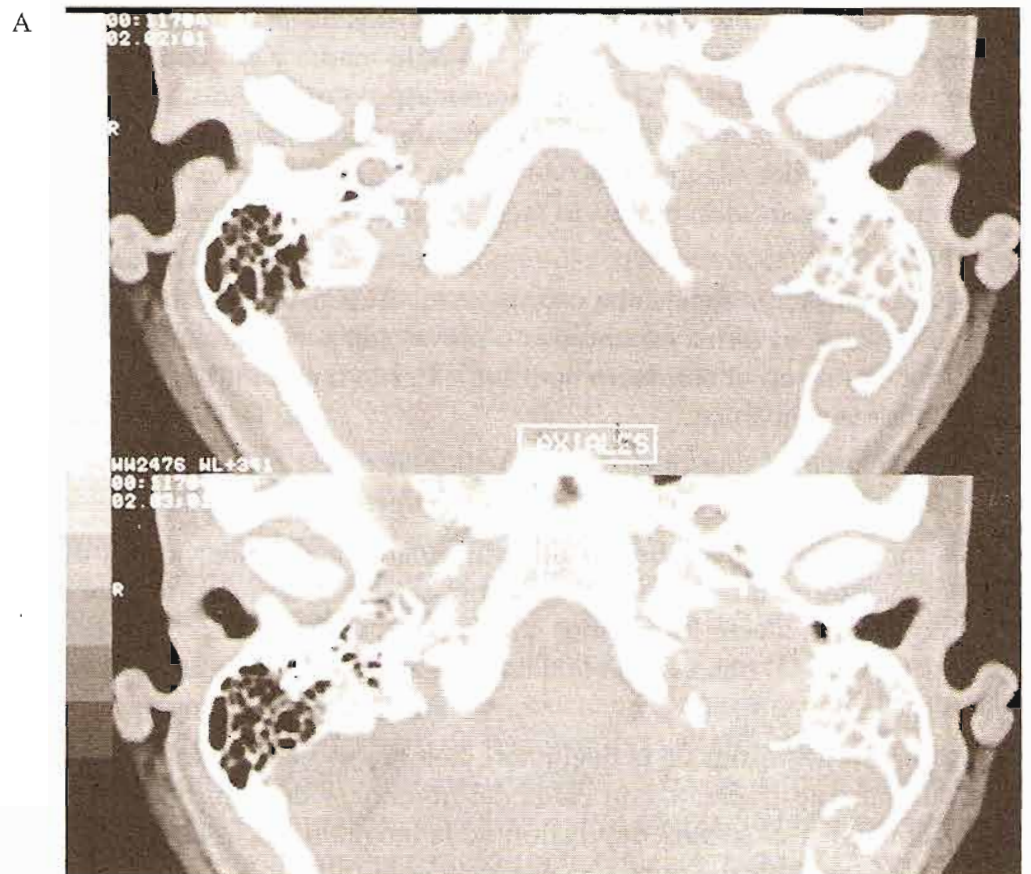

Fig. 1-164. Tomografía computarizada de un tumor glómico izquierdo.

A. En el corte axial se observa el agrandamiento del agujero rasgado posterior izquierdo. B. En el corte coronal se distingue la destrucción infralaberíntica en el peñasco (pág. sig.).





el conducto de Jacobson, que constituye una zona de alteraciones precoces en estos tumores.

Combinada con la angiografía, la TC con contraste ayuda a clasificar y a delimitar las lesiones en lo que respecta al crecimiento intratemporal e intracraneal frente al extracraneal.

La angiografía digital con técnicas de sustracción es un complemento importante para el diagnóstico y tratamiento de los tumores glómicos. Permite identificar las distintas irrigaciones arteriales del tumor y contribuye a delinear el estado de la vena yugular y de la carótida.

Permite además el diagnóstico de lesiones múltiples o bilaterales en los casos en que solo una lesión produjo síntomas.

Por último, ayuda a diferenciar los tumores no vasculares y las malformaciones arteriales y venosas de los tumores glómicos.

La resonancia magnética (fig. 1-165) se utiliza para definir si la extensión intracraneal es extra o intradural, pero la definición de los detalles óseos es inferior a la que permite la TC.

La angiorresonancia sirve para evaluar el estado del drenaje venoso homolateral y contralateral y de la carótida interna, y permite también diferenciar entre tumores vasculares y otros tumores. Detecta vasos nutricios desde la carótida externa (faríngea ascendente principal u otras ramas).

El carácter secretorio del tumor es poco frecuente; cuando existe, puede detectarse por la clínica (hipertensión arterial), por las pruebas de laboratorio con medición de catecolaminas y ácidos vainillinmandélico, homovanílico y 5-hidroxiindolacético, o exclusivamente por medios histoquímicos sobre la pieza de resección.

La demostración del carácter secretorio tiene importancia para la preparación preanestésica.

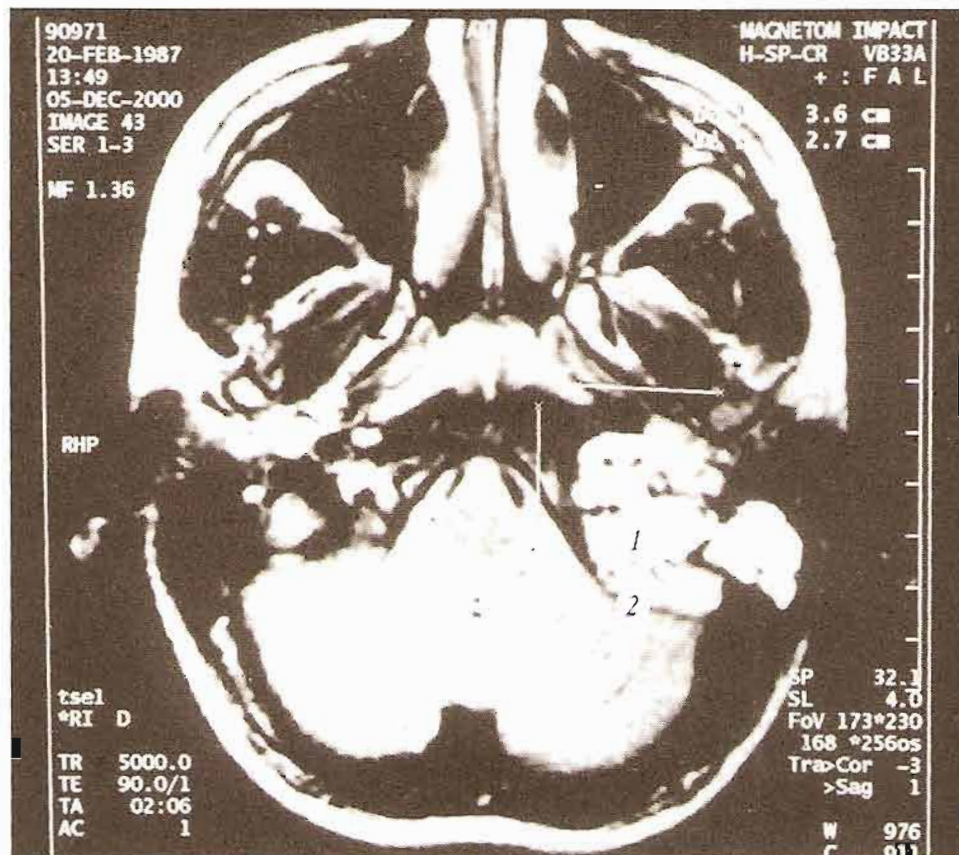


Fig. 1-165. Imágenes de resonancia magnética del mismo caso de la figura 1-164. Puede observarse el tamaño alcanzado por el tumor glómico izquierdo (1) y la preservación de la duramadre (2).

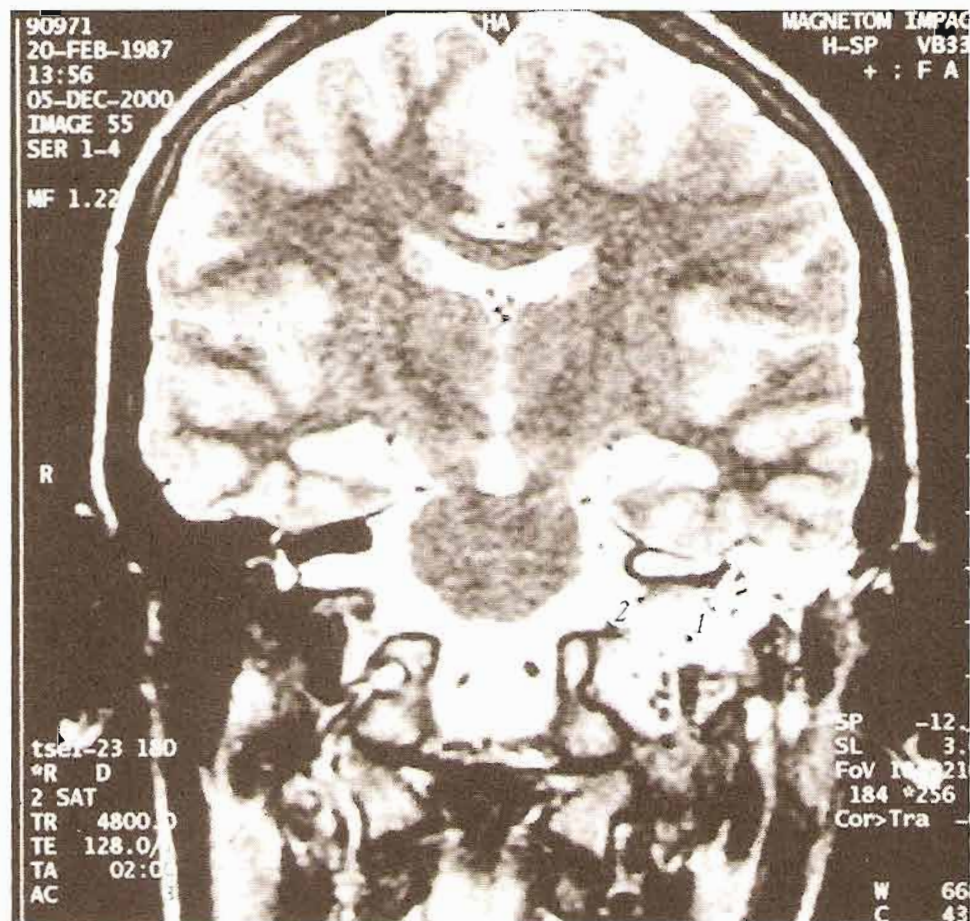
A. Corte axial: 1, tumor; 2, límite de la duramadre.

B. Corte coronal: 1, tumor; 2, límite de la duramadre.

A



B



La centellografía corporal es útil para descartar tumores que puedan ser metástasis de una lesión primaria y desconocida.

Debemos abstenernos de realizar biopsia hasta tener la certeza de que no se trata de un tumor vascular.

**Diagnóstico diferencial.** Debe realizarse con toda patología del oído medio y del agujero yugular que remede un tumor glómico. Así, en el oído medio de-

ben tenerse en cuenta, entre otras afecciones, las otitis medias crónicas polipoideas, otros tumores benignos, los golfos yugulares altos que asoman en él con tinnitus pulsátil y las patologías tumorales malignas que pueden manifestarse por otodinia intensa, otorragia y otorrea, así como la arteria carótida interna aberrante y los aneurismas de esta.

Si bien la biopsia es muy importante, ya que permite formular un diagnóstico antes de la realización de cualquier intervención, deberá guardarse extrema precaución de realizarla si existe la sospecha de un tumor de origen vascular.

El diagnóstico diferencial debe realizarse también con diversos tumores del compartimiento neural del agujero rasgado posterior, como neurinomas, meningiomas, cordomas, metástasis, carcinomas, sarcomas y linfomas.

En especial, la resonancia magnética, la angiorrisonancia y la angiografía ayudan a determinar el origen vascular de un tumor, junto con el apoyo de la tomografía computarizada para evaluar el grado de compromiso óseo tanto laberíntico como del agujero rasgado posterior y también de la fosa infrapetrosa.

**Pronóstico.** El tumor glómico rara vez se maligniza, pero puede comprometer al paciente por la morbilidad asociada a la afectación de los pares craneales que emergen por el agujero rasgado posterior y a la invasión intracraneana. Así, puede acarrear dificultad deglutoria, parálisis facial, neumonías aspirativas, otorragias intensas, disfonías, entre otras manifestaciones clínicas, las cuales son agravadas por la sintomatología intracraneal y por la edad del enfermo.

**Tratamiento.** El tratamiento radical es quirúrgico, salvo en los tumores con invasión endocraneana inoperables por su localización y gran extensión que no permiten la resección completa. Los tumores tipo A y B se abordan por conducto auditivo externo y/o mastoides. En todos los tipos C y D los abordajes más utilizados son los infrapetrosos de Ugo Fisch.

La embolización previa tiene la ventaja de reducir el sangrado intraoperatorio, pero es un procedimiento no exento de complicaciones neurológicas; por esta razón, se indica solamente en tumores del grupo C2 o mayores de la clasificación de Fisch.

Como terapéutica paliativa se puede indicar radioterapia o embolización permanente del tumor y sus afluentes arteriales.

Si el tumor es pequeño, o es más grande sin afectación neurológica en un paciente añoso, lo más adecuado es el control anual por imágenes para evaluar su velocidad de crecimiento.

Este es un tumor que, al ser resecado, presenta una baja mortalidad quirúrgica. La recidiva se observa entre un 5 y 10% de los casos.

## LESIONES DEL VÉRTICE PETROSO

La punta del peñasco o vértice o ápex petroso es una zona de la base del cráneo que reviste importancia debido a las estructuras que la rodean. Puede verse afectada por procesos originados en ella misma o en su proximidad y que la comprometen por contigüidad. A pesar de la escasa y poco precisa sintomatología inicial, es imprescindible realizar un diagnóstico temprano debido a la elevada morbimortalidad de estas patologías.

**Definición.** Se denomina vértice o ápex petroso a la porción del hueso temporal que se extiende medialmente a la cápsula ótica; por lo tanto, se halla comprendida entre el oído interno y el *clivus* esfenoidal. Es una zona de entrecruzamiento de cinco estructuras dispuestas en diferentes sentidos; ellas son el seno petroso inferior, el seno petroso superior, las ramas del V par craneal, la carótida interna y el nervio motor ocular externo (abducen- te).



## Clasificación

**Lesiones inflamatorias. Granuloma de colesterol.** Es la lesión quística más frecuente del vértice petroso. También se lo conoce como quiste de colesterol o granuloma colesterínico.

Etiopatogénicamente es el resultado final de la obstrucción total de una celdilla aérea o de un grupo de estas. El vértice del peñasco contralateral suele estar bien neumatizado. La obstrucción tiene lugar en una zona estrecha que provee de aireación a estas celdas; esto puede suceder por un engrosamiento de la mucosa, un trazo de fractura, una obstrucción de la trompa de Eustaquio, un colesteatoma o cualquier proceso tumoral. Dentro de la celdilla se produce efusión desde los capilares y extravasación de hemosiderina por la reabsorción de gases; se genera así un aumento de presión que provoca erosión ósea y compresión de estructuras adyacentes. Esta compresión es la responsable de los síntomas.

**Colesteatoma.** También se lo denomina queratoma, término más acorde con su naturaleza histológica. Este queratoma, de acuerdo con su origen, es generalmente congénito, originado de restos embrionarios, o adquirido, secundario a patología crónica del oído medio.

Etiopatogénicamente, estos queratomas congénitos se generan por restos de tejido epitelial en la zona del agujero rasgado anterior. Embriológicamente, el cartilago de esta zona es un residuo del mesénquima embrionario en la curvatura cefálica. Este puede, antes de retraerse, atrapar un resto de epitelio en el momento de producirse esta curvatura.

**Efusión.** Es una colección mucosa que afecta a las celdas del vértice del peñasco; puede afectar solo esta zona o asociarse con el compromiso de todo el oído medio. Si el vértice petroso se obstruye, se producirá un derrame seroso o mucoso. Si persiste este derrame y la lesión continúa, pueden romperse los tabiques que separan a las celdas entre sí y llevar a la formación de un mucocoele, el cual es el estadio previo a la formación de un granuloma de colesterol.

**Histiocitosis X.** Esta afección tiene tres tipos de presentación: enfermedad de Letterer-Siwe (aguda), enfermedad de Hand-Schüller-Christian (subaguda) y granuloma eosinófilo (crónica). Todas corresponden a una alteración del sistema reticuloendotelial con proliferación de histiocitos benignos. Esta proliferación afecta a diferentes órganos y huesos; entre estos últimos puede comprometer el cráneo (en la forma crónica de presentación), donde forma grupos de histiocitos en el vértice petroso.

**Lesiones infecciosas. Apicitis.** Es la reacción inflamatoria de la mucosa de las celdillas neumáticas que ocupan el vértice del peñasco. Suele ser una complicación tardía de una otitis media aguda. De acuerdo con su evolución, se clasifica como aguda o crónica. La apicitis aguda es la de instalación reciente y sintomatología de aparición súbita. La tríada clásica de presentación está conformada por infección del oído medio con otorrea (otitis media aguda), parálisis del VI par craneal y dolor retroocular homolateral por compromiso de la rama oftálmica del V par (síndrome de Gradenigo). En su evolución puede producir osteítis y abscesos. En la apicitis crónica, además de alteraciones inflamatorias y fibrosis, hay resorción ósea y formación de hueso nuevo reaccional. La causa es una infección leve, de meses o años de evolución sin complicaciones.

En ambos tipos de apicitis pueden sobrevenir trombosis y obliteración de la carótida interna, y aunque la cápsula ótica sea resistente, puede verse afectada con desarrollo de infecciones del laberinto membranoso e incluso fístulas por erosión de la cápsula ósea.

**Osteomielitis del hueso temporal.** Generalmente se observa en pacientes de edad avanzada, diabéticos insulínodpendientes. Se instala en casi todos los casos tras una otitis externa por *Pseudomonas* que invade el hueso timpánico. A partir de allí se disemina hacia la base del cráneo, razón por la cual recibe el nombre de otitis externa maligna (véanse págs. 83 y 284).

**Lesiones tumorales. SEUDOTUMORES. Colesteatoma** (véase pág. 280).

**TUMORES BENIGNOS PRIMITIVOS. Osteoclastoma.** Es un tumor benigno desde el punto de vista histológico, pero agresivo por su elevado porcentaje de recidiva local. Histológicamente está conformado por células gigantes multinucleadas (astrocitos) con una estroma celular ovoide o fusiforme.

**Cordoma.** Es un tumor que se origina a partir de células del notocordio, y se ubica por ello en la línea media (clivus esfenoidal). Aparece en personas jóvenes y muestra tendencia a la invasión local, aunque es radiosensible. En un 15% de los casos corresponde a un *condrocordoma*. La diferenciación es histopatológica: el cordoma está formado por células vacuoladas grandes en una matriz mucinosa, mientras que el condrocordoma tiene áreas de cartílago hialino en medio de la arquitectura tumoral. En las imágenes de resonancia magnética aparece como una masa heterogénea de bordes netos que se impregna con gadolinio.

**Meningioma.** Es el tumor intracraneal más frecuente, y su incidencia alcanza al 13 a 20% de los tumores benignos. Se origina en células de la aracnoides, a nivel de las vellosidades aracnoideas.

Es un tumor encapsulado, delimitado, de crecimiento lento y no invasivo. Produce síntomas por desplazamiento y compresión, pero en la base del cráneo puede formar una *placa* que adquiere características infiltrantes. Puede ser parte de una neurofibromatosis. Histopatológicamente está constituido por células uniformes agrupadas en nidos que forman cuerpos psamomatosos.

Los meningiomas primitivos del vértice del peñasco tienen cuatro orígenes: el ganglio geniculado, el agujero yugular, los surcos de los nervios petrosos y el meato del conducto auditivo interno.

**Schwannoma.** Es raro que se presente en el vértice petroso sin alteración de algún par craneal. Representa el 8% de los tumores intracraneales. Es más frecuente en los jóvenes. Invade por contigüidad desde la cavidad de Meckel, el agujero yugular o el ángulo pontocerebeloso; puede originarse también en el nervio motor ocular externo, los nervios petrosos, el trigémino y el facial. El más frecuente es el del VII par; el del V par representa entre un 2 y 3% de los schwannomas intracraneales. Es más común entre los 30 y 40 años.

**Plasmocitoma.** Este tumor también puede afectar el vértice del peñasco.

**TUMORES MALIGNOS.** Son menos frecuentes que los tumores benignos.

**Osteosarcoma.** Es la neoplasia más frecuente que afecta los huesos. El 75% de los casos aparecen entre los 10 y los 25 años. Es más común en las metáfisis de los huesos largos (fémur, tibia y húmero) y es raro como tumor primario en esta zona. Histológicamente presenta dos tipos: esclerosante, el cual muestra poca matriz ósea calcificada, y osteolítico, con poco hueso o hueso no reconocible.

**Condrosarcoma.** La diferenciación entre este y el condroma es muy difícil, y radica en el núcleo de los condrocitos. A pesar de su apariencia benigna, da metástasis pulmonares tempranas. Si presenta crecimiento rápido y lesión osteolítica de bordes regulares, debe sospecharse su comportamiento maligno. Es más frecuente que el cordoma. Se cree que podría formarse a partir de res-

tos embrionarios en el agujero rasgado anterior. La edad de aparición es entre los 20 y 50 años.

Está compuesto desde el punto de vista histopatológico por células redondas con apariencia de condroblastos distribuidas en una matriz mixoide o mucosa.

**Adenocarcinoma.** Es un tumor sumamente raro en esta localización como tumor primario. Hay que descartar que no sea una metástasis.

**Tumores que invaden por contigüidad.** Esta región de la base del cráneo puede ser invadida por tumores de otras estructuras contiguas que a veces incluso pueden exteriorizarse inicialmente con síntomas propios de la punta del peñasco.

**Metástasis.** Por su importante irrigación, esta región es una de las zonas predilectas de las metástasis en el cráneo. El origen es múltiple; los más frecuentes son, por orden de frecuencia, cánceres de mama, pulmón, riñón, estómago, laringe, próstata y tiroides.

## Manifestaciones clínicas

Todas las lesiones que afectan la región del vértice petroso se presentan con sintomatología similar que varía más de acuerdo con su ubicación que con su origen histológico. Las manifestaciones clínicas se deben a la irritación o compresión de las estructuras de la zona o que se hallan adyacentes a ella. El comienzo es vago e impreciso, por lo que el diagnóstico muchas veces se efectúa en etapas avanzadas, salvo en los casos de infección aguda.

Si existe diplopía, esta se debe generalmente a la lesión del motor ocular externo. El dolor retroocular es causado por la irritación trigeminal. Los síntomas audiovestibulares son provocados por la compresión del VIII par en el conducto auditivo interno o por la invasión del oído interno. Las parálisis faciales se producen en caso de lesiones que comprometan este nervio. Las disfunciones o bloqueos tubáricos se presentan en los casos en que los tumores comprometen la trompa. A pesar de que la carótida se encuentra casi siempre afectada, la sintomatología vascular es poco frecuente.

De acuerdo con su frecuencia de presentación, los síntomas principales son hipoacusia, acufenos, vértigo, diplopía, cefalea, otalgia, parálisis facial, ronquido, algia trigeminal, disfagia, hiperestesia facial y otorrea. Se debe tener presente que la cefalea originada en el vértice del peñasco produce dolor retroorbitario y facial.

En lo que respecta a los tumores, los sólidos afectan más rápidamente los pares craneales que las lesiones quísticas. Las neoplasias malignas, además de su rápida evolución, producen compromiso temprano de los pares debido a que no solo comprimen sino que además infiltran las estructuras circundantes.

## Diagnóstico

**Examen semiológico.** Es importante establecer el tiempo de evolución de los síntomas, las patologías asociadas del oído medio y los antecedentes de tumores en otro lugar del cuerpo. Se debe interrogar acerca de síntomas audiológicos, acufenos, hipoacusia, sensación de oído lleno, alteraciones del equilibrio, ya sea vértigo o mareos. Si se observa alteración audiológica asociada a una alteración vestibular, puede ser un indicio de invasión del conducto auditivo interno.

La otoscopia generalmente es normal. En procesos infecciosos puede observarse derrame claro o aun otitis media aguda. Hay que pensar que la patolo-



gía crónica del oído medio puede ser la causa de colesteatomas e infección del vértice petroso. Siempre que se observen granulaciones en el conducto auditivo externo o pólipos que asoman por perforaciones timpánicas, hay que tener en cuenta la posibilidad de la biopsia para descartar la presencia de una neoplasia.

Se debe realizar un examen neurológico básico; este incluirá el examen de los pares craneales que frecuentemente se ven afectados por estas patologías. Es necesario evaluar la excursión ocular para comprobar si existe estrabismo o nistagmo. Hay que tener presente que el nervio facial no es afectado precozmente en las lesiones expansivas.

La palpación del cuello se realiza de rutina en busca de adenopatías y sus diferentes características.

**Exámenes complementarios. Laboratorio.** Es un examen básico, que demuestra alteraciones de la fórmula leucocitaria y de la eritrosedimentación globular (esta aumenta en la patología infecciosa o tumoral y en la osteomielitis del temporal, entre otras, y es un factor pronóstico de curación en esta última afección). En caso de sospechar una otitis externa maligna, se debe solicitar medición de la glucemia y cultivo de secreciones óticas en busca de *Pseudomonas aeruginosa*; el cultivo también puede revelar la presencia de hongos u otros gérmenes causales.

**Audiología.** Hay que tener en cuenta las alteraciones producidas a nivel neurosensorial (provocadas fundamentalmente por las lesiones que afectan la cápsula ótica). Estas pueden manifestarse por aparición de hipoacusia perceptiva lentamente progresiva o súbita, acufenos, cófosis. Se debe tener presente que toda afección asimétrica debe ser estudiada de manera exhaustiva.

**Potenciales evocados auditivos.** Se ven alterados en la medida en que las lesiones afecten el VIII par en el conducto auditivo interno; existe prolongación del tiempo de conducción central.

**Examen vestibular.** Informa sobre el funcionamiento del laberinto posterior y permite establecer el diagnóstico diferencial entre los síndromes vertiginosos de origen periférico y central.

**Diagnóstico por imágenes.** La radiografía simple no tiene valor en esta zona del organismo. Se debe recurrir a la tomografía computarizada y a la resonancia magnética. La TC informa sobre la presencia o no de lesiones óseas, el grado de neumatización contralateral y la extensión de la lesión. Si esta se tiñe con contraste intravenoso, generalmente indica un origen tumoral. Además, permite el diagnóstico diferencial entre celdas gigantes y médula ósea normal (diploe).

La resonancia magnética permite diferenciar las lesiones inflamatorias especialmente. Establece si una lesión es quística, sólida o si tiene contenido graso, y si es homogénea o no.

Tanto la tomografía computarizada como la resonancia magnética posibilitan un diagnóstico diferencial de lesión quística o sólida y son importantes para estudiar las vías de abordaje de la patología. El diagnóstico diferencial también se hace mediante las imágenes antes de la realización de la cirugía (tabla 1-1 y fig. 1-166).

La arteriografía se utiliza siempre que existan dudas sobre el origen vascular del tumor; además, informa sobre posibles desplazamientos de la carótida interna. Muestra los vasos que nutren al tumor e incluso permite su embolización antes de la cirugía.

La centellografía es de utilidad en esta zona para el diagnóstico y seguimiento de la osteomielitis. Revela el grado de extensión del proceso aun antes de que se produzcan alteraciones tomográficas. Se la realiza con  $^{67}\text{Ga}$ , el cual es captado por

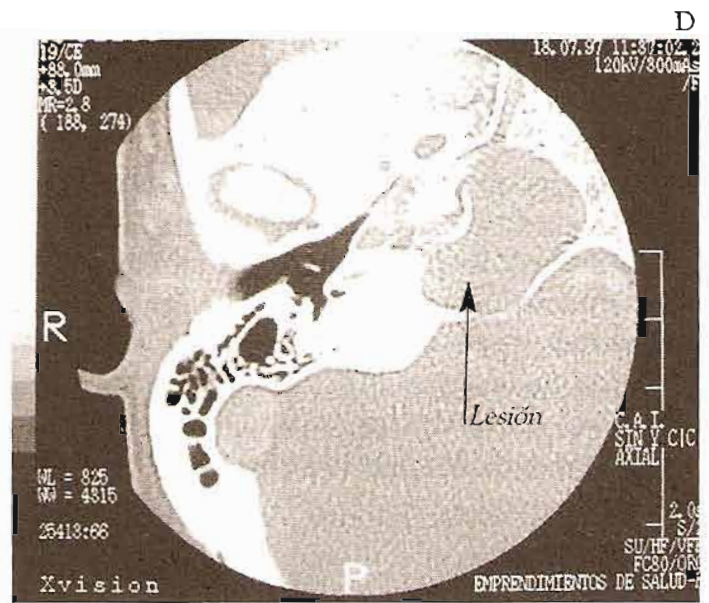
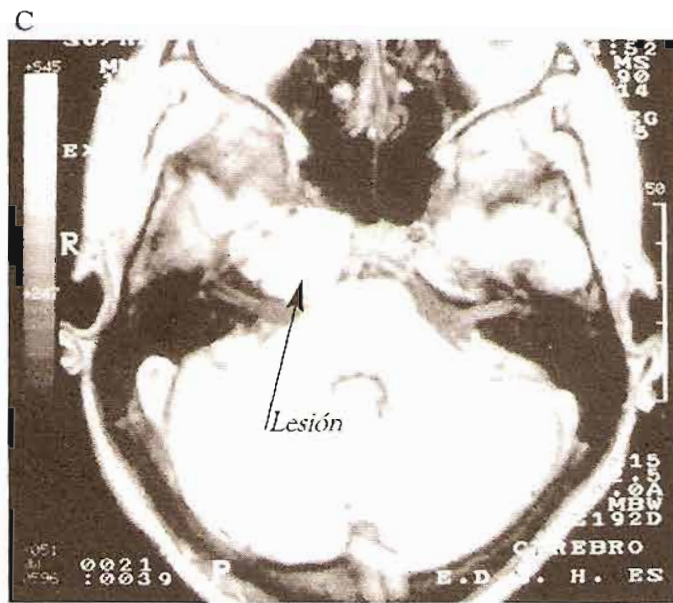
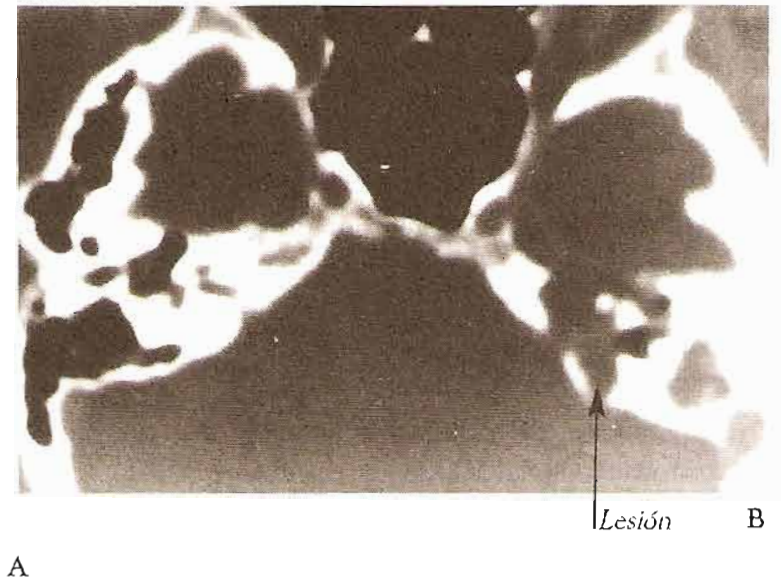
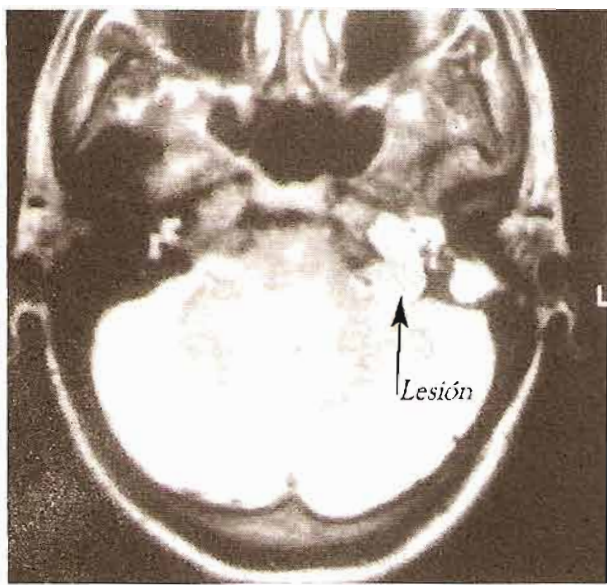


Fig. 1-166. A. RMI con colesteatoma en punta de peñasco izquierdo.

B. TAC con el mismo colesteatoma de punta de peñasco. Obsérvese la erosión ósea.

C. RMI con granuloma de colesterol de punta de peñasco.

D. El mismo granuloma en TAC.

los glóbulos blancos, y con  $^{99}\text{Tc}$ , captado por los osteoblastos. El primero señala procesos inflamatorios y el segundo, procesos de destrucción y reparación ósea.

### Tratamiento

**Patología inflamatoria. Apicitis.** El tratamiento debe ser rápido e incluso a veces se requiere drenaje quirúrgico. El tipo de antibióticos estará en función del antibiograma, y si este no se puede realizar, se utilizará ciprofloxacina, 750 mg cada 12 horas, y gentamicina, 5 mg/kg/día, durante 10 a 15 días; en ese momento se suspende la gentamicina y se continúa con ciprofloxacina por 7 días más. Los corticoides se emplean para que el proceso remita con mayor rapidez, siempre que no estén contraindicados. Se indica prednisona en dosis de 60 mg/día.

**Osteomielitis por otitis externa maligna.** En la actualidad, el tratamiento consiste en la utilización de quinolonas (ciprofloxacina) (tabla 1-33), pues ofrecen mayor porcentaje de éxito y si se requiere internación esta es más reducida. Se pueden utilizar asimismo otros agentes antibacterianos (tabla 1-33). Las dosis deben ajustarse de acuerdo con el grado de función renal.

Localmente se realizan topificaciones con ácido bórico, instilaciones de gotas con ciprofloxacina u ofloxacina, aspiración de secreciones y extirpación de granulaciones. En caso de internación, el alta hospitalaria se da cuando desaparece



Agente	Dosis
Primera elección Ciprofloxacina	750 mg cada 12 horas
Alternativas	
Gentamicina	5 mg/kg/día por vía intravenosa
Ofloxacina	200 mg cada 12 horas por vía oral
Piperacilina	200-250 mg/kg/día
Tobramicina	4,5 mg/kg/día
Ticarcilina	250 mg/kg/día
Ceftazidima	1-2 g cada 12 horas por vía intravenosa

Tabla 1-33.

Antibacterianos en la osteomielitis por otitis externa maligna.

el dolor y mejora el cuadro clínico. La ciprofloxacina oral se administra hasta que se normaliza el centellograma con  $^{67}\text{Ga}$ . El alta médica depende de la normalización de la eritrosedimentación, la ausencia de dolor y de granulaciones en el conducto auditivo externo y la normalización del centellograma con  $^{67}\text{Ga}$ .

La cirugía está contraindicada y no mejora el cuadro clínico.

*Granuloma de colesterol.* Requiere drenaje quirúrgico, el cual dependerá del grado de lesión de las estructuras vecinas. Sin audición útil, se aborda por vía transcoclear con mastoidectomía (cerrada). El objetivo es exponer ampliamente la lesión con mínimas morbilidad y posibilidades de recidiva. Para esto es necesario mantener una vía de comunicación con el exterior a través de la trompa de Eustaquio.

Con audición útil, el abordaje dependerá de la ubicación del granuloma. La vía infracoclear transcanalicular es utilizada en pacientes con buena audición; se accede al área afectada a través de un triángulo realizado entre la cóclea por arriba, el golfo de la yugular por debajo y atrás y la arteria carótida interna por delante. Si hay buena neumatización infralaberíntica, el abordaje será infralaberíntico. Si el granuloma contacta con la pared posterior del seno esfenoidal se podrá realizar un abordaje transetmoidoesfenoidal.

*Colesteatoma.* La sintomatología rige el tratamiento que se ha de realizar. Si hay supuración por infección o la erosión compromete estructuras nobles, el tratamiento es quirúrgico. Las técnicas quirúrgicas son las mismas que se describieron anteriormente para el granuloma de colesterol. Hay que tener presente que se prefieren las técnicas que permitan una mayor exposición de la patología por su alto índice de recidivas.

*Histiocitosis X.* Véase Enfermedades granulomatosas del oído medio (pág. 508).

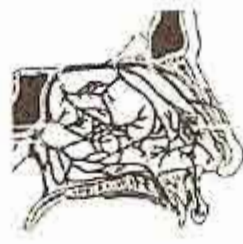
*Patología tumoral. Tumores benignos.* En presencia de un tumor benigno que por sus manifestaciones clínicas requiere exéresis quirúrgica, hay que utilizar una vía de acceso que permita su total exposición. Las vías utilizadas son la infratemporal, la infralaberíntica, la translaberíntica o la transcoclear.

*Tumores malignos.* Si se trata de un tumor primario y no hay otras localizaciones, se procede a su exéresis, pero la región no permite márgenes de seguridad. Luego se realizará quimioterapia y radioterapia.

En caso de diseminación importante, compromiso de la carótida interna, duramadre o masa cerebral, se realiza solo quimioterapia y radioterapia.

*Metástasis.* El tratamiento estriba en quimioterapia y radioterapia. Algunos autores promueven la ablación quirúrgica si la lesión en cuestión es única.





S E C C I Ó N 2

# Nariz y senos paranasales

*Anatomía y fisiología de las fosas nasales y los  
senos paranasales*

*Examen semiológico de las fosas nasales y los  
senos paranasales*

*Insuficiencia ventilatoria nasal*

*Rinosinusopatías no tumorales*

*Tumores y seudotumores de las fosas nasales  
y los senos paranasales*

*Tumores de la rinofaringe*

*Epistaxis*

# ANATOMÍA Y FISIOLOGÍA DE LAS FOSAS NASALES Y LOS SENOS PARANASALES

## ANATOMÍA

La nariz es el primer sector de las vías aéreas y está compuesta por tres partes: la pirámide nasal, las fosas nasales y las cavidades o senos paranasales.

**Pirámide nasal.** Está formada por elementos osteocartilaginosos y musculares revestidos por piel. Para su descripción se divide en: 1) esqueleto osteocartilaginoso, 2) plano muscular y 3) revestimiento epitelial.

**ESQUELETO OSTEOCARTILAGINOSO** (figs. 2-1 y 2-2). *Esqueleto óseo.* Está conformado por los huesos propios, las ramas montantes o ascendentes del maxilar, la escotadura nasal del maxilar, los huesos unguis y, por último, la espina nasal anterior constituida por la articulación anterior de las apófisis palatinas del maxilar.

*Esqueleto cartilaginoso.* Está compuesto por:

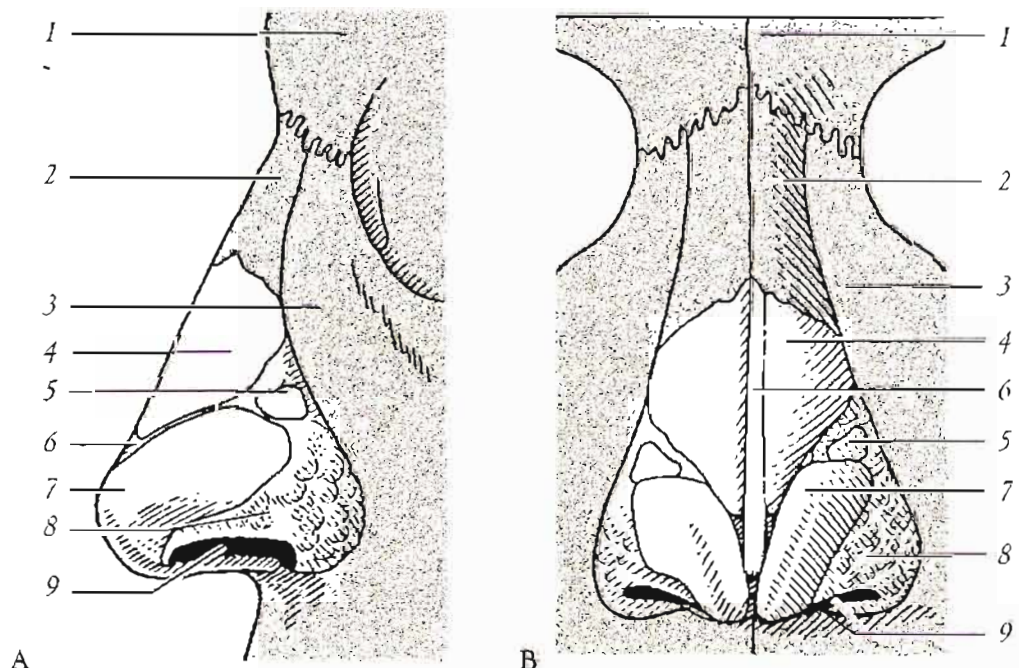
- Cartílagos triangulares o laterales superiores, que se articulan con los huesos propios y el cuadrangular.
- Cartílago cuadrangular, también llamado cartílago del tabique, el cual se articula con los cartílagos laterales superiores.
- Cartílago alar o lateral inferior, de concavidad posterior a modo de herradura, que limita con su arco el orificio nasal; en su parte interna está en contacto con su homólogo contralateral.
- Cartílagos accesorios, de número y formas variables, entre los que se puede nombrar a los vomerianos, los cuadrados y los sesamoideos.

**PLANO MUSCULAR.** Está compuesto por cuatro músculos pares y simétricos:

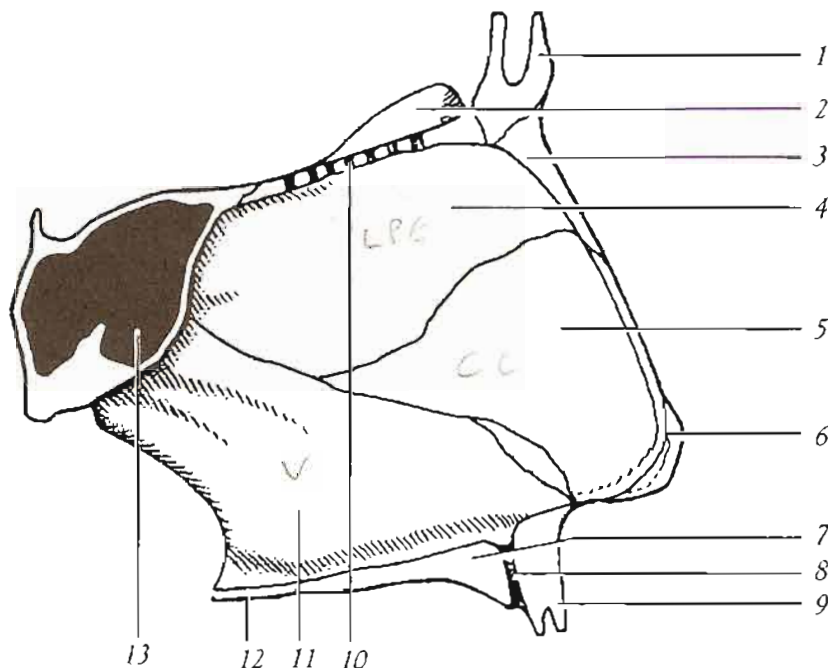
- Piramidal de la nariz: de forma rectangular, cubre los huesos propios; interviene en la mímica facial.
- Transversal de la nariz: cruza en forma transversal el sector medio de la pirámide y recubre el cartílago alar; su función es dilatar el orificio nasal.
- Dilatador de la ventana nasal: se extiende en sentido dorsoventral sobre el borde caudal del ala de la nariz; es dilatador.
- Mirtiforme: se extiende desde el borde alveolar del maxilar superior al sector posterior del subtabique; al contraerse, baja el ala de la nariz y en forma simultánea retrae el orificio nasal.

Fig. 2-1. Esqueleto osteocartilaginoso de la nariz en vistas lateral (A) y frontal (B).

1, hueso frontal; 2, hueso nasal; 3, rama montante del maxilar; 4, cartílago triangular; 5, cartílago sesamoideo; 6, tabique nasal; 7, cartílago alar; 8, tejido conectivo; 9, ventana nasal.







**REVESTIMIENTO EPITELIAL.** Tiene las mismas características de la piel que recubre los pómulos y las mejillas, excepto la punta de la nariz, que es rica en glándulas sebáceas y elementos vasculares.

**Fosas nasales.** Son espacios delimitados por cuatro paredes y dos orificios. Tienen una orientación ventrodorsal, aplanadas transversalmente, más anchas en el sector caudal que en el cefálico.

**Pared medial.** Corresponde al tabique nasal, el cual está formado por elementos osteocartilaginosos: el cartílago cuadrangular, la lámina perpendicular del etmoides y el vómer (fig. 2-2).

El cartílago cuadrangular constituye la porción anterior del tabique. Su borde anterosuperior se articula con los cartílagos laterales superiores; el borde posterosuperior lo hace con la lámina perpendicular del etmoides, mientras que el posteroinferior se encastra en la corredera vomeriana y en la cresta maxilar. Por último, el borde anteroinferior es libre y establece contacto con la parte medial de los cartílagos laterales inferiores.

**Pared lateral.** Está constituida por distintas estructuras óseas articuladas entre sí (fig. 2-3):

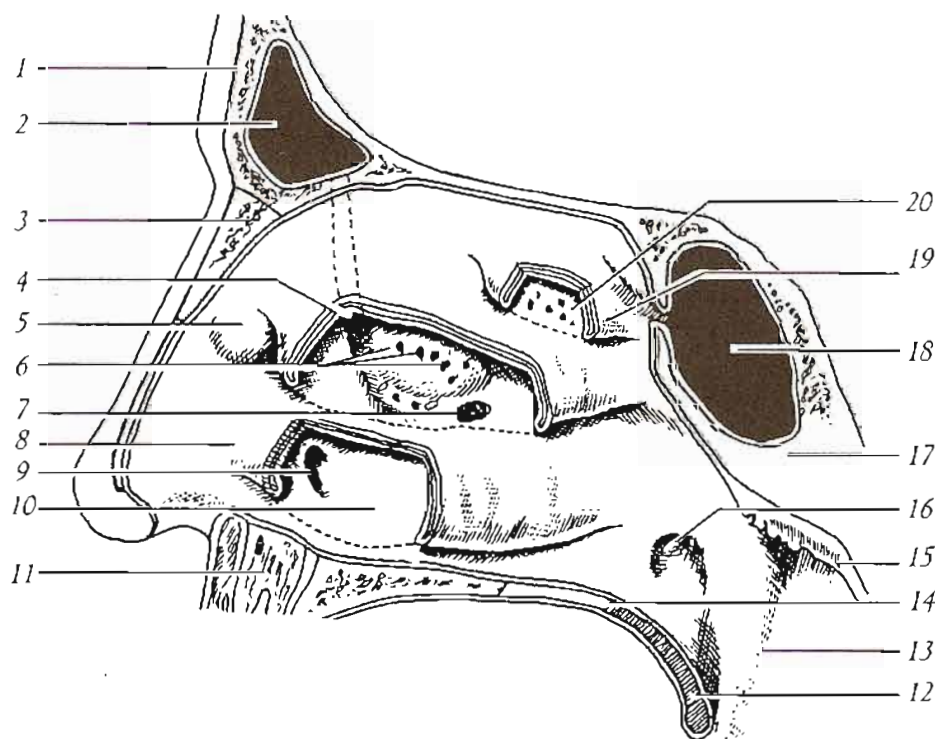


Fig. 2-2. Esqueleto osteocartilaginoso de la nariz, corte sagital.  
1, hueso frontal; 2, apófisis *crista galli*; 3, hueso nasal; 4, lámina perpendicular del etmoides; 5, cartílago cuadrangular; 6, cartílago alar; 7, apófisis palatina del maxilar superior; 8, conducto palatino anterior; 9, alvéolo dentario; 10, lámina cribosa del etmoides; 11, vómer; 12, lámina horizontal del palatino; 13, seno esfenoidal.

Fig. 2-3. Pared lateral de la fosa nasal (derecha).  
1, hueso frontal; 2, seno frontal; 3, hueso nasal; 4, orificio del seno frontal; 5, *agger nasi*; 6, orificios de las celdas etmoidales anteriores; 7, orificio del seno maxilar; 8, cornete inferior; 9, orificio del conducto lacrimonasal; 10, meato inferior; 11, apófisis palatina del maxilar superior; 12, velo del paladar; 13, nasofaringe; 14, rama horizontal del palatino; 15, amígdala faríngea; 16, orificio de la trompa de Eustaquio; 17, cuerpo del esfenoides; 18, seno esfenoidal; 19, cornete superior; 20, meato superior con los orificios de las celdas etmoidales posteriores.



- Masa lateral del etmoides, ubicada en la región superior, articulada anteriormente con la rama ascendente del maxilar superior y posteriormente, con el cuerpo del esfenoides. En su cara medial se destacan la apófisis unciforme y los cornetes superior y medio.
- Maxilar: su rama ascendente constituye la porción anterior, mientras que la base de la apófisis piramidal (seno maxilar) está en la región media.
- Rama vertical del palatino, ubicada en la región posterior, articulada con el maxilar, la apófisis pterigoides y el cuerpo del esfenoides.
- Unguis: cubre una pequeña porción anterosuperior entre el maxilar y el etmoides.
- Cornete inferior: es un hueso independiente que se articula con la cresta del maxilar y el palatino.

Los cornetes delimitan entre sí espacios que se denominan *meatos*, en número de tres o cuatro:

- a) Inferior: ubicado por debajo del cornete inferior.
- b) Medio: entre el cornete medio y el inferior.
- c) Superior: entre el cornete medio y el superior.
- d) Supremo: es inconstante, y se localiza entre el cornete superior y el cornete supremo.

En los meatos se encuentran los orificios de drenaje de los senos paranasales al igual que el conducto lacrimonasal. En el meato superior desembocan el seno esfenoidal y las celdas etmoidales posteriores.

En el meato medio se encuentran las siguientes estructuras:

1. Relieve de la apófisis unciforme.
2. Bulla etmoidal.

Entre la apófisis unciforme y la bulla etmoidal se encuentra el hiato semilunar inferior, en el que desembocan, en sentido cefalocaudal, el seno frontal, parte de las celdas etmoidales anteriores y el seno maxilar. Entre la bulla etmoidal y la pared medial del etmoides anterior (cornete medio) se encuentra el hiato semilunar superior, en el que desembocan el resto de las celdas etmoidales anteriores.

3. *Agger nasi*. Es una convexidad ubicada por delante de la apófisis unciforme que corresponde a una o dos celdas etmoidomaxilares.

En el meato inferior drena el conducto lacrimonasal.

*Pared cefálica o techo*. También llamada bóveda, es un canal cóncavo en sentido ventrodorsal, formado por los huesos propios, la espina nasal del frontal, la lámina cribosa del etmoides y la cara anterior del esfenoides.

*Pared caudal o piso*. Tiene una dirección ventrodorsal y es más ancha en el sector medial que en los extremos. Está formada por la apófisis palatina del maxilar en los dos tercios anteriores y la lámina horizontal del palatino en el tercio posterior.

*Orificio anterior*. Recibe el nombre de narina, y está delimitado medialmente por la columela, lateralmente, por el cartílago lateral inferior (alar) y ventralmente, por la abertura piriforme.

*Orificio posterior*. También llamado coana, de forma ovalada, comunica la fosa nasal con la rinofaringe (*cavum*). Tiene una dimensión de aproximadamente 20 mm de alto por 12 mm de ancho, y está delimitado por cuatro caras:

- Superior: constituida por la pared caudal del cuerpo del esfenoides.
- Inferior: correspondiente al borde posterior de la lámina horizontal del palatino.

- Medial: formada por el borde posterior del vómer.
- Lateral: el ala interna de la apófisis pterigoides.

Senos paranasales. Constituyen cavidades neumáticas anexas a las fosas nasales, en número de ocho, cuatro a cada lado. Se dividen en dos grupos:

- a) Anterior: constituido por los senos frontal y maxilar de cada lado y las celdas etmoidales anteriores.
- b) Posterior: formado por las celdas etmoidales posteriores y los senos esfenoidales.

Como se describió anteriormente, el grupo anterior desemboca en el meato medio, mientras que el posterior lo hace en el meato superior.

*Seno maxilar* (fig. 2-4, B). Puede ser comparado a una pirámide, de modo que presenta:

- Base o pared interna: constituye la pared intersinusal.
- Cara superior: constituye el piso de la órbita.
- Cara anterior o yugal: delimitada por dentro por el borde anterior del maxilar, por arriba por el reborde orbitario, por fuera por el malar y por debajo por el reborde alveolar.
- Cara posterior: corresponde a la tuberosidad del maxilar superior y separa el seno de la fosa pterigomaxilar.
- Vértice: ubicado a nivel de la apófisis malar del maxilar.

Como características generales, tiene una capacidad promedio de 15 ml en el adulto (límites: 2 a 30 ml) y está en íntima relación con el primero y segundo molar, los que pueden en ocasiones proyectarse en su interior. El seno maxilar drena en el meato medio a través de un orificio ubicado en el extremo posterior del hiato semilunar inferior.

*Seno etmoidal* (fig. 2-4, B y C). Está situado por fuera del tercio superior de las fosas nasales y por dentro de las órbitas. En el adulto está constituido por un grupo de celdas neumáticas que se dividen en anteriores y posteriores, separadas por un fino tabique transversal; las primeras desembocan en el meato medio, mientras que las últimas lo hacen en el meato superior (fig. 2-3). Este grupo de celdas recibe el nombre de laberinto etmoidal y se halla en relación cefálica con el seno frontal (fig. 2-4, C) y la fosa cerebral anterior, medialmente con las fosas nasales, y lateralmente con la órbita y con el seno maxilar (fig. 2-4, B). Por delante, la masa lateral se articula con la rama montante del maxilar y por detrás se adosa a la cara anterior del cuerpo del esfenoides.

*Seno frontal*. Es una cavidad neumática cuyo volumen varía entre 4 y 6 ml, desarrollada en el espesor del hueso frontal y separada por un tabique de la contralateral. Cada seno se comunica de manera directa con la fosa nasal correspondiente a través del canal nasofrontal (figs. 2-3 y 2-4, C).

Se relaciona topográficamente, por delante, con las partes blandas de la región frontal; por debajo, con la órbita, el etmoides y el techo de la fosa nasal, y por detrás, con la fosa cerebral anterior.

*Seno esfenoidal*. Es una cavidad desarrollada en el cuerpo del esfenoides, en el centro del macizo craneofacial (figs. 2-2 y 2-3), que posee una capacidad promedio de 7,5 ml, separada de la contralateral por un fino tabique. Este seno se puede asemejar a un cubo, con cuatro paredes laterales, un piso y un techo:

- Pared anterior: cóncava hacia adelante, presenta el orificio de avenamiento; se relaciona con la última celda del etmoides posterior.

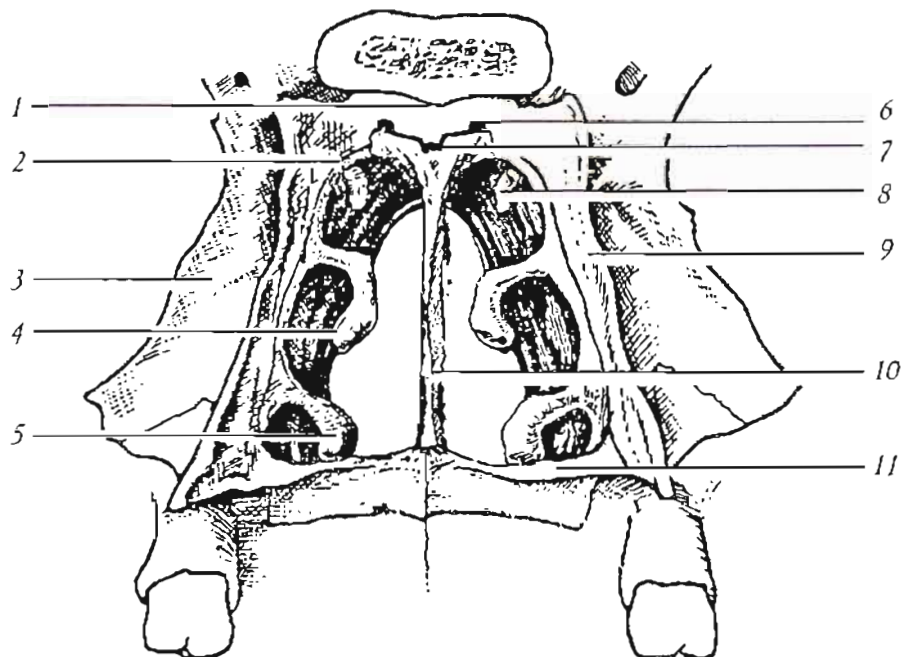
Fig. 2-4. Fosas nasales y senos paranasales.

A. Corte frontal de las fosas nasales. 1, cuerpo del esfenoides; 2, apófisis esfenoidal del vómer; 3, ala externa de la apófisis pterigoides; 4, cornete medio; 5, cornete inferior; 6, conducto esfenovomeriano lateral; 7, conducto esfenovomeriano medial; 8, cornete superior; 9, ala interna de la apófisis pterigoides; 10, vómer; 11, cresta nasopalatina.

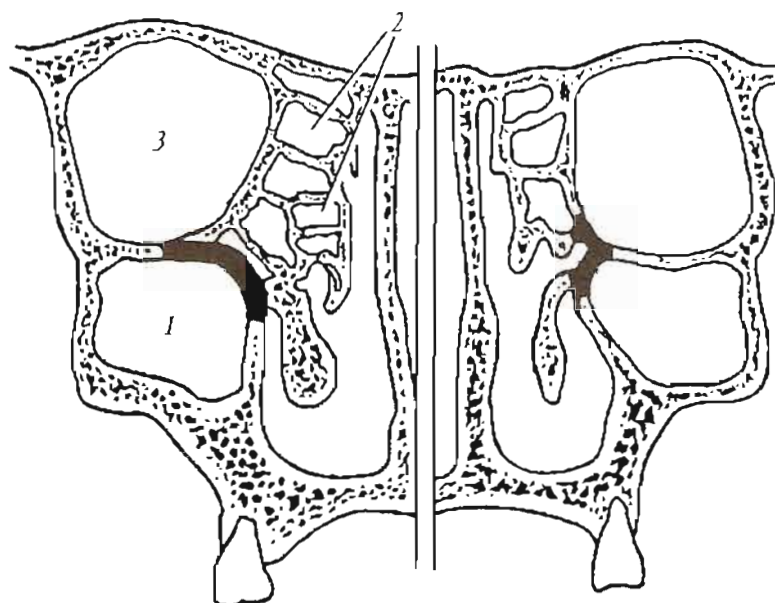
B. Corte frontal de las fosas nasales. 1, seno maxilar; 2, celdas etmoidales; 3, órbita.

C. Corte parasagital. 1, celdas etmoidofrontales; 2, seno frontal.

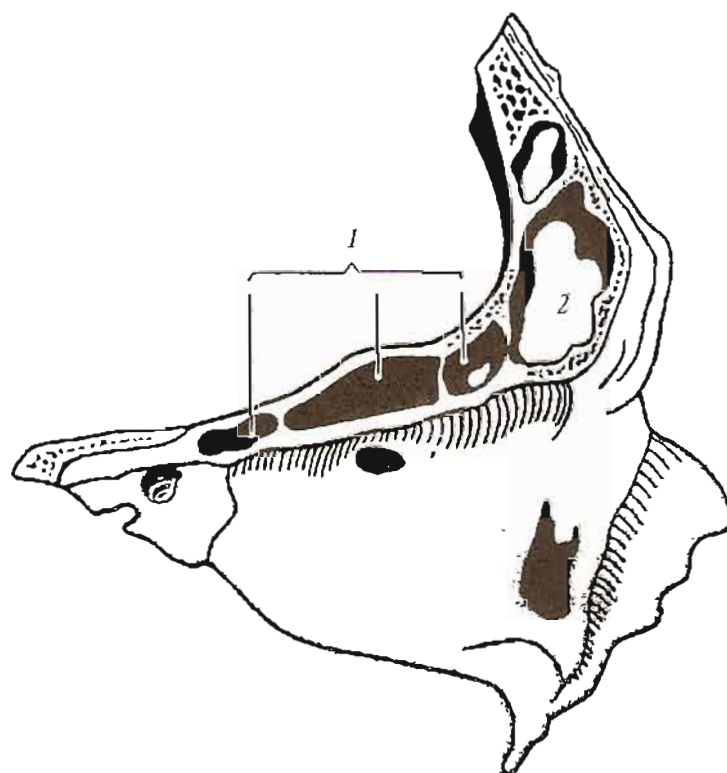
A



B



C





- Pared posterior: se relaciona con la prolongación basilar del cuerpo del esfenoides.
- Pared inferior o piso: constituye el techo o bóveda de las coanas.
- Pared superior o techo: corresponde a la fosa craneal anterior, donde se relaciona con las superficies orbitarias de los huesos frontales y con los tractos olfatorios.
- Pared externa u oftálmica: se relaciona con los senos cavernosos, la arteria carótida interna, los pares craneales I, III, IV y VI y el nervio maxilar superior, rama del trigémino.

## Histología

El vestíbulo nasal presenta un revestimiento de tipo cutáneo, es decir, un epitelio pavimentoso queratinizado con pelos denominados vibrisas, que se continúa sin límite neto con la mucosa nasal.

La mucosa de las fosas nasales, al igual que la mucosa que tapiza los senos paranasales y la rinofaringe, es de tipo respiratorio, o sea, es un epitelio cilíndrico estratificado o pseudoestratificado. A nivel de la lámina propia, que está formada por elementos fibroelásticos, se encuentran glándulas mucíparas, serosas y mixtas.

## Irrigación

**Arterias.** La vascularización de las fosas nasales y anexos está conformada por los sistemas carotídeos externo e interno (figs. 2-5 y 2-6).

**Sistema carotídeo externo.** La arteria esfenopalatina, rama terminal de la arteria maxilar interna, se divide en dos ramas que penetran en las fosas nasales a través del agujero esfenopalatino, ubicado en la pared interna de la fosa pterigomaxilar: la externa o nasal posterior, que irriga la pared externa de las

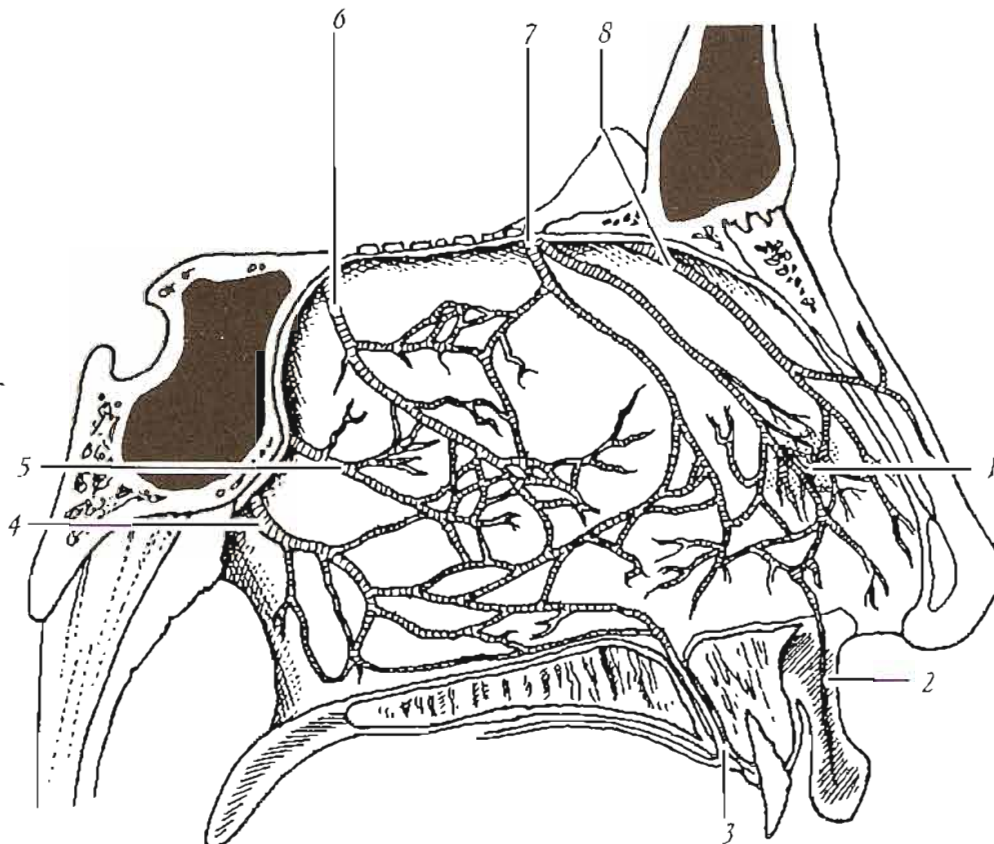
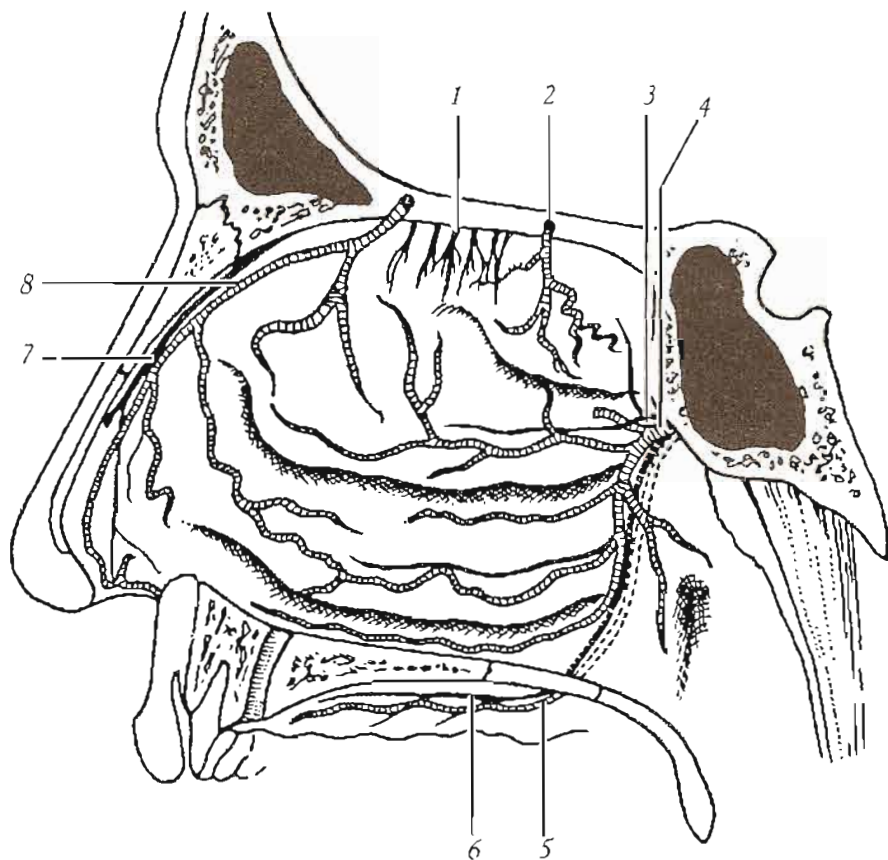


Fig. 2-5. Irrigación de las fosas nasales. 1, área de Kiesselbach; 2, arteria del subtabique; 3, anastomosis con la palatina ascendente; 4, arteria nasopalatina; 5, arteria del tabique; 6, arteria etmoidal posterior; 7, arteria etmoidal anterior; 8, rama externa de la arteria nasal.

Fig. 2-6. Irrigación e  
 inervación de las fosas  
 nasales. 1, fileres  
 externos del nervio  
 olfatorio; 2, arteria  
 etmoidal posterior;  
 3, nervio nasal superior;  
 4, arteria nasal lateral  
 posterior; 5, arteria  
 palatina anterior;  
 6, nervio palatino  
 anterior; 7, nervio  
 nasofrontal (rama  
 externa del nervio nasal  
 interno); 8, arteria  
 etmoidal anterior.



fosas nasales y el sector posterior (cola) de los cornetes medio e inferior, y la interna o nasoseptal, que irriga la parte media y posterior del tabique.

La arteria del subtabique, rama de la facial, irriga la región anteroinferior del tabique y el piso de las fosas nasales.

**Sistema carotídeo interno.** La arteria oftálmica emite dos ramas muy importantes, la etmoidal anterior y la etmoidal posterior, que nacen a la altura de la órbita, atraviesan la pared orbitaria y, a través de los agujeros etmoidales, alcanzan el techo de las fosas nasales. La arteria etmoidal anterior irriga la región preturbinal de la pared externa, el seno frontal y la porción anterior del tabique. La arteria etmoidal posterior irriga el área olfatoria, el etmoides y la porción posterior del tabique.

**Área de Kiesselbach.** Está ubicada en la región anteroinferior del tabique cartilaginoso. Constituye el sector donde confluyen las ramas de las arterias del subtabique, la nasoseptal y las ramas de la etmoidal anterior.

**Venas.** Las venas son satélites de las arterias y forman dos sistemas:

1. Profundo: drena la sangre de las paredes óseas y de los cornetes.
2. Superficial: recoge la sangre de la mucosa nasal.

Estos dos sistemas siguen tres vías:

- Venas anteriores: las venas del subtabique drenan en la vena facial.
- Venas posteriores: drenan a través de las ramas esfenopalatinas en los plexos maxilares internos.
- Venas superiores: a través de las venas etmoidales drenan en la vena oftálmica, y de esta manera se establece una unión entre la circulación nasal y la intracraneal.

## Inervación

Las fosas nasales cuentan con inervación sensitiva mediante la primera y segunda rama del trigémino; el nervio olfatorio proporciona inervación sen-

sorial, y la inervación neurovegetativa se cumple a través de los sistemas simpático y parasimpático (fig. 2-6).

La inervación simpática se origina a nivel del sistema cervical y llega a las fosas nasales por el plexo perivascular de la arteria esfenopalatina, continuación del plexo pericarotídeo; un porcentaje menor llega a través del nervio vidiano. Este sistema provoca vasoconstricción e inhibe la secreción glandular.

La inervación parasimpática se origina en el núcleo salival superior, llega al ganglio esfenopalatino a través del nervio vidiano, y las fibras posganglionares, nervios esfenopalatinos, ingresan en las fosas nasales tras atravesar la escotadura esfenopalatina. Las funciones de este sistema son vasodilatación y estimulación de la secreción glandular.

## FISIOLOGÍA NASAL

Las fosas nasales llevan a cabo cuatro funciones: ventilatoria, olfatoria, reflexógena y fonatoria.

**Función ventilatoria.** Las fosas nasales no solo regulan la entrada y el volumen de aire inspirado, sino que también lo acondicionan. El pasaje de aire por la nariz se lleva a cabo a través de tres columnas:

- Principal: es la que lleva el mayor volumen de aire y lo hace a través del meato medio.
- Inferior o corriente ventilatoria secundaria: va por el meato inferior.
- Superior, también llamada corriente olfatoria: es una pequeña columna de aire que llega al meato superior y estimula a su paso el área olfatoria de Schultze.

El volumen de aire es regulado por la acción valvular del vestíbulo nasal (orificio anterior) y por el ciclo nasal. Este último se caracteriza por la congestión-descongestión alternante y continua de los cornetes, de forma tal que mientras en una fosa nasal hay una gran ingurgitación con la consiguiente disminución de la permeabilidad, en la otra sucede lo contrario. La duración de este fenómeno es de una a cinco horas, y es regulado por el sistema nervioso autónomo y a un nivel más alto por el hipotálamo.

El acondicionamiento es regido por el sistema neurovegetativo e incluye el calentamiento, la humidificación y la purificación del aire inspirado.

Para una correcta hematosis, el aire debe tener una temperatura de 37°C y una saturación de humedad del 100%. En las fosas nasales, gracias a la acción de radiador de la mucosa nasal, se llega a una temperatura de 32°-34°C y se alcanza una humedad de 80-90%. El resto se completa a nivel de la faringe, la laringe y la tráquea.

La purificación del aire es tan eficaz que a nivel de la mitad posterior de la nariz se lo puede considerar estéril; ello se debe a: 1) el barniz mucoso que atrapa partículas y gérmenes; 2) el movimiento ciliar que desplaza al barniz mucoso; 3) la presencia de lisozima, que es una enzima bacteriolítica presente en el moco; 4) la fagocitosis superficial; 5) el pH 6 del moco, que no es apto para la supervivencia de las bacterias, y 6) la presencia de inmunoglobulina A secretoria (IgA<sub>s</sub>).

**Función olfatoria.** La mucosa olfatoria se localiza en el sector superior de las fosas nasales; tapiza parte del cornete superior, el tabique nasal y el techo de las fosas nasales y constituye un área de aproximadamente 2 cm<sup>2</sup> de aspecto alisado y de color amarillenta. Histológicamente está compuesta por un epitelio neurosensorial y un corion, separados por la membrana basal.

El neuroepitelio presenta cuatro tipos celulares:

1. Células neurosensoriales olfatorias. Corresponden a la primera neurona de la vía olfatoria. Son de tipo bipolar con dos prolongaciones: una pe-



riférica, también llamada dendrita, que aparece en la fosa nasal donde conforma la vesícula olfatoria de la que parten los cilios olfatorios, y otra central o axón, la cual atraviesa la membrana basal y se une a nivel del corion con otros axones para formar el nervio olfatorio.

2. Células sustentaculares.
3. Células basales.
4. Células microvellosas.

En el corion se encuentran las glándulas de Bowman, que producen el moco que cubre el epitelio olfatorio y en el cual están inmersos los cilios de las células olfatorias.

Las partículas odoríferas llegan al área olfatoria y toman contacto con el moco que la cubre. De esta forma estimulan a la primera neurona de la vía, que es la célula neurosensorial olfatoria, cuyas prolongaciones centrales conforman el nervio olfatorio. Los filetes de este atraviesan la lámina cribosa del etmoides y se dirigen al bulbo olfatorio, donde penetran por su cara inferior para hacer sinapsis con la segunda neurona o célula mitral. Los axones de las células mitrales se unen para formar el tracto olfatorio, que termina en un complejo conectado con la corteza piriforme, la comisura anterior, el núcleo caudado, el tubérculo olfatorio y la rama anterior de la cápsula interna.

**Función reflexógena.** La nariz, por medio de su innervación sensitiva, sensorial y neurovegetativa, participa en diferentes tipos de reflejos que repercuten principalmente en el aparato respiratorio y en el cardiovascular. Como en todo reflejo, hay una vía aferente que está representada por el trigémino, el cual tiene múltiples conexiones centrales y periféricas. Las *conexiones centrales* comprenden el trigémino motor, el facial, el hipogloso mayor, el núcleo rojo (el cual por medio del haz rubroespinal lo conecta con los núcleos motores espinales) y el neumogástrico. Las *conexiones periféricas* involucran al sistema nervioso autónomo, a través de la anastomosis entre el ganglio de Gasser y el plexo pericarotídeo. Representa la vía eferente de la mayoría de los reflejos.

Los reflejos pueden dividirse en intranasales, nasorrespiratorios, nasocirculatorios, olfatodigestivos, nasocutáneos y nasoocular.

**REFLEJOS INTRANASALES.** Pueden clasificarse como vasomotores, secretores y motores.

*Reflejos vasomotores.* Cumplen principalmente una función defensiva; ante la entrada de aire muy seco, perfumes irritantes o polvo se produce la vasodilatación de la mucosa nasal, lo que determina una mayor resistencia al pasaje de aire y permite disponer de esta forma de mayor tiempo para acondicionar el aire inspirado.

*Reflejos secretores.* Ante ciertos estímulos como el aire frío u, otras veces, olores irritantes se estimula la secreción nasal, que en el último caso cumple una función eminentemente protectora.

*Reflejos motores.* La correlación entre el acto respiratorio y el movimiento sincrónico del ala de la nariz es regulable por la excitación de la mucosa nasal.

**REFLEJOS NASORRESPIRATORIOS.** En esta categoría están incluidos los siguientes:

*Reflejo nasoglótico.* Hay cierre espástico de la glotis ante la irritación química de la mucosa nasal.

*Reflejo nasoestornutatorio.* Se desencadena ante estímulos químicos, térmicos, eléctricos, entre otros.

*Reflejo nasorrespiratorio propiamente dicho.* Este reflejo actúa sobre la actividad respiratoria en sí de manera tal que, ante estímulos desagradables, se

acentúa la fase espiratoria y la pausa en la respiración, mientras que en el caso de olores agradables sucede lo contrario, es decir, se acentúa la fase inspiratoria mediante inspiraciones breves pero frecuentes y enérgicas (olfateo).

**REFLEJOS NASOCIRCULATORIOS.** *Reflejo nasocardíaco.* Ante la irritación violenta de la mucosa nasal sobrevienen palpitaciones, taquicardia o bradicardia y síncope.

*Reflejo nasovascular.* Los estímulos nasales provocan vasoconstricción a nivel periférico, pero a nivel cefálico causan vasodilatación, lo que determina congestión nasal y ocular, rinorrea, lagrimeo y sialorrea.

**REFLEJOS OLFATODIGESTIVOS.** *Reflejo nasosalival.* Ante los olores de la comida se produce la secreción de saliva.

*Reflejo olfatogustativo.* El olfato complementa la sensación gustativa (Bouquet).

**REFLEJOS NASOCUTÁNEOS.** Existe una relación entre la función termorreguladora de la piel y la permeabilidad nasal; así, ante el frío se produce una vasodilatación de la mucosa nasal que disminuye la entrada del aire, y lo contrario sucede ante el calor.

**REFLEJO NASOOCLAR.** Se produce lagrimeo ante olores fuertes o aire frío inspirados.

**Función fonatoria.** Las fosas nasales junto con los senos paranasales y la faringe actúan como cámara de resonancia para la fonación y le agregan los armónicos al tono para generar el timbre de la voz.

## EXAMEN SEMIOLÓGICO DE LAS FOSAS NAALES Y LOS SENOS PARANAALES

El examen semiológico de las fosas nasales y los senos paranasales debe seguir un orden que comprende: 1) anamnesis; 2) inspección y palpación; 3) rinoscopia anterior-microrrinoscopia; 4) rinoscopia posterior; 5) rinofibrolarinoscopia y examen endoscópico; 6) rinodebitomanometría-rinometría acústica; 7) radiología simple y contrastada; 8) tomografía lineal; 9) tomografía computarizada; 10) resonancia magnética, y 11) olfatometría.

**Anamnesis.** Se debe hacer hincapié en los siguientes datos:

- Motivo de consulta.
- Comienzo de la enfermedad actual.
- Antecedentes de cuadros similares.
- Concomitancia con síntomas generales o enfermedades sistémicas.
- Antecedentes del medio ambiente (laboral y vivienda).
- Lugar de procedencia del paciente.
- Antecedentes familiares.

**Inspección y palpación.** Se efectúa bajo condiciones lumínicas favorables mediante luz frontal directa. El espejo frontal ha quedado relegado por el advenimiento de tecnología más avanzada. En la inspección de la pirámide y sus alrededores se debe prestar atención a los cambios de coloración y de forma. La palpación detecta la presencia de edema, puntos dolorosos y soluciones de continuidad. El vestíbulo nasal se inspecciona levantando la punta de la nariz, y si es necesario, desplazando lateralmente el ala nasal.

**Rinoscopia anterior.** Son dos los elementos que se utilizan: a) espéculo nasal de Voltolino-Vacher, y b) espéculo nasal de Hartmann-Killian. También es de uso corriente el espéculo de oído para la rinoscopia anterior en los niños.

**Espéculo de Voltolino-Vacher.** Es un espéculo de dos valvas, una de las cuales se separa por la acción de un tornillo (fig. 2-7, B). Se introduce cerrado en una fosa nasal, de manera que el tornillo y la valva móvil queden en posición externa y levemente superior. Se gira a continuación el tornillo para separar la valva. El espéculo se toma con los dedos pulgar e índice, apoyando el resto de los dedos en la pirámide nasal (fig. 2-7, A).

**Espéculo de Hartmann-Killian.** Se introduce cerrado y luego se va abriendo suavemente apoyando sus ramas en las paredes laterales de la fosa nasal (fig. 2-8).

Con este examen pueden objetivarse el piso de las fosas nasales, los cornetes, los meatos, el tabique nasal y el techo anterior de la fosa.

La rinoscopia anterior puede realizarse con el microscopio. La rinomicroscopia es de utilidad por la amplia visión que se obtiene de todos los relieves de las fosas nasales hasta las coanas y la epifaringe.

La visión rinoscópica anterior puede mejorarse mediante la aplicación tópica de una sustancia vasoconstrictora (adrenalina al 1%) que provoque la retracción de los cornetes.

**Rinoscopia posterior.** Para efectuar este examen el paciente debe estar tranquilo con la musculatura del velo del paladar relajada y respirando suavemente por la nariz. Se pulveriza la faringe con anestesia tópica. Con una mano se toma el bajalengua, con el cual se deprime suavemente la lengua, y con la otra se sostiene el espejo, tomándolo como si fuera una lapicera.

El espejo de 6-8 mm de diámetro es calentado previamente para evitar que se empañe. Se lo pasa por detrás del borde libre del paladar blando y al costado de la úvula, tratando de no tocar la base de la lengua ni los pilares para no provocar reflejos nauseosos. El rayo de luz se refleja sobre el espejo e ilumina toda la epifaringe (fig. 2-9).

En ciertos casos esta maniobra es imposible de realizar por las características anatómicas de la región o por reflejos exagerados, por lo que se impone la realización de una rinofibrolaringoscopia.

Se puede controlar: 1) la amígdala faríngea; 2) la fosita de Rosenmüller; 3) el orificio tubario; 4) las colas de los cornetes superior, medio e inferior; 5) el tabique; 6) las coanas; 7) la cara faríngea del paladar blando y la úvula (fig. 2-10).

**Rinofibroscopia y examen endoscópico.** Se utilizan fibroscopios flexibles o endoscopios rígidos (fig. 2-11) y una fuente de luz. Se introducen por vía nasal y permiten la visualización de toda la fosa nasal, la rinofaringe y, en caso necesario a través de un orificio de punción, los senos maxilares. Este procedimiento moderno permite el diagnóstico temprano de toda patología tumoral, especialmente la de la rinofaringe.

**Rinodebitomanometría.** La nariz ejerce resistencia al pasaje del aire, la cual está dada por el vestíbulo nasal y por la turgencia de los cornetes, de manera

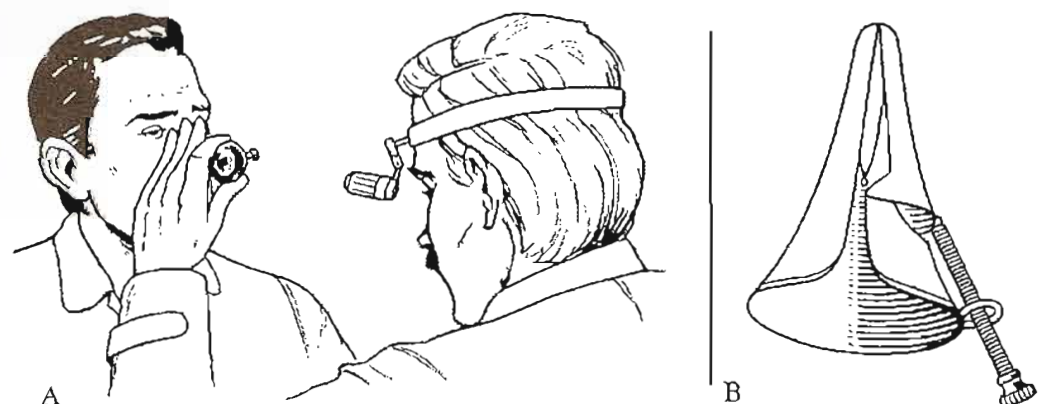

Fig. 2-7. A. Rinoscopia anterior con espéculo de Voltolino-Vacher (B).



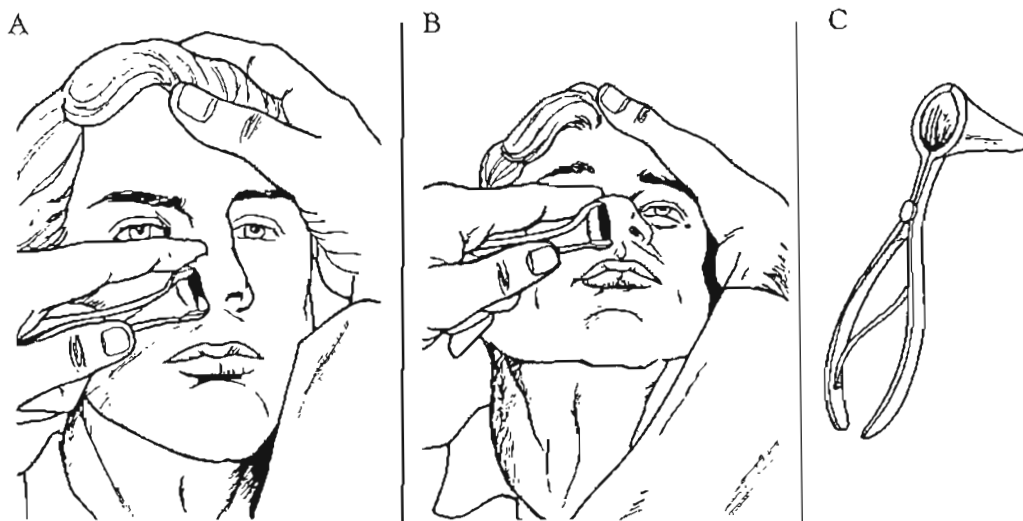


Fig. 2-8. A y B. Rinoscopia anterior con espéculo de Hartmann-Killian (C).

Fig. 2-9. Rinoscopia posterior.

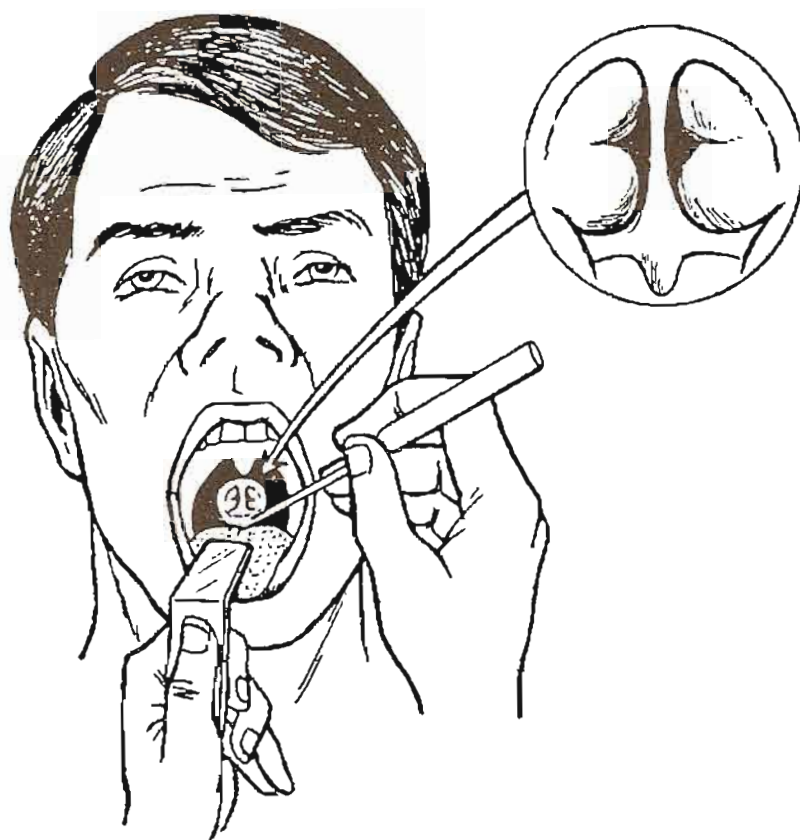


Fig. 2-10. Rinoscopia posterior con retracción del velo del paladar mediante una sonda.

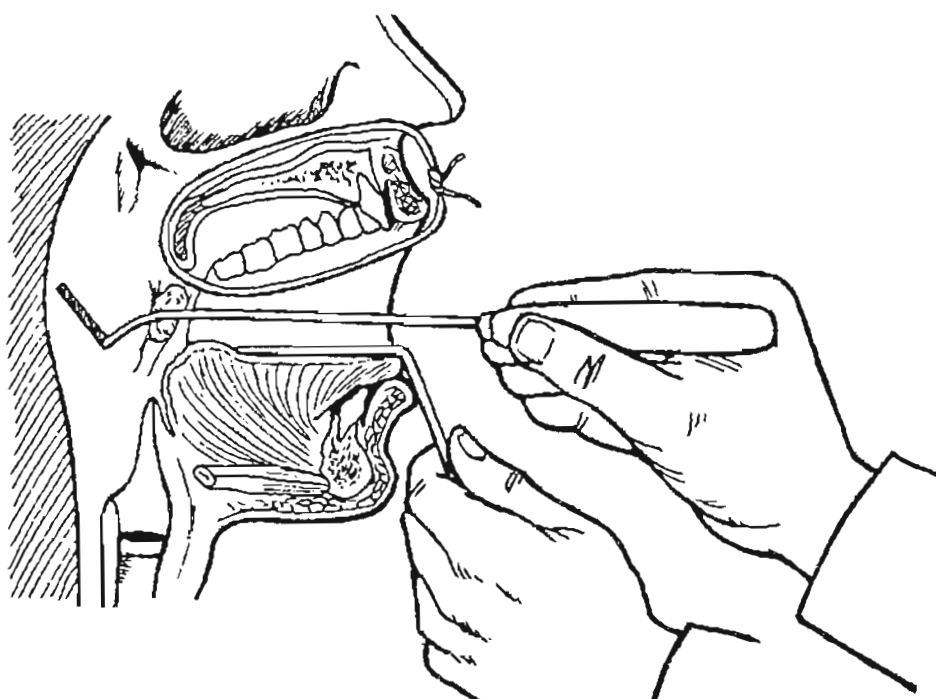
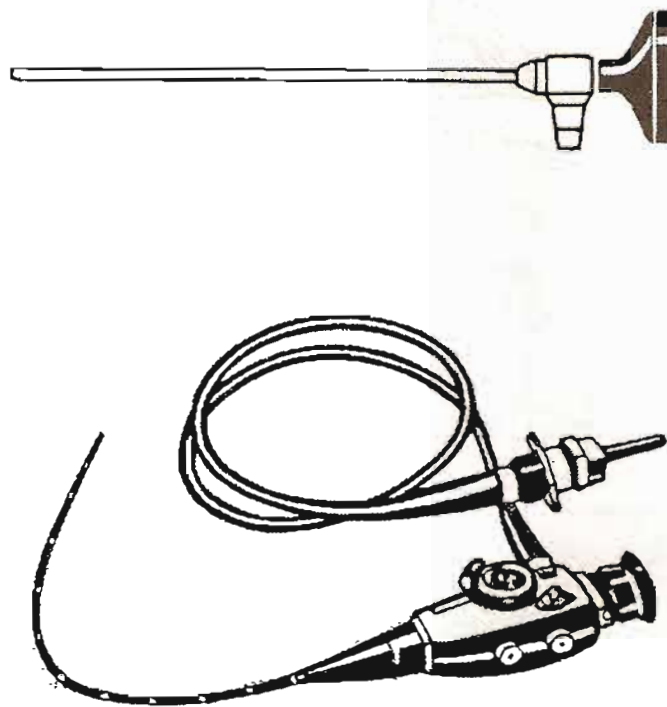


Fig. 2-11. Esquema de endoscopio rígido (arriba) y fibroendoscopio (abajo).



tal que cuando el aire pasa es sometido a diferentes presiones. El estudio de estas variaciones de presión se lleva a cabo por medio de la rinomanometría, que es un método de utilidad relativa ya que no tiene en cuenta el volumen de aire circulante.

La rinomanometría se realiza con un rinománometro, el cual es un transductor que transforma las diferencias de presión respiratorias en variaciones eléctricas que son enviadas a un aparato de registro. Si a este transductor se le acopla un neumotacómetro se pueden registrar no solo los gradientes de presión sino también el volumen de aire por minuto (débito), estudio que se llama rinodebitomanometría y que, a diferencia de la rinomanometría, proporciona datos más concretos sobre la función ventilatoria.

En una curva normal se reconocen cinco partes (fig. 2-12):

1. Inspiración. Dura aproximadamente medio segundo.
2. Pausa inspiratoria. Corresponde al punto de máxima inspiración. Dura más de un segundo.
3. Espiración. Dura entre uno y dos segundos.
4. Pausa espiratoria. Dura un segundo.
5. Regreso a la línea isoelectrica.

En el trazado, lo que se encuentra por debajo de la línea isoelectrica corresponde a la inspiración y lo que está por encima de ella, a la espiración.

Básicamente, para facilitar el estudio, las fosas nasales se dividen en tres áreas o porciones: anterior, media y posterior.

Los procesos patológicos orgánicos o funcionales que se localizan en la porción anterior de las fosas nasales, tales como las alteraciones valvulares, las desviaciones septales anteriores o la patología de la cabeza de los cornetes, determinan en el trazado alteración de la fase inspiratoria de la curva, aumento de la frecuencia y disminución del débito (fig. 2-13).

Los procesos orgánicos o funcionales localizados en el tercio posterior de las fosas nasales y en la nasofaringe, tales como la patología de la cola de los cor-

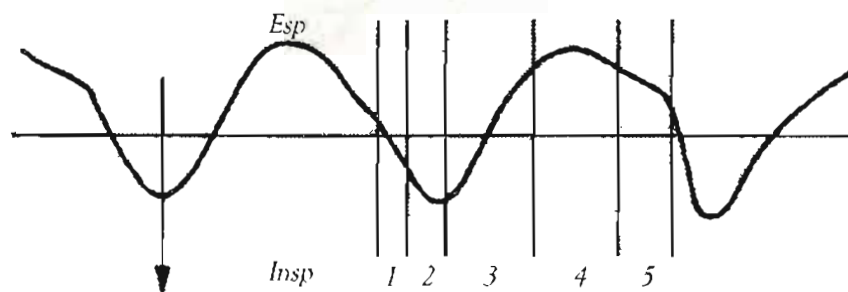


Fig. 2-12. Curva de rinodebitomanometría normal (véanse las referencias en el texto).

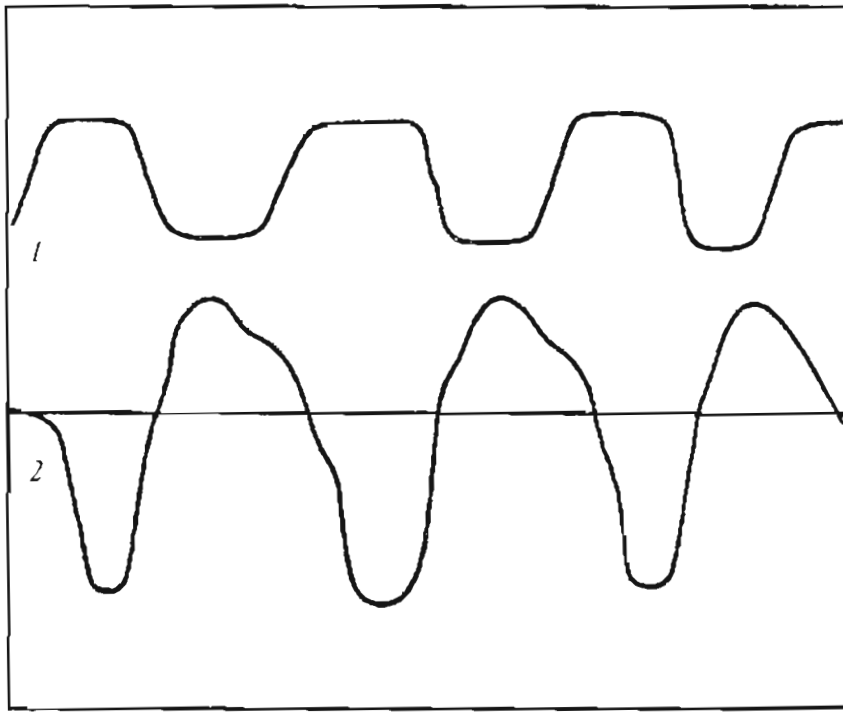


Fig. 2-13.  
Rinodebitomanometría  
en una obstrucción nasal  
anterior. 1, flujo aéreo;  
2, gradiente de presión.

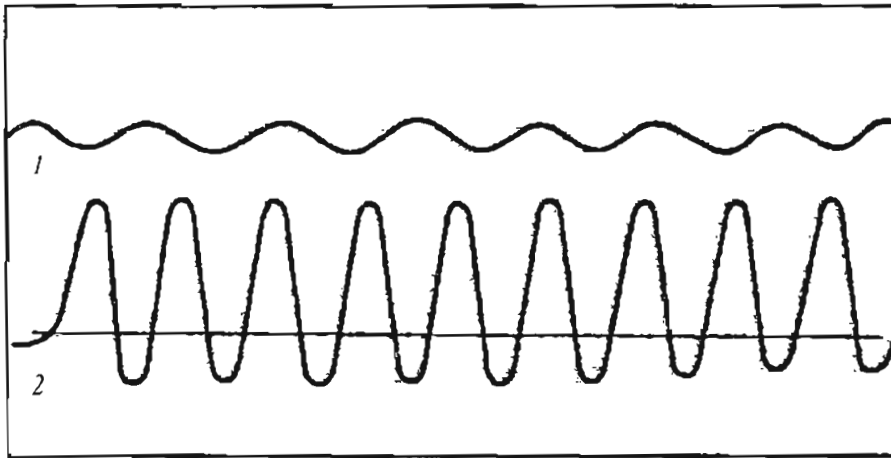


Fig. 2-14.  
Rinodebitomanometría  
en una obstrucción nasal  
posterior. 1, flujo aéreo;  
2, gradiente de presión.

netes o la hipertrofia de las adenoides, alteran fundamentalmente la fase espiratoria de la curva, provocan aumento de la frecuencia y disminución del débito (fig. 2-14).

Por último, la patología del área media se caracteriza por presentar curvas planas por alteración de la fase espiratoria con conservación del débito y disminución de la frecuencia.

En la actualidad también se está trabajando con la rinometría acústica, la cual se basa en los principios del sonar y determina el grado de permeabilidad de las fosas nasales.

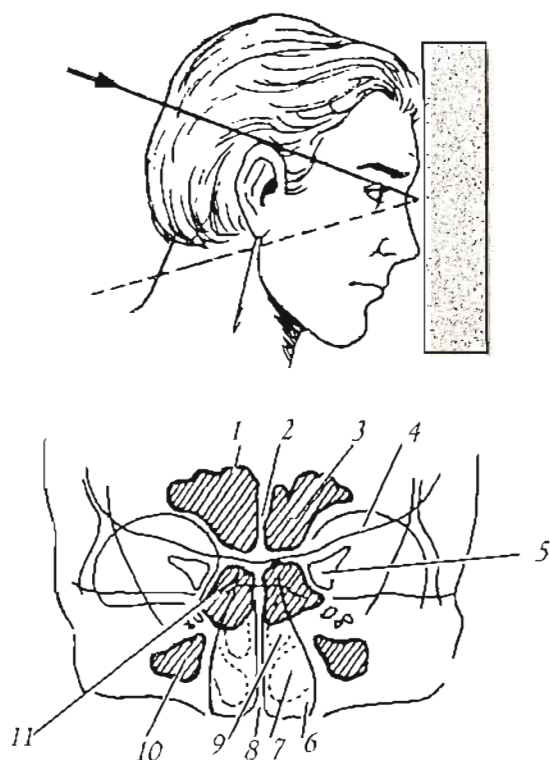
**Radiología de nariz y senos paranasales. RADIOGRAFÍAS SIMPLES.** Revisten importancia en la orientación diagnóstica inicial. Las incidencias de rutina para examinar los senos paranasales, las cavidades nasales y la nasofaringe son:

*Incidencia de Caldwell o frontonasoplaca.* El paciente, sentado o de pie, apoya la nariz y la frente en la placa. El rayo central atraviesa la cabeza en dirección podálica en un ángulo de 22 a 25° con la horizontal. Las crestas petrosas deben quedar niveladas entre los tercios inferior y medio de las órbitas (fig. 2-15). Es de elección para examinar los senos frontales y etmoidales anteriores. Los elementos anatómicos que se observan son:

1. Seno frontal: a) tabique intersinusal; b) línea mucoperióstica.
2. Seno maxilar: a) pared nasooantral; b) pared lateral.



Fig. 2-15. Incidencia de Caldwell o frontonasoplaca. 1, línea mucoperiostica; 2, tabique frontal; 3, seno frontal; 4, ala mayor del esfenoides; 5, hendidura esfenoidal; 6, fosa nasal; 7, cornete inferior; 8, tabique nasal; 9, cornete medio; 10, seno maxilar; 11, seno etmoidal.

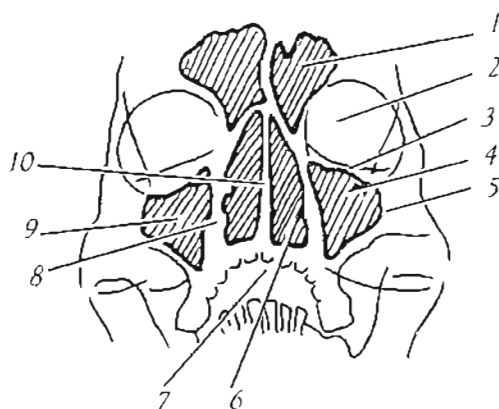


3. Seno etmoidal: a) etmoides supraorbitario; b) lámina orbitaria etmoidal; c) celdas etmoidales; d) apófisis *crista galli*.
4. Órbitas: a) piso; b) techo; c) pared lateral; d) cresta esfenoidal; e) alas mayor y menor del esfenoides; f) hendidura esfenoidal; g) sutura cigomaticofrontal; h) cresta petrosa.
5. Cavidades nasales: a) cornete medio; b) cornete inferior; c) tabique óseo; d) lámina cribosa; e) piso.

*Incidencia de Waters o mentonasoplaca.* Es la incidencia de elección para examinar los antros maxilares. El paciente, sentado o de pie, apoya la nariz y el mentón en la placa con la boca abierta. El rayo central pasa por el plano sagital, se dirige en un ángulo de  $15^\circ$  con el plano horizontal de arriba abajo y sale por el mentón. De esta manera, la porción petrosa de los huesos temporales desciende por debajo de los senos maxilares (fig. 2-16).

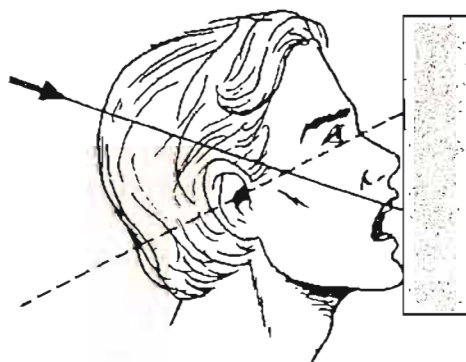

Fig. 2-16. Incidencia de Waters o mentonasoplaca. 1, seno frontal; 2, órbita; 3, pared superior del seno maxilar o piso de la órbita; 4, agujero infraorbitario; 5, pared lateral del seno maxilar; 6, fosa nasal; 7, seno esfenoidal; 8, pared intersinusonasal; 9, seno maxilar; 10, tabique nasal.



Los elementos anatómicos que se observan son:

1. Seno maxilar: a) pared lateral; b) pared nasooantral; c) techo antral o piso de la órbita; d) agujero infraorbitario; e) hendidura esfenoidal.
2. Órbitas: a) borde orbitario inferior; b) borde orbitario superior; c) pared orbitaria medial; d) pared orbitaria lateral.
3. Cavidad nasal: a) tabique nasal óseo; b) huesos propios; c) apófisis frontal del maxilar superior.

El seno frontal se ve en forma oblicua, de manera que la posición no es apropiada para evaluar su patología.

*Incidencia lateral de cráneo.* Es de elección para ver los senos frontales y esfenoidales de perfil. El rayo central pasa a la altura del reborde orbitario externo en su parte media (fig. 2-17). Los elementos anatómicos que se observan son:

1. Seno frontal: a) pared anterior; b) pared posterior; c) techo de la órbita.
2. Seno etmoidal: a) pared anterior; b) piso; c) techo; d) pared posterior.
3. Seno maxilar: a) pared anterior; b) pared posterior; c) piso; d) techo; e) sombra en V del cuerpo del cigoma.
4. Silla turca: a) apófisis clinoides anteriores y posteriores.
5. Nasofaringe: a) pared posterior; b) bóveda; c) paladar blando.

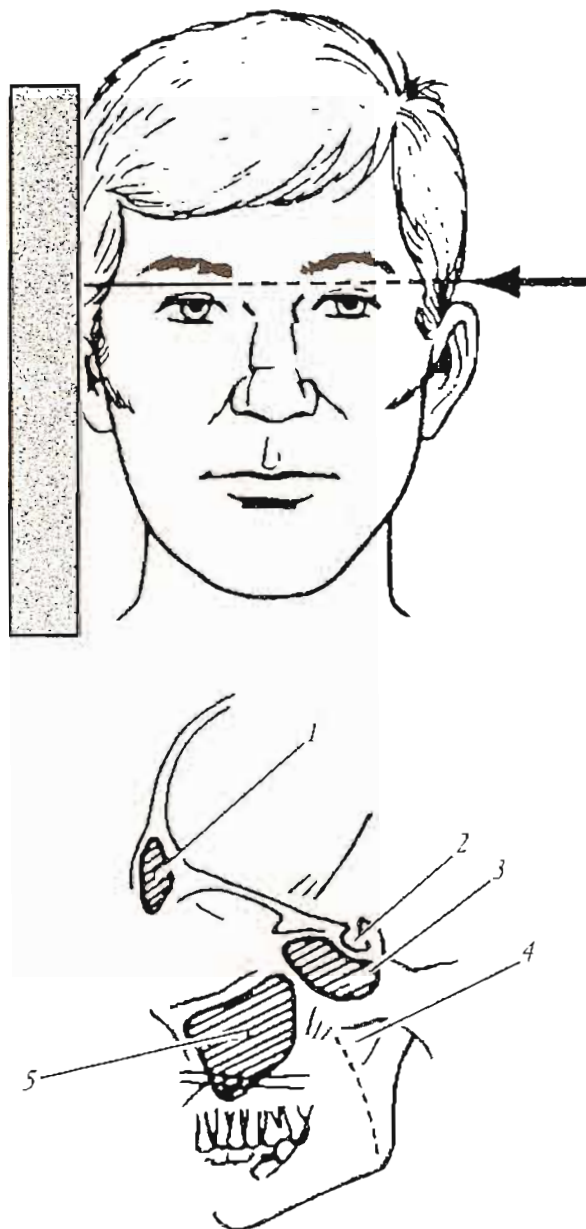


Fig. 2-17. Incidencia lateral de cráneo. 1, seno frontal; 2, silla turca; 3, seno esfenoidal; 4, nasofaringe; 5, seno maxilar.

*Incidencia submentovertexplaca.* El paciente se ubica en decúbito dorsal con la cabeza en hiperextensión apoyada en la placa. El rayo central sigue el eje vertical de la cabeza, entra a la altura de los ángulos maxilares y emerge por el vértex (fig. 2-18). Los elementos anatómicos que se observan son:

1. Seno frontal: a) tabique intersinusal; b) pared posterior.
2. Base de cráneo: a) agujero redondo menor; b) agujero oval; c) vértice del peñasco; d) fosa pterigoidea; e) pared posterior del antro.
3. Cavidad nasal: a) tabique nasal óseo; b) celdas etmoidales posteriores.
4. Nasofaringe: a) sombra aérea de la faringe.

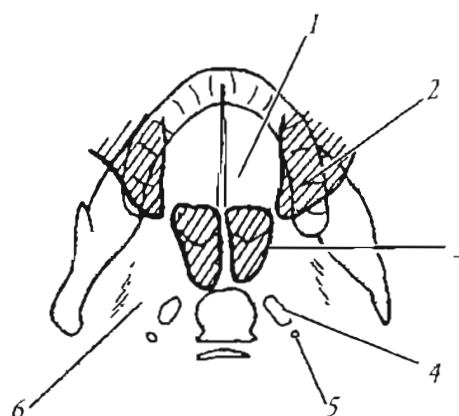
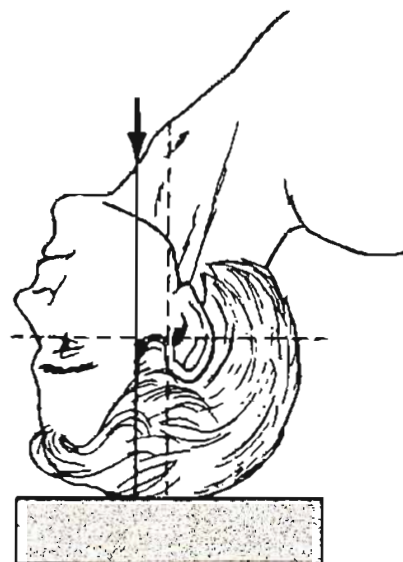
**RADIOGRAFÍAS CONTRASTADAS.** De utilidad relativa, su uso se restringe a la comprobación de trayectos fistulosos y bloqueos totales o parciales de las fosas nasales.

**TOMOGRAFÍA LINEAL.** Ha sido desplazada en la actualidad por la tomografía computarizada. Las incidencias utilizadas son la mentonasoplaca, la frontonasoplaca y la de perfil.

**TOMOGRAFÍA COMPUTARIZADA.** Es el estudio imaginológico por excelencia ya que permite evaluar de modo objetivo la anatomía y la patología y comprender la fisiopatología de esta. Las incidencias utilizadas son las axiales y coronales con contraste y sin él. Mediante la reconstrucción tridimensional se puede lograr una evaluación topovolumétrica de los tumores, así como de los traumatismos con fractura del macizo craneofacial.

**Resonancia magnética.** Las imágenes de resonancia magnética son muy importantes para la valoración de la patología tumoral, sobre todo en la pesquisa temprana de recidivas.

**Olfatometría.** Puede realizarse en forma cualitativa y cuantitativa. En la actualidad se encuentran en vías de desarrollo los potenciales evocados olfatorios.



**Fig. 2-18.** Incidencia submentovertexplaca.

1, fosa nasal; 2, seno maxilar; 3, seno esfenoidal; 4, agujero oval; 5, agujero redondo menor; 6, base del cráneo.



# INSUFICIENCIA VENTILATORIA NASAL

**Definición.** Es el cuadro ocasionado por la dificultad del pasaje de aire a través de las fosas nasales o el incompleto acondicionamiento de este que provoca una hematosis inadecuada.

**Clasificación.** Según su carácter, la insuficiencia ventilatoria puede clasificarse como cualitativa o cuantitativa.

**INSUFICIENCIA CUALITATIVA.** Es determinada por un conjunto de alteraciones que afectan el acondicionamiento del aire inspirado. Se reconocen dos tipos de causas: extrínsecas e intrínsecas.

*Causas extrínsecas.* Entre ellas se hallan:

- Temperaturas extremas: inferiores a  $-8^{\circ}\text{C}$  y superiores a  $+40^{\circ}\text{C}$ .
- Humedad inferior al 30%.
- Contaminación ambiental por polvo y gases.

Estas variaciones ambientales superan la capacidad de compensación de la mucosa nasal y modifican la función mucociliar.

*Causas intrínsecas.* Cabe considerar las siguientes:

- Enfermedades congénitas, tales como la *mucoviscidosis*, también conocida como fibrosis quística, enfermedad de las glándulas exocrinas que afecta a las glándulas que secretan moco y también a las sudoríparas y que se observa preferentemente en niños y adultos jóvenes, o bien el *síndrome de Kartagener*, caracterizado por un defecto de la motilidad ciliar que lleva a una alteración del desplazamiento del barniz mucoso que determina infección rinosinusal y bronquial (el síndrome se completa con un *situs inversus*).
- Alergia.
- Distonías neurovegetativas.
- Enfermedades metabólicas.

Al igual que las causas extrínsecas, estos factores determinan insuficiencia mucociliar y alteración del ciclo nasal que impiden el acondicionamiento del aire.

**INSUFICIENCIA CUANTITATIVA.** Obedece a todas aquellas alteraciones que llevan a la disminución de la cantidad de aire inspirado, cuyas causas pueden clasificarse como orgánicas o funcionales.

**Orgánica.** Es ocasionada por alteraciones estructurales de la pirámide, las fosas nasales y la rinofaringe.

- Alteraciones de la pirámide: malformaciones, insuficiencia valvular, traumatismos.
- Alteraciones intranasales: patología del tabique, tumores, pólipos rinosinuales, hipertrofia de cornetes (no reversible), cuerpos extraños, sinéquias.
- Alteraciones rinofaríngeas: adenoiditis o hipertrofia adenoidea, pólipos de coanas, tumores de la rinofaringe, atresia de coanas, estenosis faríngeas.

**Funcional.** Es determinada por la hipertrofia reversible de los cornetes que puede tener diferentes causas:

- Rinosinusopatías inflamatorias.
- Rinosinusopatías no inflamatorias: colinérgicas, reflexógenas, medicamentosas.

## Causas más frecuentes de insuficiencia ventilatoria nasal según la edad.

### *Lactantes:*

1. Malformaciones: imperforación de las coanas, meningoencefalocele.
2. Rinitis agudas específicas (diftérica, luética) o inespecíficas (bacterianas, virales).

### *Infancia:*

1. Hipertrofia de adenoides.
2. Hipertrofia de cornetes por rinosinusitis o alergia.
3. Cuerpos extraños.

### *Adolescencia y adultez:*

1. Traumatismos (fracturas, hematomas de tabique).
2. Deformación del tabique.
3. Hipertrofia de cornetes.
4. Alergia.
5. Poliposis.
6. Tumores benignos y malignos.

**Manifestaciones clínicas.** El síntoma principal, sobre todo en la insuficiencia de tipo cuantitativo, es la dificultad para ventilar por la nariz, que se manifiesta por boca abierta, inspiraciones nasales bruscas, profundas y cortas, sequedad de garganta, ventilación ruidosa diurna y más aún nocturna. Se puede acompañar de disosmia, hipogeusia y modificaciones del timbre de la voz, que pueden llegar hasta la rinolalia cerrada (voz característica de la oclusión nasal).

En la insuficiencia ventilatoria cualitativa el síntoma dominante es la incapacidad para realizar actividad física forzada por la aparición temprana de fatiga, taquicardia, taquipnea y calambres.

### *Repercusiones de la insuficiencia ventilatoria nasal:*

1. Senos paranasales: sinusopatías por mala ventilación.
2. Faringe: faringopatías atróficas o hipertróficas.
3. Árbol respiratorio bajo: laringotraqueobronquitis crónicas o recurrentes.
4. Oído: otitis media aguda a repetición u oropatía serosa.
5. Macizo facial: atresia de maxilar superior, bóveda palatina alta (paladar ojival), maloclusión dentaria.
6. Tórax y columna vertebral: disminución de la excursión respiratoria con aplanamiento de las paredes torácicas, cifosis, escoliosis.
7. Trastornos reflejos: por vía trigeminossimpática pueden aparecer cefaleas y predisposición a espasmos bronquiales.

**Formas clínicas.** La insuficiencia ventilatoria nasal puede ser unilateral o bilateral; parcial o total; brusca o progresiva, y transitoria o permanente.

**Diagnóstico.** Se basa en la anamnesis y el examen clínico y en los estudios complementarios: a) examen radiológico (radiografías de senos paranasales, de la pirámide nasal y de la rinofaringe), y b) rinodebitomanometría: el rinomanómetro inscribe la resistencia que debe vencer la columna aérea, en la inspiración y la espiración, al pasar por las distintas áreas de las fosas nasales (registradas en presiones) y el volumen de aire que logra pasar (caudal).

### Alteraciones de la pirámide nasal

**Malformaciones.** Son las deformaciones de la pirámide de origen congénito. Entre ellas se incluyen la microrrinia (rara), la estrechez del puente (nariz en silla de montar), el hundimiento del cartilago triangular y la imperforación u oclusión de las narinas.

**Diagnóstico.** Se basa en el examen semiológico y en la tomografía computarizada, que además permite descartar la presencia de malformaciones asociadas.

**Tratamiento.** Es quirúrgico.

**Insuficiencia valvular.** Se caracteriza por el colapso de las alas de la nariz durante la inspiración (fig. 2-19, A).

**Etiología.** Puede deberse a la hipoplasia de los elementos condromusculares de la punta de la nariz, o bien ser iatrogénica, posterior a la cirugía de la punta nasal.

**Manifestaciones clínicas.** Provoca insuficiencia ventilatoria nasal.

**Diagnóstico.** Se basa en el examen semiológico y en la rinodebitomanometría.

**Tratamiento.** Cirugía reparadora.

**Traumatismos de la pirámide: Fracturas de huesos propios.** Son las fracturas faciales más frecuentes. Pueden ser:

- Unilaterales: fisura de huesos propios sin desplazamiento.
- Bilaterales: son las más comunes y generalmente provocan desviación de toda la nariz; causadas en su gran mayoría por golpes laterales, dan lugar a deformidad de la línea dorsal de la pirámide (fig. 2-19, B).
- Mixtas: provocadas generalmente por golpes frontales, son fracturas conminutas de la pirámide nasal y del tabique que le dan a la nariz un aspecto aplanado.

**Manifestaciones clínicas.** El paciente presenta el antecedente de traumatismo con dolor espontáneo o a la presión, acompañado de epistaxis, obstrucción o deformidad de la pirámide. La obstrucción puede ser causada por el edema postraumático, pero generalmente sugiere la presencia de hematomas del tabique o el desplazamiento de este.

**Diagnóstico.** Se basa en el antecedente, el examen clínico y los estudios radiológicos. La inspección permite evaluar el grado de deformación y de desplazamiento. En la palpación se buscan líneas de fractura y la presencia de crepitación. La rinoscopia anterior y la microrrinoscopia permiten apreciar los desplazamientos septales y los hematomas.

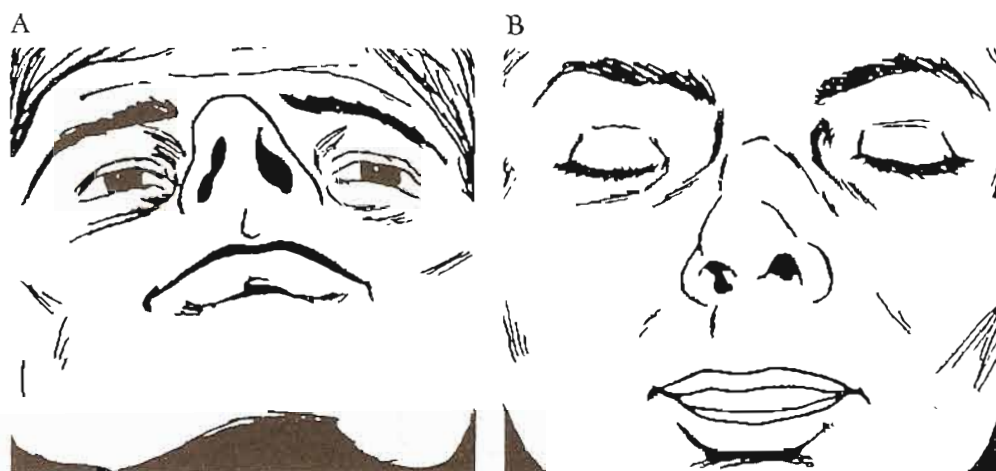


Fig. 2-19.

A. Insuficiencia alar.

B. Laterorrinia.



Para verificar la presencia de fracturas o desplazamiento se efectuarán distintos exámenes radiológicos simples: radiografía de perfil de huesos propios, radiografía frontonasoplaca, radiografía oclusal de maxilar superior, radiografía mentonasoplaca. Se recurrirá a la tomografía computarizada ante la sospecha de compromiso de la rama ascendente del maxilar o de la órbita.

**Tratamiento.** Las fracturas unilaterales sin desplazamiento no requieren tratamiento instrumental. Se medican con antiinflamatorios y hielo local para disminuir el edema.

En las bilaterales sin desplazamiento debe colocarse una férula de yeso o metálica y aplicar medicación general como en las anteriores.

En las bilaterales con desplazamiento y en las mixtas debe realizarse la reducción antes de los 7 días. Generalmente el momento ideal es entre las 48 y 72 horas, cuando el hematoma y el edema postraumático se han reducido gracias a la medicación antiinflamatoria y local que se instituyó en el momento de la consulta. El mantenimiento en posición de los huesos fracturados y del tabique se logra con un taponamiento anterior y férula de yeso o metálica externa, que se dejan durante 7 u 8 días (fig. 2-20).

### Alteraciones intranasales

**Hematoma del tabique.** Aparece a raíz de un traumatismo nasal y se localiza entre el cartílago cuadrangular y su mucopericondrio. Puede ser unilateral o bilateral.

Como el cartílago se nutre por imbibición a partir del pericondrio, después de 48 horas de instalado el hematoma se produce su necrosis. Por tal motivo se debe drenar tempranamente la colección hemática a través de una amplia incisión del mucopericondrio; se deja drenaje y taponamiento anterior compresivo por 72 horas.

**Desviación del tabique.** El tabique nasal presenta desviaciones que no siempre causan insuficiencia ventilatoria nasal. La mayoría de las deformaciones se deben a dos factores: 1) desarrollo disarmónico del macizo craneofacial; 2) traumatismos.

Las deformaciones ubicadas en la parte posterior del tabique suelen originarse en una discordancia de crecimiento entre la base del cráneo y el paladar, que somete al tabique a la acción de dos fuerzas contrarias y lo obliga a desviarse, con formación de crestas o espolones.

Las malformaciones de la porción anterior del tabique dependen del cartílago y son generalmente consecuencia de traumatismos. Muchas veces se asocian ambos factores.

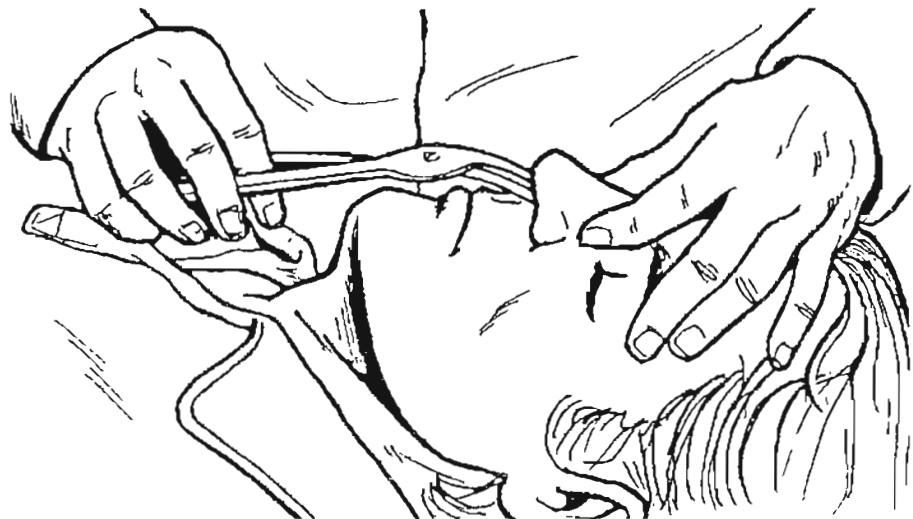


Fig. 2-20. Reducción instrumental de una fractura nasal con desplazamiento.

**Manifestaciones clínicas.** Hay insuficiencia ventilatoria nasal de grado variable según la magnitud de la deformación, unilateral o bilateral, no progresiva y permanente.

**Tratamiento.** Solo requieren corrección quirúrgica las desviaciones que causan insuficiencia ventilatoria nasal.

**Luxación.** Se trata de una dislocación del cartílago cuadrangular generalmente de la espina nasal, que protruye hacia una de las dos fosas nasales y causa insuficiencia ventilatoria unilateral.

**Tratamiento.** Estriba en la corrección quirúrgica.

**Sinequias.** Son adherencias fibrosas entre las estructuras de las fosas nasales.

**Etiología.** Las sinequias se forman ante la pérdida de la capa epitelial de dos superficies vecinas, que al entrar en contacto íntimo se fusionan. Las principales causas son los traumatismos y las iatrogénicas (posquirúrgicas).

**Diagnóstico.** Se realiza mediante la rinoscopia anterior y el uso de vasoconstrictores, si es necesario, para ver mejor las fosas nasales.

**Tratamiento.** Estriba en seccionar quirúrgicamente las sinequias e interponer una lámina de silicona hasta la curación definitiva de la mucosa.

**Cuerpos extraños.** Se observan con mayor frecuencia en los niños y por lo general son unilaterales.

**Clasificación.** Los cuerpos extraños pueden ser:

- Orgánicos: por ejemplo, semillas.
- Inorgánicos: material plástico, espuma de goma, etcétera.

**Manifestaciones clínicas.** Se caracteriza por obstrucción nasal brusca, con rinitis mucopurulenta unilateral que llega a ser fétida al cabo de unos días.

**Evolución.** Si el trastorno no es diagnosticado se produce una reacción granulomatosa que llega a englobar al cuerpo extraño y formar lo que se conoce como rinolito.

**Diagnóstico.** Se basa en la anamnesis, el cuadro clínico y el examen rinoscópico anterior.

**Tratamiento.** Consiste en la extracción instrumental con pinza bayoneta o instrumento en ángulo recto de punta roma, con anestesia local o general, según la ubicación, el tamaño y otras características del cuerpo extraño.

**Complicaciones.** Los cuerpos extraños nasales pueden provocar sinusitis homolateral, epistaxis recidivantes e impétigo vestibular y periorificial.

## Alteraciones rinofaríngeas

**Hipertrofia de vegetaciones adenoideas.** Las vegetaciones adenoideas son, junto con la amígdala palatina, las principales formaciones del anillo linfático de Waldeyer, que asientan en la nasofaringe y la orofaringe. Histológicamente están compuestas por cúmulos irregulares de folículos linfoides, ubicados en el techo y la pared posterior de la nasofaringe, de forma generalmente multilobulada. Normalmente su espesor es de hasta 7 mm.

**Ciclo biológico.** El crecimiento de las vegetaciones adenoideas se inicia a partir de los 9 meses, después de la depresión inmunofisiológica que tiene lugar en el octavo mes de vida, y se acentúa hasta el tercer año. Ejercen una importante actividad inmunológica (producción de IgA), e involucionan a partir del quinto año.

Las alteraciones inmunológicas y alérgicas son factores predisponentes para la hipertrofia adenoidea y los cuadros de adenoiditis recidivantes.

**Manifestaciones clínicas.** Hay insuficiencia ventilatoria nasal bilateral permanente, parcial o total, según el grado de la hipertrofia. Se asocia con respiración bucal y tos en las primeras horas del sueño. Puede coexistir con:

1. Sinusitis a repetición acompañada muchas veces de faringitis.
2. Disfunción de la trompa de Eustaquio, que causa otitis media aguda a repetición u otitis media secretora.
3. Irritaciones e infecciones del árbol bronquial.
4. Trastornos del desarrollo del macizo facial, tales como hipoplasia del maxilar superior, bóveda palatina atrésica y alta (paladar ojival), trastornos de la dentición y maloclusión dentaria. Estas alteraciones conforman la típica *facies adenoidea*.

**Formas clínicas.** Se clasifican de acuerdo con el grado de disminución de la luz nasofaríngea, controlado mediante la radiografía de perfil de la rinofaringe con la boca cerrada (fig. 2-21).

- Hipertrofia de adenoides leve (grado I): las adenoides ocupan hasta un tercio de la luz de la nasofaringe.
- Hipertrofia de adenoides moderada (grado II): las adenoides ocupan hasta dos tercios de la luz de la nasofaringe.
- Hipertrofia de adenoides acentuada (grado III): ocupan más de las dos terceras partes hasta la totalidad de la luz.

**Diagnóstico.** Los antecedentes, la sintomatología y la facies del paciente orientan al diagnóstico. Por rinoscopia anterior no se logra visualizar las vegetaciones adenoideas. La rinofibroscopia efectuada en niños siempre que sea posible, con anestesia tópica, permite un mejor diagnóstico diferencial. La radiografía de la nasofaringe permite el diagnóstico y la documentación. La rinodebitomanometría proporciona un trazado característico y es útil para el diagnóstico diferencial con la insuficiencia ventilatoria nasal por hipertrofia de cornetes y con el hábito de respiración bucal.

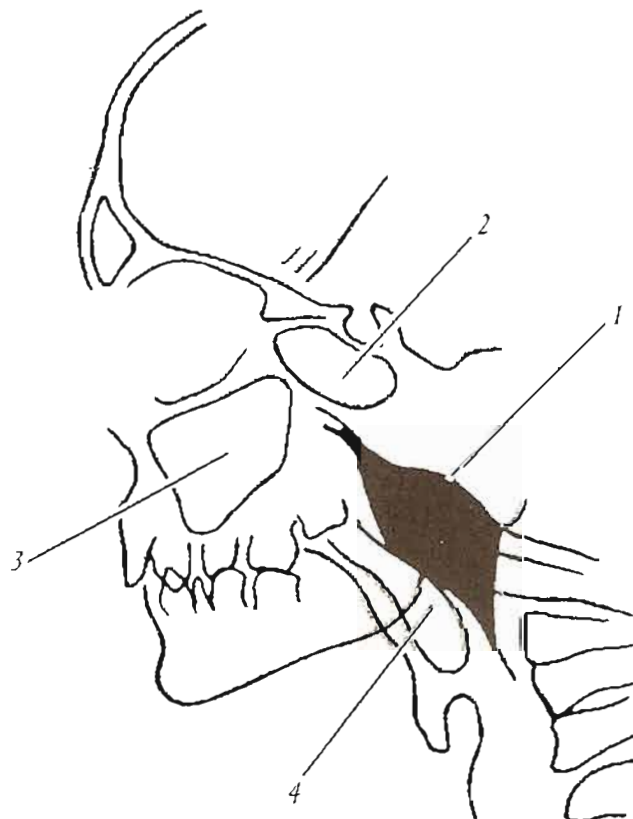


Fig. 2-21. Esquema de la radiografía de perfil de la rinofaringe en la hipertrofia adenoidea.

1, vegetaciones adenoideas hipertroficadas;  
2, seno esfenoidal;  
3, seno maxilar; 4, velo del paladar.



*Diagnóstico diferencial.* Debe establecerse con las siguientes afecciones:

1. Atresia de las coanas.
2. Cuerpos extraños.
3. Tumores de las fosas nasales.
4. Tumores de la rinofaringe.
5. Rinosinusitis.
6. Alergia nasal.
7. Meningoencefalocele.

*Tratamiento.* Es necesario justipreciar la verdadera participación de la hipertrofia adenoidea en la insuficiencia ventilatoria nasal y en la aparición de procesos como otitis a repetición, otopatía secretora, sinusitis y bronquitis espasmodica. Por lo general, solo las de grado III son responsables de esos cuadros. La infección sobreagregada —adenoiditis— aumenta el tamaño de las vegetaciones y transforma una hipertrofia de grado II en grado III. Mediante un tratamiento con descongestivos nasales y antibióticos se la puede hacer retrogradar. El tratamiento de la hipertrofia adenoidea de grado II sintomático y de grado III es quirúrgico.

Antes de los 2 años de edad, solo en los casos de gran repercusión locorregional (otitis media aguda a repetición) o general está indicada la adenoidectomía si se ha fracasado con los tratamientos medicamentosos e inmunoalérgicos. Considerando el ciclo biológico, se estima que la adenoidectomía debe efectuarse preferentemente después de los 3 años en las hipertrofias que generan síntomas en forma permanente.

*Atresia de las coanas.* Es la malformación congénita más frecuente de la nariz; puede ser unilateral o bilateral, parcial o total, ósea o membranosa. Suele acompañarse de otras malformaciones: cardíacas, urinarias, etcétera.

*Manifestaciones clínicas.* Dependen de si la atresia es unilateral o bilateral.

La atresia *unilateral* suele pasar inadvertida en el momento de nacer. Se caracteriza por rinorrea persistente unilateral que aumenta al flexionar la cabeza, hiposmia o anosmia.

La atresia *bilateral* representa una verdadera *urgencia neonatal*. Hay gran disnea inspiratoria (porque el niño no puede ventilar por la boca), cianosis, bradicardia y muerte por asfixia si no se actúa de inmediato.

*Diagnóstico.* Puede realizarse por distintos métodos:

1. Al introducir una sonda a través de las fosas nasales, esta no llega a la faringe.
2. Al instilar azul de metileno en las fosas nasales, el colorante no llega a la faringe.
3. Si se instila una sustancia radiopaca y se obtiene una radiografía de perfil de la rinofaringe, se observa la detención a nivel de las coanas.
4. Rinomicroscopia: con retracción de los cornetes se puede observar la atresia por vía anterior.
5. Rinofibroscopia: se visualiza el tabicamiento posterior.
6. Tomografía computarizada: permite ver la placa atrésica, determinar si es ósea o membranosa y descartar malformaciones asociadas.

*Diagnóstico diferencial.* Depende de las formas clínicas. Así, la atresia *unilateral* debe distinguirse de:

- Cuerpos extraños: la rinorrea no es congénita; es fétida y purulenta.
- Tumores.

- Meningoencefalocele: al examen rinoscópico se observa la masa ocupante en la fosa nasal.

La atresia *bilateral* debe diferenciarse de las malformaciones de la laringe.

**Tratamiento.** Se divide en sintomático y resolutivo.

- Tratamiento sintomático:
  1. Asegurar la ventilación mediante la intubación endotraqueal por laringoscopia directa, con la cual se descarta patología laringotraqueal.
  2. Chupete de McGovern: es un chupete más largo que los convencionales, perforado, lo que asegura la llegada de aire a la laringe; debe fijarse con una cinta al cuello o con elásticos pasados por detrás de las orejas.
  3. Asegurar una adecuada nutrición: la alimentación durante los primeros días se efectúa a través de una sonda oroesofágica; si el lactante desarrolla respiración bucal, se lo comienza a alimentar por vía oral y se usa la sonda en forma complementaria.
  4. Durante este período el niño debe permanecer en área de cuidados especiales con controles permanentes de la saturación de O<sub>2</sub> y del equilibrio ácido-base.
- Tratamiento resolutivo. Es quirúrgico. Puede encuadrarse en dos procedimientos:
  1. Perforación con trocar y colocación de un tubo tutor en las atresias membranosas.
  2. Ablación en las atresias óseas unilaterales o bilaterales mediante microcirugía endonasal.

## RINOSINUSOPATÍAS NO TUMORALES

**Definición.** Con esta denominación se describen todos los procesos inflamatorios y no inflamatorios que afectan las fosas nasales y los senos paranasales, excluidos los tumores. Las fosas nasales, los senos paranasales y la rinofaringe se comportan como una unidad anatomofuncional, y su fisiología se ve alterada fundamentalmente por dos motivos: alteraciones estructurales y alteración de la función mucociliar. De esta manera es fácil comprender la etiopatogenia y evolución de la patología de esta área.

**Clasificación.** Las rinosinusopatías no tumorales pueden clasificarse según su tiempo de evolución, la localización o extensión del proceso y su histopatología.

1. TIEMPO DE EVOLUCIÓN. *Agudas.* Son aquellos cuadros cuya evolución no excede de las tres semanas.

*Subagudas.* Son aquellas cuya evolución supera las tres semanas y puede extenderse hasta los tres meses.

*Crónicas.* Abarcan todos los procesos que exceden los tres meses de duración.

*Recurrentes.* Son cuadros agudos que curan por completo y que se repiten varias veces en el año (4 a 6 episodios).

2. LOCALIZACIÓN O EXTENSIÓN DEL PROCESO. *Rinopatías.* Son aquellos cuadros en los cuales solo se halla afectada la mucosa nasal. Únicamente los procesos de corta evolución, que no exceden los diez días, entran en este grupo, ya que superado este lapso prácticamente es imposible la no participación de la mucosa sinusal.

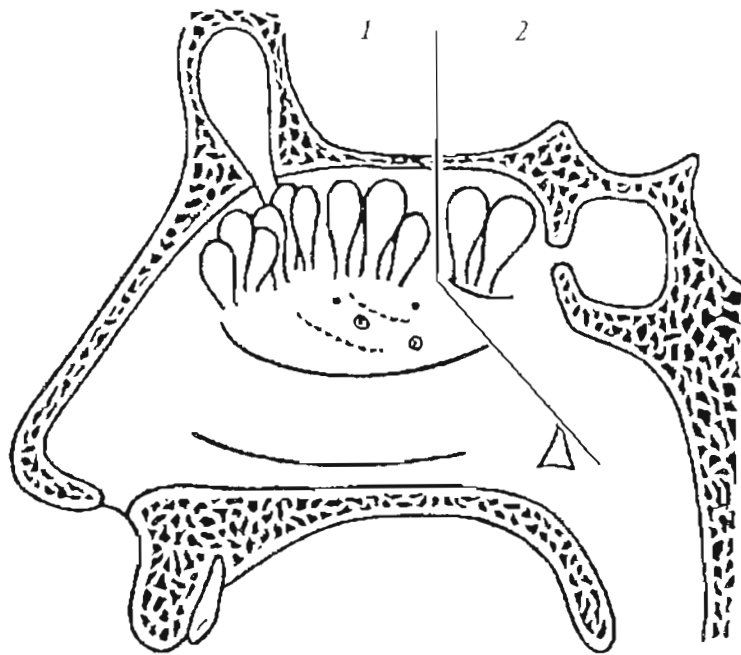


Fig. 2-22. Esquema de los senos paranasales anteriores (1) y posteriores (2).

**Rinosinusopatías.** Son las formas más frecuentes de presentación, en las cuales están involucradas la mucosa nasal y la sinusal.

**Sinusopatías.** Son procesos localizados en uno o más senos paranasales (fig. 2-22), desencadenados por una alteración estructural a nivel de la unidad ostiomeatal o por un proceso inflamatorio de vecindad (odontógeno) y que no comprometen la funcionalidad mucociliar nasal.

3. **HISTOPATOLOGÍA.** De acuerdo con la presencia de infiltrados leucocitarios de cualquier estirpe en la mucosa nasal y el corion, se clasifica a las rinosinusopatías como *inflamatorias* (hay infiltrados) o *no inflamatorias* (no hay infiltrados).

## RINOPATÍAS

Por definición, son aquellos cuadros localizados en la mucosa nasal que no superan los diez días de evolución.

**Clasificación.** Pueden ser inflamatorias o no inflamatorias.

### Rinopatías inflamatorias

#### Rinopatía infecciosa del adulto

**Etiología.** La infección de la mucosa nasal puede ser inespecífica o específica (menos frecuente). La rinopatía inespecífica puede ser viral o bacteriana (por *Haemophilus influenzae*, neumococo, estreptococo, *Moraxella* o estafilococo).

**Vías de contagio.** Se realiza por medio de las gotitas de Flügge y a través del contacto directo.

**Anatomía patológica.** Después de un breve período de vasoconstricción, aparece una intensa vasodilatación e importante edema que infiltra el corion; los mononucleares invaden la submucosa, y gran parte del epitelio se desprende al tercer día y se reconstituye hacia el 12º o 14º día.

**Manifestaciones clínicas.** El período de incubación es de 2 a 3 días. Aparecen síntomas generales moderados: escalofríos, astenia, anorexia, que preceden en algunas horas a las manifestaciones nasales: sensación de sequedad nasal y faríngea por congestión de las mucosas, estornudos, a menudo en saliva, rínorrea acuosa con obstrucción nasal bilateral o en báscula, que se acom-



pañía de anosmia e hipogeusia. Estos fenómenos locales van acompañados de otros regionales: escozor ocular, sensación de oídos tapados.

**Evolución.** Al cabo de 2 a 3 días, las secreciones se hacen más espesas (mucosas). En 5 a 7 días estas disminuyen, se vuelven más claras y fluidas y la obstrucción nasal desaparece. El proceso puede curar espontáneamente entre el 10º y el 12º día. Con frecuencia se produce una sobreinfección bacteriana entre el segundo y tercer día de evolución, que transforma la secreción seromucosa en mucopurulenta o purulenta.

**Diagnóstico.** Es fundamentalmente clínico; se basa en los antecedentes, el interrogatorio y el examen de las fosas nasales. La rinoscopia anterior muestra la mucosa turgente y roja y los cornetes congestivos y cubiertos de abundantes secreciones serosas, mucosas o mucopurulentas. La rinoscopia posterior descarta patología concomitante o asociada. Se observan las secreciones que escurren por la pared posterior.

**Diagnóstico diferencial.** *Con la gripe.* El cuadro clínico es más prolongado y los síntomas generales más importantes. Se acompaña casi siempre de complicaciones de las vías aéreas inferiores.

*Con las rinitis de las enfermedades eruptivas,* fundamentalmente el sarampión, en el cual el cuadro es más congestivo que en la rinitis banal y se acompaña de síntomas laringotraqueales, bronquiales y oculares.

*Con la rinitis alérgica.* Se encuentra en este caso la tríada clásica (rinorrea, estornudos y obstrucción), pero las características de las mucosas y los antecedentes permiten establecer el diagnóstico.

**Complicaciones.** Están ligadas a las sobreinfecciones bacterianas. Pueden ser:

*Otológicas.* A través de la trompa de Eustaquio se producen salpingitis y otitis media aguda.

*Sinusales.* Puede haber manifestaciones sinusales dolorosas por bloqueo inflamatorio de los orificios que da lugar a una rinosinusopatía.

*De las vías aéreas inferiores.* Son igualmente frecuentes las laringotraqueobronquitis.

**Tratamiento.** Es solo sintomático si no hay sobreinfección.

*Antihistamínicos y vasoconstrictores orales.* La fenilpropanolamina asociada a clorfeniramina atenúa ciertos síntomas, especialmente la rinorrea, sobre todo en la primera etapa de la enfermedad; otras combinaciones son la loratadina asociada a la pseudoefedrina, o astemizol más isoefedrina.

*Antibióticos.* No tienen acción sobre los virus; se los reserva para la etapa de secreción mucopurulenta (tabla 2-1).

A esta medicación deben agregarse reposo, analgésicos, antitérmicos. Es necesario abstenerse de toda instilación nasal a base de antibióticos y corticoides que perturbe la actividad ciliar. Solo pueden prescribirse soluciones nasales de vasoconstrictores cuando la obstrucción es muy importante o en embarazadas.

**Preventivo.** Es necesario reforzar la inmunidad general y corregir las causas locales cuando son factores de recidiva.

## Rinopatías infecciosas del lactante

La rinopatía infecciosa del lactante puede ser, al igual que la del adulto, viral o bacteriana, inespecífica o específica.

**Rinopatía viral.** Es la enfermedad más frecuente del lactante y de características diferentes de las del adulto. Esto se debe a que:

Fármaco	Dosis
Amoxicilina	1,5 a 2 g/día en dos o tres tomas
Amoxicilina + ácido clavulánico	50 mg/kg 2-3 veces/día en niños 1,5 a 3 g/día en adultos
Claritromicina	7,5 mg/kg cada 12 horas en niños 250 mg cada 12 horas en adultos por 10 días
Azitromicina	200-300 mg/día hasta 30 kg de peso, por 5 días 500 mg/día en adultos por 5 días

Tabla 2-1. Antibióticos de elección en las rinosinusopatías mucopurulentas.

- a) la infección del tejido adenoideo es prácticamente constante;
- b) el organismo carece de maduración inmunológica y la enfermedad evoluciona sin obstáculos;
- c) la ubicación alta de la laringe y las características anatómicas de las fosas nasales determinan que la obstrucción nasal provoque considerables trastornos respiratorios.

Varias causas predisponen al lactante a contraer la enfermedad: hipovitaminosis, prematurez, distrofias, traumatismos obstétricos, entre otros.

**Manifestaciones clínicas.** La obstrucción nasal, la hipersecreción y la fiebre son los síntomas dominantes; debido a la imposibilidad de eliminar las secreciones, la obstrucción aumenta y aparecen irritabilidad y dificultad para la alimentación, lo cual lleva a pérdida de peso. Puede haber participación de la faringe y del aparato gastrointestinal.

**Evolución.** La evolución natural es de 4 a 7 días; cuando se instala la sobreinfección sinusoadoidea, la afección se prolonga. La flora responsable es similar a la del adulto.

**Rinopatías bacterianas.** De acuerdo con su causa se clasifican en inespecíficas y específicas.

**INESPECÍFICAS. Rinopatía estafilocócica.** Se presenta a partir de los 3 días del nacimiento, con rinorrea amarillenta, impétigo, lesiones vestibulares y perinasales. El curso es rápido y suele pasar a la cronicidad. El contagio se produce por las grietas del pezón de la madre.

**Rinopatía gonocócica.** Se presenta después del nacimiento; la secreción es de color verdoso, con costras y ulceraciones en el vestíbulo nasal; se acompaña de síntomas oculares.

**ESPECÍFICAS. Rinopatía luética.** Aparece hacia la tercera semana después del nacimiento, con secreción fétida y serohemática, fisuras en el vestíbulo nasal, hemorragias ligeras de las fosas nasales y adenopatías cervicales.

**Rinopatía diftérica.** Generalmente se observa a partir del sexto mes de vida, con secreción hemorrágica y purulenta; pueden faltar las clásicas pseudomembranas.

**Complicaciones. Otológicas:** otitis media.

**Respiratorias:** laringitis, traqueítis, bronquitis aguda simple.

## Rinopatías no inflamatorias

**Reflexógena.** Los cambios de posición, los enfriamientos de la superficie corporal, los olores extraños, las luces y el alcohol pueden provocar a nivel

nasal, por estimulación refleja, vasodilatación con la consiguiente congestión y aumento de la secreción glandular que se traduce en rinorrea y estornudos.

**Por irritantes.** Ciertos factores tales como la polución ambiental y los agentes químicos que actúan a nivel nasal (formaldehído, humo del cigarrillo) provocan obstrucción nasal y rinorrea anteroposterior clara.

**Por frío.** En individuos sensibles, la exposición al aire frío y seco provoca edema de la mucosa nasal con la consiguiente congestión y aumento de la secreción glandular, o sea, rinorrea. Esto se debería a la liberación de factores mediadores de la inflamación por los mastocitos.

**Medicamentosa.** Algunos medicamentos, sobre todo aquellos de uso tópico, pueden provocar vasodilatación e hipersecreción glandular, que revierten con la suspensión del uso del fármaco. Entre ellos pueden mencionarse la nafazolina, la oximetazolina y los anestésicos tópicos.

## RINOSINUSOPATÍAS

**Definición.** Son aquellos cuadros en los cuales está alterada la mucosa que tapiza las fosas nasales y los senos paranasales.

**Clasificación.** Las rinosinusopatías pueden ser de naturaleza inflamatoria o no inflamatoria. Las inflamatorias, a su vez, pueden ser alérgicas o no.

### Rinosinusopatías inflamatorias alérgicas

Las rinosinusopatías alérgicas tienen una incidencia del 5 al 20%. La alergia, por efecto de factores desencadenantes llamados alérgenos juntamente con factores coadyuvantes no específicos (psicosomáticos, hormonales, climáticos, etc.), pasa del estado subclínico al clínico y se manifiesta sobre un órgano de choque que, en el caso de las fosas nasales, es la mucosa. La crisis rinosinusal debe ser considerada como la traducción local de un fenómeno alérgico general.

La crisis está condicionada por dos elementos: la presencia de anticuerpos en la mucosa del órgano de choque que, al unirse a los antígenos fijados por las células cebadas, dan lugar a la activación de un sistema enzimático con liberación de mediadores químicos (histamina y otras aminas vasoactivas); esto provoca una modificación local que se traduce por vasodilatación y aumento de la permeabilidad de los capilares, que lleva a la producción de edema.

La reacción es mediada por IgE; el exceso de IgE circulante se verifica muy temprano en la vida y puede estar presente desde el nacimiento.

**Clasificación.** Las rinosinusopatías alérgicas pueden clasificarse como estacionales, perennes u ocupacionales.

**Rinosinusopatía alérgica estacional.** También llamada fiebre del heno, se produce ante el cambio de estaciones, principalmente en primavera y fines de esta. Las manifestaciones clínicas son desencadenadas por la inhalación de pólenes y esporas.

**Rinosinusopatías alérgicas perennes.** Son permanentes, provocadas por alérgenos tales como ácaros, moho, polvo doméstico, pelos de animales y alimentos (leche de vaca).

**Rinosinusopatías alérgicas ocupacionales.** Los síntomas nasales son provocados por la exposición a alérgenos durante el trabajo. Entre los alérgenos más frecuentes se encuentran los insecticidas, el algodón, la seda y el pegamento instantáneo.

**Anatomía patológica.** Se observa un epitelio superficial pseudoestratificado con aumento de células caliciformes y disminución de células ciliadas y, por debajo, un corion muy edematoso, con infiltrados mononucleares perivasculares, sin elementos glandulares.



**Manifestaciones clínicas.** Los síntomas dominantes son los locales: obstrucción y rínorrea acuosa profusa (secreción serosa), más intensa por la mañana y con el cambio de posición (al levantarse), acompañados de otros regionales como sequedad faríngea, ardor o dolor motivados por la respiración bucal, cefaleas reflejas y sensación de plenitud cefálica.

Otros síntomas llamativos son las crisis de estornudos o en salva y los trastornos del olfato (parosmia, anosmia) debidos a la alteración de las características del moco.

Puede haber aumento del grado de obstrucción nasal por el desarrollo de formaciones polipoideas.

**Diagnóstico.** En el interrogatorio se debe investigar acerca de la evolución de los síntomas y los factores desencadenantes.

La rinoscopia anterior permite visualizar las características de la mucosa nasal, el tipo de secreciones y el estado trófico de los cornetes. La mucosa nasal presenta un color rosado pálido, edematizada; responde retrayéndose a la aplicación de vasoconstrictores locales. Pueden encontrarse pólipos pálidos, brillantes, que provienen de la hiperplasia de los tejidos; aparecen en el 7% de los asmáticos y en el 2% de los individuos que presentan rinosinusopatías solamente. Las secreciones son serosas.

Los exámenes de laboratorio comprenderán citología exfoliativa, hemograma, medición de la IgE y pruebas cutáneas.

La citología exfoliativa permite determinar la celularidad predominante, que en el caso de la atopia corresponde a los eosinófilos. En el hemograma, el aumento relativo o absoluto de eosinófilos en la sangre periférica orienta hacia una etiología alérgica. Los niveles plasmáticos de IgE están aumentados. Las pruebas cutáneas específicas serán positivas (++).

En el estudio radiológico es frecuente observar hipoventilación con engrosamiento de la mucosa sinusal, y también imágenes quísticas en el piso del seno maxilar.

**Tratamiento.** El tratamiento es médico y se divide en sintomático y etiológico.

1. **TRATAMIENTO SINTOMÁTICO.** Está dirigido fundamentalmente a los síntomas dominantes o más molestos para el paciente.

A. *De la obstrucción nasal:*

- Antihistamínicos. a) Sistémicos: clorfeniramina, cetirizina, astemizol, oxatomida, loratadina, epinastina, ebastina, fexofenadina. Algunos de ellos se pueden indicar asociados con descongestivos tales como fenilpropanolamina o pseudoefedrina o con corticoides.
- b) Tópicos: azelastina y levocabastina.
- Corticoides. Tienen indicación precisa en las reagudizaciones, generalmente estacionales, de la alergia.
  - a) Por vía oral o parenteral puede administrarse betametasona (0,1 mg/kg/día), dexametasona (0,2 mg/kg/día) o prednisona B (1 mg/kg/día).
  - b) Tópicos: beclometasona, budesonida, fluticasona, mometasona. Tienen mínima absorción y se administran en forma de aerosol o de pulverización. Disminuyen los síntomas y favorecen la restitución del epitelio respiratorio, cualquiera que sea la causa de la rinosinusopatía.
- Descongestivos locales: xilometazolina o fenoxazolina. Indicados solamente en casos extremos, en embarazadas o en pacientes que no pueden recibir medicación general.

B. De la rinorrea. Se realiza mediante antihistamínicos, corticoides y lavados rinosinusoadenoides (véase más adelante).

2. TRATAMIENTO ETIOLÓGICO. Debe estar a cargo del inmunoalergista y consiste en la desensibilización, que puede ser *específica* (cuando se ha identificado el alérgeno mediante las pruebas) o *inespecífica* (en caso de no identificación del alérgeno).

### Rinosinusopatías inflamatorias no alérgicas

Son aquellos cuadros en los cuales la sintomatología nasosinusal tiene lugar en ausencia de una respuesta mediada por IgE. Dentro de este grupo se pueden incluir las entidades nosológicas enumeradas en la tabla 2-2.

#### Rinosinusopatías infecciosas

Hay alteración tanto de la mucosa nasal como de la sinusal (fig. 2-23, A).

**Etiología.** Los gérmenes responsables son los mismos que en el caso de las rinopatías infecciosas (véase antes).

**Factores predisponentes.** Se dividen en endógenos y exógenos.

Los factores predisponentes *endógenos* pueden ser de carácter general o local. Los de naturaleza general comprenden la alergia o un déficit inmunológico congénito o adquirido (agammaglobulinemia o hipogammaglobulinemia, enfermedades anergizantes, tratamientos inmunosupresores). Las causas locales consisten en alteraciones congénitas o adquiridas que dificultan la permeabilidad de los orificios sinusales y perturban la ventilación normal de los senos, lo que facilita la infección; por ejemplo, defectos septales, traumatismos (accidentales o quirúrgicos), pseudotumores (pólipos, adenoides).

Los factores predisponentes *exógenos* abarcan las temperaturas extremas (más de 40°C y menos de 8°C), la humedad menor del 30%, el polvillo ambiental y los gases irritantes, así como la natación y el buceo. Todos ellos pro-

Tabla 2-2. Rinosinusopatías inflamatorias no alérgicas.

Rinosinusopatías infecciosas
Rinosinusopatías eosinofílicas
Rinosinusopatías basofílicas
Rinosinusopatías atróficas
Rinosinusopatías inmunológicas

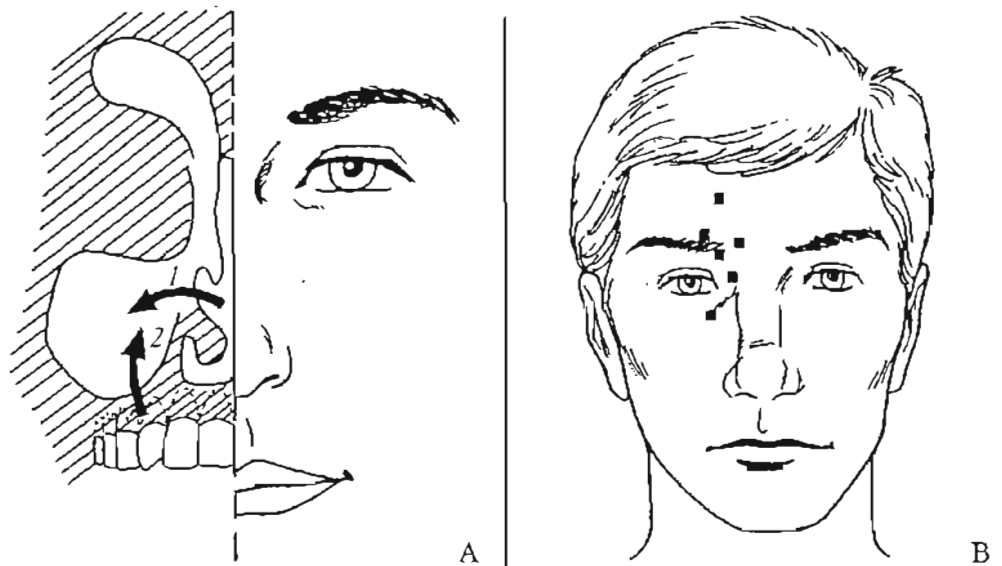


Fig. 2-23. A. Vías rinógena (1) y odontógena (2) de infección sinusal. B. Puntos dolorosos en las rinosinusopatías.

vocan alteraciones de la función mucociliar, con la consecuente disminución o pérdida del mecanismo protector.

**Anatomía patológica.** Las rinosinusopatías infecciosas se pueden dividir según el tipo anatomopatológico en catarral simple, purulenta y purulenta necrosante.

**Catarral simple.** Hay edema de la mucosa e infiltración leucocitaria neutrofílica con poca destrucción hística.

**Purulenta.** Hay destrucción de celdas, engrosamiento de la lámina propia, marcada dilatación vascular e infiltrado leucocitario.

**Purulenta necrosante.** Existe marcada destrucción hística y compromiso del periostio y en ocasiones osteítis localizadas.

**Manifestaciones clínicas. SÍNTOMAS LOCALES.** **Obstrucción nasal.** Es progresiva, unilateral o bilateral (por rinosinusopatía unilateral o bilateral).

**Rinorrea.** Puede ser unilateral o bilateral, anterior o posterior (o ambas cosas), seromucosa, mucopurulenta o purulenta fétida, según la forma clínica.

**Dolor.** Las algias pueden ser generalizadas (frontoorbitomaxilares) cuando se hallan comprometidas todas las cavidades paranasales, o localizadas en las rinosinusopatías con predominio de un seno:

- Algia supraorbitaria en la sinusitis frontal por irritación de la rama supraorbitaria del V par. Este dolor tiene una cronología especial: es más intenso por la mañana y tiende a disminuir al inicio de la tarde. El dolor, acompañado de sensación de tensión, aumenta al inclinar el cuerpo.
- Algia maxilar en las sinusitis maxilares por irritación del ramo infraorbitario del V par.
- Algia de la pirámide nasal y del ángulo interno del ojo en las etmoiditis anteriores.
- Algia dentaria en las sinusitis maxilares, por compromiso de los nervios alveolares.
- Algia del tercio medio de la cara en las esfenoiditis por compromiso del nervio vidiano, que transcurre por el piso del esfenoides.
- Algia retroocular, periorbitaria, temporoparietal y occipital en las etmoiditis posteriores y esfenoiditis.

**Tumefacción e hiperestesia de la piel.** En las inflamaciones de los senos anteriores cuando hay compromiso del periostio.

**Alteraciones del olfato.** Puede sobrevenir hiposmia, anosmia o cacosmia debido a la menor llegada de sustancias odoríferas por el edema o las secreciones, así como por alteración de los quimiorreceptores por el proceso infeccioso.

**SÍNTOMAS GENERALES.** Son los que corresponden a un síndrome infeccioso, bacteriano o viral (astenia, adinamia, anorexia, hipertermia, etc.).

**Diagnóstico.** Es fundamentalmente clínico; se basa en el interrogatorio y en el examen semiológico de las fosas nasales.

En el interrogatorio se prestará atención a los síntomas y a la cronología de su aparición para orientarnos acerca de la etiología o de factores predisponentes.

A la inspección podremos observar asimetría por tumefacciones localizadas, rubefacción, congestión conjuntival, disminución de la apertura palpebral por fotofobia.

La rinoscopia anterior es muy útil pues el aspecto de la mucosa nasal revela lo que sucede en las cavidades paranasales, por formar con ellas una unidad funcional. La mucosa está congestiva, edematosa, y los cornetes tumefactos por vasodilatación. Pueden verse petequias por hemorragias submucosas. Pue-



den observarse secreciones en el piso de la fosa nasal, o en el meato medio en las sinusitis anteriores. Estas pueden ser serosas, seromucosas, mucopurulentas, purulentas o purulentas fétidas.

La rinoscopia posterior puede mostrar rinorrea posterior, así como también factores predisponentes (pólipos, alteraciones septales, tumores, etc.).

La endoscopia permite comprobar el estado de los meatos y complejos ostiomeatales.

Se procederá a la palpación en búsqueda de puntos dolorosos exquisitos (fig. 2-23, B):

- Escotadura supraorbitaria y ángulo superointerno de la órbita para el seno frontal.
- Huesos propios y ángulo inferointerno de la órbita para las celdas etmoidales anteriores.
- Fosa canina y depresión infraorbitaria para el seno maxilar.
- Globos oculares para las celdas etmoidales posteriores y el seno esfenoidal.

La radiología confirma el diagnóstico y aclara el grado de compromiso de los senos afectados. Pueden observarse velamientos parciales o totales, engrosamientos de la mucosa o niveles líquidos (fig. 2-24).

**Diagnóstico diferencial.** Debe hacerse con cefaleas de otro origen, tumores, infecciones vecinas y cuerpos extraños.

**Tratamiento. Rinosinusopatía catarral.** El tratamiento es sintomático; se procurará la permeabilización nasal y simultáneamente del orificio sinusal, así como la disminución de la rinorrea. Para ello se utilizan descongestivos:

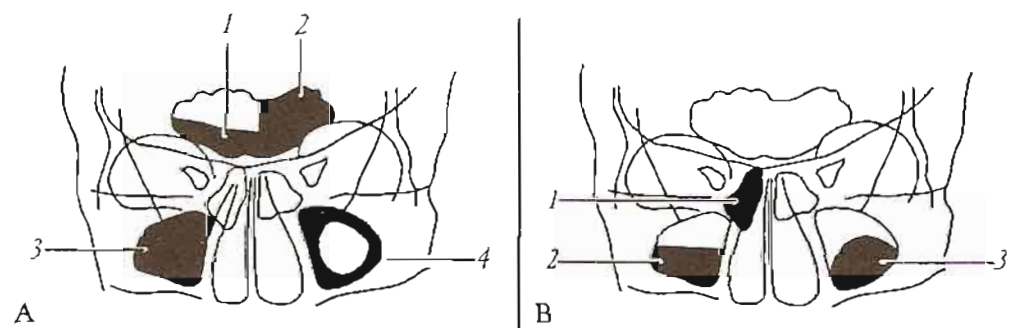
a) Por vía general, asociados a antihistamínicos, por ejemplo, fenilpropanolamina ( $\alpha_1$ ) asociada a clorfeniramina, o pseudoefedrina asociada a loratadina.

b) De aplicación local, ya sea en gotas, pulverización o gel; se emplearán vasoconstrictores de efecto  $\alpha_1$  y escaso efecto  $\alpha_2$  (efecto  $\beta$ ), cuando la obstrucción nasal es muy molesta; por ejemplo, xilometazolina o fenoxazolina. Es conveniente la aplicación alternante de los vasoconstrictores de uso local cada 6 horas (en una fosa nasal y luego en la otra), para crear un ciclo ventilatorio nasal semejante al fisiológico.

**Rinosinusopatía purulenta.** Además de la medicación de la sinusitis catarral, se utilizan, de acuerdo con la flora patógena responsable, antibióticos. Los agentes de elección se mencionan en la tabla 2-1.

En caso de dolor se pueden utilizar analgésicos comunes; cuando es muy intenso y se acompaña de edema pueden emplearse corticoides por vía oral o parenteral, como betametasona (0,1 mg/kg/día), dexametasona (0,2 mg/kg/día) o prednisona B (1 mg/kg/día).

Fig. 2-24. Imágenes radiológicas de sinusitis agudas. A. 1, nivel líquido en el seno frontal derecho; 2, opacidad difusa del seno frontal izquierdo; 3, opacidad difusa del seno maxilar derecho; 4, hipertrofia mucosa concéntrica en el seno maxilar izquierdo (sinusitis crónica). B. 1, velo difuso del etmoides derecho; 2, nivel líquido en el seno maxilar derecho; 3, quiste de retención en el seno maxilar izquierdo.



## Rinosinusopatías eosinofílicas

Se observan en el 15% de la población adulta y en menos del 3% de los niños. Presentan una sintomatología similar a la de los cuadros alérgicos, con rinorrea clara perenne, congestión nasal, algias sinusales y en raras ocasiones escozor ocular. Es frecuente la asociación con pólipos.

La citología nasal demuestra aumento de los eosinófilos, mientras que en los exámenes de laboratorio puede haber o no eosinofilia, y la IgE es normal.

En esta categoría se incluyen las siguientes entidades:

- Rinosinusopatía no alérgica eosinofílica.
- Rinosinusopatía no alérgica con eosinofilia.
- Rinosinusopatía no alérgica asociada a asma no dependiente de IgE.
- Rinosinusopatía no alérgica asociada a intolerancia al ácido acetilsalicílico (enfermedad de Widal).
- Poliposis nasal primaria.

Tienen buena respuesta al tratamiento con antihistamínicos solos o asociados con descongestivos, al igual que a los corticoides tópicos.

## Rinosinusopatía basofílica

Es una alteración caracterizada por el aumento de los mastocitos en el tejido nasosinusal ( $> 2.000/\text{mm}^3$ ), lo que desencadena rinorrea crónica, congestión nasal y plenitud cefálica. Puede haber asociación con cefaleas migrañasas. Presenta escasa respuesta al tratamiento con antihistamínicos o con descongestivos orales, pero con el uso de corticoides tópicos o sistémicos se logra una buena acción terapéutica.

## Rinosinusopatías atróficas

La rinosinusopatía atrófica adopta dos formas clínicas: simple u ozenosa.

**Rinosinusopatía atrófica simple.** Se trata de una patología que se presenta como período final de algunas afecciones inflamatorias de la mucosa rinosinusal que determinan su atrofia. También las intervenciones quirúrgicas demasiado amplias efectuadas para corregir una insuficiencia ventilatoria pueden producir la atrofia. Las lesiones importantes, consecutivas a las pérdidas de sustancia originadas por procesos sifilíticos, tuberculosos o leishmaniásicos, ocasionan en su período final una atrofia intensa de la mucosa, seguida del ensanchamiento de las fosas nasales.

**Anatomía patológica.** Se observa una atrofia global de la mucosa, el corion y las glándulas con zonas de metaplasia.

**Manifestaciones clínicas.** Hay secreciones nasales espesas con formación de costras por estancamiento de ellas por falta de mecanismo mucociliar.

**Diagnóstico.** Se basa en el examen semiológico, radiológico y anatomopatológico.

La rinoscopia anterior revela fosas nasales amplias por atrofia de los cornetes, con secreciones en los meatos y en el piso nasal.

La rinoscopia posterior indica reducción del tamaño de la cola de los cornetes y secreción nasal posterior.

El examen radiológico muestra velamiento de los senos paranasales con presencia de nivel líquido en los senos maxilares (sinusitis atrófica concomitante).

**Diagnóstico diferencial.** Debe efectuarse con la ozena. Los elementos que permiten diferenciarla de esta son la ausencia de fetidez y la conservación del olfato.

**Tratamiento.** El tratamiento local está compuesto por "toilette" de las fosas nasales y los senos paranasales utilizando el método de Proetz, y fluidificación de las secreciones.

El tratamiento general comprende antibioticoterapia de acuerdo con el cultivo y antibiograma, vacunoterapia inespecífica (vacuna estándar) y vasodilatadores (cinarizina, 150 mg/día).

**Evolución y pronóstico.** En líneas generales, la respuesta a los tratamientos no es satisfactoria ya que solo se logran remisiones temporarias de la sintomatología.

**Rinosinusopatía atrófica ozenosa.** Es un proceso supurativo crónico caracterizado por la atrofia de la mucosa y del esqueleto de las fosas nasales, la transformación en costras del moco secretado y la fetidez del aire espirado.

Se trata de una enfermedad adquirida; aparece en la gran mayoría de los casos después de la pubertad, con un índice de máxima incidencia entre los 15 y 30 años; predomina en el sexo femenino. En la actualidad ha disminuido ostensiblemente su frecuencia.

**Etiopatogenia.** Se desconoce. Las teorías más aceptadas son:

- a) Endógena: factores endógenos desconocidos ocasionarían el carácter fundamental de la afección, representado por la atrofia, la cual se localizaría primero en el hueso y pasaría luego a la mucosa.
- b) Exógena: considera como primordial la preexistencia de supuración y sostiene que se trata de una enfermedad transmitida por gérmenes específicos (bacilos de Pérez y pseudodiftérico de Belfanti), microbios comunes, o bien una manifestación de heredosífilis o tuberculosis.

Trabajos efectuados recientemente postulan que la ozena entraría en el cuadro de enfermedades del colágeno y de fenómenos autoinmunes.

**Anatomía patológica.** Se caracteriza por los siguientes rasgos:

- Considerable atrofia de las mucosas.
- Metaplasia del epitelio ciliado en epitelio plano.
- Degeneración de células caliciformes, glándulas serosas y mucosas.
- Engrosamiento de la membrana basal que contiene mayor cantidad de fibras colágenas.
- Transformación fibromatosa difusa de las mucosas.
- Focos de infiltración, sobre todo alrededor de los vasos sanguíneos.
- Endarteritis de las arteriolas terminales.
- Rarefacción del hueso que constituye los cornetes.

**Manifestaciones clínicas.** Existe fetidez; se trata de una cacosmia objetiva, debida a la descomposición de las secreciones nasales por acción de la flora proteolítica; en la mayoría de los casos los enfermos no la perciben a causa de la anosmia concomitante que presentan.

Las costras son de dimensiones y aspecto variables; su acumulación es la causa principal de la fetidez.

El paciente presenta hiposmia o anosmia —como ya se señaló—, cefaleas y obstrucción nasal debida a la disminución de la presión del aire inspirado y a la insensibilidad de la mucosa.

**Diagnóstico.** Se efectúa fundamentalmente por la clínica y el examen semiológico.

La inspección revela una nariz ancha, aplastada, corta; este aspecto no es constante, ya que se pueden encontrar pirámides nasales de aspecto normal.

La rinoscopia anterior muestra fosas nasales amplias cubiertas de costras; al extraerlas se observan los cornetes medios e inferiores atrofiados.



En la rinoscopia posterior, la rinofaringe (que la mayoría de las veces se observa por rinoscopia anterior) presenta una mucosa delgada y rojiza.

**Diagnóstico diferencial.** Debe efectuarse con la sífilis terciaria, la tuberculosis (forma pseudoatrófica de Moure) y la rinitis crónica atrófica simple.

**Tratamiento.** El tratamiento *médico* estriba en limpieza instrumental de las costras, lavados con soluciones hipertónicas para evitar la proliferación bacteriana (p. ej., solución glucosada al 10% y glicerina en partes iguales), administración de vasodilatadores para mejorar el trofismo de la mucosa, antibióticos de amplio espectro en las reagudizaciones supurativas (cefalosporinas, 1,5 a 2 g/día) y vitaminoterapia (A y E).

El tratamiento *quirúrgico* consiste en el tello submucoso de la cavidad nasal con cartílago, hueso autólogo o sustancias sintéticas (silicona, teflón). Logra la desaparición de los síntomas cuando restituye la dimensión normal de las fosas nasales.

### Rinosinusopatías inmunológicas

Son alteraciones en las cuales los síntomas rinosinuales se caracterizan por ser recurrentes y deberse a un mecanismo inmunológico conocido o presunto. Se pueden dividir en primarias y secundarias.

**Primarias.** La respuesta no es mediada por la IgE; los mecanismos inmunológicos responsables (hipersensibilidad de tipo IV) actúan únicamente en el tejido nasal o sinusal sin que existan manifestaciones sistémicas.

**Secundarias.** Los síntomas rinosinuales se deben a alteraciones inmunológicas sistémicas, tales como la enfermedad de Wegener, el síndrome de Churg-Strauss, el lupus eritematoso sistémico, la sarcoidosis.

### Rinosinusopatías no inflamatorias

Como se expresó anteriormente, son procesos de tipo inflamatorio, pero sin la presencia de infiltrados leucocitarios. Pertenecen a este grupo las rinosinusopatías medicamentosa y colinérgica.

### Rinosinusopatía medicamentosa

Las manifestaciones rinosinuales, cuyo síntoma dominante es la obstrucción nasal, son secundarias al uso crónico y excesivo de ciertos medicamentos por vía tópica o bien sistémica.

Los medicamentos utilizados por vía tópica son los vasoconstrictores tales como la nafazolina y la oximetazolina. El uso prolongado de vasoconstrictores tópicos provoca una anulación del ciclo nasal y la consecuente congestión bilateral simultánea que ocasiona una nueva obstrucción. Esto habitualmente lleva a una dependencia medicamentosa.

Los medicamentos sistémicos capaces de provocar este tipo de alteración son:

- Antihipertensivos: tienden a la disminución de los niveles de noradrenalina con el consiguiente descenso de la actividad adrenérgica  $\alpha$ ; dentro de este grupo están la reserpina, la hidralazina y el prazosín.
- Simpaticomiméticos: debido a su efecto adrenérgico  $\beta$ , provocan vasodilatación de los vasos nasales; entre ellos están el albuterol y el fenoterol.
- Anticonceptivos orales: producen aumento de los niveles de acetilcolina con la consiguiente estimulación de la secreción glandular.
- Bloqueadores  $\beta$  y antidepresivos: no se conoce el mecanismo responsable de los síntomas rinosinuales.

La mucosa nasal tiene un aspecto granular con áreas de puntillado hemorrágico debido al incremento de la friabilidad tisular y al escaso moco.

### Rinosinusopatía colinérgica

Se trata de un cuadro provocado por un desequilibrio neurovegetativo con predominio del parasimpático. Se presenta en personas de 20 a 60 años, sin predilección por el sexo. El desequilibrio puede ser motivado por el uso de medicamentos tales como la *Rauwolfia* y sus derivados o los bloqueadores  $\beta$ , que son inhibidores del simpático.

**Clasificación.** Se puede clasificar en dos tipos: vasocongestiva y secretomotora.

**Vasocongestiva.** El síntoma fundamental es la congestión nasal con mínima rinorrea. Es más frecuente en mujeres de mediana edad y vida sedentaria.

**Secretomotora.** La rinorrea es el síntoma dominante; está asociada a hiperplasia glandular.

**Anatomía patológica.** Se observa un epitelio cilíndrico con predominio de células caliciformes. El corion presenta proliferación vascular de tipo capilar, con endotelio tumefacto, moderado edema y leves infiltrados de tipo linfocitario, plasmocítico, macrofágico y mastocitario. En la profundidad se observan glándulas prominentes, con hipertrofia e hiperplasia, en las que se encuentra una mayor cantidad de células mucosas; más profundamente aparecen vasos de tipo cavernoso.

**Manifestaciones clínicas.** Los síntomas dominantes son la obstrucción y la rinorrea, asociados a otras manifestaciones de hipercolinergia tales como pirois, bradicardia y sudación. La obstrucción nasal es perenne y empeora con el decúbito, mientras que la rinorrea es predominantemente mucosa y permanente.

**Diagnóstico.** Se realizará una anamnesis minuciosa, investigando la coexistencia de síntomas asociados (pirosis, bradicardia). La duración e intensidad de los síntomas son elementos que orientan al diagnóstico.

En la rinoscopia anterior se observa una mucosa rojo vinosa brillante, tensa al tacto, e hipertrofia simétrica de los cornetes inferiores. Si se efectúa vasoconstricción local con una solución de adrenalina al 1% se puede observar que estos se retraen. Las secreciones son mucosas.

El estudio radiológico no aporta datos ya que en las rinosinusopatías colinérgicas la imagen de la mucosa sinusal es prácticamente normal.

La biopsia permite arribar al diagnóstico de certeza. La toma debe hacerse en la cabeza del cornete inferior.

**Tratamiento.** Es diferente según se trate del tipo secretor o congestivo.

En la variedad secretomotora el tratamiento es médico: se aplica, en forma de aerosol, bromuro de ipratropio, que es un anticolinérgico que actúa sobre los receptores parasimpáticos localizados a nivel glandular e inhibe la secreción.

Las rinosinusopatías vasocongestivas no son pasibles de tratamiento médico, ya que no existen receptores colinérgicos a nivel de los vasos nasales; así, el único tratamiento posible es el quirúrgico, que consiste en la sección de las fibras parasimpáticas nasales mediante la electrocoagulación del paquete esfenopalatino a su entrada en la fosa nasal.

Con la cirugía no solo se mejora la congestión nasal sino también la rinorrea, por lo que a aquellos pacientes con una alteración de tipo secretor que no quieran realizar tratamiento médico se les puede ofrecer la opción quirúrgica.

## SINUSOPATÍAS

Por definición, son todos aquellos cuadros localizados exclusivamente en uno o más senos paranasales que no afectan la función nasal.

**Clasificación.** Las sinusopatías pueden afectar uno de los senos paranasales (monosinusitis) o dos o más de ellos (*sinusitis asociadas*: etmoidomaxilares, etmoidofrontales, etmoidoesfenoidales). Más del 85% de estos cuadros se localizan a nivel del seno maxilar y son secundarios a un proceso odontógeno del segundo premolar o del primero o segundo molar superior (fig. 2-23, A); el 15% restante se deben a alguna alteración estructural a nivel de la apófisis unciforme o de la unidad ostiomeatal, tal como un cornete medio bulloso, una desviación septal o bien patología tumoral, que impida la ventilación del seno.

**Manifestaciones clínicas.** Pueden causar sinusalgia y rinorrea posterior.

**Diagnóstico.** Se basa en el examen semiológico y los estudios radiológicos.

En el interrogatorio se deben investigar los antecedentes del paciente y tener en cuenta principalmente si fue sometido a algún tipo de procedimiento odontológico.

La rinoscopia anterior no muestra signos de compromiso de la mucosa nasal a menos que se pueda observar una hipertrofia del cornete medio o una desviación del tabique.

La investigación de puntos dolorosos puede ser positiva en afecciones de los senos maxilar y frontal.

La rinofibroscopia puede mostrar rinorrea posterior y permite comprobar el estado del complejo ostiomeatal.

Las radiografías simples en incidencias para senos paranasales pueden mostrar velamiento sinusal. En el caso de una sinusitis maxilar se debe solicitar una radiografía panorámica dental para poder evaluar la relación entre las piezas dentarias y el piso del seno maxilar y la presencia o no de patología apical.

La tomografía computarizada permite evaluar la magnitud y el origen de la patología además de ser útil para diseñar el plan terapéutico.

**Tratamiento.** Puede ser médico o quirúrgico.

**Tratamiento médico.** Se administra amoxicilina + clavulanato en igual dosis que para las rinopatías (véase tabla 2-1), o clindamicina en dosis de 300 mg cada 12 horas.

**Tratamiento quirúrgico.** En el caso de existir patología apical de piezas dentarias, el tratamiento debe ser llevado a cabo por el odontólogo, pero ante la existencia de molares incluidos en el seno o fístulas posextracción, es realizado por el otorrinolaringólogo, al igual que en presencia de patología tumoral del seno o bien de alguna alteración estructural. El abordaje del etmoides, del frontal o del esfenoides es por vía transnasal, al igual que el del maxilar.

## TRATAMIENTOS INSTRUMENTALES DE LAS RINOSINUSOPATÍAS

### Lavados rinosinusoadenoideos

**Principio.** Consiste en producir una corriente hidroaérea en las fosas nasales, que provoca el drenaje de los senos merced a un efecto Venturi.

**Técnica:**

1. El paciente se coloca en decúbito dorsal, en plano inclinado con la cabeza más baja o en posición de Rossen (cabeza colgando en hiperextensión por debajo del nivel de los hombros). Se le solicita la emisión de sílabas con vocales agudas —p. ej., que, qui—, con el fin de que al elevar el velo ocluya la rinofaringe.



2. Se introduce una solución hidrosalina neutra a temperatura corporal con sustancias medicamentosas (antibióticos de uso local, corticoides, vasoconstrictores o enzimas proteolíticas) en una fosa nasal.
3. Simultáneamente se aplica presión negativa intermitente en la otra fosa nasal. Este tipo de presión se logra perforando la goma que conecta la oliva nasal a un aspirador a 5 cm de ella y ocluyendo el operador la perforación con el dedo en forma intermitente.

Se genera así una circulación de la solución entre las dos fosas nasales que provoca el efecto Venturi a nivel de los orificios de desembocadura de los senos, con la consecuente salida de las secreciones acumuladas. Parte de la solución instilada que ha penetrado en los senos queda retenida y actúa en ellos.

Esta maniobra debe realizarse diariamente o día por medio, según la magnitud del cuadro clínico, hasta completar 10 sesiones, y puede continuarse en caso de no haberse logrado la remisión total.

### Sinusotomía simple

**Definición.** Es la comunicación de un seno con la fosa nasal o con el exterior a través de un orificio creado por punción.

**Indicaciones.** *Diagnósticas.* Se practica con los siguientes propósitos:

- Observación de las características del contenido sinusal: seroso, hemorrágico, purulento.
- Investigación de flora bacteriana, cultivo y antibiograma.
- Toma de muestra para biopsia o citología exfoliativa.
- Instilación de sustancia de contraste: a) para delimitar tumores; b) para observar el estado funcional de la mucosa mediante el control radiológico del tiempo de evacuación del contenido (tiempo normal: 72 horas).

*Terapéuticas.* En casos de velos totales o parciales de los senos y niveles líquidos que no evolucionan favorablemente con el tratamiento médico:

- Evacuación del contenido.
- Lavado e instilación de sustancias medicamentosas.
- Colocación de catéter para lavado continuo (de rutina cuando se confirma sinusopatía purulenta).

### Punción del seno maxilar

Se puede efectuar por vía transmeática (a través del meato inferior) o transcanina (a través de la fosa canina).

**Por vía transmeática. Técnica:**

1. Se realiza anestesia tópica con un hisopo embebido en lidocaína al 4% con gotas de adrenalina colocado en el meato inferior.
2. Se practica la punción con un trocar curvo o recto a 1 cm por detrás de la cabeza del cornete inferior, en la parte superior del meato inferior, zona más débil de la pared sinusal. Se realiza una presión sostenida hasta que el trocar penetre en el seno (fig. 2-25, A).
3. Se procede a la aspiración de la secreción del seno para estudios citológicos y bacteriológicos.
4. Se efectúa un lavado con solución fisiológica y antibióticos.

**Complicaciones.** El procedimiento puede provocar hemorragia o lesión de otras paredes sinusales con enfisema subcutáneo.

2. Se introduce una solución hidrosalina neutra a temperatura corporal con sustancias medicamentosas (antibióticos de uso local, corticoides, vasoconstrictores o enzimas proteolíticas) en una fosa nasal.
3. Simultáneamente se aplica presión negativa intermitente en la otra fosa nasal. Este tipo de presión se logra perforando la goma que conecta la oliva nasal a un aspirador a 5 cm de ella y ocluyendo el operador la perforación con el dedo en forma intermitente.

Se genera así una circulación de la solución entre las dos fosas nasales que provoca el efecto Venturi a nivel de los orificios de desembocadura de los senos, con la consecuente salida de las secreciones acumuladas. Parte de la solución instilada que ha penetrado en los senos queda retenida y actúa en ellos.

Esta maniobra debe realizarse diariamente o día por medio, según la magnitud del cuadro clínico, hasta completar 10 sesiones, y puede continuarse en caso de no haberse logrado la remisión total.

### Sinusotomía simple

**Definición.** Es la comunicación de un seno con la fosa nasal o con el exterior a través de un orificio creado por punción.

**Indicaciones.** *Diagnósticas.* Se practica con los siguientes propósitos:

- Observación de las características del contenido sinusal: seroso, hemorrágico, purulento.
- Investigación de flora bacteriana, cultivo y antibiograma.
- Toma de muestra para biopsia o citología exfoliativa.
- Instilación de sustancia de contraste: a) para delimitar tumores; b) para observar el estado funcional de la mucosa mediante el control radiológico del tiempo de evacuación del contenido (tiempo normal: 72 horas).

*Terapéuticas.* En casos de velos totales o parciales de los senos y niveles líquidos que no evolucionan favorablemente con el tratamiento médico:

- Evacuación del contenido.
- Lavado e instilación de sustancias medicamentosas.
- Colocación de catéter para lavado continuo (de rutina cuando se confirma sinusopatía purulenta).

### Punción del seno maxilar

Se puede efectuar por vía transmeática (a través del meato inferior) o transcanina (a través de la fosa canina).

**Por vía transmeática. Técnica:**

1. Se realiza anestesia tópica con un hisopo embebido en lidocaína al 4% con gotas de adrenalina colocado en el meato inferior.
2. Se practica la punción con un trocar curvo o recto a 1 cm por detrás de la cabeza del cornete inferior, en la parte superior del meato inferior, zona más débil de la pared sinusal. Se realiza una presión sostenida hasta que el trocar penetre en el seno (fig. 2-25, A).
3. Se procede a la aspiración de la secreción del seno para estudios citológicos y bacteriológicos.
4. Se efectúa un lavado con solución fisiológica y antibióticos.

**Complicaciones.** El procedimiento puede provocar hemorragia o lesión de otras paredes sinusales con enfisema subcutáneo.

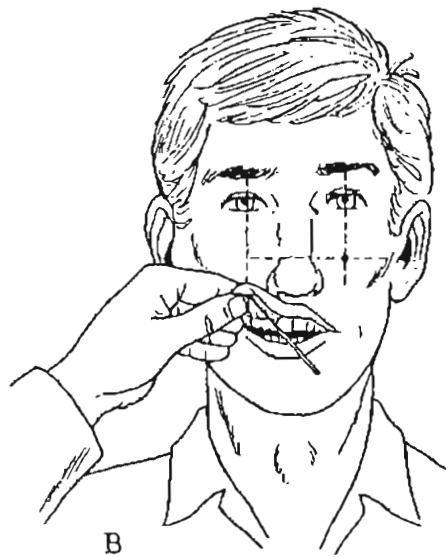
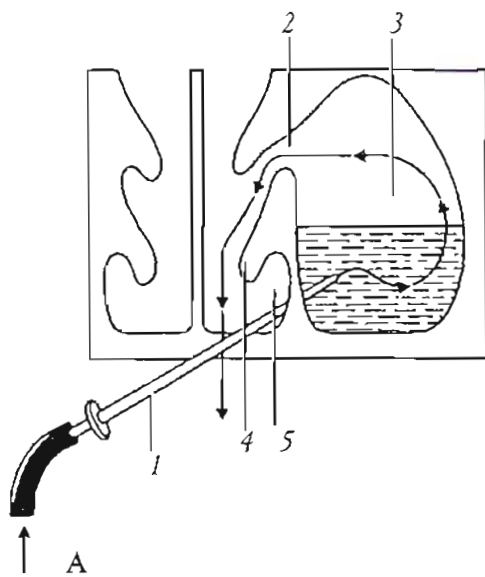


Fig. 2-25. Punción del seno maxilar. A. Por vía transmeática: 1, trocar de punción; 2, orificio del seno maxilar; 3, seno maxilar; 4, cornete inferior; 5, meato inferior. B. Por vía transcanina.

**Impedimentos.** La punción del seno maxilar a través del meato inferior puede resultar imposible en caso de desviaciones septales o tabique sinusal engrosado.

**Por vía transcanina. Técnica:**

1. Se realiza anestesia infiltrativa por vía yugal de la fosa canina.
2. La punción se efectúa con trocar recto en el surco gingivoyugal en el entrecruzamiento de la línea media palpebral y la línea horizontal tangente al ala de la nariz (el nervio infraorbitario queda por encima del sitio de punción) (fig. 2-25, B). Se aplica un golpe suave al trocar para que penetre en el seno.

**Complicaciones.** Pueden consistir en lesión de la pared posterior, hemorragia y lesión del nervio infraorbitario.

## Punción del seno frontal

Es poco utilizada.

**Técnica:**

1. Se realiza anestesia local en el ángulo superointerno del reborde orbitario.
2. Se practica una incisión oblicua de 1 cm hasta el periostio.
3. Con fresa o gubia de 3 o 4 mm se perfora la tabla externa del frontal.
4. Se procede a la apertura del mucoperiostio del seno y al drenaje del contenido de este.

**Precauciones.** Es necesaria una correcta investigación radiológica a fin de demostrar la existencia real y los límites del seno patológico.

## Tratamiento quirúrgico

**Indicaciones.** Está indicado en las rinosinusopatías crónicas atróficas e hipertróficas con retención de secreciones y que no responde al tratamiento médico, así como en las complicaciones.

**Vías de abordaje.** Se las describe en la tabla 2-3.

## COMPLICACIONES DE LAS RINOSINUSOPATÍAS

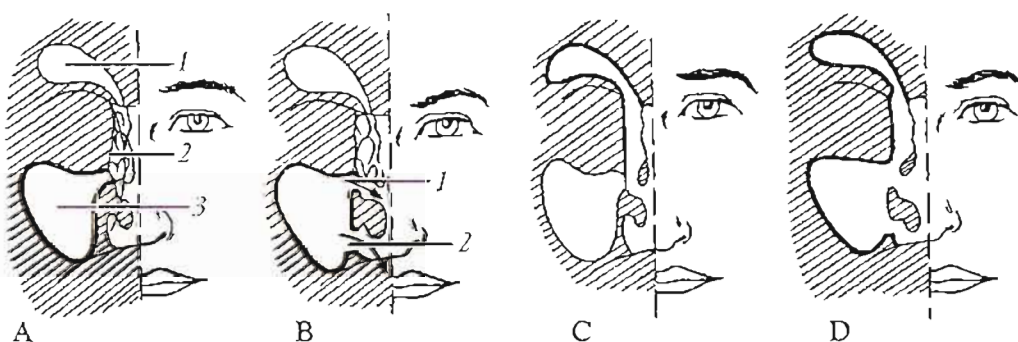
Los procesos supurativos que comprometen las cavidades paranasales pueden provocar complicaciones locales, regionales (fig. 2-27) y a distancia.



Tabla 2-3. Vías de abordaje para la cirugía de los senos paranasales.

Vía de abordaje	Seno afectado
Extranasal (excepcional, solo para algún caso especial)	
Sinusotomía radical simple	Seno maxilar (operación de Caldwell-Luc; fig. 2-26, B) Seno frontal
Sinusotomía radical combinada (más de un seno) (fig. 2-26, C y D)	Seno maxilar Seno etmoidal Seno frontal Seno esfenoidal
Endonasal	
Sinusotomía simple	Seno maxilar (meatotomía media o inferior) Seno etmoidal Seno esfenoidal
Sinusotomía combinada	Seno maxilar Seno etmoidal Seno frontal Seno esfenoidal
Mixtas	
Asociación de las vías endonasal y extranasal	

Fig. 2-26. Cirugía de los senos paranasales.  
A. Configuración normal: 1, seno frontal; 2, celdas etmoidales; 3, seno maxilar. B. Sinusotomía maxilar: 1, meatotomía media; 2, meatotomía inferior. C. Cirugía endoscópica etmoidofrontal. D. Cirugía endoscópica maxiloetmoido-frontoesfenoidal.



### Complicaciones locales

#### Osteítis y osteomielitis de las paredes de los senos comprometidos

Más frecuentes en los senos frontales y maxilares, se producen en el transcurso de una rinosinusopatía aguda o crónica reagudizada.

**Manifestaciones clínicas.** Se observa un estado febril, dolor espontáneo y a la presión de la pared del seno afectado, tumefacción de partes blandas con edema y rubefacción. Puede haber sintomatología meníngea en la osteomielitis del frontal.

**Diagnóstico.** El diagnóstico clínico surge de la anamnesis y de los datos semiológicos descritos. La radiografía simple muestra velamiento del seno con borramiento de los límites de la cavidad; pueden verse focos de descalcificación, destrucción o secuestros. La tomografía computarizada mejora las imágenes radiológicas y es por otra parte más precisa para la delimitación de la patología.

**Tratamiento.** Se administrarán antibióticos de amplio espectro (cefalospo-

rina a razón de 200 mg/kg/día). Una vez superado el episodio agudo se realizará sinusotomía con eliminación de la pared comprometida y el contenido del seno.

## Complicaciones regionales

### Complicaciones orbitarias

Se observan con mayor frecuencia en las rinosinusopatías agudas. En general son provocadas por estreptococos y estafilococos, a consecuencia de una diseminación por contigüidad a través de la lámina papirácea, en la etmoiditis, o por la cara superior, en la sinusitis frontal. Es menos frecuente la diseminación por el piso de la órbita por infección del seno maxilar. Se pueden observar celulitis periorbitaria o periostitis, absceso subperióstico, inflamación del tejido orbitario retrobulbar (celulitis) y de la vena oftálmica (tromboflebitis).

**Manifestaciones clínicas.** La periostitis se exterioriza por edema, hiperemia y dolor de párpados y de la conjuntiva. El absceso subperióstico provoca desplazamiento del globo ocular, edema, hiperemia y dolor de párpados y de la conjuntiva palpebral y aun fístula palpebral.

La celulitis orbitaria agrega a todo lo anterior exoftalmía, limitación de los movimientos oculares y quemosis. El dolor es intenso; cuando se absceda, es característica la inmovilidad del globo ocular con dilatación pupilar y anestesia corneana.

La tromboflebitis de la vena oftálmica es causada por la progresión de la celulitis orbitaria. El diagnóstico se basa en el examen oftalmológico.

**Diagnóstico.** Debe ser otorrinolaringológico y oftalmológico. Se basa en la anamnesis que revela sintomatología rinosinusal previa o concomitante, en el cuadro orbitario y en los datos antes descritos.

Como métodos complementarios de diagnóstico se recurrirá a exámenes radiológicos. La incidencia frontonasoplaca muestra velamiento difuso del etmoides y del seno frontal homolateral o bilateral con borramiento de las paredes orbitarias afectadas. La incidencia mentonasoplaca revela poco aporte de los senos comprometidos. La tomografía computarizada descarta la presencia de procesos expansivos (tumores, quistes), detecta colecciones purulentas y ayuda al diagnóstico diferencial de las distintas complicaciones orbitarias.

**Tratamiento.** En general es médico, con antibióticos de amplio espectro (ampicilina-sulbactam, 3 g cada 6 horas, o cefalosporinas de tercera generación + metronidazol) y corticoides (triamcinolona o prednisona B en dosis usuales). Cuando hay colección purulenta endoorbitaria, es necesario practicar un drenaje quirúrgico.

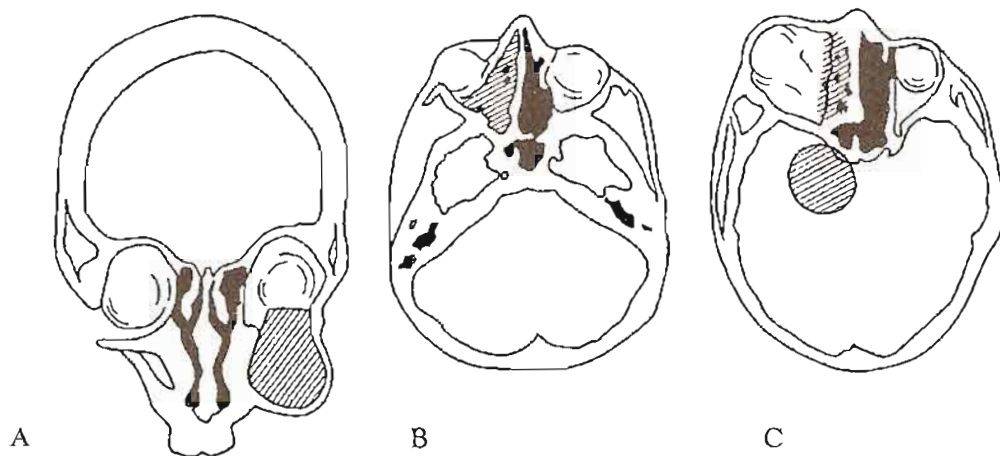


Fig. 2-27. Esquemas de cortes tomográficos de distintas complicaciones de rinosinusopatías. A. Proceso supurativo del seno maxilar con destrucción del piso de la órbita. B. Invasión de la órbita por proceso supurativo del etmoides. C. Invasión de la órbita y absceso cerebral.

### Complicaciones oculares

Suelen verse en general en las rinosinusopatías crónicas.

- Globo ocular: conjuntivitis, queratitis, escleritis, ciclitis, iritis, coroiditis y las asociaciones de ellas.
- Músculos: miositis con paresias o parálisis.
- Nervios: neuritis con alteraciones visuales y motoras.

Cabe recordar que las manifestaciones inflamatorias tórpidas y rebeldes de la cámara anterior del ojo tienen como responsables, en primer lugar, a las rinosinusitis crónicas.

Diagnóstico. Es clínico y debe efectuarse en colaboración con un oftalmólogo.

### Complicaciones endocraneanas

En general se producen por continuidad por dehiscencias congénitas o traumáticas, osteítis y a través de los sistemas venosos. Otra vía es la hemática.

Todos los senos paranasales, salvo el maxilar, tienen relación directa con el contenido craneano. A menor grosor de las paredes craneanas, mayor peligro de complicación.

**Paquimeningitis.** Se manifiesta clínicamente por cefalea, hipertermia y malestar general.

**Absceso extradural.** Cuando se constituye, a las manifestaciones clínicas anteriores se agregan síntomas focales y de hipertensión endocraneana. La tomografía axial computarizada permite comprobar el grado de destrucción ósea así como la ubicación y extensión del proceso.

**Leptomeningitis.** Presenta los signos clásicos de meningitis: cefaleas, fotofobia y vómitos en chorro, rigidez de nuca, signos de Kernig y Brudzinski, fiebre.

El principal elemento diagnóstico es la punción raquídea. En el líquido cefalorraquídeo están disminuidos la glucosa, el pH, los carbonatos y el ácido láctico, y aumentados el potasio, los neutrófilos y las proteínas.

Se realizará tratamiento médico a cargo del neurólogo y del infectólogo. Pasado el cuadro agudo podrá encararse el eventual tratamiento quirúrgico del seno afectado.

**Encefalitis.** *Formas clínicas.* Puede ser: a) localizada o supurada (absceso); b) generalizada o difusa.

*Manifestaciones clínicas.* Las formas localizadas son más frecuentes en el lóbulo frontal, y producen cefaleas, fiebre, vómitos, inestabilidad, balanceo de la cabeza, euforia, síndrome de hipertensión endocraneana.

Las formas difusas se exteriorizan por cefaleas, vómitos, fiebre, convulsiones, parestesias, entre otros síntomas.

**Diagnóstico.** Se sospechará ante la aparición de síntomas neurológicos durante un proceso rinosinusal. Debe hacerse con la colaboración del neurólogo. El electroencefalograma, la tomografía computarizada, la resonancia magnética y la angiioresonancia son exámenes complementarios que permiten confirmar el diagnóstico y cuantificar la extensión de la lesión.

**Tratamiento.** El tratamiento médico consiste en antibioticoterapia, preferentemente con antibiograma previo si se obtiene material; en caso contrario, ceftriaxona 2 g cada 12 horas, asociada o no a metronidazol, por vía intravenosa.

Se recurrirá al tratamiento quirúrgico de los abscesos, con abordaje simultáneo del seno afectado, en colaboración con el neurocirujano.

**Flebitis de los senos venosos.** La *tromboflebitis del seno cavernoso* es más frecuentemente complicación de una sinusitis esfenoidal, aunque puede serlo de



cualquier sinusopatía. Se manifiesta clínicamente por cefalea, fiebre en picos, proyección del globo ocular, primero unilateral, luego bilateral, quemosis y fijación de este.

La *tromboflebitis del seno sagital* es secundaria en la mayoría de los casos a una sinusitis frontal. Se exterioriza por fiebre en picos, cefalea, decaimiento, náuseas, convulsiones, hemiplejía, coma. Entraña un alto porcentaje de mortalidad.

*Tratamiento.* Es médico y quirúrgico.

#### Complicaciones óticas

Pueden consistir en otitis media aguda y otopatía secretora.

#### Complicaciones faríngeas

Las rinosinusopatías pueden provocar faringoamigdalitis a repetición o faringoamigdalitis crónica.

#### Complicaciones a distancia

Las rinosinusitis crónicas pueden comportarse como focos sépticos y desencadenar por ende procesos inflamatorios en distintos órganos: reumatismo articular agudo, afección cardíaca, afección renal, entre otros.

## TUMORES Y SEUDOTUMORES DE LAS FOSAS NASALES Y LOS SENOS PARANASALES

En este apartado se describen los procesos expansivos rinosinusales. Se hallan comprendidos en él los seudotumores inflamatorios (tabla 2-4) y los tumores propiamente dichos; se los agrupa aquí porque, si bien no comparten la etiología, biología e histopatología, generan sintomatología parecida y plantean problemas comunes de diagnóstico.

### SEUDOTUMORES INFLAMATORIOS

#### Pólipos nasales

**Anatomía patológica. Macroscopia.** Son formaciones únicas o múltiples, pediculadas, tapizadas de mucosa brillante, de superficie lisa y homogénea. Su coloración es blanco grisácea, a veces rosada. Blandas al tacto, fácilmente desplazables e indoloras.

**Microscopia.** El revestimiento es epitelial de células cúbicas, con estroma de tejido conectivovascular, mixoide o edematoso, a veces fibroso, y una infiltración variable de polimorfonucleares, linfocitos o eosinófilos, según su etiología.

**Etiopatogenia.** Se desconoce; se han señalado múltiples factores como la alergia, las infecciones crónicas, las irritaciones fisicoquímicas locales, la predisposición congénita y los mecanismos neurovegetativos, que serían las causas determinantes o facilitadoras de los pólipos.

**Clasificación.** Los pólipos nasales pueden corresponder a diversas entidades (tabla 2-4).

#### Pólipo antrocoanal

Es un pólipo único, con base de implantación en el seno maxilar, que sale a través del orificio de este hacia la coana y la rinofaringe (fig. 2-28).

**Tabla 2-4.** Clasificación de los seudotumores inflamatorios de las fosas nasales y los senos paranasales.

<p><i>Pólipos nasales</i></p> <p>Pólipo antrocoanal</p> <p>Poliposis nasoetmoidal</p> <p>Poliposis nasoetmoidal deformante o enfermedad de Woakes</p> <p>Enfermedad de Widal</p>
<i>Granulomas</i>
<i>Quistes</i>
<i>Mucocele</i>

**Manifestaciones clínicas.** Provoca obstrucción y rinorrea unilaterales permanentes.

**Diagnóstico.** Se basa en los datos de la semiología y la radiología.

En la rinoscopia anterior se observa la mucosa del cornete hipertrófica, y a veces se llega a ver en la profundidad al pólipo saliendo del meato medio.

En la rinoscopia posterior se visualiza la masa polipoidea que ocluye la coana y ocupa total o parcialmente la rinofaringe.

La endoscopia con ópticas rígidas y con fibroscopio, realizada con vasoconstricción de la mucosa nasal, permite ver la salida y el trayecto del pólipo.

En la incidencia radiográfica mentonasoplaca se observa el velamiento maxilar homolateral, mientras que el perfil de la rinofaringe muestra una opacidad radiológica que ocupa la luz sin continuidad con la pared posterior faríngea.

La tomografía computarizada en cortes axiales y coronales permite comprobar la ocupación total o parcial del seno y la continuidad con la formación endonasal y coanal.

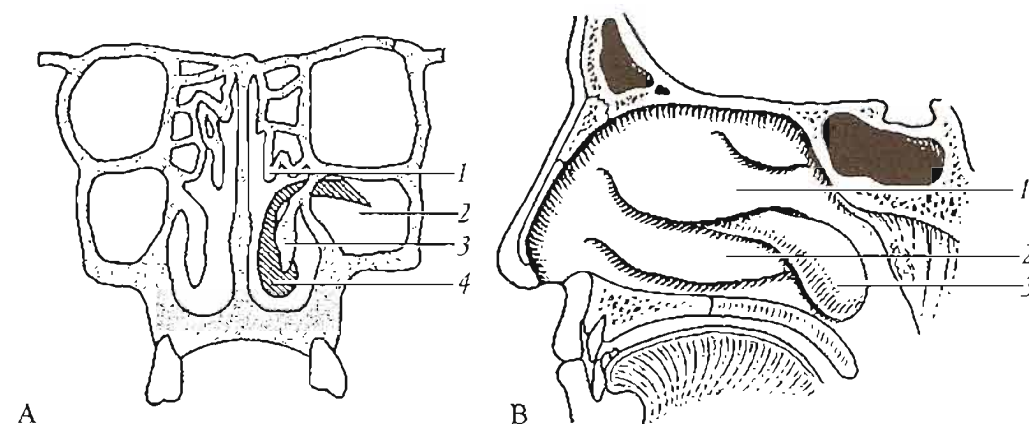
**Diagnóstico diferencial.** En los niños, debe efectuarse con la hipertrofia adenoidea, los cuerpos extraños, el meningocele (en caso de duda se solicitará interconsulta con el neurocirujano) y el angiofibroma (en caso de duda se realizará tomografía computarizada en cortes axial y coronal).

En los adultos, debe hacerse con los tumores genuinos.

En caso de duda, la biopsia aclarará el diagnóstico. Está contraindicada si se sospecha meningocele y no es aconsejable si se sospecha angiofibroma.

**Tratamiento.** Es quirúrgico; se efectúa una sinusotomía por vía endonasal, ya sea endoscópica o microquirúrgica, o por vía vestibular (operación de Caldwell-Luc; véase fig. 2-34), con extirpación de la base de implantación del pólipo junto con este.

**Fig. 2-28.** Pólipo antrocoanal. A. Corte frontal. 1, cornete medio; 2, implantación en el seno maxilar; 3, cornete inferior; 4, pólipo. B. Corte sagital. 1, cornete medio; 2, cornete inferior; 3, pólipo antrocoanal.



## Poliposis nasoetmoidal

**Definición.** Son formaciones polipoideas múltiples que se originan en la mucosa de las celdillas de los senos etmoidales, generalmente bilaterales, aparecen por el meato medio y pueden llegar a ocupar todas las fosas nasales.

**Manifestaciones clínicas.** Provocan obstrucción nasal, rinorrea seromucosa o mucopurulenta, cefaleas frontoorbitarias, sinusalgias maxilares y anosmia.

**Diagnóstico.** Se basa en la semiología. La rinoscopia anterior muestra las fosas nasales llenas de pólipos, los que pueden llegar a protruir por las narinas. Las radiografías simples en incidencia mentonasoplaca y frontonasoplaca muestran velamiento de las fosas nasales y de los senos etmoidales e hipoventilación de los otros senos. La tomografía computarizada en cortes axiales y coronales muestra el compromiso de los senos.

**Diagnóstico diferencial.** Debe hacerse con tumores genuinos, sobre todo cuando son unilaterales, sangren o duelen. A pesar de la imagen típica de estos pólipos, hay que enviar todo el material resecado a anatomía patológica.

En los niños debe descartarse la mucoviscidosis mediante la realización de la prueba del sudor.

En los casos de duda diagnóstica está indicada la biopsia.

**Tratamiento. Médico.** En aquellos casos en que los pólipos solo ocupan parcialmente las fosas nasales, la terapia es con corticoides locales tópicos y generales.

**Quirúrgico.** Ante el fracaso del tratamiento médico o en presencia de grandes masas polipoideas, está indicada la cirugía (fig. 2-29). Se efectuará la polipectomía y etmoidectomía bilateral, ya sea por vía endonasal (endoscópica o microquirúrgica) o transmaxilar.

Esta es una patología recidivante, y la deservación parasimpática de las fosas nasales y los senos paranasales mediante la sección del nervio vidiano o de las fibras posganglionares que penetran en las fosas nasales junto con la arteria esfenopalatina disminuye la posibilidad de recidiva.

En toda poliposis nasoetmoidal debe investigarse la etiología alérgica.

## Poliposis nasoetmoidal deformante o enfermedad de Woakes

Es una variante clínica de la poliposis nasoetmoidal, que se caracteriza por presentarse en sujetos jóvenes, ser rápidamente evolutiva, altamente recidi-

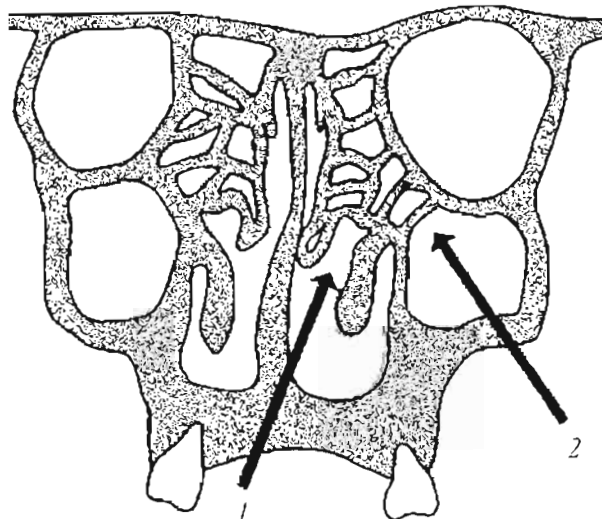
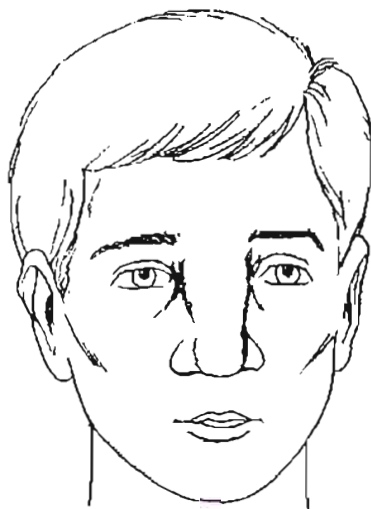

Fig. 2-29. Abordaje quirúrgico del etmoides:  
1, abordaje endonasal;  
2, abordaje transmaxilar.



Fig. 2-30. Enfermedad de Woakes.



vante y provocar una deformación del macizo facial caracterizada por ensanchamiento de la base de implantación de la pirámide nasal (fig. 2-30).

#### Enfermedad de Widal o mal de las aspirinas

Es una patología poco conocida y divulgada. En su forma completa, presenta poliposis nasoetmoidal recidivante, asma corticoidodependiente e intolerancia a la aspirina.

**Manifestaciones clínicas.** Los primeros síntomas en aparecer suelen ser los de una poliposis nasoetmoidal exuberante, y se completan con episodios de broncospasmo.

**Diagnóstico.** Además de la clínica, se basa en estudios de laboratorio, tales como:

- a) Búsqueda de anticuerpos anti-aspirinas y antimetabolitos.
- b) Prueba de provocación a la aspirina (con el paciente internado).

**Tratamiento.** Se deben evitar el ácido salicílico en todas sus formas, las pirazolonas, antipirinas e indólicos; ciertas conservas (ácido benzoico y derivados); algunos colorantes (tartrazinas). Se realizará tratamiento quirúrgico solo cuando sea indispensable. Los corticoides se reservan para las complicaciones bronquiales.

#### Granulomas

Son masas de tamaño variable, sangrantes, sésiles o pediculadas, localizadas en su gran mayoría en el tabique.

**Etiología.** *Infecciosa inespecífica:* es la más frecuente; los granulomas se ubican preferentemente en el tabique.

*Infecciosa específica:* tuberculosis, micosis profundas.

*Granulomatosa:* enfermedad de Wegener.

*Peritumoral:* de origen irritativo e infeccioso sobreagregado; los granulomas se ubican en la cara externa de la fosa nasal y son siempre unilaterales.

**Manifestaciones clínicas.** *Locales.* Se observa epistaxis, rinorrea y obstrucción nasal de diversa intensidad.

*Generales.* Hay compromiso del estado general del paciente de grado variable según la causa.

**Tratamiento.** Depende de la etiología. En los casos de infección inespecífica consiste en resección quirúrgica y electrocoagulación.

#### Quistes

Generalmente se originan en el seno maxilar, en cuyo piso se implantan (fig. 2-31). Se presentan en pacientes con cuadros rinosinuales catarrales crónicos.

**Manifestaciones clínicas.** Generalmente son asintomáticos; suelen ser un hallazgo radiológico, al observarse en la incidencia mentonasoplaca una imagen densa y convexa en el piso del seno maxilar. Producen algias sinusales cuando presionan las paredes del seno.

**Tratamiento.** Si son asintomáticos, no requieren tratamiento. Si hay algias, pueden evacuarse con una punción maxilar. Si la sintomatología recidiva, puede efectuarse una antrotomía para su extirpación.

## Mucoceles

Son pseudotumores de contenido líquido, constituidos por la retención de secreción mucosa dentro de los senos paranasales por obstrucción del orificio debido a infecciones repetidas o traumatismos. Se desarrollan preferentemente en los senos frontales, a los que siguen en frecuencia los etmoidales y maxilares.

**Anatomía patológica.** Las paredes son de tejido conectivo denso, frecuentemente hialinizado. Su interior se encuentra tapizado por una mucosa de tipo nasal, sin cilios y con hipertrofia de sus glándulas. El contenido líquido es espeso, filante, amarillento, con las características del moco.

**Manifestaciones clínicas.** Tienen un período de latencia asintomático; con su aumento de volumen aparecen algias sinusales y cefaleas, sin otra signología rinosinusal.

El mucocèle frontal tiende a exteriorizarse en el ángulo superointerno de la órbita por erosión de la tabla externa del hueso. Tanto el mucocèle frontal como el etmoidal pueden ocasionar desplazamiento del globo ocular.

**Complicaciones.** Generalmente son orbitarias, por destrucción ósea. Cuando se infecta se constituye un piocele y aparecen síntomas de inflamación aguda.

**Diagnóstico.** Se formula sobre la base de los síntomas y signos descritos, la palpación de una formación blanda y renitente cuando se ha exteriorizado, la radiología y eventualmente la punción.

La radiografía simple muestra un seno velado y dilatado, con sus paredes adelgazadas y a veces líticas en parte de su contorno.

La tomografía computarizada revela un seno ocupado con densidad líquida, homogénea y eventuales caries óseas.

**Diagnóstico diferencial.** Debe hacerse con tumores y quistes.

**Tratamiento.** Es quirúrgico; consiste en la extirpación de la cápsula y la permeabilización del orificio del seno. Puede realizarse, según la ubicación y el tamaño del mucocèle, por vía endonasal endoscópica o microquirúrgica, mediante la operación de Cadwell-Luc o por vía externa con incisión ciliar o bicoronal.

## TUMORES PROPIAMENTE DICHOS

Dentro de este grupo se encuentran los tumores benignos y malignos.

### Tumores benignos

**Clasificación.** Está expuesta en la tabla 2-5. Combinando las tres clasificaciones, los más importantes por su gravedad o frecuencia son los tumores disembrionales, los tumores benignos propiamente dichos y los tumores benignos con comportamiento local agresivo, que se describirán a continuación.

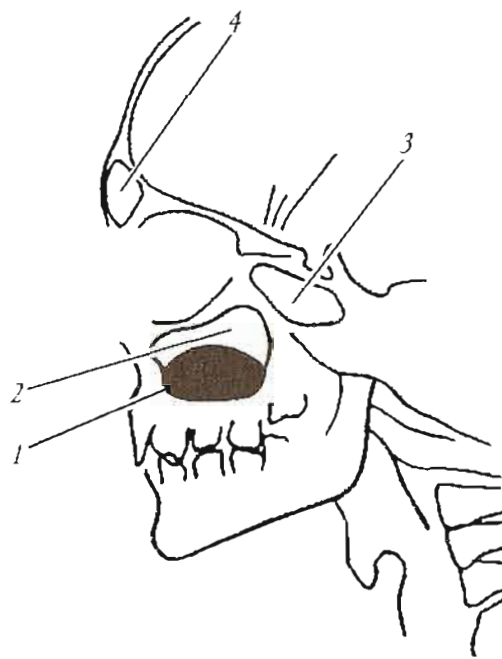

Fig. 2-31. Esquema de la imagen radiológica de perfil de un quiste del seno maxilar. 1, seno maxilar; 2, quiste; 3, seno esfenoidal; 4, seno frontal.

## Tumores disembrionoplásicos

Deben destacarse los tumores de la línea media, que, si bien son raros (1 cada 10.000 a 40.000 nacimientos), plantean importantes problemas diagnósticos, pronósticos y terapéuticos. Ellos son el quiste dermoideo del dorso nasal, el glioma nasal y el meningoencefalocele (tabla 2-5).

El primero está recubierto por un epitelio queratinizado con anexos. Presenta un contenido sebáceo y queratínico. Es siempre extracraneano y extranasal, aunque su origen puede ser muy profundo en la región mediana fronto-ocmoidal.

El glioma presenta un tejido glial displásico ectópico. Puede ser extranasal o intranasal.

El meningoencefalocele o meningocele es una ectopia al exocráneo de un saco meníngeo puro o asociado a cerebro. Siempre es mixto craneonasal; en el 70% de los casos es extranasal y en el 30%, intranasal.

*Manifestaciones clínicas.* Son comunes a todos ellos y dependen de su localización extranasal o endonasal. En los tumores extranasales se aprecia una rumoración blanda, pulsátil en el caso de meningoceles y meningoencefalocelos. En los intranasales existe obstrucción nasal variable producida por una masa lisa de aspecto polipode.

Tabla 2-5. Clasificación de los tumores benignos de las fosas nasales y los senos paranasales.

<p>Desde el punto de vista etiopatogénico</p> <p><i>Tumores disembrionoplásicos</i></p> <p>Quiste dermoideo del dorso nasal</p> <p>Glioma nasal</p> <p>Meningoencefalocele</p> <p><i>Tumores adquiridos</i></p>
<p>Desde el punto de vista histopatológico</p> <p><i>Tumores epiteliales</i></p> <p>Papilomas</p> <p>Adenomas</p> <p><i>Tumores conectivos</i></p> <p>Angioma solitario superficial o plano</p> <p>Osteoma</p> <p>Displasia fibrosa</p> <p>Fibroma osificante</p> <p><i>Tumores odontógenos</i></p>
<p>Desde el punto de vista de su comportamiento biológico</p> <p><i>Tumores benignos propiamente dichos</i></p> <p>(Véase arriba)</p> <p><i>Tumores benignos con comportamiento local agresivo</i></p> <p>Tumores epiteliales: papiloma invertido</p> <p>Tumores conectivos: angioma profundo o cavernoso</p> <p>Tumores odontógenos: ameloblastoma</p>



*Diagnóstico.* Se basa en la clínica, la tomografía computarizada y la resonancia magnética, útil sobre todo en los casos de meningocele y meningoencefalocele. La biopsia está contraindicada en estos últimos.

*Diagnóstico diferencial.* Debe realizarse, sobre todo en el caso de los tumores intranasales, con el pólipo antrocoanal.

*Tratamiento.* Es quirúrgico; el abordaje, según el tipo y la topografía del tumor, será rinológico puro o combinado con un acceso neuroquirúrgico.

## Tumores benignos propiamente dichos

**Tumores epiteliales. PAPILOMAS.** Son pequeños tumores bien limitados, de crecimiento vegetante, ubicados en la parte anteroinferior del tabique y en la cabeza de los cornetes medio e inferior.

*Anatomía patológica.* Están formados por una capa epitelial que recubre una estroma conectiva vascularizada.

*Manifestaciones clínicas.* El paciente consulta por epistaxis. En la rinoscopia se observa una pequeña masa rojiza vellosa o mamelonada, que sangra al menor contacto.

*Tratamiento.* Consiste en la resección quirúrgica y electrocoagulación de su base de implantación.

**ADENOMAS.** Son tumores generalmente pequeños, pediculados, con base de implantación en el techo de las fosas nasales.

*Anatomía patológica.* Presentan una estroma glanduliforme recubierta por mucosa nasal.

*Tratamiento.* Estriba en la extirpación y electrocoagulación de su base de implantación.

**Tumores conectivos. ANGIOMA SOLITARIO SUPERFICIAL O PLANO.** Es un tumor pequeño, de 2 a 3 mm, que asienta a lo largo del tabique o piso de la fosa nasal y que se manifiesta clínicamente por epistaxis reiteradas. Se trata por coagulación con electrocauterio o galvanocauterio.

**OSTEOMAS.** Son neoformaciones de tejido óseo de crecimiento lento e ilimitado. Comúnmente se desarrollan en los senos paranasales; el sitio de localización más frecuente es la conjunción etmoidofrontal, con implantación a menudo en el piso del seno frontal.

*Anatomía patológica.* Están constituidos por tejido óseo típico; pueden distinguirse una variedad compacta, una esponjosa y una mixta.

*Manifestaciones clínicas.* En muchos, casos el osteoma es asintomático al principio y durante toda su evolución y representa solo un hallazgo radiológico. En otros, puede provocar diversos síntomas que se agravan y suman de acuerdo con su asiento y su evolución; entre ellos, los más frecuentes son las cefaleas compresivas, las deformaciones frontoorbitarias y una exoftalmía de grado variable sin oftalmoplejía. Se han descrito, aunque raras veces, hipertensión endocraneana y paquimeningitis debido al crecimiento endocraneano del tumor.

*Complicaciones.* Pueden desarrollarse mucocoele y complicaciones infecciosas orbitarias y endocraneanas por procesos infecciosos sinusales inducidos por la obstrucción ostial.

*Diagnóstico.* Se basa en la clínica y en los estudios por imágenes. El diagnóstico topovolumétrico es imprescindible en los casos de grandes osteomas para planificar correctamente el tratamiento. Se realiza con tomografía computarizada con ventana ósea en cortes axiales y coronales.

*Diagnóstico diferencial.* Debe hacerse con las siguientes entidades:

1. Mucocoele: la sintomatología es similar; la diferencia radica en su consistencia al tacto y en su densidad radiológica: mientras que el osteoma es pétreo y radiopaco, el mucocoele es renitente y radiotransparente.
2. Osteosarcoma: la evolución de este es rápida y siderante.
3. Displasias fibrosas: generalmente se caracterizan por el espesamiento de la parte externa del seno sin ocuparlo en forma total; en los casos dudosos, la tomografía computarizada con ventana ósea y en cortes finos aclara el diagnóstico.

*Tratamiento.* La indicación terapéutica depende de la sintomatología. Si el osteoma es asintomático, la conducta es expectante con vigilancia radiológica periódica. En caso contrario, la conducta es quirúrgica. La vía de abordaje dependerá del tamaño del osteoma y del seno comprometido.

**DISPLASIA FIBROSA.** Se caracteriza por la invasión del hueso por un tejido fibroso. Comienza en la infancia y progresa hasta la adolescencia, con tendencia a autolimitarse más tarde. Generalmente se presenta en mujeres jóvenes y de raza negra.

*Anatomía patológica.* Su cuadro histológico se caracteriza por una proliferación fibroblástica dentro de una estroma compacta.

*Formas clínicas.* Puede presentarse en forma generalizada poliostrótica, como parte de síndromes clínicos como el de Albright (pubertad precoz, pigmentación melánica y displasias fibrosas múltiples), o monostótica, en la cual se desarrolla aisladamente en el macizo craneofacial y asienta con mayor frecuencia en el maxilar superior, aunque se distinguen también formas etmoidofrontales, etmoidoorbitarias, esfenoorbitarias, nasosinusales y maxilomales.

*Manifestaciones clínicas.* La sintomatología depende de la topografía, el tamaño y la evolutividad del tumor, que muchas veces permanece asintomático. Los síntomas principales son la deformación facial variable, la obstrucción nasal progresiva, generalmente unilateral, y la disminución evolutiva de la agudeza visual.

*Diagnóstico.* La radiología simple demuestra una opacidad esmerilada más o menos homogénea y de límites imprecisos. La tomografía computarizada con ventana ósea en cortes axiales y coronales muestra bien los bordes, la estructura y la extensión del proceso, además de permitir un diagnóstico topovolumétrico.

La biopsia es fundamental para llegar al diagnóstico, pero no siempre es factible por la topografía del proceso.

*Tratamiento.* La indicación depende de la sintomatología y la evolutividad de las lesiones. Debe ser expectante en las asintomáticas. Existe indicación quirúrgica precisa en casos de deformaciones y síntomas obstructivos y sensoriales, en los que la intervención debe ser cosmética y descompresiva, respectivamente. El abordaje y la técnica quirúrgica se ajustarán a las características topovolumétricas de las lesiones y a la intención de la cirugía.

**FIBROMA OSIFICANTE.** Es una variante de la forma anterior, localizada y con aspecto similar al del osteoma y de evolución generalmente lenta.

### Tumores benignos con comportamiento local agresivo

Si bien presentan características comunes en cuanto a su morfología y biología de benignidad con los tumores tratados anteriormente, su agresividad local y sus recidivas crean problemas similares tanto pronósticos como terapéuticos que justifican su inclusión en un grupo distinto. Tienen origen histológico distinto, ya que pueden ser epiteliales (papiloma invertido), conectivos (angioma cavernoso) u odontógenos (ameloblastoma) (tabla 2-5).

**Papiloma invertido.** Afección unilateral que se observa como una masa polipoidea de superficie irregular, de color gris blanquecino, de crecimiento lento, originada en el sector medio de la pared externa de las fosas nasales, con tendencia a la invasión local y a las recidivas, con un porcentaje de coexistencia con carcinoma escamoso o transformación en él del 4 al 15%, y de nula quimiosensibilidad y radiosensibilidad.

Representa por su frecuencia alrededor del 5% de los tumores benignos nasosinusales, y afecta a ambos sexos por igual, la mayoría de las veces en la quinta y sexta década de la vida.

**Etiología.** Es probable su etiología viral (papilomavirus). Alguno de los componentes antigénicos del virus sería responsable de la transformación maligna.

**Anatomía patológica.** Histológicamente se caracteriza por una gran hipertrofia epitelial con invaginaciones dentro del corion; la basal se mantiene intacta.

**Manifestaciones clínicas.** Determina obstrucción nasal y rinorrea mucopurulenta unilateral permanente y rebelde.

**Diagnóstico.** El diagnóstico diferencial principal es con la poliposis. La unilateralidad y el aspecto llevan a sospecharlo, y la biopsia lo confirma. El diagnóstico topovolumétrico, imprescindible para la planificación terapéutica, se realiza con la tomografía computarizada en cortes axiales y coronales. La resonancia magnética debe usarse en casos de progresión al endocráneo.

**Tratamiento.** Es quirúrgico. La técnica es variable según el asiento y la extensión del tumor, pero debe asegurar su completa extirpación, pues si no la recidiva es segura. Los abordajes más usados son el paralateronasal (véase fig. 2-33) y el vestibular (véase fig. 2-34) con desenguantamiento (*degloving*), pero en casos especiales pueden usarse abordajes endonasales endoscópicos o microquirúrgicos, y otros deben resecarse por vía mixta craneofacial.

**Angioma profundo o cavernoso.** Es un tumor de tamaño variable, de crecimiento lento y progresivo, que ocupa parte de las fosas nasales o senos paranasales, preferentemente el etmoidal. Los casos más extendidos pueden ocupar varias cavidades a la vez, e incluso comprometer partes blandas vecinas.

**Manifestaciones clínicas.** Generalmente se pone de manifiesto por hemorragias nasales importantes, y puede causar también rinorrea y obstrucción nasal. En la rinoscopia anterior se ve una masa tumoral rojo violácea, lisa o mamelonada, de consistencia variable, a veces pulsátil y sangrante al menor contacto.

**Diagnóstico.** Se basa en el examen clínico. Es importante para la planificación terapéutica el conocimiento de la localización y la extensión tumoral, así como de sus pedículos nutricios, lo que se consigue con la tomografía computarizada combinada con la resonancia magnética, la angiorresonancia y la angiografía digital.

**Tratamiento.** Estriba en la resección quirúrgica, utilizando como vía de abordaje la incisión de Rouger-Denker o la paralateronasal. Es aconsejable la embolización y la ligadura arterial previamente a la cirugía para evitar la hemorragia intraoperatoria.

**Ameloblastoma.** Es un tumor originado en el tejido epitelial odontógeno; asienta inicialmente en el maxilar superior en el 10 a 15% de los casos e invade desde allí estructuras vecinas, incluida la base del cráneo, lo cual, a pesar de su benignidad histológica, compromete el pronóstico y dificulta la terapéutica.

**Anatomía patológica.** Está compuesto por nidos de epitelio odontógeno en una estroma conectiva (forma folicular) o por nidos de estroma rodeados por cordones de epitelio odontógeno (forma plexiforme); estos patrones histológicos pueden coexistir en un mismo tumor, aunque con predominio de uno de ellos.



**Manifestaciones clínicas.** Suelen ser escasas y están determinadas por el crecimiento del tumor y el compromiso de las estructuras que afecta. Puede observarse una tumoración lisa en el vestíbulo bucal o en el piso de la fosa nasal, exoftalmía o deformación facial.

**Diagnóstico.** La radiología simple muestra una masa opaca, a veces heterogénea, en el piso del seno. La tomografía computarizada con ventana ósea en cortes axiales y coronales contribuye al diagnóstico diferencial y topovolumétrico. El diagnóstico definitivo se realiza con la biopsia.

**Tratamiento.** Es quirúrgico. Se debe efectuar una resección radical para evitar las recidivas. Generalmente se abordan por vía de la fosa cañina, con incisión gingivoalveolar o por incisión paralateronasal, aunque el abordaje debe adecuarse a cada caso en particular.

## Tumores malignos

Representan el 0,2% de los cánceres en general y el 2% de las neoplasias de cabeza y cuello. La frecuencia es mayor entre los 45 y 60 años, y la incidencia es algo más elevada en el varón que en la mujer (1,5:1).

## Etiología

Si bien se desconoce, se acepta la influencia de los siguientes factores etiológicos:

- Virales: virus de Epstein-Barr.
- Microbianos: infecciones crónicas específicas e inespecíficas.
- Químicos: hábitos tóxicos: alcohol, tabaco.
- Físicos: acción de las radiaciones sobre los tejidos normales y los tumores benignos.

## Anatomía patológica

**Histopatología.** Esta región es asiento de una gran variedad de tumores, lo que no sucede en los otros sectores del tracto aerodigestivo superior; esa particularidad tiene gran importancia pronóstica y terapéutica. Se distinguen dos grandes grupos de tumores: epiteliales y no epiteliales.

**TUMORES EPITELIALES.** Representan alrededor del 80% de los tumores malignos de esta región; dentro de este grupo se hallan dos variedades principales: los carcinomas de revestimiento y los carcinomas glandulares.

**Carcinomas de revestimiento.** Constituyen alrededor del 75% de los tumores epiteliales. Asientan sobre todo en el seno maxilar y en la porción respiratoria de la fosa nasal y tienen tendencia a infiltrar las regiones vecinas. Presentan relativa linfofilia relacionada sobre todo con el lugar de implantación, poca tendencia a dar metástasis alejadas y quimiorradiosensibilidad variable según su grado de diferenciación. Se distinguen:

- a) Carcinoma indiferenciado.
- b) Carcinoma epidermoide diferenciado: es el más frecuente.
- c) Carcinoma verrucoso: variedad del anterior, con mínimas atipias, de crecimiento lento y sin metástasis.
- d) Carcinoma fusocelular: variedad del epidermoide, con crecimiento similar al sarcoma.
- e) Carcinoma de células transicionales: se llama así aunque no produzca tejido de transición; puede presentarse como un epitelio cilíndrico, no queratinizado o respiratorio.

**Carcinomas glandulares.** Poseen una frecuencia aproximada del 25%. Tienen predilección por el etmoides y la parte alta de la fosa nasal y muestran tendencia a la invasión local, sobre todo a través de las vainas perineurales. Las recurrencias son frecuentes, las metástasis regionales más raras que las alejadas, y su quimiorradiosensibilidad es pobre. Se encuentran en este grupo:

- a) Adenocarcinoma.
- b) Adenocarcinoma mucinoso: con abundante producción de moco por las células neoplásicas.
- c) Carcinoma adenoideo quístico: es el tumor glandular maligno más frecuente del tracto respiratorio superior.
- d) Carcinoma mucoepidermoide.

**Melanoma.** Es un tumor originado en melanocitos ectópicos. Corresponde al 1% de los tumores nasosinusales. Asienta en el tabique nasal y el cornete inferior, con tendencia a la diseminación sistémica y pronóstico grave.

**TUMORES NO EPITELIALES.** Representan del 15 al 20% de los tumores de la región.

**Sarcomas.** Reproducen las estructuras embrionarias conectivas. Son de crecimiento rápido y tienen tendencia a la diseminación sistémica. Su quimiosensibilidad y radiosensibilidad es muy diferente según el tipo histológico, lo que exige la exactitud del informe histopatológico. Presentan diversas variedades de diferenciación; pueden encontrarse:

- a) Fibrosarcoma: se observan en él células fusiformes que producen reticulina y en ocasiones colágeno.
- b) Osteosarcoma: remeda la matriz ósea primitiva con células atípicas.
- c) Condrosarcoma: tejido cartilaginoso de gran celularidad con abundantes células monstruosas.
- d) Rabdomiosarcoma: constituido por rabdomioblastos y tejido mesenquimatoso primitivo; en general está formado por una matriz edematosa o mixoide, con escasas células tumorales; aparece en las primeras décadas de la vida y muestra rápida diseminación local, tendencia a la diseminación sistémica y frecuentes recidivas.
- e) Sarcoma neurogénico: constituido por células fusiformes de origen neurógeno.

**Tumores neurales.** Son raros; se destaca como tumor propio de la región el neuroblastoma olfatorio, originado en la cresta neural y que asienta en la porción olfatoria de la fosa nasal. Tiene tendencia a la recurrencia local y a las metástasis. Su quimiosensibilidad es pobre y su radiosensibilidad variable.

**Tumores hematopoyéticos.** Los más frecuentes son los linfomas y asientan en el seno maxilar. La misma localización tiene el plasmocitoma extramedular. Últimamente se incluye en este grupo al granuloma maligno mediofacial (enfermedad de Stewart) con el nombre de reticulosis maligna de la línea media.

**TUMORES METASTÁSICOS.** Son raros; asientan sobre todo en el maxilar superior y el etmoides; sus orígenes más frecuentes son cánceres de riñón, tiroides, mama, próstata, pulmón y páncreas.

**Aspecto macroscópico.** La gran mayoría tienen forma vegetante, pseudopoliipoidea, lo que explica el predominio de la sintomatología obstructiva y los errores de diagnóstico, e indica la obligatoriedad del estudio histopatológico de todo pólipo nasal.

**Origen.** Desde este punto de vista se distinguen los tumores de las fosas nasales y aquellos de los senos paranasales. El 55% se originan y localizan en el

seno maxilar, el 35% en la fosa nasal, el 9% en el seno etmoidal y el 1% en los senos esfenoidal y frontal.

**Extensión.** Durante su evolución, los tumores se extienden a las regiones vecinas; esta progresión depende del sitio de origen de la afección. Así, los tumores etmoidales y de la porción olfatoria de las fosas nasales tienden a invadir la órbita y la fosa craneal anterior. Los del maxilar superior y la porción respiratoria de las fosas nasales invaden hacia adelante la región geniana, hacia atrás las fosas pterigomaxilar e infratemporal y la rinofaringe, hacia adentro ocupan la fosa nasal e invaden el tabique, hacia afuera la región malar, hacia arriba la cavidad orbitaria, y hacia abajo la cavidad bucal en sus sectores gingival y gingivoyugal.

**Clasificación topográfica.** Cuando las lesiones sobrepasan sus localizaciones iniciales, se convierten en tumores del macizo craneofacial. Con fines terapéuticos y pronósticos se los divide topográficamente en dos regiones trazando una línea que va desde el ángulo de la mandíbula hasta el borde inferior de la órbita (fig. 2-32):

- Posterosuperior o supraestructura: seno frontal, etmoides, esfenoides, porción posterosuperior de la fosa nasal, órbita y techo del seno maxilar.
- Anteroinferior o infraestructura: parte anteroinferior de las fosas nasales, partes media e inferior del seno maxilar, reborde alveolar y paladar.

De acuerdo con esta clasificación, los tumores de la supraestructura son de peor pronóstico por las zonas nobles que invaden (órbita, base de cráneo, meninges), lo que obliga a intervenciones más traumáticas y de mayor morbi-mortalidad. Los tumores de la infraestructura tienen mejor pronóstico y permiten resecciones con mayor índice de seguridad sin afectar zonas nobles.

**Metástasis. Regionales.** Son poco frecuentes (15 a 36%); su incidencia depende de la histopatología, el tamaño del tumor y la invasión de la cavidad bucal y los tegumentos. Se producen en los ganglios altos de la cadena yugular interna y en los ganglios viscerales retrofaríngeos.

**Sistémicas.** Son más frecuentes en los adenocarcinomas y en los tumores no epiteliales. Los sitios de predilección son el pulmón y el esqueleto.

**Clasificación TNM.** Se basa en el grado de invasión y la topografía tumora-les (T), la presencia y grado de adenopatías (N) y de metástasis sistémicas (M) (tabla 2-6).

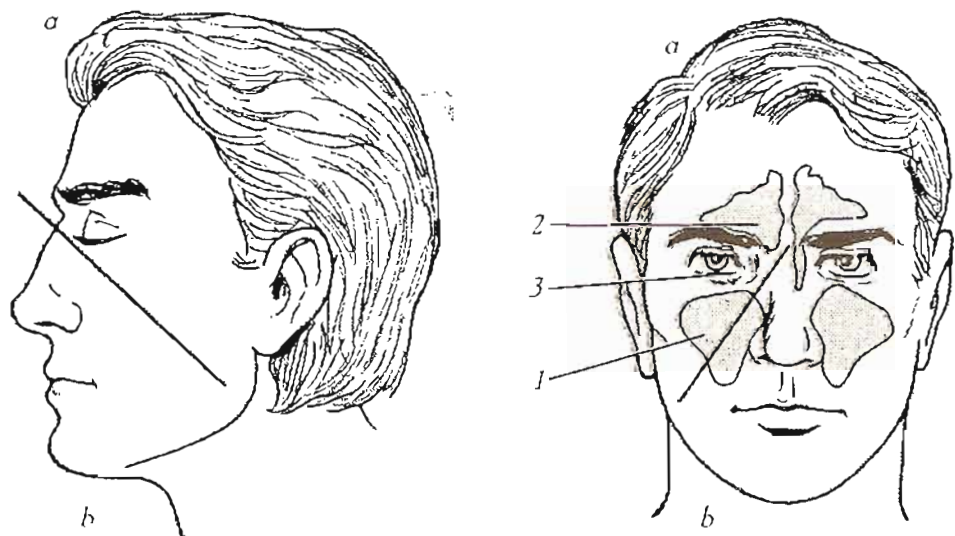


Fig. 2-32. Clasificación topográfica de los tumores del macizo craneofacial en posterosuperiores (a) y anteroinferiores (b). 1, seno maxilar; 2, seno frontal; 3, órbita.



Tabla 2-6. Clasificación TNM (American Joint Committee) de los tumores de las fosas nasales y los senos paranasales.

<b>T (tumor primario)</b>	
T1	Tumor de la infraestructura sin afectación ósea
T2	Tumor de la supraestructura sin afectación ósea o tumor de la infraestructura con afectación ósea
T3	Tumor del etmoides anterior, o tumor con invasión orbitaria, o tumor con invasión de la piel de la cara, o tumor con invasión del pterigoideo interno
T4	Tumor del etmoides posterior, o tumor que invade la apófisis pterigoides, o tumor que invade la lámina cribosa
<b>N (adenopatías)</b>	
N0	No hay adenopatías palpables
N1	Presencia de adenopatías palpables unilaterales móviles
N2	Presencia de adenopatías palpables bilaterales o contralaterales móviles
N3	Presencia de adenopatías palpables fijas
<b>M (metástasis sistémicas)</b>	
M0	Ausencia de metástasis sistémicas
M1	Presencia de metástasis sistémicas

### Manifestaciones clínicas

Varían de acuerdo con la evolución; pueden reconocerse tres períodos:

**Período inicial.** Es diferente según el origen del tumor. Los tumores de las fosas nasales presentan como síntoma temprano epistaxis y posteriormente obstrucción nasal y rinorrea sanguinolenta, manifestaciones que se caracterizan por ser *unilaterales*, *progresivas* y *persistentes*. Los tumores del seno maxilar causan poca sintomatología inicial; se los debe sospechar en las monosinusitis crónicas, en especial con algias infraorbitarias intensas y anestias cutáneas a ese nivel y que no curan con los tratamientos médicos instituidos. Los tumores del etmoides, además, presentan algias en el ángulo interno del ojo. Los tumores del seno frontal provocan intensas cefaleas frontales, y los del esfenoides, cefaleas occipitales.

**Período de estado.** Los tumores de las fosas nasales aumentan los síntomas obstructivos; las algias y las epistaxis son más frecuentes y copiosas. Los etmoidales se propagan hacia la fosa nasal y provocan obstrucción y hemorragias. Los del seno maxilar invaden las paredes óseas y pueden exteriorizarse en las fosas nasales, el paladar o la fosa canina. Los del seno esfenoidal se manifiestan por complicaciones de estructuras vecinas; pueden causar así neuritis retrobulbar, tromboflebitis del seno cavernoso u obstrucción tubaria cuando se proyectan hacia la rinofaringe.

**Período invasivo.** Se caracteriza por síntomas que ponen de manifiesto la progresión tumoral a las estructuras vecinas; se pueden distinguir:

**Forma neurológica:** cefaleas y signos focales por invasión de la base del cráneo y del endocráneo.

**Forma oftálmica:** exoftalmía y alteraciones de la movilidad ocular por invasión orbitaria.

**Forma deformante:** deformación variable de la cara por invasión de las partes blandas.

*Forma pterigomaxilar:* trismo y neuralgias profundas de la tercera rama del V par por invasión pterigomaxilar e infratemporal.

*Forma mixta:* combinación variable de la sintomatología arriba descrita.

## Diagnóstico

Se basa en la sintomatología, el examen semiológico, los estudios por imágenes y la biopsia.

*Interrogatorio.* El motivo de consulta es múltiple; los más frecuentes son la obstrucción nasal y la epistaxis. En lo que respecta a la enfermedad actual, son datos importantes la unilateralidad, la rebeldía, la progresividad y la falta de antecedentes que justifiquen la sintomatología. No deberá omitirse la indagación acerca de los antecedentes laborales y tóxicos.

*Examen físico.* El examen otorrinolaringológico debe ser completo. La rinoscopia anterior debe realizarse con limpieza y descongestión de las fosas nasales. Puede ser normal en el período inicial o solo constatarse una rinorrea mucopurulenta o sanguinolenta que procede generalmente del meato medio. En el período de estado se pueden observar formaciones verrugosas, infiltrantes o ulceradas, protrusiones de la pared sinusal, desplazamiento de los cornetes por la presencia de tumores en los meatos o en el etmoides, o ponerse de manifiesto el tumor como masas polipoideas sangrantes al tacto.

En la rinoscopia posterior pueden observarse tumores propagados desde la fosa nasal o los senos.

Se procederá asimismo a la inspección y palpación de la cavidad oral y la orofaringe.

El examen regional de la cabeza y del cuello estará orientado a la inspección y palpación de deformidades, adenopatías, puntos dolorosos, zonas hipostésicas y trastornos oculomotores.

*Estudios complementarios.* La endoscopia con ópticas rígidas o con fibroscopio facilita el examen y permite observar la profundidad de las fosas nasales y la rinofaringe. Es muy útil en el seguimiento posradioterapia o posquirúrgico para controlar la posibilidad de recidivas.

La radiografía simple puede ser útil para demostrar una usura ósea en una presunta sinusitis banal, lo cual hará sospechar un tumor (forma pseudosinusítica), pero en el caso de sospecha clínica de una neoplasia, o ante un diagnóstico confirmado, los estudios a los que debe recurrirse de entrada son la tomografía computarizada con ventana ósea en posición axial y coronal y la resonancia magnética con contraste. La combinación de estas imágenes permite un exacto conocimiento topovolumétrico del tumor, imprescindible para la planificación terapéutica.

La biopsia es obligatoria para establecer el pronóstico y la conducta terapéutica. Cuando el tumor es inaccesible por vía nasal por estar localizado en un seno, se la puede realizar con una sinusotomía transnasal, o eventualmente planear su abordaje quirúrgico. Siempre se confirmará el diagnóstico con la biopsia por congelación intraoperatoria.

## Diagnóstico diferencial

*Tuberculosis.* Puede presentar formas vegetantes intranasales; siempre son secundarias a patología pulmonar, por lo cual se debe solicitar placa de tórax y baciloscopia.

*Sífilis.* En la etapa terciaria puede haber lesiones extensas con destrucción del tabique y sequestró oses. La serología específica positiva es de orientación para el diagnóstico.

**Leishmaniasis.** Se puede presentar bajo el aspecto de lesiones ulcerovegetantes muy extendidas. Es importante el lugar de procedencia del paciente.

**Seudotumores y tumores benignos.** El mucocèle y el osteoma pueden producir destrucción ósea por compresión, que puede hacer suponer una patología maligna; su larga evolución, las imágenes y fundamentalmente la anatomía patológica permiten arribar al diagnóstico. Tumores más agresivos como el papiloma invertido, el angioma o el angiofibroma pueden plantear dudas diagnósticas.

**Infecciones inespecíficas.** En pacientes inmunodeprimidos se producen procesos destructivos que hacen dudar de su origen infeccioso banal. El cultivo, el estudio inmunológico, la serología positiva para el sida y la anatomía patológica orientan al diagnóstico.

**Granulomas mediofaciales.** Se distinguen dos formas: la enfermedad de Wegener, en la que el granuloma se asocia a lesiones viscerales, sobre todo pulmonares y renales, de tipo angítico necrosante, de origen autoinmune, cuya terapéutica se basa en corticoides y citostáticos, y la enfermedad de Stewart o reticulosis necrosante de la línea media, que es solamente facial, considerada un tumor de estirpe reticular que se trata con citostáticos y radiación.

## Tratamiento

Debe ser encarado en forma multidisciplinaria de acuerdo con una elección y secuencia planificada de los métodos terapéuticos que dependerá de la histopatología, la localización y extensión del tumor, la presencia de metástasis, el estado general del paciente, los intentos terapéuticos previos y la intención de la terapéutica. Los medios terapéuticos principales son la cirugía, la radioterapia y la quimioterapia; pueden servir como coadyuvantes de ellos en casos particulares la embolización selectiva y la inmunoterapia.

**Quimioterapia.** Puede usarse sola en tumores muy quimiosensibles, como paliativo en casos de recurrencias intratables posradioquirúrgicas o con metástasis sistémicas, o previamente a la cirugía, por vía sistémica o intraarterial selectiva, con el objeto de disminuir la masa tumoral.

Hay gran cantidad de fármacos que tienen efecto antineoplásico; la elección y la combinación de los agentes dependerá del tipo histológico y del estado general del paciente. Los más usados son la bleomicina, el cisplatino y el metotrexato.

**Radioterapia.** Se puede realizar como tratamiento único o combinado con quimioterapia y cirugía.

*Como tratamiento único.* En tumores radiosensibles, o como paliativo en tumores T4 inoperables o en pacientes sin condiciones clínicas para la cirugía o que se nieguen a ella.

*Combinada con cirugía o con cirugía + quimioterapia.* Se la emplea como terapia posquirúrgica en tumores T3, o prequirúrgica en tumores T4 que estén en el límite de la operabilidad para permitir una cirugía menos mutilante y con mayor margen de seguridad.

**Cirugía.** Es el más antiguo de los métodos y es todavía la base del tratamiento con intención curativa en la mayoría de los casos, ya sea sola o combinada. En los últimos tiempos, gracias a la posibilidad de exactitud topovolumétrica preoperatoria, al trabajo en equipo, al uso de instrumental y magnificación adecuados, al advenimiento de nuevas técnicas de abordaje y reconstrucción, al uso de adhesivos orgánicos y al control posoperatorio en un medio idóneo, se han ampliado sus indicaciones y mejorado los resultados.

**INDICACIONES.** *Como terapéutica única.* Se recurre a la cirugía sola en tumores T1 y T2, así como en tumores quimiorresistentes y radiorresistentes.



Como terapéutica combinada a quimioterapia o radioterapia o ambas. En tumores T3 y T4.

**ELECCIÓN DE LA TÉCNICA.** Las posibilidades son muchas y varían casi en cada caso en particular de acuerdo con las condiciones del tumor y del paciente. En general se debe recurrir a técnicas radicales que implican el sacrificio de regiones estética o funcionalmente importantes, que obligan casi siempre a una reconstrucción inmediata orgánica o protésica y en algunas ocasiones a prescindir de la intención curativa de la cirugía y a realizar intervenciones de tipo paliativo.

**TÉCNICA.** Tres son los pasos que se deben analizar:

1. **Abordaje.** Las posibilidades son varias:

- **Paralateronasal** (fig. 2-33): para algunos tumores del seno maxilar, la fosa nasal y el etmoides.
- **Gingivoalveolar o vestibular** (fig. 2-34): permite un amplio acceso al maxilar superior, la fosa nasal, la parte inferior del etmoides y, a través de las paredes posterior y superior del seno maxilar, a la rinofaringe, la fosa pterigomaxilar, las celdas etmoidales, el seno esfenoidal y la parte inferior de la órbita.
- **Coronal** (fig. 2-35): para abordar tumores altos de los senos frontal y etmoidal.
- **Combinado:** generalmente coronal + paralateronasal, o coronal + gingivoalveolar, para la cirugía de grandes tumores del macizo craneofacial.

2. **Resección.** Sus tipos principales son:

- **Resección parcial de la infraestructura:** en los tumores bajos de la fosa nasal y el seno maxilar.
- **Maxilectomía total:** en los tumores que ocupan todo el seno maxilar.
- **Maxilectomía total con exenteración orbitaria:** cuando existe comprobación clínica e histopatológica de invasión del contenido orbitario.
- **Resección craneofacial con maxilectomía o exenteración orbitaria (o ambas) o sin ellas:** en tumores que involucran la lámina cribosa, la meninge o la base de la apófisis pterigoides.

3. **Reconstrucción.** Los elementos que hay que reconstruir en forma obligatoria son el paladar, el piso de órbita, la

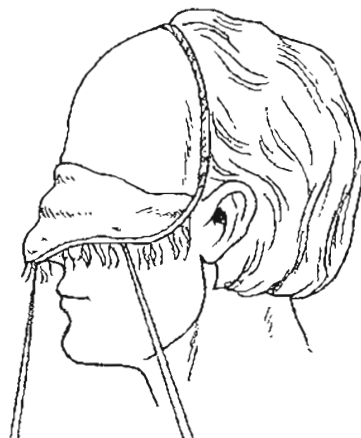
Fig. 2-33. Vía de abordaje paralateronasal.



Fig. 2-34. Incisión gingivoalveolar o vestibular.

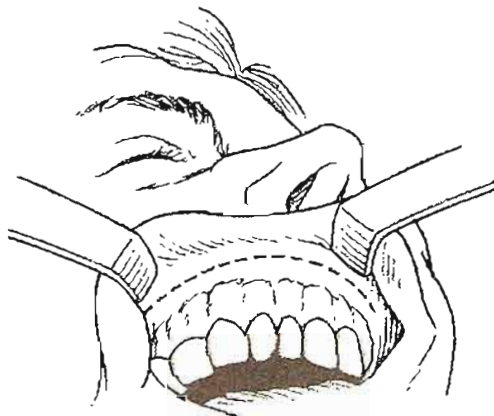

Fig. 2-35. Vía de abordaje coronal para la osteotomía del seno frontal.



meninge, el piso de la fosa craneal y los tegumentos faciales. Los recursos para reconstruirlos consisten en prótesis, injertos, colgajos pediculados o injertos con anastomosis microquirúrgica.

### Pronóstico

Depende del tipo y la ubicación del tumor y de la rapidez del diagnóstico. En líneas generales, la supervivencia global a los 5 años oscila en un 45-50%; es importante destacar que la supervivencia de los tumores detectados en estadios iniciales es del orden del 65%, y la de aquellos en estadios avanzados, del 40%.

## TUMORES DE LA RINOFARINGE

### ANATOMÍA REGIONAL

Se puede representar a la rinofaringe o nasofaringe (*cavum*) como un cubo abierto parcialmente en sus caras anterior e inferior.

Las *caras anterior e inferior* están comunicadas con el exterior por delante mediante las aberturas de las coanas (orificios o narinas posteriores de las fosas nasales) y por abajo con el espacio que la comunica con la orofaringe. El borde libre del velo del paladar marca el límite inferior de la rinofaringe.

Las *caras laterales* contienen los hocicos de desembocadura de las trompas de Eustaquio (*torus tubarius*). Por detrás de ellos, un ángulo entre esta pared y la posterior, denominado receso o fosa de Rosenmüller, es el sitio donde con frecuencia comienzan a desarrollarse los carcinomas nasofaríngeos.

La *pared posterior* de la rinofaringe está ocupada por arriba por la protrusión del seno esfenoidal y por debajo por la apófisis basilar del hueso occipital (*clivus*) y las dos primeras vértebras cervicales.

La *cara superior*, o bóveda, está abombada desde su porción posterior hacia abajo y adelante por el seno esfenoidal.

El epitelio que recubre la rinofaringe es de tres tipos según la zona: a) epitelio pseudoestratificado ciliado en la región pericoanal; b) epitelio transicional en las paredes laterales y el techo, y c) epitelio escamoso estratificado en la pared posteroinferior. Esto configura una región compleja desde el punto de vista histológico e histopatológico.

Por debajo de la mucosa se ubica el músculo constrictor superior de la faringe, cuya superficie externa está en contacto con la fascia bucofaríngea, la cual se inserta en la vaina de la arteria carótida y en la apófisis estiloides. Otra fascia, la faringobasilar, se une a la anterior y cubre la región lateral y superior de la rinofaringe.

Los vasos y ganglios linfáticos están ubicados en el espacio retrofaríngeo y parafaríngeo, por delante de la fascia prevertebral. El ganglio de Rouvière es el primer ganglio importante que recoge el drenaje linfático de la región. Está localizado por dentro de la carótida interna. No es posible detectarlo por palpación externa y tampoco por el examen endoscópico.

### ANGIOFIBROMA NASOFARÍNCEO JUVENIL

A pesar de tratarse de un tumor raro, histológica y biológicamente benigno, su aparición en edades juveniles, su agresividad local, las importantes epistaxis que provoca, sus frecuentes recidivas y su complejidad terapéutica justifican que le dediquemos este apartado.

## Epidemiología

Según distintas series de hospitales europeos y norteamericanos, la frecuencia del angiofibroma nasofaríngeo juvenil es aproximadamente del orden de 1 cada 5.000, 6.000 o 10.000 consultas otorrinolaringológicas, y representa un 0,5% de los tumores de cabeza y cuello. Esta proporción es varias veces mayor en la India y otros países del Sudeste asiático y en África.

Clásicamente se considera que esta entidad es exclusiva del sexo masculino, ya que los casos informados en mujeres son dudosos. Batsakis, sin embargo, citó en su texto *Tumors of the Head and Neck* dos casos estudiados personalmente y otros de otros autores con exámenes realizados con microscopía electrónica. De todos modos, la inmensa mayoría de los casos se han descrito en varones.

Las edades extremas publicadas en la bibliografía son 7 y 21 años; la edad promedio varía, según las distintas series, entre los 13 y 18 años. La mayor frecuencia se halla entre los 10 y los 18 años.

## Etiopatogenia

Se han formulado diversas teorías etiopatogénicas:

a) *Congénita*. El tumor se originaría:

- A expensas del territorio que recubre el fibrocartílago de unión entre el basiesfenoides y el basioccipital, o del que recubre el ala interna de la apófisis pterigoides.
- A expensas del periostio.
- A expensas de la fascia faringobasal.
- A expensas del conducto craneofaríngeo.
- A expensas de células no cromafines presentes a nivel de las terminaciones de la arteria maxilar interna.
- A partir de islotes celulares ectópicos hormonodependientes.

b) *Inflamatoria*. El tumor se desarrollaría en niños y jóvenes con antecedentes de infecciones crónicas o a repetición de la rinofaringe (estos hechos no están comprobados).

c) *Hormonal*. Está originada en la casi exclusiva presentación de la patología en el sexo masculino y ha sido la base de ensayos terapéuticos de resultados dudosos. Para algunos la causa radicaría en un déficit androgénico y para otros se trataría de una anomalía de los receptores hormonales.

d) *Mixta*. Es la hipótesis más probable; el tumor sería el resultado de la combinación de la presencia de un nido tumoral fibrovascular inactivo en la niñez y de su activación en la pubertad por el aumento del nivel de testosterona.

## Anatomía patológica

Sus características generales son las de ser benigno, no encapsulado, altamente vascularizado, agresivo localmente y submucoso.

**Histopatología.** El tumor está compuesto por vasos anormales y una estroma de fibrosis variable; la vascularización es mayor en los pacientes más jóvenes y en los tumores más agresivos. Se distinguen tres clases de vasos: capilares angiomatosos de paredes muy delgadas, vasos similares a los de los angiomatosos cavernosos y vasos eréctiles. La estroma está compuesta por fibroblastos estrellados o fusiformes rodeados por fibras colágenas con variable fibromatosis mixomatosa y hialinización.



**Aspecto macroscópico.** Es un tumor duro, liso, de color variable entre el blanco y el rojo violáceo; pueden distinguirse una forma compacta y otra racemosa, lo que tiene implicancias en cuanto a la dificultad de la exéresis quirúrgica.

Presenta diferentes lugares de implantación, según los distintos autores:

- *Faríngeo:* el tumor se implanta a nivel del tejido fibroso que recubre la apófisis basilar del occipital.
- *Nasal:* implantado a nivel del receso etmoidoesfenoidal.
- *Pterigopalatino:* a nivel del agujero homónimo o del ala interna de la apófisis pterigoides.

El lugar de implantación también es distinto según la edad, pues en el niño el tumor es coanal y en el adolescente, rinofaríngeo.

**Extensión.** Se ve facilitada por la comunicación de la fosa pterigopalatina con las fisuras orbitarias superior e inferior, el agujero redondo mayor y la fosa nasal, y su cercanía al seno maxilar y la apófisis pterigoides, así como las relaciones de la rinofaringe con las coanas, el cuerpo del esfenoides y la fosa infratemporal. Las posibles extensiones son:

- a) *Anterior.* Se extiende hacia la fosa nasal y el etmoides.
- b) *Lateral.* El tumor separa la apófisis pterigoides de la cara posterior del maxilar, destruye la raíz de la apófisis o pasa por detrás de ella a través de la fascia faringobasal, a las regiones pterigomaxilar, yugal, infratemporal y temporal.
- c) *Superior.* Medialmente, por rotura de la pared anteroinferior del cuerpo del esfenoides, llega al seno esfenoidal y, por rotura de sus paredes superior y externa, se pone en contacto extradural con la silla turca y el seno cavernoso. En la región paramediana, invade la órbita a través de las fisuras orbitarias superior e inferior, y de allí pasa al seno cavernoso. Más externamente, por lisis de la raíz pterigoidea, el tumor progresa en forma extradural por el piso de la fosa media lateralmente al seno cavernoso.

### Manifestaciones clínicas

En la gran mayoría de los casos el tumor produce una combinación variable de obstrucción nasal crónica y epistaxis de variada intensidad en un adolescente varón, pero también suelen agregarse diversos signos de invasión. La obstrucción nasal, si bien no es un signo patognomónico, está siempre presente, y merece destacarse su rebeldía y su progresividad. Las epistaxis son de variable intensidad, y si bien constituyen el signo más característico, su ausencia no descarta el diagnóstico.

Los signos de invasión son menos frecuentes y se ven sobre todo en los pacientes de menor edad. Son producto de las diversas formas de extensión ya descritas; puede observarse deformación facial, mala implantación dentaria, exoftalmía, trastornos visuales, hipoacusia, rinolalia y cefalea.

**Formas clínicas.** La sintomatología generalmente es mixta, pero pueden destacarse, de acuerdo con el síntoma de consulta, diferentes formas clínicas: a) obstructiva, b) epistáxica, c) deformante, d) oftalmológica y e) neurológica.

### Diagnóstico

El diagnóstico *presuntivo* es de capital importancia y se basa en el interrogatorio y el examen clínico. En el interrogatorio deben destacarse las características evolutivas de los síntomas que motivaron la consulta: duración, rebeldía y progresividad. El examen otorrinolaringológico debe ser completo e

incluir rinoscopia posterior e inspección y palpación de la cavidad bucal, la cara y el cuello.

La endoscopia, sea con ópticas rígidas o fibroscopio, debe emplearse ante toda obstrucción nasal rebelde y progresiva o ante epistaxis rebeldes, cualquiera que sea su intensidad, preferentemente con retracción adecuada de la mucosa.

El examen oftalmológico es necesario en presencia de signos de invasión ocular o de deformación. Debe realizarse un examen neurológico en presencia de cefaleas o signos de invasión ocular o deformación facial.

Las bases fundamentales del diagnóstico *positivo* son el examen clínico y los estudios por imágenes, particularmente la tomografía computarizada, que muestra en posición axial con ventana ósea el agrandamiento de la hendidura pterigomaxilar, el rechazo hacia adelante de la pared posterior del seno maxilar y la desviación de la cola del tabique nasal hacia el lado contrario (fig. 2-36, A), y con contraste la intensa tinción del tumor. La biopsia, como excepción, no es necesaria, salvo en casos de sexo femenino, edad atípica o imágenes dudosas. Cuando se decide su realización se debe efectuar con el paciente internado, bajo anestesia general e intubado, condiciones estas necesarias en vista del profuso sangrado que puede ocasionarse al realizarla.

**Diagnóstico topovolumétrico.** Es esencial para orientar una correcta elección terapéutica. Se basa en el examen otorrinolaringológico, la endoscopia, la tomografía computarizada y la resonancia magnética. La tomografía computarizada permite la evaluación axial y coronal de las usuras óseas y, mediante el contraste, destaca el tumor. La resonancia brinda información en el plano sagital y permite conocer con exactitud los límites del tumor con respecto a otros tejidos normales o patológicos; es de gran utilidad en los tumores extendidos al endocráneo y a la órbita.

**Diagnóstico anatomovascular.** Es importante para demostrar el grado de vascularización y los pedículos nutricios del tumor. Se realiza mediante la angiografía. Sus indicaciones precisas son los casos dudosos, la extensión al seno cavernoso y la necesidad de embolización preoperatoria.

A

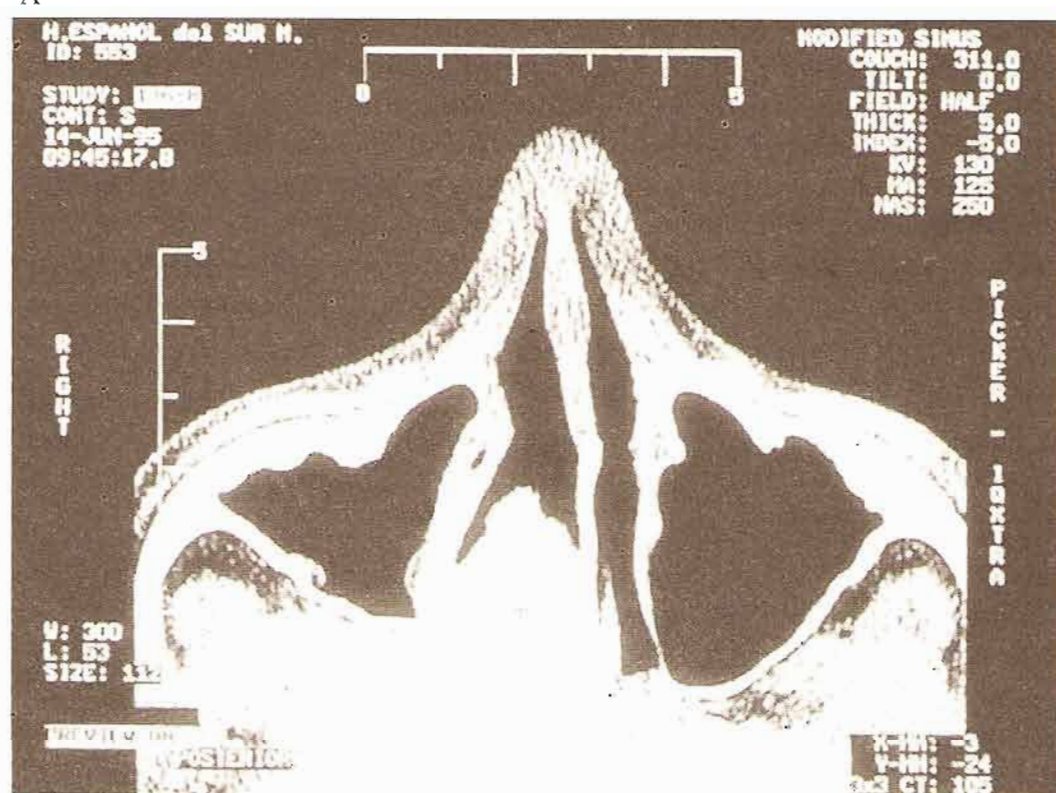
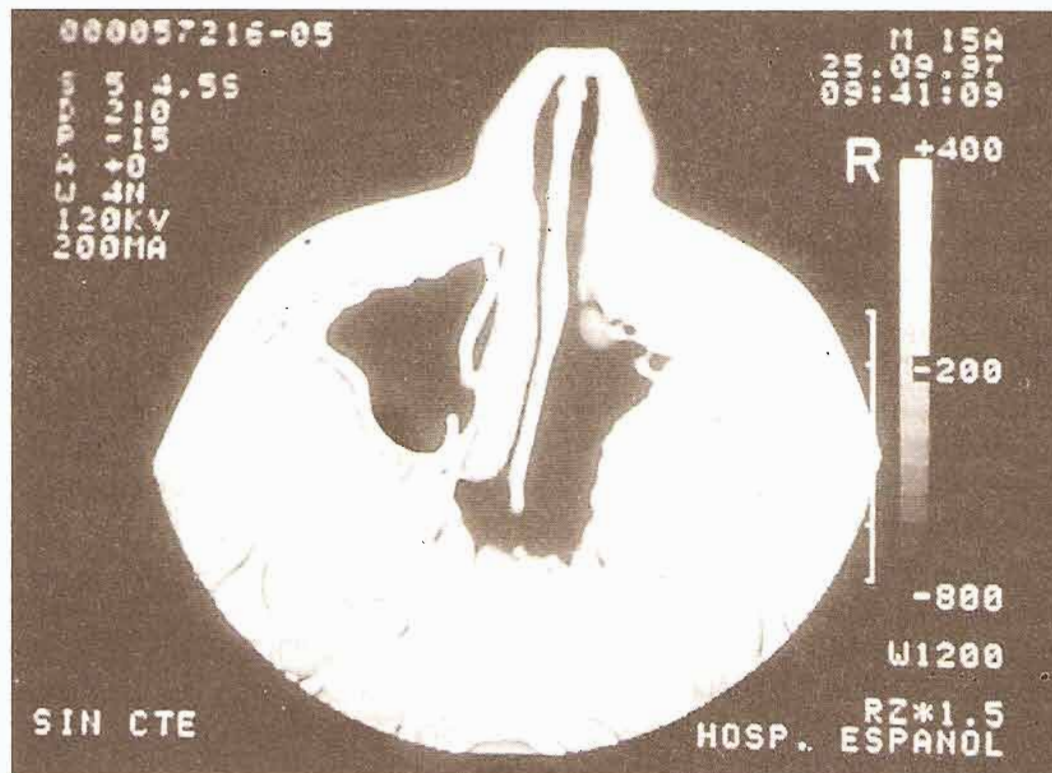


Fig. 2-36. A. Tomografía computarizada (corte axial) de un angiofibroma rinofaríngeo del lado derecho que invade la fosa nasal. B. Imagen posoperatoria de la misma cavidad (pág. sig.).



### Clasificación topovolumétrica

Es de gran utilidad para la elección del tratamiento, sobre todo para el abordaje quirúrgico y ante la necesidad de combinación de medios terapéuticos. La más adecuada es la clasificación de Fisch (tabla 2-7).

### Diagnóstico diferencial

Se debe realizar con el pólipo antrocoanal, el fibroma o fibromixoma, el craneofaringioma, el cordoma, el rabdomiosarcoma, el carcinoma indiferenciado y el linfoma.

El sexo, la edad, la evolutividad, el aspecto macroscópico, las lisis óseas demostradas por las imágenes y eventualmente la biopsia son datos útiles para la diferenciación.

Tipo I	Tumor limitado a la nasofaringe y a la cavidad nasal sin invasión ósea
Tipo II	Tumor que invade la fosa pterigomaxilar o el seno maxilar o el etmoides o el esfenoides con invasión ósea
Tipo IIIa	Tumor que invade la fosa subtemporal o la órbita sin ataque endocraneano
Tipo IIIb	Tumor con invasión intracraneana extradural
Tipo IVa	Tumor con invasión intracraneana extradural e intradural sin invasión del nervio óptico, la silla turca o el seno cavernoso
Tipo IVb	Tumor con invasión intracraneana extradural e intradural con invasión del nervio óptico, la silla turca o el seno cavernoso

Tabla 2-7. Clasificación topovolumétrica del angiofibroma nasofaríngeo juvenil.



## Tratamiento

Los tratamientos indicados van desde la abstención con vigilancia hasta la combinación de técnicas quirúrgicas complejas con radioterapia y embolización.

**Abstención con vigilancia.** Esta conducta está basada en la presunta desaceleración evolutiva que el tumor sufre con la edad, pero se ha demostrado que no es aconsejable en la mayoría de los casos. Está indicada en el control de recidivas intracraneanas no evolutivas ni sintomáticas.

**Hormonoterapia.** Considerando la influencia de las hormonas sexuales en el origen y crecimiento del tumor, varias escuelas han ensayado la administración de testosterona o estrógenos, ya sea como terapéutica de base o para mejorar las condiciones del tumor en el preoperatorio, con resultados disímiles. Actualmente no se la emplea dado que los resultados no compensan las complicaciones del tratamiento.

**Embolización.** Tiene por objeto disminuir el sangrado operatorio, y debe realizarse no antes de las 96 horas previas a la cirugía. Si bien es útil, no está exenta de riesgos y debe ser efectuada por un equipo de hemodinamia muy bien entrenado. Sus indicaciones precisas son los tumores invasores muy vascularizados y la oclusión de la carótida interna supraoftálmica en tumores tipo IV o las recidivas invasivas del seno cavernoso con buen polígono de Willis.

**Radioterapia.** Su efecto consiste en provocar fibrosis y vasculitis radiante que disminuyen el tamaño y el sangrado del tumor y frenan su evolución. Esta acción no es efectiva con dosis bajas, y las lesiones posradiación de la hipófisis, el hipotálamo y los nervios ópticos, sumadas a la acción cancerígena que pueden ejercer las radiaciones sobre la rinofaringe en dosis útiles, limitan sus indicaciones a los tumores tipo IVb y a las recidivas evolutivas o sintomáticas inoperables.

**Cirugía.** Es el método básico en la actualidad, que puede combinarse con la embolización y la radioterapia en las situaciones que así lo requieran.

**TÉCNICA.** Desde este punto de vista se deben destacar dos pasos fundamentales, el abordaje y la resección.

**Abordaje.** La elección del abordaje se basa en la topografía y el volumen del tumor; pueden distinguirse los siguientes:

- **Transpalatino:** es un abordaje clásico y fue muy usado, pero tiene como desventajas principales el escaso control sobre el pedículo y las prolongaciones laterales; puede dejar además secuelas palatinas.
- **Transmaxilonasal:** realizado con el microscopio quirúrgico, es actualmente el abordaje usado en la mayoría de los casos; el abordaje de las partes blandas puede efectuarse por rinotomía lateral o por una incisión sublabial; con esta última puede lograrse un campo igual que con la incisión cutánea sin la desventaja de la cicatriz facial; sus indicaciones son tumores de tipo I, II y IIIa, situaciones en que se lo usa como único abordaje, y tumores de tipo IIIb y IV, en los que es aconsejable combinarlo con otros abordajes.
- **Infratemporal:** permite el control de las prolongaciones laterales intracraneanas y extracraneanas; sus indicaciones específicas son tumores tipo IIIb y IV, combinado con el abordaje transmaxilonasal y en ocasiones con el neuroquirúrgico.
- **Neuroquirúrgico:** permite el control del seno cavernoso y la zona selar; está indicado en tumores tipo IV y en recidivas intracraneanas intradurales evolutivas y sintomáticas; se lo usa combinado en forma variable con los abordajes anteriores, embolización y radioterapia posoperatoria.

Resección. Este tiempo consta de los siguientes pasos genéricos:

1. Ligadura del pedículo tumoral: este paso es esencial pues asegura un campo menos sangrante, lo que permite efectuar los siguientes con eficacia; si bien no siempre es fácil, el uso de un abordaje elegido y ejecutado adecuadamente y una conveniente magnificación simplifican la maniobra.
2. Despegamiento de las prolongaciones: en los casos vírgenes de cirugía, estas presentan un plano de despegamiento que facilita su identificación y movilización, la que puede ser hecha bajo control visual o táctil y en lo posible con ambos a la vez; en las recidivas el trabajo suele ser más dificultoso.
3. Desprendimiento de la implantación: si se han cumplido los pasos previos, este tiempo, si bien trabajoso, puede ser llevado a cabo sin problema.
4. Exploración de la cavidad operatoria: tiene por objeto evitar la persistencia de alguna prolongación tumoral, controlar la hemostasia y chequear la indemnidad de la duramadre y otros elementos nobles en los casos invasivos; en general, cuando la cavidad operatoria es exangüe, denota la extirpación total del tumor.
5. Taponamiento: puede ser hecho con venda vaselinada o con balones inflados con agua destilada o suero fisiológico (estos últimos tienen la ventaja de su facilidad de extracción); si bien hay autores que no lo emplean, el taponamiento con balón es recomendable.

COMPLICACIONES. Dependen del tipo de tumor, de la complejidad de la cirugía y del número de actos quirúrgicos requeridos para controlar el angiofibroma. Las más frecuentes son costras nasales y secuelas cicatrizales faciales o bucales, y las más graves son las neurológicas, las oculares y las hemorrágicas.

La mortalidad operatoria es baja a pesar de la complejidad terapéutica; gira alrededor del 1 a 2%, incluidos los casos graves.

RESULTADOS. Las recidivas han disminuido mucho en los últimos tiempos (bajaron de 30-50% hace 25 años a 5-15% en la actualidad) debido al mejor conocimiento topovolumétrico previo, a los mejores abordajes y al uso de la embolización y del microscopio quirúrgico.

Las principales causas de recidiva son una mala evolución preoperatoria y la resección incompleta.

La conducta depende de su evolutividad, sintomatología y resecabilidad; así, en las recidivas asintomáticas y no evolutivas, la abstención con vigilancia es la conducta adecuada, sean resecables o irresecables, mientras que las evolutivas o sintomáticas deben ser operadas cuando son resecables e irradiadas cuando no lo son.

CONTROL POSOPERATORIO. Debe llevarse a cabo con examen clínico, endoscopia y estudios por imágenes; son muy útiles las imágenes de resonancia magnética con contraste, la primera de las cuales debe efectuarse a los seis meses de la intervención.

Como conclusión, para lograr la eficacia en el control de esta enfermedad se debe proceder de la manera expuesta en la tabla 2-8.

## CARCINOMA NASOFARÍNGEO

El carcinoma nasofaríngeo o tumor epidermoideo de la mucosa rinofaríngea es poco frecuente en Occidente y muy común en ciertas partes de China. En la tabla 2-9 se mencionan de manera sintética algunos puntos importantes acerca de esta afección.

Tabla 2-8. Hitos necesarios para el control del angiofibroma nasofaríngeo juvenil.

- Prestar la debida atención a la obstrucción nasal rebelde del adolescente
- Recurrir a la endoscopia
- Realizar una correcta evaluación topovolumétrica
- Planificar adecuadamente el abordaje
- Controlar de entrada los pedículos tumorales
- Realizar un control posoperatorio eficaz

### Anatomía patológica

Pocas afecciones han recibido denominaciones histopatológicas tan distintas y confusas como los tumores epidermoideos de la rinofaringe. Por ello, en la actualidad se ha universalizado la clasificación de la Organización Mundial de la Salud (OMS), que los engloba en tres tipos:

- Tipo I Carcinomas de células escamosas queratinizantes
- Tipo II Carcinomas de células escamosas no queratinizantes
- Tipo III Carcinomas de células indiferenciadas

En las regiones donde la afección es endémica, el tipo histológico más frecuente es el III (indiferenciado). Los adenocarcinomas y carcinomas adenoideos quísticos (cilindromas) se observan con mucho menor frecuencia.

La inmunohistoquímica es de valor para establecer el diagnóstico diferencial en casos dudosos, en especial con los linfomas.

Tabla 2-9. Aspectos importantes del carcinoma nasofaríngeo.

- Tumor epidermoideo de la mucosa rinofaríngea
- Poco frecuente en Occidente y muy frecuente en el sudeste de China
- La alimentación con pescado salado rico en nitrosaminas volátiles durante la niñez parece tener una fuerte relación con su etiología
- El tabaco y el alcohol no parecen guardar relación con la frecuencia de este tipo de tumor
- El aumento de los títulos de anticuerpos contra el virus de Epstein-Barr (EBV) se asocia con su incidencia
- El tratamiento radiante es universalmente aceptado y empleado
- Debido a las dificultades y complicaciones de las vías de acceso a la región, el tratamiento quirúrgico solo es empleado en pocos centros especializados
- El valor de la quimioterapia neoadyuvante o coadyuvante a la radioterapia aún no se ha evaluado con claridad
- La tasa de supervivencia global a 5 años, según distintas publicaciones, varía entre el 30 y el 58%
- Los casos con invasión de la base de cráneo, en especial de la región paraselar (con compromiso del seno cavernoso y de los nervios oculomotores) y del ganglio de Gasser, son los de peor pronóstico



## Epidemiología

El carcinoma nasofaríngeo es muy frecuente en algunas regiones de Asia; a principios del siglo XX se lo conocía como "enfermedad de Guandong", territorio ubicado en el sudeste de China. Allí se observan 50 casos nuevos cada 100.000 habitantes por año, mientras que en otras latitudes solo se observa 0,5 caso nuevo por año. En la población occidental de raza blanca la incidencia es muy baja, ya que corresponde al 0,25% de todos los tumores malignos, mientras que en China representa el 18%. Otras poblaciones de alto riesgo son los esquimales nativos del Ártico, los árabes de África del Norte y Kuwait y los habitantes del sudeste de Malasia.

La mayor incidencia se registra en el sexo masculino y entre los 40 y 50 años de edad. Cuanto más joven es el paciente, mayor es la agresividad de la enfermedad. En ellos generalmente provoca metástasis ganglionares cervicales fijas y bilaterales, y además metástasis precoces y alejadas en el pulmón, el hígado y los huesos.

## Etiología

Entre los factores etiológicos implicados se han citado factores ambientales, el virus de Epstein-Barr, los hidrocarburos policíclicos y en especial las nitrosaminas, utilizadas como conservantes en los productos alimenticios de estas regiones (pescado salado, pastas de pescado y mariscos, etc.). Ni el tabaco ni el alcohol han sido relacionados como factores causales o favorecedores de esta patología tumoral.

**Asociación con el virus de Epstein-Barr.** La relación del virus de Epstein-Barr (EBV) con esta afección ha llamado la atención de muchos investigadores, pero hasta el día de hoy no queda muy claro si el virus es la causa, coloniza el tumor o bien favorece el desarrollo tumoral.

La serología para el EBV es útil, ya que el aumento de los títulos de anticuerpos confirma el diagnóstico, y también se lo observa en casos de recidivas. Se registra disminución de los títulos cuando el tratamiento es eficaz.

Los pacientes que padecen carcinoma nasofaríngeo presentan títulos elevados de IgA contra el EBV. Estos anticuerpos preceden a la aparición clínica del tumor. La posibilidad de obtener marcadores serológicos específicos antes de la aparición clínica del carcinoma hace de este un método útil, no invasivo, para realizar "rastreos" en poblaciones de riesgo y como estudio complementario en aquellos pacientes con metástasis cervicales de tumor primario desconocido.

Se recomienda las determinaciones de Ea-IgA e IgG (anticuerpos IgA e IgG contra el complejo temprano) y VCA-IgA (contra antígenos de la cápside viral).

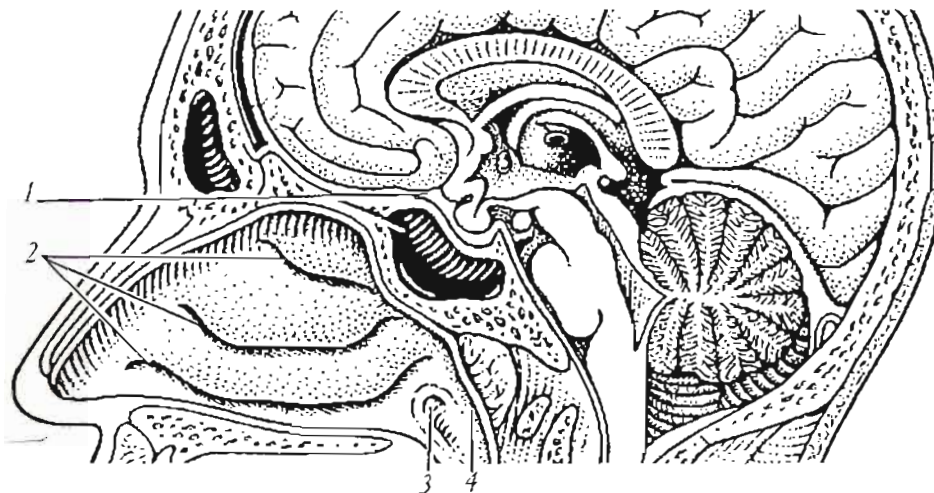
## Manifestaciones clínicas

La ubicación del tumor y su relación con las estructuras vecinas (fig. 2-37) darán lugar a diversos síntomas y signos.

**Otopatía.** Por lo general, por comenzar su desarrollo en la fosa de Rosenmüller, depresión inmediata a la desembocadura de la trompa de Eustaquio, el paciente manifiesta trastornos otológicos (fig. 2-38, A); el más temprano y detectado por el paciente es la hipoacusia de conducción unilateral, secundaria a otopatía secretora.

La gran oportunidad del diagnóstico temprano está dada por la importancia que el paciente y el médico confieran a este síntoma y signo, y es por ello

Fig. 2-37. Corte de la cabeza. 1, seno esfenoidal; 2, cornetes nasales; 3, desembocadura de la trompa de Eustaquio; 4, fosa de Rosenmüller. Las zonas 3 y 4 son las más afectadas por los carcinomas rinofaríngeos.



que los pacientes derivados por los otólogos son los diagnosticados más precozmente (así es al menos en nuestra experiencia). Toda hipoacusia de conducción unilateral que no ceda al tratamiento en un lapso prudencial debe despertar la sospecha de una patología tumoral nasofaríngea.

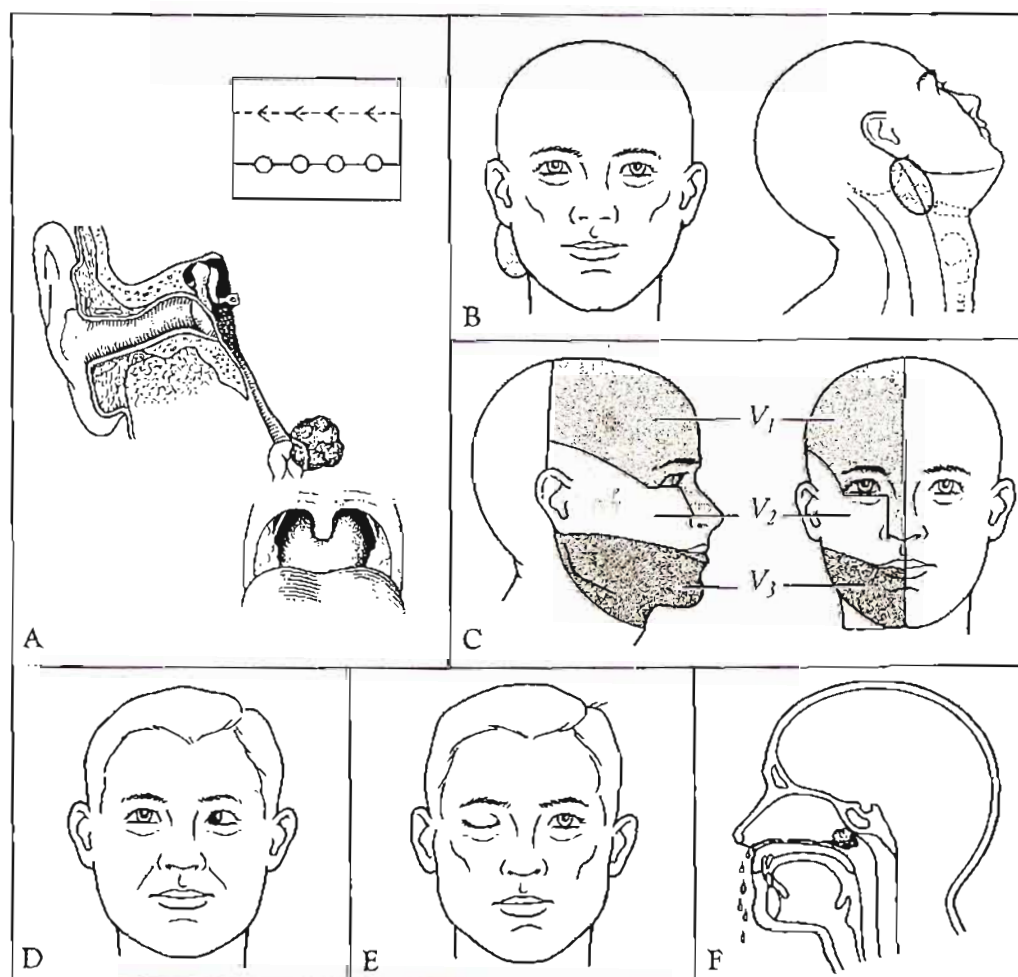
**Epistaxis.** El tumor es de superficie frágil y puede sangrar, lo que determina epistaxis por lo general no muy importante (fig. 2-38, F). La *conjunción de hipoacusia unilateral y epistaxis* es altamente sugestiva de la presencia de un carcinoma nasofaríngeo.

**Obstrucción ventilatoria nasal.** Por su ubicación, la tumoración y los tejidos circundantes inflamados y en algunos casos infectados pueden provocar obstrucción del paso de aire a nivel de las coanas en forma unilateral o, en casos avanzados, bilateral.

Los tres síntomas descritos hasta ahora configuran una alta presunción diagnóstica de carcinoma nasofaríngeo. El avance de la enfermedad dará lugar a signos y síntomas de mayor gravedad. Estos consisten en la aparición de adenopatías cervicales y trastornos neurooftalmológicos.

Fig. 2-38. Manifestaciones clínicas del carcinoma nasofaríngeo.

- A. Cuando el tumor compromete la trompa de Eustaquio, el funcionamiento anormal de esta se manifiesta a nivel del oído medio (hipoacusia de conducción).
- B. Adenopatía subangulomandibular; es la primera manifestación en un 50% de los casos no diagnosticados a tiempo.
- C. Síntomas neurológicos de la cara a cargo de las ramas del trigémino: V<sub>1</sub>, nervio oftálmico; V<sub>2</sub>, nervio maxilar superior; V<sub>3</sub>, nervio maxilar inferior.
- D. Estrabismo por parálisis oculomotora.
- E. Ptosis palpebral.
- F. Epistaxis.



**Adenopatías.** Son una manifestación tardía, pero muy frecuente, dado que a menudo los síntomas arriba mencionados no son justipreciados suficientemente tanto por el mismo paciente como por el médico consultado.

La aparición de una adenopatía yugulocarotídea alta (en la zona también denominada región retromandibular o IIa) (fig. 2-38, B) es una manifestación tardía de la enfermedad, ya que los ganglios cervicales no son la primera estación ganglionar. Los linfáticos de la región drenan en primer lugar en los ganglios retrofaríngeos y parafaríngeos (ganglios de Rouvière), que están localizados medialmente a la carótida interna. Por su ubicación no pueden ser detectados por el examen visual o por palpación. Por consiguiente, el tumor metastatiza en los ganglios cervicales altos una vez que ha superado la red linfática y los ganglios retrofaríngeos y parafaríngeos.

**Trastornos neurooftalmológicos.** La rinofaringe se halla en estrecha vecindad con el seno esfenoidal y está a su vez en relación, por sus paredes laterales (región paraselar), con el seno cavernoso. En el interior del seno cavernoso están contenidos, además de la arteria carótida interna, los nervios oculomotores (motor ocular común, patético y motor ocular externo) y el plexo simpático pericarotídeo intracavernoso.

La invasión tumoral de esta región provoca signos oculomotores; el más temprano de ellos es la *paresia* y ulterior *parálisis del músculo recto externo* del ojo (fig. 2-38, D). Esto se debe a una razón anatómica, ya que el VI par es el más próximo a la pared externa del seno esfenoidal, por una parte, y no está protegido por un desdoblamiento de la duramadre como los restantes. El paciente no podrá realizar movimiento externo del ojo del lado afectado, lo cual provoca en su intento el síntoma de diplopía.

Más avanzada la enfermedad se agregan otros síntomas que dan lugar a varios síndromes, tales como:

**Síndrome de la hendidura esfenoidal.** Se debe a la compresión de los tres nervios oculomotores y la rama oftálmica del trigémino que discurren por ella. Está conformado por ptosis palpebral (fig. 2-38, E), oftalmoplejía externa, miopía y abolición del reflejo corneano.

**Síndrome de la punta del peñasco o de Gradenigo.** Se caracteriza por neuralgia facial (fig. 2-38, C), otitis y parálisis del recto externo, síntomas producidos por la osteítis del vértice del peñasco (donde el ganglio de Gasser y el nervio motor ocular externo están íntimamente relacionados).

**Síndrome petroclival de Jacob.** Se debe al compromiso de los agujeros oval, redondo menor y mayor, la hendidura esfenoidal y el agujero rasgado anterior. El síndrome está compuesto por oftalmoplejía total, dolorosa, e hipoacusia de conducción homolateral.

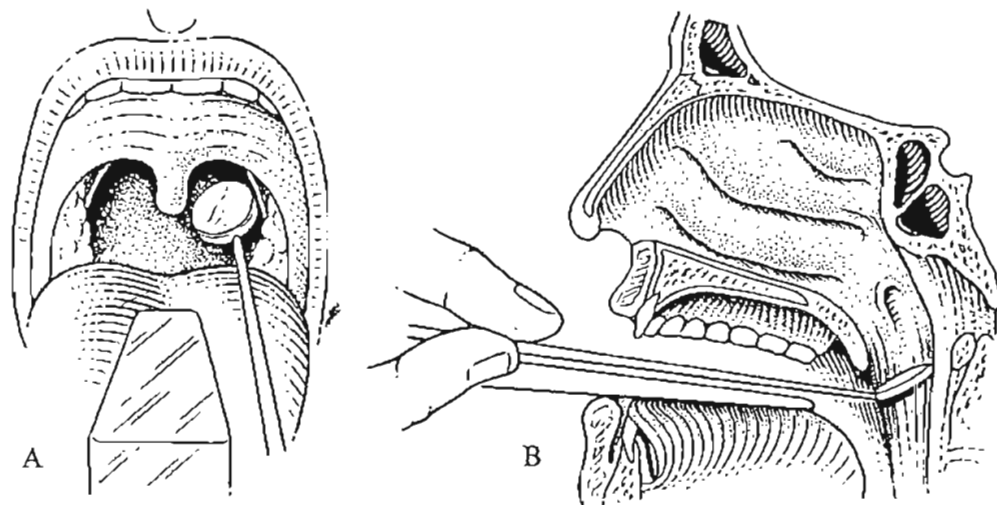
## Diagnóstico

**Interrogatorio.** Se debe estar alerta a fin de detectar los síntomas y signos antes descritos: hipoacusia de conducción unilateral que no cede al tratamiento y cuya causa se desconoce, epistaxis, insuficiencia ventilatoria nasal, adenopatías y síntomas neurooftalmológicos. Es necesario descartar otras causas de adenopatías (odontógenas, faringoamigdalitis, infecciones regionales o sistémicas, linfomas u otro tumor). Se averiguará si las adenopatías han cedido en su tamaño, consistencia y sensibilidad (las adenopatías tumorales por lo general o no ceden o aumentan estas características).

**Palpación del cuello.** A excepción de las formas fulminantes, las primeras adenopatías a consecuencia de un carcinoma nasofaríngeo aparecen en la región yugulocarotídea alta (o región IIa o retromandibular). Son por lo ge-



Fig. 2-39. Rinoscopia posterior. A. Vista de frente. B. Corte de perfil.



neral de tamaño mediano, algo sensibles a la presión y móviles. Según la evolución, pueden fijarse, extenderse al resto del cuello o ser bilaterales.

*Inspección de la rinofaringe.* La rinoscopia posterior puede realizarse indirectamente con espejos a través de la orofaringe (fig. 2-39), pero, tras el advenimiento de la fibra óptica, se pueden inspeccionar estas regiones en forma directa con el endoscopio rígido o flexible, lo que permite efectuar un prolijo relevamiento de las paredes de la rinofaringe, en especial de sus paredes laterales donde se hallan las desembocaduras de las trompas de Eustaquio y las fosas de Rosenmüller (fig. 2-40).

Los tumores pequeños en sus estadios iniciales pueden detectarse con este método, que requiere de parte del examinador suficiente experiencia para orientarse en la región y discernir lo normal de lo patológico.

*Estudios por imágenes.* Sin lugar a dudas, el examen más completo de la región rinofaríngea es el que nos brindan la tomografía computarizada y la resonancia magnética. La tomografía computarizada orienta en especial sobre el estado de las estructuras óseas de la base del cráneo y con menor precisión sobre el de las partes blandas, mientras que la resonancia magnética ofrece muchos detalles sobre las estructuras blandas de la región, incluso sobre los componentes (edema, tumor, necrosis, etc.), pero casi ninguna información sobre los huesos. Ambos métodos se complementan.

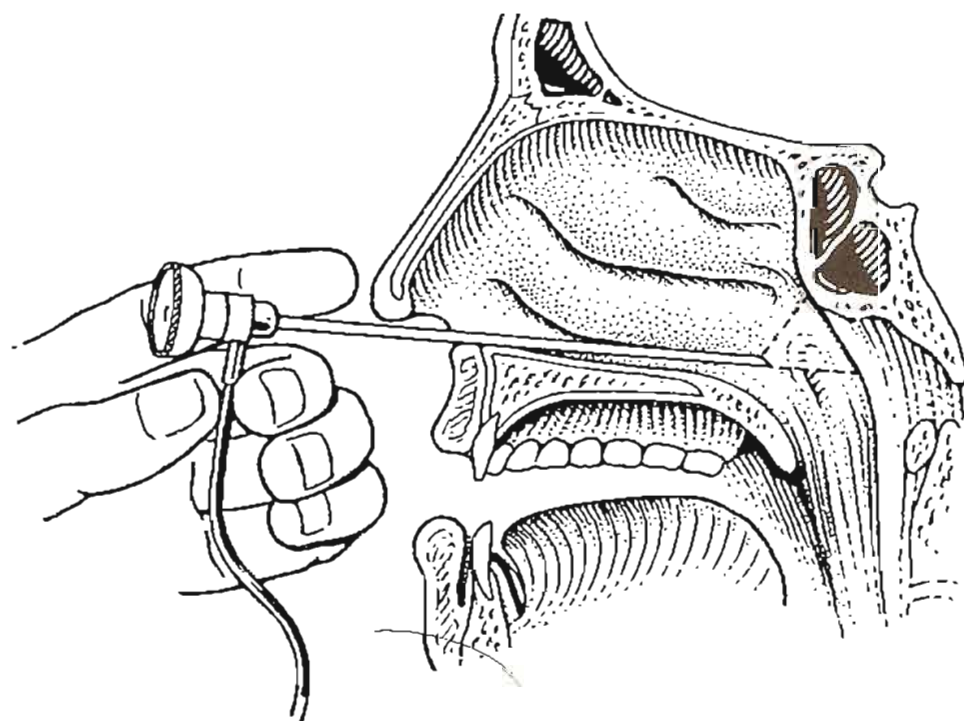


Fig. 2-40. Endoscopia rígida nasal con óptica de 30°. Con ella se logra observar la nasofaringe por completo, con buena luz y de manera directa.

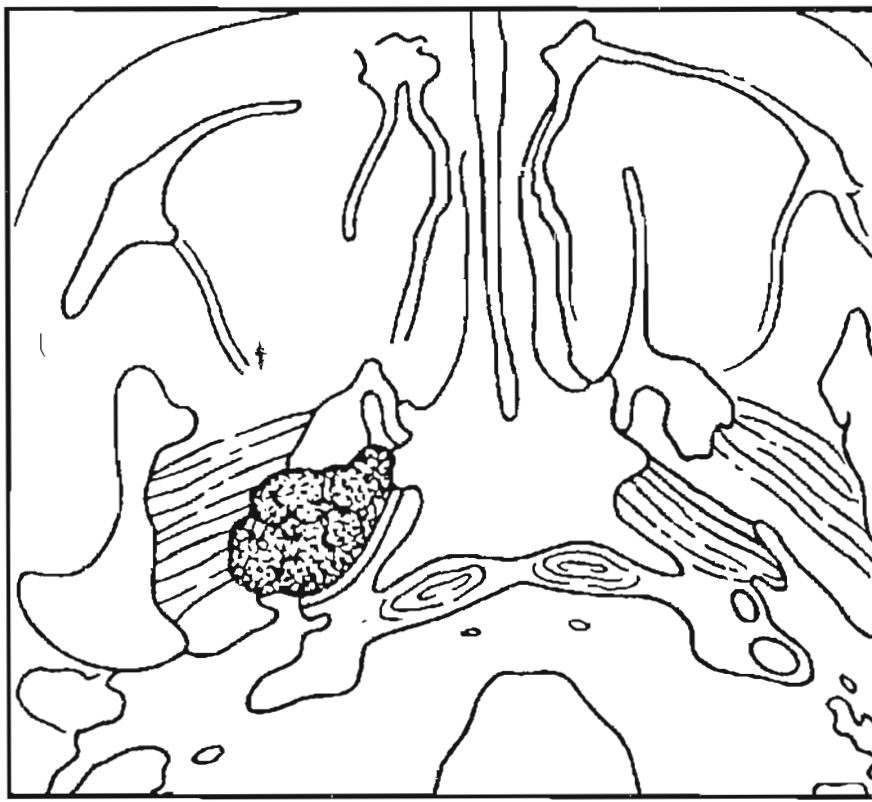


Fig. 2-41. Tumor paratubario que no modifica la luz de la rinofaringe.

El diagnóstico de anomalías de la región con estos exámenes es bien claro, al denotar desde leves anomalías de la simetría hasta la presencia de una masa que involucra, protruye o destruye la región (fig. 2-41).

*Biopsia.* Debe tenerse especial cuidado de que sea suficiente y profunda, a fin de evitar falsos negativos al remitir una muestra que solo tomó la capa inflamatoria peritumoral. El mejor método es la biopsia dirigida realizada con el auxilio de un endoscopio rígido; permite la obtención de muestras precisas y suficientes, con un margen de error mínimo (fig. 2-42).

Las adenopatías cervicales pueden biopsiarse por el método de punción aspiración con aguja fina. Este es un procedimiento rápido, casi indoloro, que no necesita preparación previa ni cuidados posteriores. El índice de confiabilidad es bastante alto. Solo requiere obtenerla con la técnica adecuada.

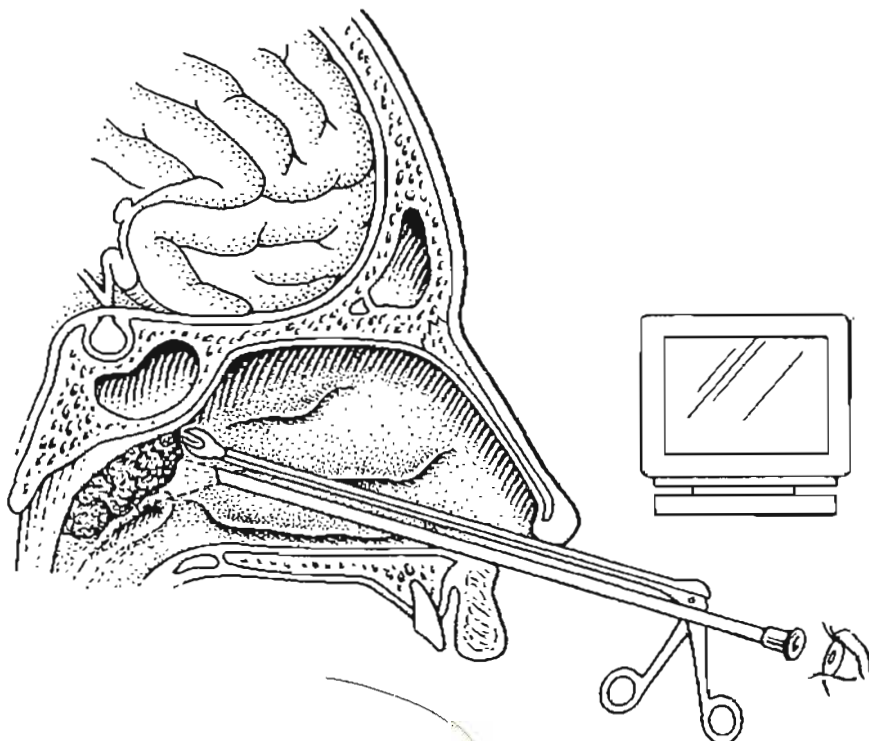


Fig. 2-42. Toma de biopsia bajo visión endoscópica.

## Diagnóstico diferencial

Una tumoración en la región rinofaríngea puede ser producto de otras patologías, tanto benignas como malignas. Entre las afecciones benignas, cabe distinguir al angiofibroma nasofaríngeo juvenil, el pólipo solitario de Killian, el quiste de Thornwald, la hipertrofia del anillo de Waldeyer y los quistes salivales.

Entre las tumoraciones malignas, el carcinoma nasofaríngeo debe diferenciarse de linfomas, cordomas, melanomas, adenocarcinomas y rhabdomyosarcomas.

En todos los casos deben agotarse los recursos semiológicos; así, el interrogatorio (la edad, el sexo, la ocupación, la sintomatología) y los exámenes revelarán detalles que podrán conducir a un diagnóstico presuntivo, que se confirmará con la biopsia.

## Clasificación

Las divergencias en la clasificación macroscópica de estos tumores han llevado por largos años a una confusión comprensible en el momento de comparar distintas publicaciones. Tres son las clasificaciones que más se utilizan en la actualidad en la mayoría de los centros: la del American Joint Committee against Cancer (AJCC), la de la Union Internationale Contre le Cancer (UICC; 1979) y la clasificación o sistema Ho. La más empleada en nuestro medio es la clasificación del AJCC, que se reproduce en la tabla 2-10.

Tabla 2-10. Clasificación  
del carcinoma  
nasofaríngeo según el  
AJCC.

<b>T (tamaño y extensión del tumor)</b>			
Tis	Carcinoma <i>in situ</i>		
T1	Tumor confinado a una sola región		
T2	Tumor confinado a dos regiones		
T3	Tumor extendido a la cavidad nasal u orofaríngea o a ambas		
T4	Compromiso de la base de cráneo o de nervios craneales (o ambos)		
<b>N (afectación ganglionar)</b>			
N0	Ausencia clínica de compromiso ganglionar		
N1	Ganglio positivo homolateral < 3 cm		
N2	Ganglio positivo único o múltiples, homolateral(es), < 6 cm		
N3	Adenopatías homolaterales > 6 cm, o bilaterales, o adenopatía contralateral		
<b>M (metástasis)</b>			
Mx	No evaluable		
M0	Ausencia de metástasis		
M1	Metástasis a distancia		
<b>Estadificación</b>			
Estadio I	T1 N0		
Estadio II	T2 N0		
Estadio III	T3 N0		
	T1-2-3 N1		
Estadio IV	T4	cualquier	N
	N2-3	cualquier	T
	M1	cualquier T	cualquier N



## Tratamiento

La radioterapia sigue siendo el tratamiento universalmente aceptado para esta patología por dos razones: a) la inaccesibilidad de la región para su abordaje quirúrgico, y b) la marcada radiosensibilidad de los tumores epidermoides de la nasofaringe.

Las dosis empleadas varían alrededor de los 6.500 cGy. A fin de evitar el daño de los tejidos nobles circundantes, muchos prefieren dosis más reducidas en el campo tumoral, pero aumentando el refuerzo localizado (*boost*) con radioterapia estereotáxica (*gamma knife*) o bien con braquiterapia.

Los porcentajes de supervivencia global a 5 años con la radioterapia varían entre 30 y 58%.

La quimioterapia, neoadyuvante o coadyuvante con respecto a la radioterapia, es empleada en muchos centros, pero aún no se tiene una clara certeza de su eficacia. La mayoría de los centros prefieren la irradiación profiláctica del cuello.

En los casos refractarios al tratamiento radiante, o en casos de recidiva local de la enfermedad, algunos autores prefieren realizar un tratamiento quirúrgico a fin de evitar las complicaciones de la repetición de la irradiación. Para ello se han utilizado vías externas, rinotomías laterales, transmaxilar, transpalatal, transcervical, transcigomáticas, craneofaciales, de movilización en bisagra del seno maxilar, entre otras.

Con técnicas microquirúrgicas, algunos han realizado un vaciamiento mocomusculoperióstico de la rinofaringe y resecado la trompa de Eustaquio hasta su entrada en la base del cráneo, seguido luego de radioterapia con dosis habituales. Vale decir que recurren a la microcirugía como procedimiento complementario de la radioterapia. Con un seguimiento mínimo de 5 a 18 años, el porcentaje de supervivencia global es del 63%. Lo llamativo de este procedimiento es el inusual porcentaje de supervivencia global a 3 años del 93%, independientemente del estadio tumoral.

Otros procedimientos terapéuticos utilizados incluyen la inmunoterapia y la radioterapia con hipertermia o con cámara bórica. En los últimos años se ha ensayado la terapia fotodinámica, la que al parecer puede llegar a ser muy valiosa, tal como sucede en otras regiones del organismo. Su importancia estriba en la posibilidad de repetir varias veces el procedimiento y en los pocos efectos colaterales que provoca. Como inconveniente cabe citar la poca penetración de la luz, lo cual limita su uso, al menos en la actualidad, a los casos superficiales.

## EPISTAXIS

Es la hemorragia proveniente de las fosas nasales o de los senos paranasales.

### Clasificación

Las epistaxis pueden clasificarse según su etiología, su localización, su frecuencia y su repercusión general (tabla 2-11).

### Etiología

Desencadenantes locales o de acción directa sobre la mucosa nasal. TRAUMATISMOS. Pueden ser ~~internos~~ (se ven en los niños, relacionados directamente con la introducción del dedo, ya sea porque presentan prurito nasal, costras o por hábito) o externos (golpes sobre la pirámide nasal).

Tabla 2-11. Clasificación de las epistaxis.

<p>Según su etiología</p> <p>Causadas por desencadenantes locales</p> <p>Traumatismos</p> <p>Inflamaciones</p> <p>Cuerpos extraños</p> <p>Vasodilatación</p> <p>Tumores</p> <p>Úlcera trófica simple o idiopática</p> <p>Posquirúrgicas</p> <p>Enfermedades específicas (leishmaniasis, sífilis, lepra, micosis, rinoscleroma)</p> <p>Causadas por desencadenantes generales</p> <p>Enfermedades febriles</p> <p>Hipertensión arterial</p> <p>Vasculopatías (arteriosclerosis, telangiectasia hemorrágica hereditaria)</p> <p>Coagulopatías</p> <p>Enfermedades granulomatosas</p>
<p>Según su localización</p> <p>Anteriores</p> <p>Posteriores</p> <p>Superiores</p>
<p>Según su frecuencia</p> <p>Aisladas (únicas)</p> <p>Recurrentes</p>
<p>Según su repercusión general</p> <p>Leves</p> <p>Moderadas</p> <p>Graves</p>

INFLAMACIONES. Las *rinopatías* y *rinosinusopatías* pueden provocar epistaxis por hiperemia de la mucosa.

Otra causa es el *granuloma telangiectásico septal* de la zona de Kiesselbach provocado por estímulo mecánico o infeccioso.

CUERPOS EXTRAÑOS orgánicos e inorgánicos.

VASODILATACIÓN. Se observa en época de verano y ante la exposición prolongada al sol.

TUMORES. *Benignos*: pólipos, papiloma invertido, fibroangioma.

*Malignos*: carcinoma epidermoideo, esteseoneuroblastoma.

ÚLCERA TRÓFICA SIMPLE O IDIOPÁTICA.

EPISTAXIS POSQUIRÚRGICAS. Pueden producirse epistaxis tras polipectomías, septoplastía, punción sinusal u otras intervenciones.

**ENFERMEDADES ESPECÍFICAS. *Leishmaniasis.*** Se caracteriza por lesiones vegetantes del tabique nasal, de aspecto aframbuesado, que pueden ulcerarse y sangrar.

***Sífilis.*** La epistaxis es una manifestación de terciarismo que produce destrucción de los huesos propios y del tabique óseo.

***Lepra.*** Se manifiesta como una rinitis atrófica, con ulceraciones en la zona de Kiesselbach que llevan a la perforación y destrucción del tabique cartilaginoso.

***Micosis.*** La rinosporidiosis se caracteriza por la formación de un granuloma vegetante en la zona anterior del tabique.

La paracoccidioidomicosis, también llamada blastomicosis sudamericana, produce lesiones infiltrativas en la mucosa nasal, las que se ulceran y se llenan de microabscesos que se observan como puntos amarillentos profundos; casi siempre se acompaña de otras lesiones similares en los labios.

La histoplasmosis nasooral comienza con lesiones vegetantes en la zona anterior del vestíbulo nasal que luego se ulceran, y que se extienden asimismo al labio y a la otra fosa nasal.

***Rinoscleroma.*** Comienza como una rinitis atrófica inespecífica de evolución lenta y progresiva, y que puede extenderse a la narina, el labio superior y la pirámide nasal.

**Desencadenantes generales.** Son todas aquellas afecciones que modifican las estructuras normales de la mucosa y de los vasos que la irrigan o de los factores de coagulación. Este tipo de patología es más frecuente en los adultos y los ancianos.

**ENFERMEDADES FEBRILES.** Por lo general en su período agudo, en que se produce congestión y desecación de las mucosas, provocan epistaxis, por lo común leves y de la zona de Kiesselbach; así sucede, por ejemplo, en los estados gripales y en las anginas infecciosas de la infancia.

**HIPERTENSIÓN ARTERIAL.** Es la causa más frecuente, junto con las coagulopatías medicamentosas, de epistaxis grave. Hay un corto trayecto desde el sistema de la aorta, lo que produce un gran gradiente de presión que muchas veces vence la escasa elasticidad vascular de estos pacientes.

**VASCULOPATÍAS.** Toda patología que produzca fragilidad vascular, ya sea de los grandes vasos o de los capilares, es capaz de desencadenar una hemorragia.

***Arteriosclerosis.*** Bajo esta denominación, que etimológicamente significa "endurecimiento de las arterias", se agrupan una serie de patologías: la aterosclerosis (la más frecuente), la esclerosis de la capa media y la arteriolosclerosis, que tienen como denominador común la pérdida de la elasticidad y el engrosamiento de la pared arterial, lo cual trae aparejado el estrechamiento de la luz vascular con el consiguiente riesgo de isquemia u obstrucción brusca de la luz vascular como resultado de una trombosis y la debilidad de la pared vascular con aumento de la incidencia de roturas y, secundariamente, de hemorragias.

***Enfermedad de Rendu-Osler-Weber o telangiectasia hemorrágica hereditaria.*** Es una alteración de las anastomosis arteriovenosas que se traduce macroscópicamente por múltiples puntos o nódulos del tamaño de un grano de arroz, que se destacan superficialmente en las mucosas de las fosas nasales, los labios, la lengua y también a nivel de la piel del tronco y las extremidades. Suele provocar epistaxis intermitentes muy recidivantes y anemizantes.

**COAGULOPATÍAS.** Pueden ser provocadas por tratamientos con anticoagulantes (pacientes dializados, enfermedad cerebrovascular, enfermedad cardíaca reumática, tratamiento profiláctico secundario a trombosis venosa y embolismo pulmonar, cirugía cardiovascular) o por el consumo de ácido acetilsalicílico.



Otro factor causal son las afecciones hemorrágicas hereditarias, como la hemofilia y la enfermedad de von Willebrand.

**ENFERMEDADES GRANULOMATOSAS.** Puede haber epistaxis en la enfermedad de Wegener, el lupus eritematoso sistémico y la periarteritis nudosa.

## Localización

**Epistaxis anteriores.** La zona sangrante más frecuente es el área vascular de Kiesselbach; la hemorragia puede provenir en otras ocasiones del piso de las fosas nasales y, rara vez, de los cornetes. Las epistaxis anteriores son de poca intensidad y muchas veces ceden espontáneamente. Por lo general se ven en niños y adolescentes y no suelen comprometer el estado general del paciente, ya que son de fácil tratamiento.

**Epistaxis posteriores.** Constituyen las grandes hemorragias nasales. La salida de sangre se produce a través de una o ambas fosas nasales, con abundantes coágulos que cuelgan por la rinofaringe y se eliminan por la boca. Por lo común se ven en adultos y ancianos. La importante hemorragia se debe a lesiones de vasos de mayor calibre, tales como los troncos de las arterias terminales de la esfenopalatina. Comprometen el estado general del paciente y pueden llevarlo a la muerte.

**Epistaxis superiores.** Corresponden al territorio de las etmoidales anteriores. Tienen las mismas características que las posteriores y se las diferencia únicamente por la localización del sangrado; son más frecuentes en adultos jóvenes.

## Frecuencia

**Epistaxis únicas.** Se denominan así cuando se trata del primer episodio.

**Epistaxis recurrentes.** Son epistaxis que se repiten varias veces en el año y habitualmente ceden con el taponamiento.

## Repercusión general

**Epistaxis leves.** Son aquellas que ceden de modo espontáneo sin repercusión sobre el estado general de paciente.

**Epistaxis moderadas.** Son las que necesitan un tratamiento instrumental para su solución, pero no llegan a comprometer el equilibrio hemodinámico.

**Epistaxis graves.** Son aquellas que afectan la estabilidad hemodinámica del paciente.

## Diagnóstico

El diagnóstico de la epistaxis es sencillo ya que es objetivo.

**Interrogatorio.** Se realiza siguiendo un cuestionario, y en la mayoría de los casos guía hacia un diagnóstico etiológico y de localización. Hay que preguntar: a) cómo empezó la epistaxis; b) cuándo empezó; c) si se traga sangre, y si esta es de mayor cantidad que la que sale por las fosas nasales; d) si es el primer episodio o no; e) si existen antecedentes de enfermedades previas; f) qué medicaciones se recibe (anticoagulantes); g) si hubo traumatismo; h) si existe el antecedente de obstrucción nasal, e i) si se recibió tratamiento antes del actual y cuál fue.

**Examen físico.** La simple observación dará una idea de la magnitud de la hemorragia y del estado general del paciente. Es importante verificar si la sangre forma coágulos; si no lo hiciera, indicaría la posibilidad de una coagulopatía. Se deben seguir los siguientes pasos:

1. Control de la presión arterial en aquellos pacientes con epistaxis importantes.
2. Rinoscopia anterior o microrrinoscopia, previa limpieza de las fosas nasales por soplo nasal o por aspiración de los coágulos, y colocación de un algodón con lidocaína al 4% junto con una sustancia vasoconstrictora, como adrenalina al 1% durante 5 a 10 minutos. Permite observar el vaso o la zona de donde procede la sangre. Si se ve que la sangre proviene del techo de las fosas nasales, se debe pensar en una lesión de las arterias etmoidales; si viene de atrás o del piso, se debe sospechar lesión de las ramas de la arteria esfenopalatina.
3. Examen de la faringe: se puede observar la presencia de coágulos y el escurrimiento de sangre fresca por sus paredes laterales y posterior.
4. Rinoscopia posterior: siempre dificultosa por la hemorragia, permitiría ver el vaso o la presencia de un tumor.
5. Rinofibroscopia: permite visualizar el sitio del cual proviene el sangrado y descartar patología tumoral; es difícil de realizar cuando el sangrado es importante.

*Estudios por imágenes.* Están indicados fundamentalmente en las epistaxis recurrentes. Se obtendrán radiografías simples en posiciones mentonasoplaca, frontonasoplaca y de perfil de la rinofaringe. La tomografía computarizada del macizo craneofacial en cortes axiales y coronales con contraste y sin él es sin duda el examen más relevante que se puede solicitar cuando se sospecha patología tumoral. Se solicitará angiografía digital ante la sospecha de aneurismas. Los estudios por imágenes se completan con la resonancia magnética y la angiorresonancia.

### Diagnóstico diferencial

Debe hacerse con la hemoptisis y con la hematemesis que, muchas veces por reflujo, pueden eliminar sangre a través de las fosas nasales.

### Evolución y pronóstico

Además de depender de la etiología, la magnitud, la frecuencia y la repercusión general, guardan relación directa con la eficacia del tratamiento.

Una epistaxis anterior de la zona de Kiesselbach es de evolución favorable y buen pronóstico. Si es multilocular y recidivante, como en la enfermedad de Rendu-Osler-Weber, en que llega a producir agotamiento de los órganos hematopoyéticos, o en las leucosis y otras hemopatías, la evolución es torpida y de mal pronóstico.

En caso de epistaxis posteriores abundantes, la evolución es rápida y puede llevar en pocas horas a la anemia, al shock hipovolémico y a la muerte del paciente.

### Tratamiento

**Tratamiento médico.** Cualquiera que sea el tipo de epistaxis, está dirigido fundamentalmente a corregir las causas generales que provocan el sangrado y a restablecer el equilibrio hemodinámico, por lo cual se ha de considerar un tratamiento inmediato y un tratamiento mediató.

El tratamiento *inmediato* está destinado a restablecer la hemodinamia normal, alterada por la hemorragia, y la volemia. Se basa en la clínica y el laboratorio. En la hemorragia aguda, el hematócrito solo es importante si presenta valores bajos. Si su valor es normal, pero el paciente presenta signos clíni-

cos de hipovolemia, hay que recurrir a la transfusión sanguínea, y mientras ello no sea posible se administrarán expansores plasmáticos. El coagulograma orientará hacia la necesidad de consultar con el hematólogo. Si la epistaxis coexiste con una crisis hipertensiva, se indicarán hipotensores, diuréticos y sedantes. La colaboración del internista es de esencial importancia para el seguimiento clínico del paciente.

El tratamiento *mediato* estará dirigido a controlar la enfermedad que originó la epistaxis y se hallará a cargo del especialista a que corresponda.

**Tratamiento instrumental.** Varía según que la epistaxis sea anterior o bien superior o posterior.

**EPISTAXIS ANTERIORES.** *Cauterización con sustancias químicas.* La sustancia más utilizada es el nitrato de plata, aunque también puede realizarse con ácido tricloroacético. Está indicada en niños cuando la hemorragia es capilar. Se calienta sobre una llama la punta de un portaalgodón y se toca con este una barra de nitrato de plata, con lo cual se forma una perla. Con la fosa nasal ya anestesiada con un algodón embebido en lidocaína con adrenalina al 1%, se hacen toques en la zona sangrante, lo que produce una escara blanquecina. Debe evitarse la propagación del nitrato, pues puede provocar sinequias entre las estructuras de las fosas nasales.

*Cauterización con galvanocauterio.* Es el tratamiento de elección cuando puede verse el vaso sangrante. Previa anestesia, con la punta del galvanocauterio, regulado con el transformador a una intensidad que adquiera el color "rojo sombra", se hacen toques en el vaso, lo que provoca la formación de una escara.

*Taponamiento anterior.* Se indica ante la imposibilidad de cauterizar el vaso sangrante o bien cuando la patología así lo requiere (enfermedad de Rendu-Osler-Weber, coagulopatías). El objetivo es bloquear el tercio anterior de la fosa nasal donde se visualiza la zona sangrante. Puede realizarse con gasas vaselinadas (para evitar que se peguen a la mucosa y produzcan escaras) o bien con sustancias sintéticas expansibles. El taponamiento debe ser bien compresivo, pues este es su mecanismo hemostático (fig. 2-43). La duración del taponamiento depende de la intensidad de la hemorragia; por lo general se lo retira entre las 48 y 72 horas. Se medica con antibióticos por vía sistémica para evitar la sobreinfección que pudiese ocasionar.

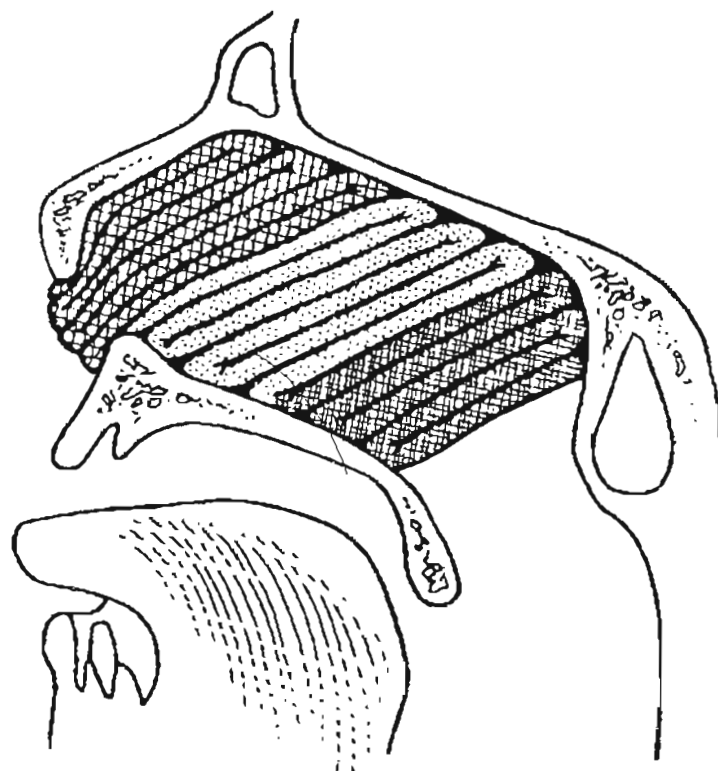


Fig. 2-43. Taponamiento anterior completo de la fosa nasal.



## EPISTAXIS POSTERIORES Y SUPERIORES.

**Infiltración.** La infiltración de la fosa pterigomaxilar en las epistaxis posteriores o de la etmoidal anterior en el ángulo interno de la órbita en la epistaxis superiores logra una disminución importante o el cese del sangrado. Para su realización se utiliza lidocaína al 2% asociada a adrenalina al 1%.

**Taponamiento anteroposterior.** Se anestesia la fosa nasal, la rinofaringe y la orofaringe con lidocaína en aerosol para evitar el dolor, los reflejos nauseosos y los estornudos. El taponamiento posterior se realiza con una sonda de doble balón o bien de balón único. Si no se dispone de estos elementos, se usa la sonda de Foley de la manera siguiente:

1. Se introduce la sonda por la fosa nasal afectada hasta la aparición de su extremo por detrás del velo del paladar.
2. Con una jeringa se infla el balón con aproximadamente 7 a 10 ml de aire o agua, y se tracciona suave pero firmemente del extremo nasal para lograr que impacte en la zona de la coana y el tercio posterior de la fosa y procurar la compresión del vaso lesionado (fig. 2-44, A). A continuación se agrega un taponamiento anterior que transforma la fosa nasal en una cavidad cerrada. Con una pinza bayoneta se van colocando tiras de gasa vaselinadas de 10 cm de longitud, una sobre otra, comenzando desde el piso hasta la mitad de la altura de la fosa nasal, siguiendo con el techo y completando por último la zona media. Las tiras de gasa deben llegar con su extremo distal hasta la coana y su extremo proximal quedará expuesto en la narina (fig. 2-44, B).
3. Se coloca un retén de gasa por delante de la narina y un alfiler de gancho que impida el deslizamiento de la sonda (fig. 2-45).
4. Se fija la sonda en la mejilla o en el dorso nasal con una cinta adhesiva.

El taponamiento anteroposterior se deja aproximadamente 5 días y el paciente debe quedar internado. Se debe advertir al paciente y a sus familiares que van a percibir un fuerte olor fétido por las descomposición de la sangre y las secreciones acumuladas. Durante el período que dura el taponamiento se medicará con antibióticos (amoxicilina, cefalosporina) para evitar la sobreinfección facilitada por la retención de las secreciones en los senos, junto con analgésicos y protectores gástricos.

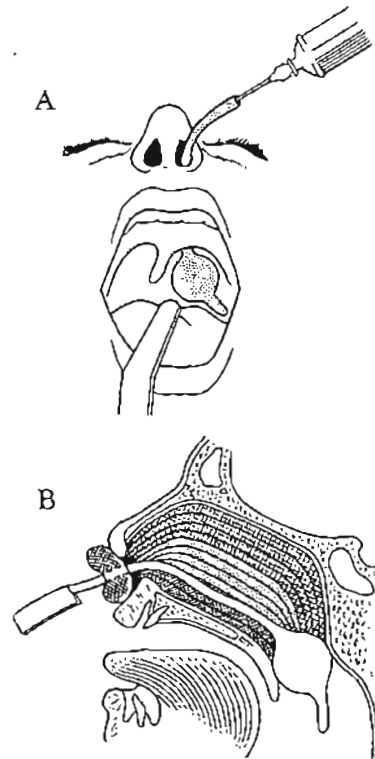


Fig. 2-44. Taponamiento anteroposterior.

A. Inflado del balón de una sonda de Foley con 10 ml de agua o solución fisiológica. B. Anclaje de la sonda de Foley en la coana, taponamiento de la fosa nasal y fijación anterior de la sonda con bloqueo del taponamiento.

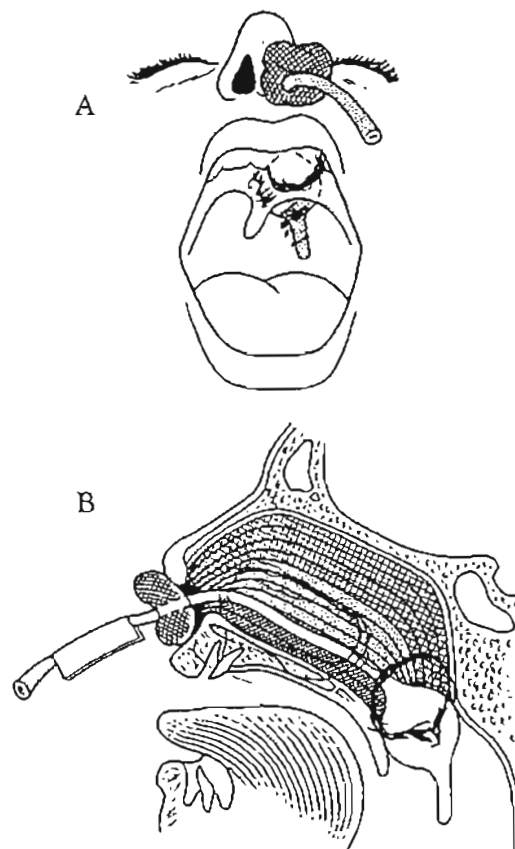


Fig. 2-45. Taponamiento anteroposterior. A. Sonda de Foley fijada en la rinofaringe como anclaje posterior de la fosa nasal. B. Vista de perfil con la placa metálica que se dobla para impedir la relajación de la sonda y su desajuste.

La extracción del balón es simple: se extrae el aire o líquido, luego se retiran las gasas y por último la sonda.

Las complicaciones del taponamiento consisten en sinusitis, otitis y celulitis orbitaria, por retención de secreciones e infección agregada. Pueden sobrevenir hipoxia y aumento del  $\text{CO}_2$  por la presencia del taponamiento, con depresión de los centros respiratorios que puede llevar a la muerte del paciente.

**Tratamiento quirúrgico. INDICACIONES.** La cirugía está indicada en los siguientes casos:

1. Epistaxis recurrentes: cuando se han descartado desencadenantes orgánicos (tumores, aneurismas).
2. Epistaxis graves.
3. Fracaso del taponamiento.

**TÉCNICAS.** *Electrocoagulación del vaso sangrante* con microscopio o endoscopio. Es uno de los procedimientos más sencillos y útiles, empleado en epistaxis leves.

*Electrocoagulación de las ramas terminales de la arteria esfenopalatina.* Se realiza a nivel del agujero esfenopalatino mediante un abordaje transnasal microquirúrgico o endoscópico. Está indicada en las epistaxis posteriores.

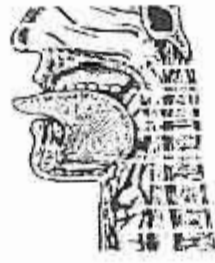*Electrocoagulación de la arteria etmoidal anterior.* Por medio del abordaje transnasal se accede al tercio superior de las fosas nasales y se electrocoagulan las ramas terminales de esta arteria. Este procedimiento se indica en las epistaxis superiores.

*Ligadura de la arteria maxilar interna y de sus ramas terminales en la fosa pterigomaxilar por vía transantral.* Se indica cuando la fosa nasal presenta alteraciones anatómicas que impiden el acceso al agujero esfenopalatino o bien ante la presencia de tumores que la ocupan.

*Ligadura de la arteria etmoidal anterior.* Se realiza por vía externa a través de una incisión a nivel del ángulo superointerno del ojo. Se indica en toda epistaxis superior en que por razones anatómicas, traumáticas o tumorales no se pueda acceder por vía transnasal.

*Ligadura de la arteria carótida externa en el cuello.* Se practica cuando la epistaxis es ocasionada por un tumor del macizo craneofacial o bien cuando es secundaria a traumatismos del tercio medio de la cara.

Se debe tener en cuenta que cuanto más distante al vaso sangrante se efectúa la ligadura arterial, menor será la garantía de un buen resultado y mayor la morbilidad.



S E C C I Ó N 3

# Faringe

*Anatomía faríngea*

*Fisiología de la faringe*

*Semiología faríngea*

*Procesos inflamatorios de la faringe*

*Amigdalectomía*

*Adenoides, adenoiditis y adenoidectomía*

*Tumores de la orofaringe y de la boca*



## ANATOMÍA FARÍNGEA

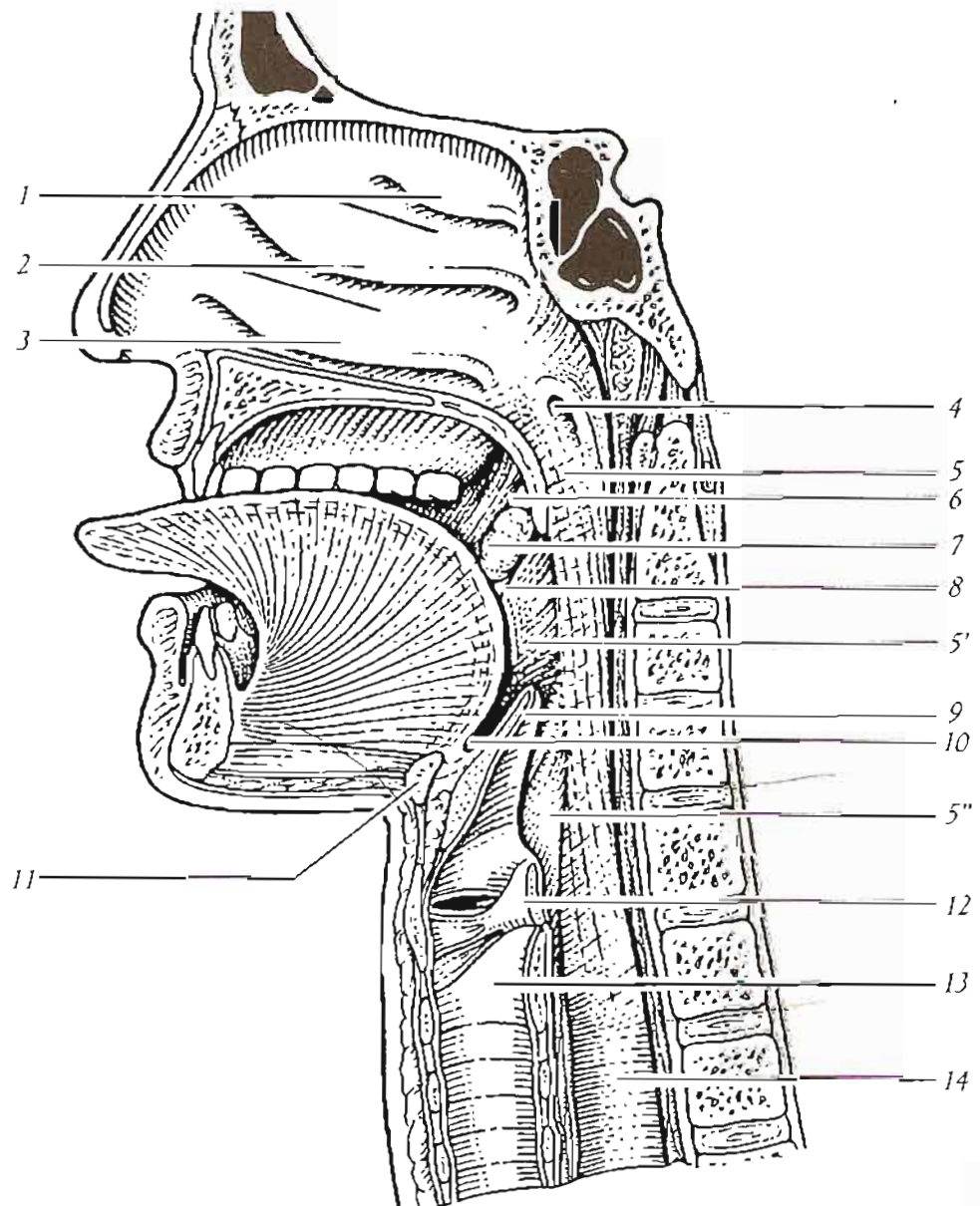
La faringe (fig. 3-1) es el conducto aerodigestivo que se extiende desde la base del cráneo hasta la boca del esófago (sexta vértebra cervical), con el cual se continúa. Mide aproximadamente 14 cm de longitud. Su pared anterior es incompleta, pues por allí se comunica con las fosas nasales, la boca y la laringe.

Embriológicamente, la faringe es la porción más cefálica del intestino primitivo, derivada del endodermo. A lo largo de las paredes laterales del intestino primitivo se observan cinco dilataciones endodérmicas (bolsas faríngeas), las cuales darán origen a la trompa de Eustaquio y la caja timpánica, los esbozos del timo, las amígdalas palatinas, el tiroides y las paratiroides.

Los músculos estriados de la faringe son cinco, pares y simétricos. Teniendo en cuenta su función, se dividen en constrictores y elevadores.

Los constrictores, anchos y de fino espesor, tienen fibras oblicuas y transversas. Son tres. El constrictor superior se extiende desde la base del cráneo rodeando la apófisis basilar del occipital y se incurva lateralmente hacia adelante para insertarse en la hoja interna de la apófisis pterigoides y su gancho. El constrictor medio se sitúa por debajo del precedente y tiene su origen en el hueso hioides. El constrictor inferior se inserta en el borde posteroexterno del cartílago tiroides (astas inferiores y superiores) y en la cara externa del cartílago cricoides. Los constrictores se insertan por detrás en el rafe medio faríngeo, dependencia de la capa aponeurótica.

Fig. 3-1. Corte medio sagital de la cabeza y el cuello. 1, cornete y meato superiores; 2, cornete y meato medios; 3, cornete y meato inferiores; 4, orificio faríngeo de la trompa; 5, músculo constrictor superior; 5', músculo constrictor medio; 5'', músculo constrictor inferior; 6, pilar anterior (músculo palatogloso); 7, amígdala palatina; 8, pilar posterior (músculo palatofaríngeo); 9, epiglotis; 10, vallecula glosopiglotica; 11, hueso hioides; 12, cartílago tiroides; 13, cartílago cricoides; 14, esófago cervical.



Así, los tres constrictores están imbricados entre sí como tejas de un techo, pero invertido, ya que el inferior se encuentra siempre por arriba y afuera del inmediatamente superior. Esta disposición les permite estrechar y dilatar el tubo faríngeo.

Los músculos elevadores son dos y, como su nombre lo indica, tienen como función elevar y dilatar la faringe durante la deglución. Conforman la pared lateral del órgano en sus porciones media e inferior. El estilofaríngeo se extiende desde la apófisis estiloides hasta la aponeurosis faríngea lateral, el borde de epiglotis, el cartílago tiroides y el cartílago cricoides. El faringoestafilino o palatofaríngeo es el pilar posterior del velo del paladar; se extiende desde la base de la úvula para terminar en las paredes laterales de la faringe.

Tanto desde el punto de vista anatómico como funcional, la faringe se divide en tres partes: rinofaringe, orofaringe e hipofaringe (fig. 3-2).

1. Rinofaringe, nasofaringe o cavum. De forma cúbica, se extiende desde la base del cráneo hasta el borde libre del paladar blando. Hacia adelante se comunica con las fosas nasales a través de las coanas. El epitelio de la rinofaringe es cilíndrico ciliado pseudoestratificado con células caliciformes (epitelio respiratorio).

En la pared posterosuperior se encuentra la amígdala faríngea o de Luschka o adenoides (en el niño). Se trata de un gran cúmulo linfoideo conformado por múltiples repliegues recubiertos de tejido conectivo y epitelio. En cada una de sus paredes laterales se encuentra el orificio interno de la trompa de Eustaquio, se visualizan cúmulos linfáticos que constituyen las amígdalas tubarias o de Gerlach (no siempre presentes y de escasa importancia en la práctica diaria) y por detrás se ve la fosita posterior de Rosenmüller.

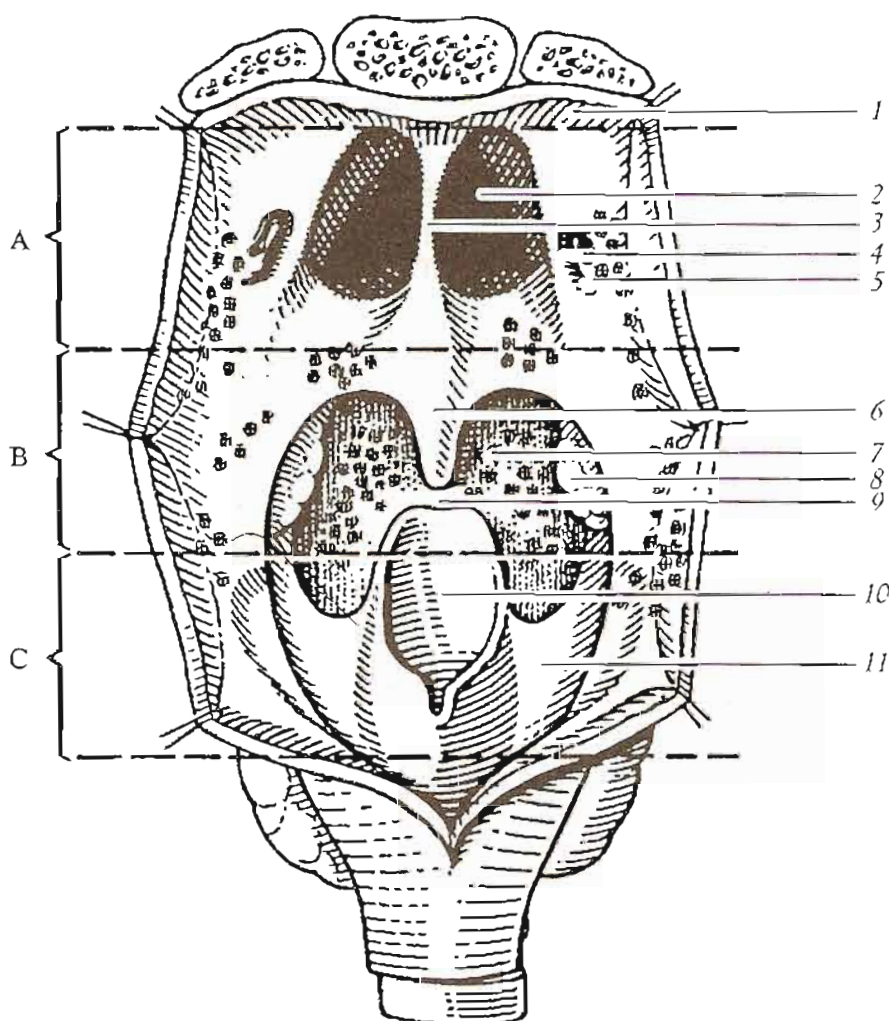


Fig. 3-2. Vista posterior de la faringe.

A. Rinofaringe:

- 1, amígdala faríngea (adenoides);
- 2, coanas; 3, borde posterior del vómer;
- 4, amígdala tubaria de Gerlach; 5, orificio faríngeo de la trompa de Eustaquio.

B. Orofaringe:

- 6, paladar blando y úvula; 7, base de la lengua;
- 8, amígdala palatina;
- 9, amígdala lingual.

C. Hipofaringe:

- 10, orificio superior de la laringe; 11, seno piriforme.

2. Orofaringe o mesofaringe. Esta porción está ampliamente comunicada con la boca por el istmo de las fauces. Se extiende desde el borde del paladar blando hasta un plano horizontal que pasa por el borde inferior del hioides. Su epitelio es plano estratificado.

Las amígdalas palatinas son dos y están situadas en cada una de las fosas amigdalinas, cuyos límites están conformados por delante por el pilar anterior (músculo palatogloso), por detrás por el pilar posterior (músculo palatofaríngeo) y por fuera por el constrictor superior (fig. 3-3). El pequeño espacio que existe entre la amígdala y el constrictor superior se denomina espacio periamigdalino. Las amígdalas están cubiertas de una cápsula de tejido conectivo que las separa de los músculos faríngeos.

En la base de la lengua se encuentran otros dos cúmulos linfoides, las amígdalas linguales, que se hallan cubiertas de epitelio plano estratificado, como el resto de la orofaringe.

3. Hipofaringe o faringolaringe. Tiene la forma de un embudo que se extiende desde el borde inferior del hueso hioides, se estrecha hasta el cartílago cricoides (estrechamiento cricoideo) y se continúa directamente con el esófago cervical; a este nivel el músculo constrictor inferior se entrecruza y crea un verdadero esfínter, la boca esofágica de Killian.

Su pared anterior está cerrada por la cara posterior de la laringe; las paredes laterales conforman dos canales que siguen los bordes externos de la laringe: los senos piriformes o goteras faringolaríngeas. La pared posterior se corresponde con los cuerpos de la tercera, cuarta, quinta y sexta vértebra cervical y se halla revestida por una mucosa lisa y pálida, de epitelio plano estratificado.

**Irrigación.** Es provista por la arteria faríngea inferior, rama de la carótida externa, y, como accesorias, la pterigopalatina (faríngea superior), rama de la maxilar interna, y las ramas de la palatina inferior y de la tiroidea superior. El drenaje venoso se realiza por medio de un plexo superficial y otro profundo; este último se comunica hacia arriba con las venas vidianas, pterigopalatinas

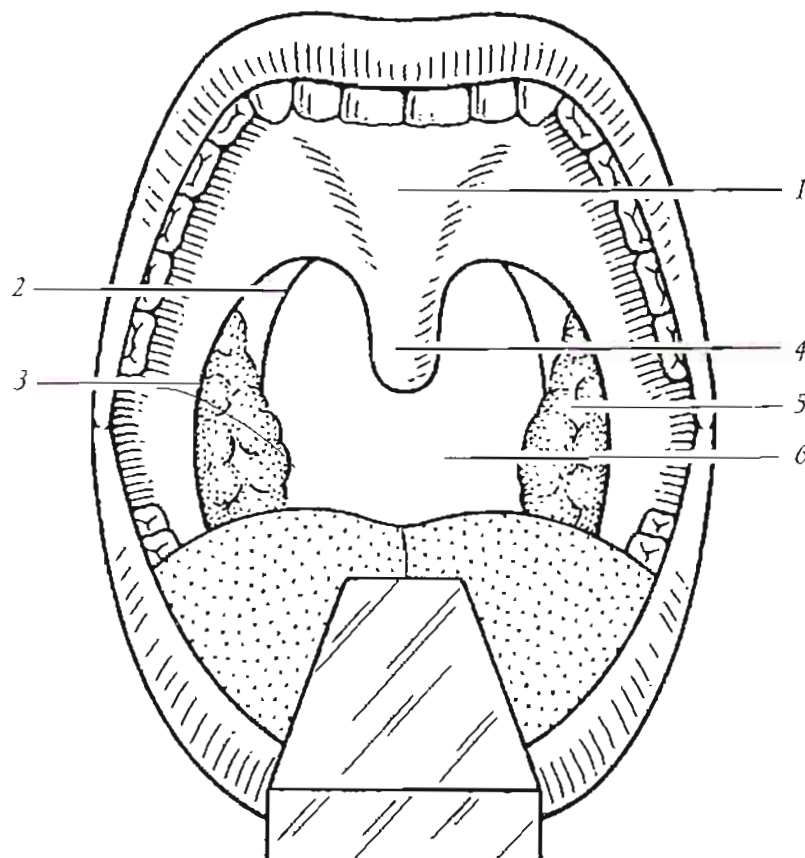


Fig. 3-3. Vista de las amígdalas palatinas.  
1, paladar; 2, pilar posterior; 3, pilar anterior; 4, úvula; 5, amígdala palatina; 6, pared posterior de la faringe.



y meníngea, mientras que hacia abajo sus ramas eferentes son las venas faríngeas, que terminan en la vena yugular interna.

**Linfáticos.** Los linfáticos de la rinofaringe drenan en los ganglios retrofaríngeos y en la cadena yugular alta; los de la orofaringe, en la cadena yugular media y en los ganglios subdigástricos, mientras que los de la hipofaringe lo hacen en la cadena yugular media e inferior y, siguiendo los linfáticos esofágicos, en las cadenas mediastínicas.

**Inervación.** La inervación motora está a cargo del plexo faríngeo, donde concurren ramas del glossofaríngeo, del neumoespinal y del gran simpático. El velo del paladar recibe fibras motoras del neumogástrico. La sensibilidad corresponde principalmente al neumogástrico y en forma accesorio al glossofaríngeo y al trigémino. El nervio faríngeo de Bock (rama del vidiano) le otorga al orificio interno de la trompa inervación parasimpática.

## FISIOLOGÍA DE LA FARINGE

La faringe actúa como encrucijada aerodigestiva y tiene participación en las funciones *respiratoria, deglutoria, fonatoria e inmunológica*.

**Función respiratoria.** La faringe conduce el aire humidificado y purificado desde las fosas nasales hasta la laringe y contribuye en menor escala a su humectación y calentamiento.

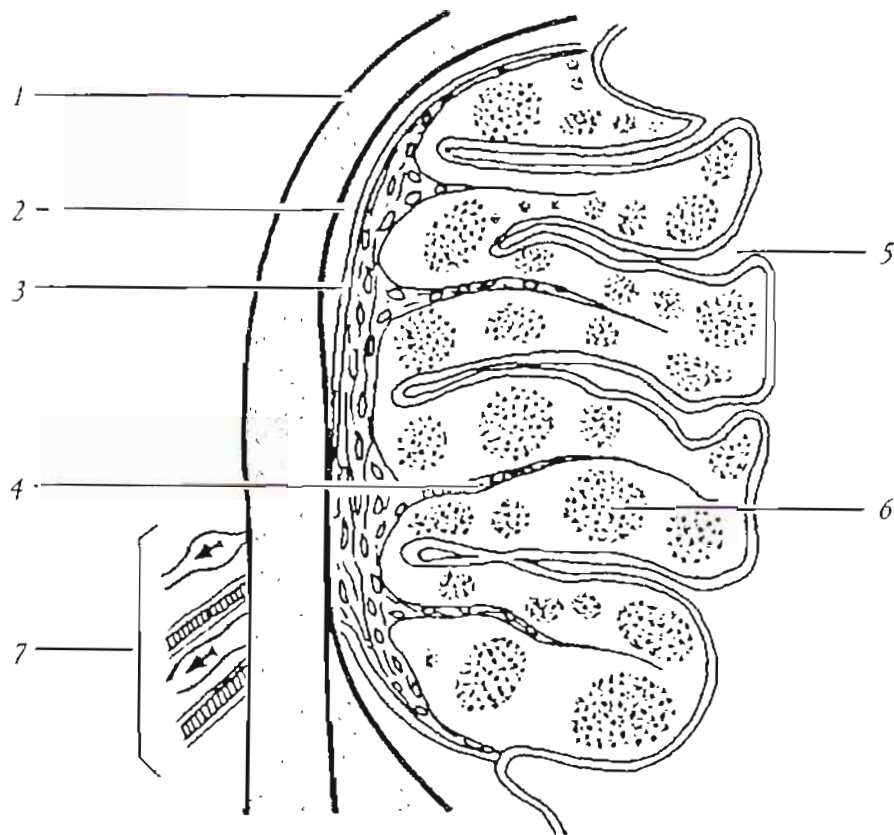
**Función deglutoria.** Esta función se cumple en tres tiempos. El primero es bucal y voluntario. Se inicia con la masticación y termina con el bolo alimenticio empujado por el dorso de la lengua hacia la orofaringe. El segundo es faríngeo, involuntario y reflejo. Se envía el contenido alimenticio hacia el esófago por un movimiento de pistón de la base de la lengua, que actúa en forma sincrónica con los constrictores. Al mismo tiempo, la contracción de los pilares posteriores eleva la laringe y la boca esofágica. Todos estos movimientos están sincronizados para que se produzca el cierre de la orofaringe arriba por el velo del paladar y el de la laringe abajo y se realice en forma simultánea la apertura del esfínter esofágico (cricofaríngeo). El tercer tiempo, esofágico, es también involuntario y permite la progresión del bolo a través del esófago hasta el estómago por medio de las contracciones peristálticas. (Los trastornos de la deglución se analizan en la Sección 4 de este libro.)

**Función fonatoria.** La faringe participa, en forma conjunta con la boca y los senos paranasales, en el timbre de la voz. El tono de la voz lo dan las cuerdas vocales, y su intensidad depende de la fuerza espiratoria. Las alteraciones de los distintos sectores de la faringe provocan modificaciones características. Por ejemplo, si la rinofaringe se encuentra ocupada, ofrece la voz denominada *rinolalia cerrada* (que se reproduce tapándose la nariz). En cambio, cuando la emisión de aire por la nariz es mayor de la que corresponde (veloplejía o fisura palatina), produce una voz característica de *rinolalia abierta*. Cuando hay ocupación de la orofaringe o de la hipofaringe, el timbre de la voz es *gutural* (gangoso).

**Función inmunológica.** El sistema reticuloendotelial está ampliamente distribuido en la faringe, donde conforma una unidad funcional llamada anillo linfático de Waldeyer. Este anillo está compuesto anatómicamente por órganos linfoides: las amígdalas palatinas (o tonsilas) (fig. 3-4), la amígdala rinofaríngea de Luschka (o adenoides) y las amígdalas linguales, así como por los nódulos linfoides que se encuentran en la pared posterior de la faringe y se visualizan como cúmulos más elevados y rojizos que el resto de la mucosa (véase Anatomía).

Fig. 3-4. Corte frontal de la amígdala palatina.

- 1, músculo constrictor;
- 2, espacio periamigdalino;
- 3, cápsula amigdalina;
- 4, tabiques; 5, criptas;
- 6, nódulos linfoides;
- 7, pedículo con linfáticos eferentes.



El sistema linfático está compuesto histológicamente por linfocitos, células epiteliales y células de la estroma, que se disponen en órganos encapsulados o en acumulaciones difusas. Cabe recordar que estos órganos son *primarios*: médula ósea y timo, y *secundarios*: vasos linfáticos, tejido linfoides encapsulado (bazo, ganglios linfáticos) y tejido linfoides no encapsulado (anillo linfático de Waldeyer, placas de Peyer, tracto genitourinario). Por tanto, el anillo linfático de Waldeyer es un órgano linfático secundario.

Cuando un antígeno llega a la faringe, es fagocitado y procesado por el macrófago. A continuación, el macrófago ingresa en los ganglios linfáticos regionales y presenta en su membrana las fracciones del antígeno procesado. El linfocito T reconoce estas fracciones antigénicas y genera una expansión clonal que se dirige al tejido involucrado, donde produce una *verdadera respuesta inflamatoria*. Por su parte, los linfocitos B también son estimulados por un mecanismo similar, que les permite adquirir la capacidad de sintetizar y secretar anticuerpos. En un primer encuentro con el antígeno se secretan fundamentalmente anticuerpos de tipo IgM, pero ante una segunda estimulación por el mismo antígeno se genera una respuesta inmunitaria más enérgica y rápida, con liberación de IgG.

El anillo linfático de Waldeyer crece de manera progresiva desde los nueve meses de edad, pero lo hace más intensamente entre los 3 y los 5 años, debido a los distintos estímulos antigénicos que recibe. A esta edad el niño alcanza un equilibrio *inmunológico*, por lo cual se detiene el crecimiento del anillo linfático de Waldeyer y su relación con el tamaño craneofacial comienza a disminuir.

## SEMIOLÓGIA FARÍNGEA

El examen clínico ocupa un lugar esencial en el diagnóstico de las afecciones faríngeas. Este órgano es accesible a la vista en su totalidad, sea directamente (orofaringe) o indirectamente mediante espejos o endoscopios rígidos o flexibles (rinofaringe e hipofaringe).

Para realizar un correcto examen es imprescindible contar con una buena fuente lumínica que no distorsione la tonalidad de las estructuras.

El enfermo, con su cintura escapular relajada, permanece sentado frente al médico, quien le solicita que abra la boca y deje su lengua detrás de la arcada dentaria. Debe ser liberado de eventuales prótesis dentarias. Los reflejos nauseosos se limitan evitando el contacto de los instrumentos con la base de la lengua. Puede ser necesaria la anestesia local en caso de reflejos excesivos.

Se comienza por inspeccionar el estado de la mucosa yugal, el paladar, las encías, las piezas dentarias, la lengua y el piso de la boca. La pared posterior y los pilares anteriores son fácilmente accesibles a la vista. Puede verificarse la presencia de pequeñas formaciones generalmente redondeadas y de diversos tamaños, correspondientes a nódulos linfoides. Por el contrario, el examen de las amígdalas puede necesitar la retracción de los pilares con un estilite romo para explorar las criptas amigdalinas o el polo superior amigdalino.

La base del pilar posterior, el repliegue glosamigdalino, la base de la lengua y la *vallecula* (repliegue glosopiglotico) solo pueden ser vistos con espejo.

La sensibilidad se explora con un portaalgodón realizando toques suaves en los diversos territorios.

La movilidad del velo del paladar (IX par) se comprueba haciendo pronunciar la vocal "a". Ante una paresia o parálisis unilateral se observará desviación del velo por tracción de la musculatura hacia el lado sano. Si el proceso es bilateral, el velo cuelga (signo del telón) y no cierra la rinofaringe, con escape de aire hacia la nariz al fonar (rinolalia abierta) y de líquidos al deglutir (reflujo nasal). La parálisis de un constrictor superior de la faringe (IX par) se pone de manifiesto por la tracción del músculo sano contralateral (signo del cortinado). En la práctica, la ageusia del tercio posterior es un claro signo de lesión del X par.

La rinofaringe es examinada por rinoscopia posterior. Para ello se deprime suavemente la lengua con el bajalenguas y se le indica al enfermo que respire por la nariz evitando contraer las fauces. Se ubica un espejillo de diámetro pequeño, entibiado, por detrás del paladar blando; el haz de luz frontal se proyecta en el espejillo e ilumina la rinofaringe, lo que permite observar los elementos anatómicos (fig. 3-5, A y B). Si esta maniobra fuese imposible de realizar por los reflejos que despierta, se debe recurrir al examen endoscópico.

La hipofaringe es explorada por laringoscopia indirecta. Se procede a la tracción de la lengua con la mano izquierda y se aplica un espejillo grande sobre el paladar blando orientado hacia abajo. De esta manera se ve la base de la lengua con la amígdala lingual que le otorga un aspecto irregular y los senos piriformes (véase fig. 4-11). La fonación permite abrir parcialmente los senos piriformes para su examen. Se debe dar valor entonces a signos indicativos de patología, como estasis salival, inmovilidad de las cuerdas vocales o edema de los senos piriformes que determina su apertura asimétrica.

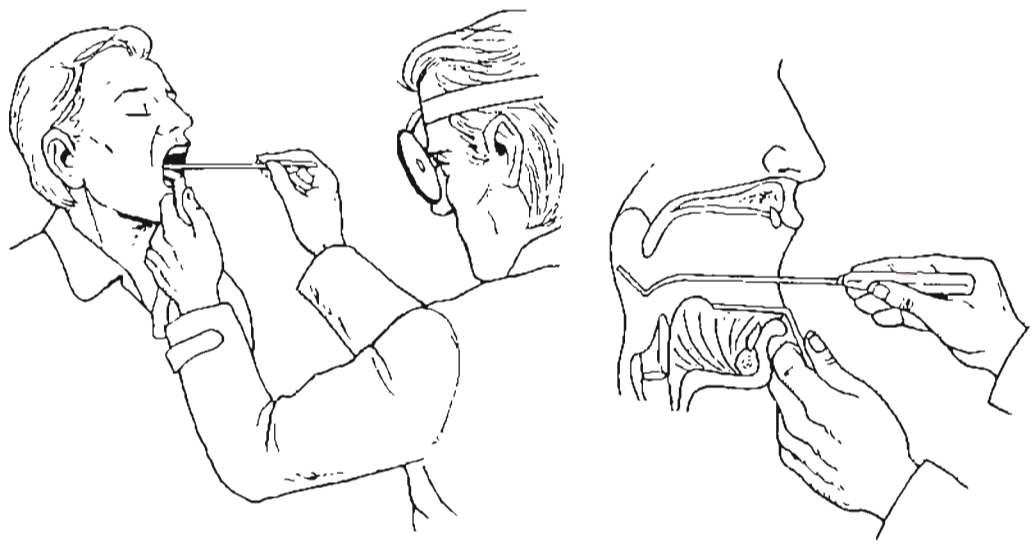
La palpación intraoral permite evaluar la consistencia y luxabilidad de la amígdala y de los procesos flemmonosos (periamigdalinos, retrofaríngeos) y tumorales. Esta maniobra también es útil para objetivar la insuficiencia velopalatina (mala oclusión de la rinofaringe por el velo del paladar) al palpar un paladar corto, tanto óseo como blando. Asimismo, permite descartar la presencia de una lesión bajo una mucosa normal, especialmente a nivel de la amígdala palatina y de la base de la lengua, donde la mucosa recubre un tejido linfoides de aspecto irregular.

En la palpación externa cervical se debe hallar la crepitación laríngea, que se obtiene al movilizar la laringe en sentido lateral contra la columna cervical; su ausencia permite sospechar una lesión retrocricóidea.

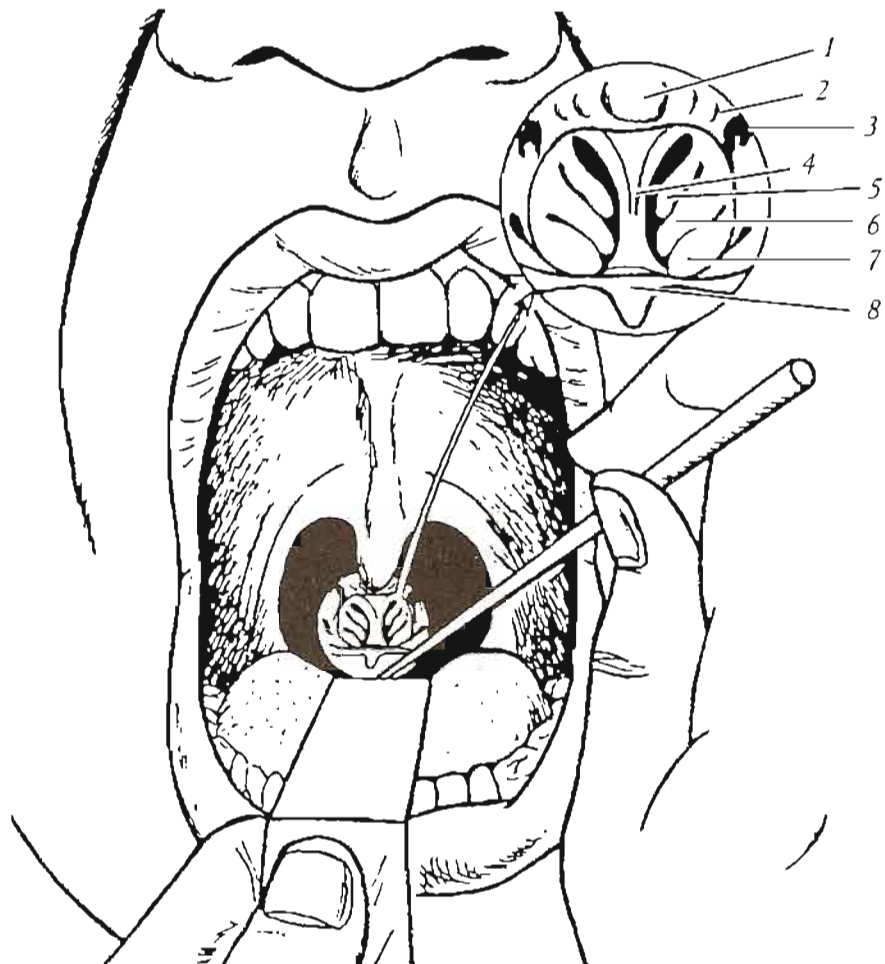


Fig. 3-5. Rinoscopia posterior. A. Esquema de la maniobra realizada por el examinador.

B. Vista de la rinofaringe y las coanas. 1, techo de la rinofaringe con tejido linfóideo remanente; 2, fosita de Rosenmüller; 3, orificio faríngeo de la trompa de Eustaquio; 4, borde posterior del vómer; 5, cornete superior; 6, cola del cornete medio; 7, cola del cornete inferior; 8, paladar blando y úvula.



B



La palpación de la hipofaringe y de los senos piriformes consiste en el desplazamiento de la laringe hacia un lado mientras los dedos de la otra mano se deslizan por dentro del borde posterior del cartílago tiroides del otro lado.

El examen se completa con la palpación de las cadenas ganglionares cervicales.

**Examen con instrumentos ópticos.** La utilización de instrumentos ópticos ha mejorado en la actualidad la confiabilidad del examen de regiones difíciles (especialmente la rinofaringe) y permite examinar a los niños sin anestesia general. Se utilizan actualmente ópticas de luz fría. Todos los exámenes se realizan con anestesia tópica. Se emplean los siguientes dispositivos:

- Fibroscopio de pequeño diámetro, introducido por vía nasal. Permite contornear los obstáculos anatómicos que se encuentran en el examen

clásico con espejos. Es el método más utilizado y que brinda mejor información del estado de toda la faringe.

- Ópticas rígidas de pequeño diámetro con visión recta o de 30° o 45° por vía nasal (rinofaringoscopia) con retracción de la mucosa (adrenalina).
- Ópticas rígidas de 90° y 70° por vía oral, para la visualización de la hipofaringe y la rinofaringe.

## PROCESOS INFLAMATORIOS DE LA FARINGE

Los procesos inflamatorios de la faringe (faringoamigdalitis) pueden ser agudos, crónicos o específicos (clasificación de Libonatti y Tchoulamjan modificada). Los agudos pueden ser superficiales o profundos, según la profundidad de los tejidos comprometidos.

### FARINGOAMIGDALITIS AGUDAS SUPERFICIALES

**Definición.** La faringoamigdalitis aguda superficial es la inflamación superficial de la mucosa y el corion de la faringe y las amígdalas palatinas que se manifiesta por tumefacción y enrojecimiento.

Se clasifica como faringoamigdalitis primaria o genuina cuando el proceso fundamental de la enfermedad asienta en las fauces; en cambio, cuando el compromiso de la orofaringe representa solo una manifestación parcial de un cuadro clínico general o sistémico o su puerta de entrada, se clasifica a la afección como secundaria (tabla 3-1). Las faringoamigdalitis agudas superficiales primarias o genuinas se dividen según la forma clínica de presentación (tabla 3-1).

#### Faringoamigdalitis agudas superficiales primarias

**Patogenia.** La puerta de entrada habitual es la oral y se produce por la vehiculización del agente etiológico con las microgotas de Flügge en el aire y en el polvo inspirados, así como por contacto directo con el enfermo o con utensilios por él utilizados. La infección se ve favorecida por los cambios extremos de temperatura y por los ambientes con escasa humedad (estufa, aire acondicionado).

El grado de compromiso de la orofaringe depende de la cantidad y virulencia de los microorganismos patógenos actuantes y de la resistencia natural del individuo (inmunidad).

Primarias o genuinas
Faringoamigdalitis eritematosa o congestiva
Faringoamigdalitis eritematopultácea
Faringoamigdalitis pseudomembranosa
Faringoamigdalitis ulceronecrótica
Faringoamigdalitis vesiculosa
Secundarias o sintomáticas
Enfermedades infecciosas
Patología hemática
Intoxicaciones

Tabla 3-1. Clasificación de las faringoamigdalitis agudas superficiales.

## Faringoamigdalitis eritematosa o congestiva.

1. Faringitis eritematosa estacional. Llamada habitualmente *angina roja*, es generalmente de etiología viral (rinovirus, mixovirus, coxsackie) y predomina en otoño e invierno. Tras un corto período de incubación (1 a 3 días), se manifiesta por un cuadro febril con malestar general, escalofríos, astenia, ardor faríngeo y moderada odinofagia. La orofaringe revela congestión en su pared posterior, los pilares y la úvula, con escaso compromiso de las amígdalas palatinas (fig. 3-6). Es frecuente que se acompañe de congestión nasal, rino-rrea serosa o mucosa (rinofaringitis) y tos seca o productiva (faringotraqueítis). La fórmula hemática muestra un recuento normal de glóbulos blancos o leucopenia con linfocitosis relativa.

Habitualmente no presenta complicaciones, pero puede producirse una sobreinfección y transformarse en una faringoamigdalitis eritematopultácea o provocar a distancia otitis media aguda, sinusitis u otros trastornos.

2. Faringitis de la gripe. Es causada por el virus de la gripe (influenza). Por ser muy contagiosa, provoca extensas epidemias. Presenta gran repercusión general, con astenia, adinamia, cefalea, artralgias y mialgias; la temperatura alcanza los 39 a 40°C, y el cuadro faucial (faringoamigdalitis) pasa a segundo plano.

Evoluciona favorablemente en 4-5 días, pero cuando se le asocian gérmenes como el estreptococo, el neumococo o el estafilococo puede complicarse con bronquitis, bronconeumonía, alteración de los pares craneales (oftalmoplejía, encefalitis, etc.), cuadros todos ellos de extrema gravedad.

Una complicación causada por el propio virus es la otitis viral, con la clásica miringitis bullosa.

3. Fiebre adenofaringoconjuntival. Como su nombre lo indica, a la clásica faringitis eritematosa se le suman una conjuntivitis y gran repercusión en las cadenas ganglionares cervicales. Es causada por un adenovirus que tiene la característica de poder permanecer en las adenoides en forma latente entre las crisis.

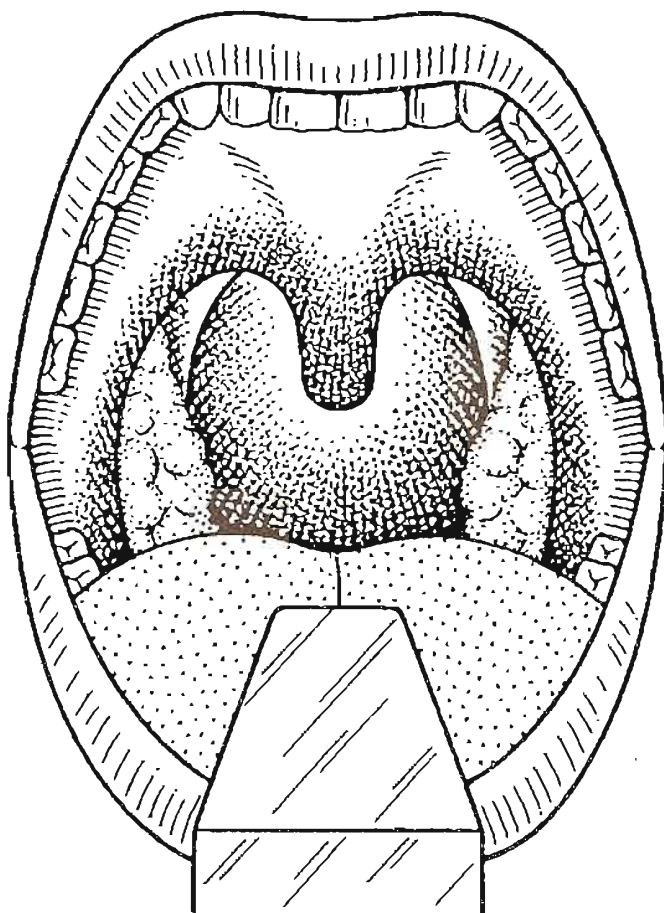


Fig. 3-6. Faringoamigdalitis eritematosa o congestiva.



4. Faringitis bacterianas. La mayoría se atribuyen al estreptococo  $\beta$ -hemolítico del grupo A. Son de comienzo brusco, con adenitis submaxilar y un síndrome general de tipo séptico, con intensa odinofagia. Predomina el eritema localizado en las amígdalas y pueden hallarse petequias en el paladar. En el hemograma hay leucocitosis y neutrofilia.

Observando solo la sintomatología faucial no resulta sencillo llegar a un diagnóstico de certeza entre la faringitis bacteriana y viral, por lo cual a menudo se solicita hisopado de las fauces para examen directo, cultivo y tipificación de gérmenes.

**Tratamiento.** Estriba en las siguientes medidas:

- a) Reposo de acuerdo con el estado general.
- b) Dieta blanda, sin picantes y no fría.
- c) Antiinflamatorios no esteroideos: ibuprofeno, paracetamol u otros.
- d) Localmente, gargarismos tibios con bicarbonato de sodio, antisépticos o ambos. Se pueden agregar aerosoles y caramelos con antibióticos de superficie.
- e) Ante sintomatología congestiva nasal: antihistamínicos (loratadina, etc.) y descongestivos (pseudoefedrina).
- f) Ante traqueítis-traqueobronquitis: fluidificantes, expectorantes y nebulizaciones.
- g) Si hay sospecha clínica de sobreinfección bacteriana se utilizarán antibióticos (véase Faringoamigdalitis eritematopultácea).

#### Faringoamigdalitis eritematopultácea

**Etiología.** El agente etiológico habitual es el estreptococo  $\beta$ -hemolítico del grupo A (90%); también son responsables el neumococo, el estafilococo y *Haemophilus influenzae*. Cuando la infección es por neumococos puede presentar pseudomembranas, por lo que será tratada más adelante. Los estreptococos de los grupos C y G pueden causar faringoamigdalitis indiferenciables de las del grupo A (cursan con antistreptolisina O elevada en el 50% de los casos), aunque sin las complicaciones a distancia.

Suele aparecer por brotes en forma epidémica en pequeñas comunidades cerradas (escuelas, cuarteles, etc.).

**Manifestaciones clínicas.** Se presenta como una faringitis de comienzo brusco, con la característica principal de intensa odinofagia que puede llevar a la disfagia. Cursa con temperatura elevada, gran compromiso general y voz gangosa. Puede haber otalgia referida, halitosis y lengua saburral. En general se desarrollan adenopatías yugulocarótideas altas dolorosas, especialmente en el ángulo mandibular.

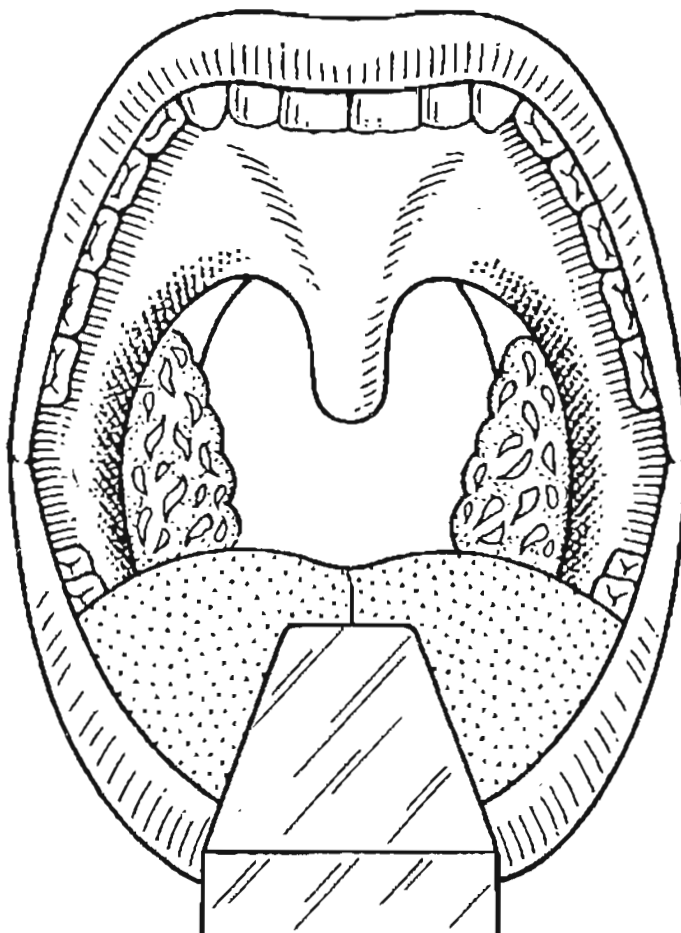
En los niños puede acompañarse de náuseas y dolor abdominal (en especial en la fosa ilíaca derecha) por compromiso de los ganglios mesentéricos, cuadro que puede simular una apendicitis aguda.

Las amígdalas aparecen rojas y tumefactas, recubiertas de un exudado purulento en forma de puntillado (amigdalitis pultácea) o confluyente (amigdalitis lacunar), de color blanco grisáceo. El velo del paladar, la úvula, la pared posterior de la faringe y los pilares palatinos están inflamados (fig. 3-7). En el paladar suele verse un puntillado petequial que orienta hacia la etiología estreptocócica.

**Exámenes de laboratorio.** El hemograma revela leucocitosis de más de  $10.000/\text{mm}^3$  con predominio de polimorfonucleares, y hay eritrosedimentación acelerada.

Fig. 3-7.

Faringoamigdalitis  
eritematopultácea.



La determinación en sangre de anticuerpos contra el estreptococo  $\beta$ -hemolítico es útil para corroborar una enfermedad estreptocócica pasada y la sensibilización del sujeto a este germen. Se realizan pruebas inespecíficas y específicas:

- a) Inespecíficas: ASTO (antiestreptolisina O). El valor normal depende de la técnica utilizada en cada laboratorio y suele ser de hasta 200 U Todd.
- b) Específicas: estreptozima (estreptolisina, estreptocinasa, hialuronidasa, desoxirribonucleasa, difosopiridinnucleotidasa). Se elevan a partir de los 10-20 días del comienzo de la infección, por lo cual su utilidad radica en el estudio retrospectivo ante la sospecha de fiebre reumática y no para el episodio agudo. No miden la gravedad de la infección, sino el grado de sensibilización al estreptococo.

La elevación de los niveles de ASTO y estreptozima solo refiere infecciones pasadas y puede perdurar hasta 4 meses, por lo cual no indica enfermedad actual. En estos casos no se requiere tratamiento si no hay clínica ni cultivo positivos.

**Evolución.** La enfermedad local evoluciona normalmente a la curación en 7-10 días, con recuperación completa.

**Complicaciones. LOCALES.** Consisten en flemón periamigdalino, flemón laterofaríngeo, otitis media aguda y sinusitis.

**A DISTANCIA. Septicemia.** Es infrecuente en la era antibiótica.

**Fiebre reumática.** Solo el 3% de las faringitis estreptocócicas no tratadas la desarrollan; hay por lo tanto factores del huésped que la determinan. Cabe destacar que solo algunas cepas de estreptococo del grupo A son reumatógenas, y todas ellas son faríngeas.

El sistema inmunitario del paciente genera anticuerpos contra los antígenos bacterianos circulantes, lo que da lugar a reacciones antígeno-anticuerpo

que reaccionan en forma cruzada y afectan principalmente el endotelio vascular. Los órganos más afectados son los riñones, el endocardio y las articulaciones.

Solo a partir de los 7 a 9 días de iniciada la amigdalitis puede comenzar el fenómeno de autoagresión. Eso da un margen de tiempo para instaurar el tratamiento en los casos en que por alguna razón este no se pudo iniciar de inmediato.

Cuanto más tiempo permanezca en las fauces el estreptococo, mayor será el riesgo de fiebre reumática. Y si se presenta la enfermedad y no se elimina el foco faucial, el riesgo de recidiva aumenta 10 a 20 veces.

*Glomerulonefritis aguda.* Es causada por el mismo mecanismo. Puede haber cepas nefrógenas en las fauces y también en la piel.

**Diagnóstico.** El diagnóstico presuntivo se realiza por la clínica, y el de certeza, por el cultivo de fauces. Pero el cultivo negativo del exudado faringoamigdalino no excluye la existencia de infección estreptocócica dado que pueden existir falsos negativos.

Está indicado realizar hisopado de fauces para tipificación del germen en los siguientes casos:

1. Cuadro que no remite a pesar del tratamiento correcto (véase más adelante).
2. Pacientes con antecedentes de fiebre reumática, glomerulonefritis aguda o artralgias.
3. Pacientes con faringoamigdalitis a repetición.
4. Comunidades cerradas en las que se registran episodios a repetición, para la búsqueda de portadores asintomáticos.
5. Pacientes inmunodeprimidos con faringoamigdalitis.

En los casos que no cumplan con estos requisitos el diagnóstico es clínico y el hisopado se considera innecesario. En tales circunstancias se pasa directamente al tratamiento.

**Test rápido.** Es una prueba que permite confirmar la presencia de estreptococos en pocos minutos. Consiste en anticuerpos contra el estreptococo  $\beta$ -hemolítico del grupo A retenidos en un medio de fijación que, al ser puestos en contacto con el antígeno específico, viran de color. Se realiza entonces un hisopado de fauces que se expone a estos anticuerpos, con obtención inmediata del resultado.

**Diagnóstico diferencial.** Se plantea esencialmente con las siguientes entidades:

*Faringitis viral.* Presenta mayor compromiso de orofaringe y rinofaringe, con leve afección amigdalina y signos generales más atenuados.

*Difteria.* Muestra pseudomembranas grisáceas, adherentes y que invaden las estructuras adyacentes a las amígdalas (pilares, paladar). Al extraerlas, dejan un lecho sangrante y se reproducen con rapidez. El cuadro general es tóxico, con palidez de la piel y las mucosas, curva subfebril o hipotermia y taquicardia que no guarda proporción con la fiebre, por impregnación tóxica bulbar.

*Mononucleosis infecciosa.* Las fauces pueden presentar una forma eritematosa o eritematopultácea, pero la astenia es mayor y la reacción adenopática es más acentuada y generalizada, con esplenomegalia. Puede haber exantema, que aparece al medicar con amoxicilina, e ictericia. El laboratorio establece el diagnóstico de certeza por las células linfocíticas atípicas y por el monotest.

*Otras amigdalitis pultáceas* (por estafilococo, neumococo, etc.). El diagnóstico diferencial se efectúa sobre la base del cultivo.



Tratamiento. Se adoptarán las siguientes medidas:

1. Reposo según el estado general.
2. Dieta blanda sin picantes y no fría.
3. Antiinflamatorios no esteroideos: ibuprofeno, paracetamol, ácido acetilsalicílico, etcétera.
4. Localmente, gargarismos tibios con bicarbonato de sodio; se puede agregar un anestésico local, así como aerosoles y caramelos con anestésico local.
5. Antibióticos. En las infecciones por estreptococos y neumococos es de elección la penicilina (el estreptococo del grupo A prácticamente no ha desarrollado resistencia). Se administra fenoximetilpenicilina por vía oral, en dosis de 50.000 U/kg/día, dividida en tres o cuatro tomas, en los niños, y 1.000.000 U cada 8 horas en los adultos. El tratamiento se mantiene por 10 días, para evitar que el paciente pase al estado de portador. Se utiliza la vía parenteral cuando se duda de que el paciente cumpla el tratamiento oral; se administra entonces penicilina G benzatínica intramuscular en dosis única (< 15 kg: 600.000 U; 15 a 45 kg: 1.200.000 U; > 45 kg: 2.400.000 U). Si el paciente presenta alergia a la penicilina, pueden utilizarse los macrólidos.

A pesar de que en la gran mayoría de los casos existe una buena respuesta clínica al tratamiento, un porcentaje continúa con cultivos positivos después del tratamiento adecuado (hasta el 20%). Esto se sospechará en pacientes con faringitis pultácea a repetición. La causa sería la presencia de cepas de estreptococos tolerantes (en los que la penicilina actúa como bacteriostático en vez de bactericida a dosis usuales) o la coexistencia de otros microorganismos productores de  $\beta$ -lactamasa (*B. melaninogenicus*, *S. aureus*, *B. catarrhalis*, *H. influenzae*). En estos casos, con cultivo positivo, se administra penicilina a dosis habitual por 10 días y los últimos 4 días de tratamiento se agrega 300 mg de rifampicina cada 12 horas (en los niños: 10 mg/kg/día, divididos en dos tomas).

#### Enfoque del paciente con faringitis

Cuando un paciente inicia un cuadro clínico caracterizado por fiebre, adenopatías cervicales y enrojecimiento de la faringe (especialmente de los pilares anteriores), debe, en primer lugar, prestarse atención a su edad. Si es menor de tres años, es muy probable que la etiología sea viral. La actitud que ha de adoptarse debe ser expectante con medicación sintomática. Cuando en la evolución de este cuadro aparece secreción amigdalina (amigdalitis pultácea), debe efectuarse un cultivo de exudado de fauces para descartar etiología estreptocócica. Si la determinación se efectúa con el test rápido, ante un resultado positivo se medica con penicilina. Si se realiza cultivo y existe sospecha clínica de etiología bacteriana, se puede medicar empíricamente hasta obtener el resultado del cultivo.

Cuando el niño con faringitis es mayor de 5 años, existe más probabilidad de que el compromiso faríngeo eritematoso sea el comienzo de una forma eritematopultácea bacteriana. Debe cultivarse y no medicar, pues la sensibilización al estreptococo  $\beta$ -hemolítico del grupo A demora 7 a 9 días en instalarse, es decir, que da tiempo. Si se efectúa un test rápido, el tratamiento puede instituirse de inmediato. Debe recordarse que, si bien existe una correlación entre la presencia de exudado pultáceo y una infección bacteriana, un cuadro viral también puede ocasionarlo y que los agentes bacterianos pueden ser otros distintos del estreptococo  $\beta$ -hemolítico del grupo A (neumococo, *Haemophilus*); por eso, el cultivo es determinante.

Cuando un paciente refiere haber padecido episodios recurrentes de faringoamigdalitis pultácea, deben realizarse estudios de laboratorio que incluyan

hemograma, eritrosedimentación, ASTO, estreptozima y prueba del lárex, a fin de determinar la causa real y la repercusión de las infecciones anteriores.

El grupo comprendido entre los tres y cinco años es el que más dudas puede ofrecer respecto al factor causal. Por lo tanto, es al que se debe prestar más atención para un correcto diagnóstico etiológico de la enfermedad.

Cuando a pesar de un esquema correcto de seguimiento longitudinal del paciente la afección se transforma en recurrente, debe agregarse rifampicina los últimos cuatro días de tratamiento. Si no obstante todo esto el paciente continúa con recurrencias, debe efectuarse un prolijo estudio que permita detectar factores predisponentes en el paciente y un estudio familiar en búsqueda de algún miembro del hogar que presente o haya presentado también sintomatología faríngea. Si se determinara un portador con síntomas, se lo debe medicar en forma conjunta con el paciente en estudio.

Hay un grupo de adultos jóvenes que suelen presentar secreciones amigdalinas en forma asintomática (véase más adelante Amigdalitis). La secreción suele ser la causa en un alto porcentaje de casos de halitosis, pues esa secreción caseosa se produce por retención de bacterias muertas y secreción amigdalina. Este cuadro no puede resolverse con tratamiento medicamentoso y requiere de alguno de los tratamientos quirúrgicos que se mencionan en el apartado correspondiente.

## Faringoamigdalitis pseudomembranosas

### Difteria

Es una enfermedad infectocontagiosa producida por el *Corynebacterium diphtheriae*, el cual ejerce una acción directa sobre la mucosa orofaríngea y produce manifestaciones a distancia por una exotoxina específica.

**Epidemiología.** Esta afección ha disminuido su incidencia en los últimos años hasta hacerse prácticamente inexistente en nuestro medio. El hombre es el único reservorio de la enfermedad. El contagio se realiza por las gotitas de Flüge, por contacto cutáneo o por objetos contaminados (el microorganismo se conserva virulento fuera del cuerpo por un mes) entre el enfermo o convaleciente y el individuo susceptible. La mayor incidencia se registra en niños de 2 a 6 años. Es raro en lactantes y adultos, pero se puede observar en inmunocomprometidos. La vacunación concede inmunidad por 5 a 6 años.

**Patogenia.** El bacilo permanece fijo en la puerta de entrada y genera en la mucosa un exudado fibrinoso que coagula y "forma membrana" junto con restos de mucosa necrosada.

Cuando el bacilo es invadido por un bacteriófago, genera una exotoxina que afecta principalmente al miocardio y al sistema nervioso y en menor medida al riñón, las suprarrenales y otros órganos. A partir de esta toxina se han elaborado la vacuna y las inmunoglobulinas específicas.

**Manifestaciones clínicas.** Se presenta como una enfermedad local, habitualmente de la región faringoamigdalina, con formación de una pseudomembrana que muestra las siguientes características:

- a) color blanco nacarado o gris sucio;
- b) adherente: al ser extraída deja una superficie roja sangrante;
- c) coherente: no se disuelve en el agua y resiste las presiones;
- d) invasora: desde las amígdalas puede extenderse a los pilares, la úvula, la pared posterior de la faringe y la laringe;
- e) reproducible: vuelve a aparecer al cabo de 3 a 6 horas de ser extraída.

Esta pseudomembrana puede provocar la obstrucción de la vía respiratoria. Se acompaña de un síndrome tóxico causado por exotoxinas que se manifies-

ta por intensa palidez de la piel y las mucosas, taquicardia en discordancia con el cuadro subfebril, disnea y alteraciones neurológicas en los cuadros malignos.

Según las manifestaciones locales, la difteria se clasifica como faríngea (en sus formas común, grave o submaligna y maligna), laríngea o crup, nasal y correspondiente a otras localizaciones (cutánea, conjuntival, esofagogástrica).

**DIFTERIA FARÍNGEA. Forma común.** Es de comienzo insidioso con repercusión general y fiebre moderada. La odinofagia y la disfagia no son muy manifiestas. Las fauces presentan una pseudomembrana extendida a una sola amígdala. Si el paciente es tratado correctamente, desaparece a las 48 horas. Hay adenitis subangulomandibulares leves.

**Forma grave (submaligna).** Es de instalación primaria o secundaria a una forma común no tratada. En las fauces, las pseudomembranas tapizan las dos amígdalas, los pilares y la úvula (fig. 3-8). Se acompaña de halitosis y mayor adenitis con periadenitis. Los signos tóxicos generales son más intensos.

**Forma maligna.** Es excepcional. Puede ser primaria o secundaria a las formas común o grave. Al examen de las fauces, las pseudomembranas se observan grises negruzcas y ocupan toda la faringe y el paladar blando. Tienen zonas de necrosis. Hay intensa odinodisfagia, y los pacientes suelen sufrir epistaxis y vómitos. Las adenopatías son muy notables, con periadenitis y pérdida de la individualidad (cuello proconsular). Los signos tóxicos son muy manifiestos. Reviste mal pronóstico.

**DIFTERIA LARÍNGEA O CRUP DIFÉRICO.** Aparece en niños en forma secundaria a la difteria faríngea. Se produce por la presencia de pseudomembranas en la glotis, lo cual, sumado al edema de la mucosa, determina las tres etapas de este síndrome obstructivo laríngeo agudo:

**Fase disfónica.** Se caracteriza por voz ronca y tos, que luego se hacen apagadas o veladas.

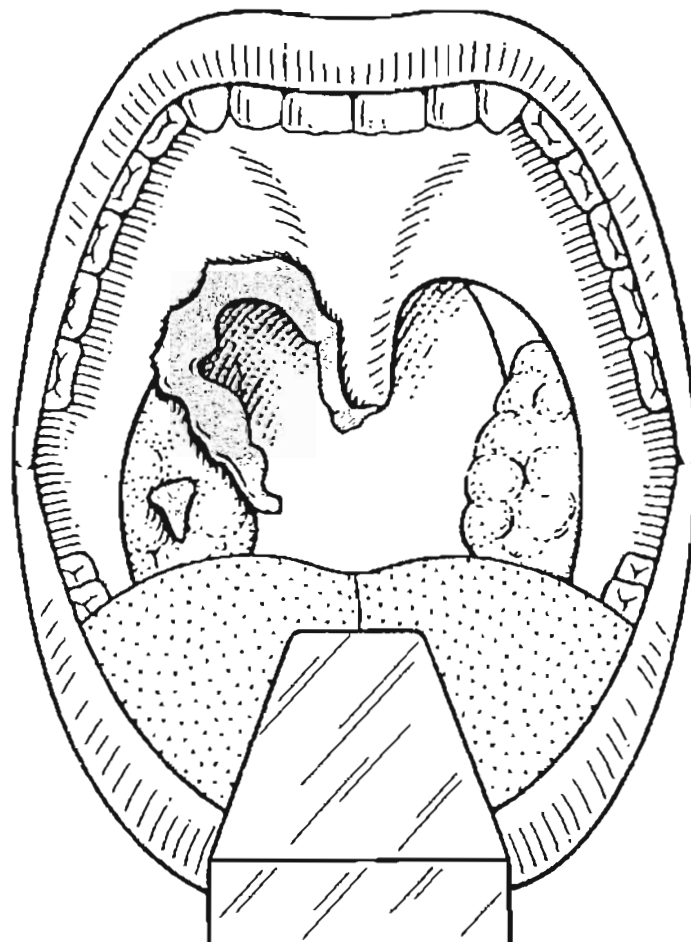


Fig. 3-8. Difteria faríngea.



*Fase disneica.* Hay accesos de disnea inspiratoria con cornaje y tiraje cada vez más intensos. En cada acceso de tos se pueden eliminar trozos de pseudomembranas, con mejoría solo parcial. Este período puede durar 1 a 2 días.

*Fase asfíctica.* Tras una respiración lenta y disneica, sobrevienen cianosis y la muerte por asfixia o paro cardíaco en escasas horas.

**DIFTERIA NASAL.** Acompaña a la forma faríngea, y en el lactante es una localización primaria. Se observa rinorrea anterior, sanguinolenta, con erosión de las narinas y del labio superior. Las pseudomembranas se visualizan en el vestíbulo nasal.

**OTRAS LOCALIZACIONES.** La difteria cutánea, conjuntival, bucal y esofagogástrica es secundaria a la localización orofaríngea y rinofaríngea.

Además del cuadro local pueden aparecer manifestaciones tóxicas a distancia, ya sea de modo simultáneo o con posterioridad, tales como:

**MIOCARDITIS DIFTÉRICA.**

**NERVIOSAS:** parálisis del velo del paladar, de los músculos intrínsecos del ojo (parálisis de la acomodación), polirradiculoneuritis de los miembros.

**SÍNDROMES MALIGNOS.** *Precoz (de Verdoux).* Aparece a los 2 o 3 días, conformado por miocarditis tóxica y compromiso neurológico y suprarrenal que llevan al óbito.

*Secundario (de Marfan).* Aparece a los 7-15 días; consiste en hipotensión y oliguria por insuficiencia renal.

*Tardío (de Grenet-Mezard).* Aparece a los 40-70 días; se caracteriza por parálisis velofaríngea descendente y neumopatías por aspiración.

**Diagnóstico.** La clínica suele ser característica, pero se debe sospechar también ante toda angina en la proximidad de un caso confirmado.

La inmunofluorescencia con antitoxina diftérica marcada con fluoresceína permite el diagnóstico de inmediato.

El cultivo en medio de Löffler es el más adecuado. Se recuperan los gérmenes en 8 a 12 horas. En agar sangre el bacilo crece bien, pero más lentamente.

El examen directo mediante tinción con azul de metileno ofrece un 75% de positividad.

**Diagnóstico diferencial.** En la forma típica no presenta mayor dificultad; pero cuando la difteria no es típica, se debe diferenciar con las siguientes afecciones:

*Angina estreptocócica.* Es de comienzo brusco. El exudado, blanco amarillento, no forma pseudomembranas. La infección simultánea con estreptococo  $\beta$ -hemolítico es frecuente (30% de los casos), pero no modifica el cuadro clínico.

*Angina ulceronecrótica de Plaut-Vincent.* Presenta una membrana o exudado gris amarillento que, al ser desprendida, deja una zona ulcerada. Es fácil comprobar la asociación fusoespirilar en el examen directo.

*Hemopatías.* La leucemia aguda y la agranulocitosis pueden producir pseudomembranas. El hemograma hace el diagnóstico.

*Mononucleosis infecciosa.* Ante la duda, el laboratorio las diferencia.

*Candidiasis.* Presenta un exudado extendido, fácilmente eliminable.

*Pseudomembranas posmedicamentosas.* Se deben a un cuadro necrótico con exudado (citostáticos, cloranfenicol).

*Difteroides (Corynebacterium pseudodiphthericum, C. paradiphthericum, etc.).* Bacteriológicamente se pueden confundir, pero no ocasionan cuadro clínico. Son saprófitos de la mucosa urogenital.

**Tratamiento.** 1. *Antitoxina diftérica.* Debe administrarse cuando se sospecha la enfermedad, sin esperar la confirmación del laboratorio. Solo neutraliza la

toxina circulante y es ineficaz sobre la ya fijada en las células; por eso, resulta fundamental la prontitud de la aplicación. Previamente a su aplicación se realiza una prueba cutánea intradérmica.

La dosis dependerá de la forma clínica:

- Forma común: 1.000 U/kg, en una sola dosis intramuscular.
- Forma grave o submaligna: 2.000 U/kg, en una sola dosis intramuscular.
- Forma maligna, crup diftérico, síndromes malignos: 4.000 U/kg, un tercio de la dosis por vía intravenosa en solución fisiológica y el resto por vía intramuscular.

Si en 48 horas el cuadro clínico no mejora, se repetirá la dosis completa (aunque esto está en discusión).

2. *Antibióticos.* Se administran para acelerar la desaparición del germen y evitar las complicaciones por estreptococos. No alteran el curso de la enfermedad ni mejoran el pronóstico. Está indicada la penicilina G benzatínica en dosis de 50.000 U/kg/día, dividida en cuatro aplicaciones. Si el paciente es alérgico a la penicilina, pueden administrarse macrólidos o clindamicina (30 mg/kg/día).

3. *Medidas generales.* El paciente debe ser internado y hacer reposo absoluto durante tres semanas. Se le suministrará una dieta blanda o líquida; si fuera necesario, alimentación por sonda nasogástrica o parenteral. Es conveniente vacunarlos después de la curación para evitar la recidiva.

4. *Tratamiento del crup.* En caso de dificultad respiratoria, se humidificará el aire y se administrarán corticoides. Si presenta obstrucción respiratoria acentuada, se colocará un laringoscopio y, bajo visión directa, se aspirará (pero no arrancará) las membranas. Si fuera necesario, se recurrirá a la intubación. Y si no se logra intubar, a la traqueostomía.

5. *Profilaxis.* Se deben investigar los contactos con hisopado. Los portadores deben ser tratados con antibióticos. Junto con la vacuna se aplica antitoxina, 3.000 U por vía intramuscular.

### *Infecciones neumocócicas*

La seudomembrana, cuando se presenta, no es tan compacta como la diftérica, no presenta tendencia invasora ni se reproduce con facilidad. Tiene una superficie rugosa con cierta tonalidad verdosa, se introduce en todos los recovecos de la amígdala y la tapiza de modo no uniforme. El cuadro general es de tipo séptico, con temperatura elevada, rubicundez, escalofríos y taquicardia. El antibiótico de elección es la penicilina.

### *Candidiasis*

*Candida albicans* es un hongo que forma parte de la flora normal de la boca. Ciertas circunstancias, como defectos de la inmunidad celular (sida, leucemia, quimioterapia), tratamientos antibióticos de amplio espectro, diabetes, entre otras, permiten su proliferación y sobrecrecimiento y dan así lugar al cuadro de candidiasis.

*Manifestaciones clínicas.* El paciente refiere odinodisfagia progresiva que empeora a medida que la micosis se extiende hacia el esófago. En las fauces se puede expresar de dos formas: a) puntillado blanquecino rodeado de un halo congestivo; b) seudomembranas blanco grisáceas en la mucosa del paladar, la lengua, los carrillos, las amígdalas (fig. 3-9), con capacidad de extenderse hacia la faringe y el esófago (muguet). Se desprenden fácilmente con hisopo, son poco compactas y dejan una congestión subyacente.

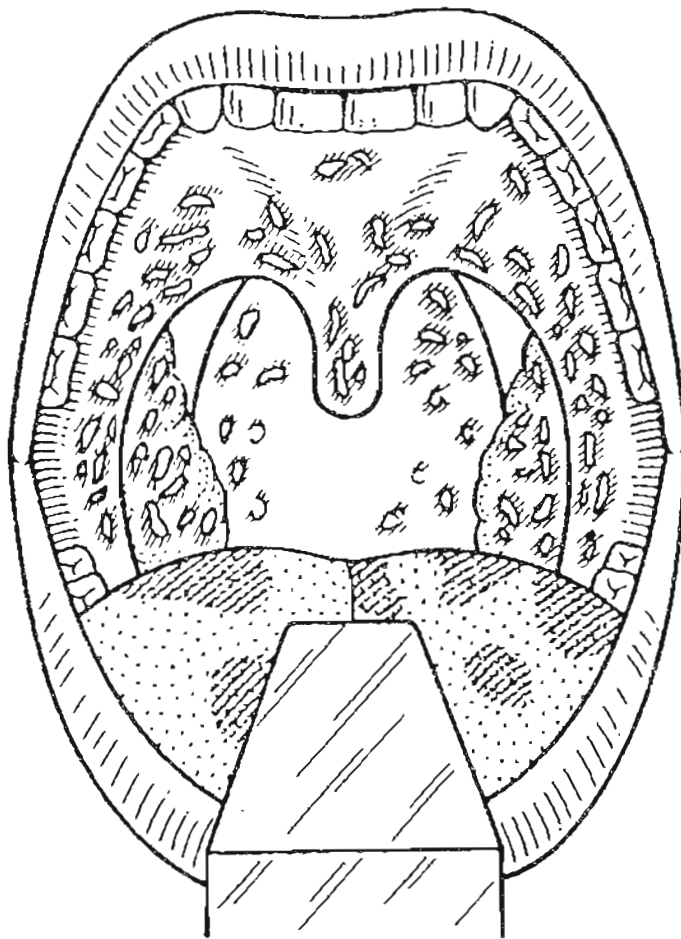


Fig. 3-9. Candidiasis bucofaríngea en su forma florida (muguet).

**Diagnóstico.** Es fundamentalmente clínico y se corrobora por el laboratorio. Las muestras son sometidas a tinción de Gram u otra coloración micológica y se cultivan en medios comunes y en agar glucosado (Sabouraud).

**Tratamiento.** Se administra nistatina en gotas o suspensión oral a razón de 1 ml (100.000 U) cuatro veces por día. Otra posibilidad es disolver en la boca una tableta vaginal cuatro veces por día. Se realizan asimismo buches con bicarbonato de sodio.

Si la lesión está muy extendida o no responde al tratamiento local, debe utilizarse ketoconazol de liberación lenta, un comprimido de 200 mg por día durante 10 días; también puede emplearse fluconazol, en dosis de 50-100 mg/día por un lapso de 10 días.

#### Angina ulceronecrótica de Plaut-Vincent

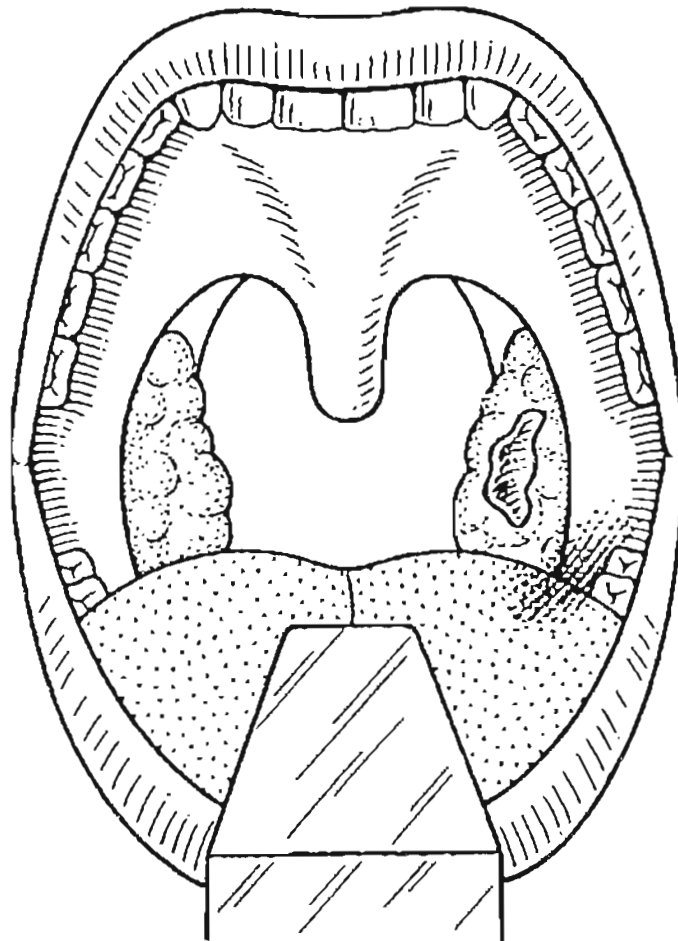
Es una lesión ulceronecrótica localizada generalmente en una amígdala palatina, que se acompaña de gingivostomatitis ulceromembranosa. Es una enfermedad no contagiosa que predomina en adultos jóvenes, favorecida por el mal estado dentario a raíz de una higiene deficitaria y por el estado general debilitado por desnutrición.

**Etiología.** Se debe a la asociación entre un germen del género *Fusobacterium* y *Borrelia vincentii* (asociación fusoespirilar). Ambos son saprófitos presentes en el sarro dentario.

**Manifestaciones clínicas.** Comienza en forma insidiosa, con dolor faríngeo leve unilateral. El cuadro es subfebril ( $37,5^{\circ}$ ), con poca alteración tóxica general. Sobre una de las amígdalas palatinas se ve una pequeña placa blanquecina, friable y fácilmente desprendible, que deja ver una úlcera de fondo necrótico, contornos irregulares y bordes sobreelevados (fig. 3-10). Esta lesión no sobrepasa los límites de la amígdala y cicatriza en 15 días aproximadamente. En el cuello se palpa una adenopatía subangulomandibular levemente dolorosa, homolateral respecto a la amígdala comprometida.



Fig. 3-10. Angina  
ulceronecrotica de  
Plaut-Vincent.



**Diagnóstico.** Se basa en la clínica y en el examen bacteriológico. El examen directo de una muestra teñida con coloración de Gram es suficiente para establecer el diagnóstico (solo aplicable a esta enfermedad). La fórmula hemática no muestra prácticamente alteraciones.

**Diagnóstico diferencial.** Debe hacerse con las siguientes afecciones:

*Chancro luético.* En este caso, la amígdala está indurada. Se deben realizar examen de fondo oscuro para visualizar treponemas y pruebas serológicas para la sífilis.

*Difteria.* Véase antes.

*Anginas ulcerosas hemopáticas.* El hemograma establece el diagnóstico.

*Carcinoma epidermoide de amígdala.* Es una lesión indurada con adenopatía fija. El diagnóstico lo da la biopsia.

**Tratamiento.** Estriba en las siguientes medidas:

1. Gargarismos y antisépticos locales.
2. Topificaciones de la úlcera con azul de metileno o nitrato de plata.
3. Antibióticos: la penicilina y derivados son de elección.
4. Mejorar el estado general y sobre todo el bucodentario.

#### Faringoamigdalitis vesiculosas

El virus del herpes es un virus DNA dermoneurótropo responsable en la faringe de dos entidades bien definidas, la gingivostomatitis herpética y el herpes zoster o zona faríngeo.

**Gingivostomatitis herpética.** Producida por el virus del herpes simple (HSV) tipo 1, se transmite por contacto directo, pero luego de la primoinfección las recidivas no necesitan un nuevo contacto debido a que el virus permanece inactivo en los ganglios nerviosos y reaparece ante distintos estímu-

los (exposición al sol, estrés, picantes, inmunodeficiencia, alergia alimentaria, traumatismos, etc.).

*Manifestaciones clínicas.* Es de comienzo explosivo, con temperatura elevada ( $38^{\circ}$ - $40^{\circ}\text{C}$ ), malestar general y decaimiento, disfagia y odinofagia intensas, con otalgia refleja. Afecta preferentemente a adultos jóvenes.

En las fauces se ven pequeñas vesículas perladas hialinas, rodeadas de una mucosa intensamente congestiva, que se extienden al paladar blando, las amígdalas, la úvula, la pared posterior de la faringe y las encías (fig. 3-11). Al cabo de pocas horas las vesículas se rompen y dejan una erosión del epitelio cubierta por un exudado fibrinoide amarillento, que si se hace confluyente puede semejar una pseudomembrana.

Puede acompañarse de herpes labial o nasal. La adenopatía es inconstante.

*Formas clínicas.* La gingivoestomatitis herpética puede ser: a) simple (la descrita); b) asociada a herpes genital (HSV tipo 2); c) asociada a una infección grave; d) recidivante; e) asociada a parálisis facial.

*Evolución.* Es una afección benigna, con remisión prácticamente total en 7 a 10 días.

*Diagnóstico.* Es eminentemente clínico. Una vez desaparecidas las vesículas, la odinofagia ayuda a hacer el diagnóstico.

*Tratamiento.* Se adoptarán las siguientes medidas:

1. Localmente, gargarismos tibios con anestésicos locales; aerosoles y caramelos con anestésicos locales.
2. Dieta blanda y no fría. Se deben evitar los picantes, los ácidos, la sal, el alcohol, el tabaco, el café, etcétera.
3. Generales: antiinflamatorios no esteroideos (ibuprofeno, paracetamol) y vitamina  $\text{B}_{12}$ .
4. Antivirales. El aciclovir aplicado en forma tópica en las primeras 24 horas acorta la duración de la enfermedad; se aplica en las lesiones cutá-

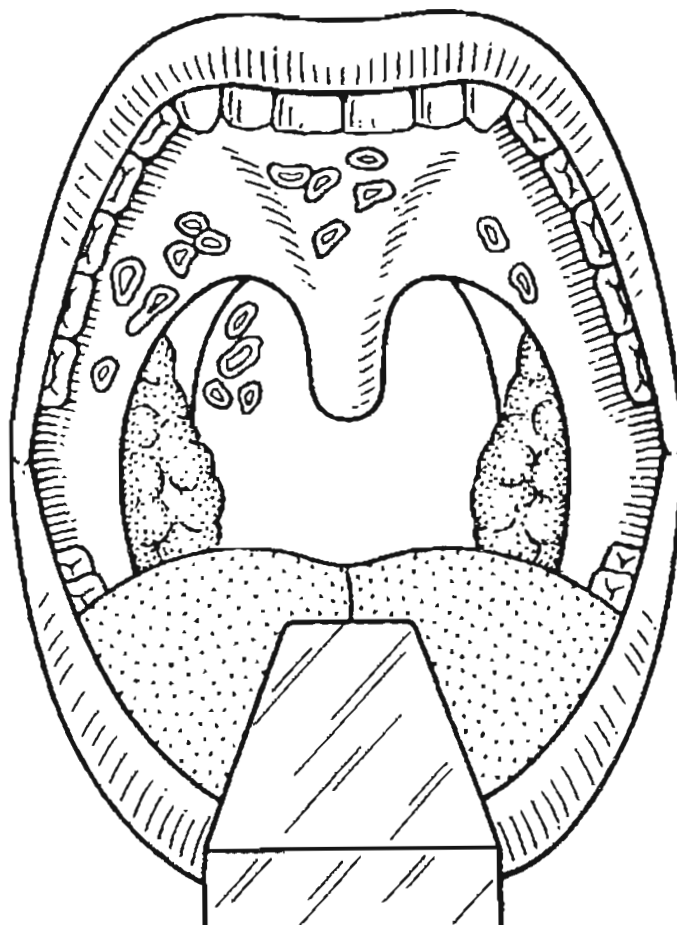


Fig. 3-11.  
Gingivoestomatitis  
herpética.

neas (herpes labial); la aplicación en las lesiones endoorales es dificultosa. La administración por vía oral es de 5 mg/kg/dosis en tres tomas diarias durante 5 días.

5. En los pacientes inmunodeprimidos es necesaria la terapéutica con aciclovir parenteral si se presenta una forma diseminada.

**Herpes zoster o zona faríngeo.** Es una afección dolorosa unilateral. El virus neurótropo sigue el trayecto del nervio glossofaríngeo o de la rama maxilar del trigémino. Es más frecuente en mayores de 50 años.

La evolución en general es benigna, pero cursa con mucho dolor y puede dejar algias faríngeas por tiempo prolongado.

*Manifestaciones clínicas.* Se caracteriza por odinofagia localizada en una hemifaringe. Se acompaña de fiebre, adenopatía discreta homolateral y leucocitosis con eosinofilia.

*Diagnóstico.* Se ven las vesículas siguiendo el trayecto nervioso, que al romperse dejan un exudado fibrinoide confluyente.

*Tratamiento.* Se indica aciclovir en dosis de 5 mg/kg tres veces por día por un lapso de 5 días.

**Herpangina.** Es un cuadro causado por el virus Coxsackie del grupo A, que afecta en especial a niños pequeños, generalmente en forma epidémica.

*Manifestaciones clínicas.* Es un cuadro de comienzo brusco, con temperatura elevada (39°C), cefalea, náuseas, vómitos, diarrea y astenia. A las 48 horas aparecen en el paladar blando unas microvesículas rodeadas de un halo congestivo que respetan las encías y las amígdalas. Se rompen a los 2 a 4 días con discreta odinofagia, sin repercusión ganglionar.

*Evolución.* Cura sin secuelas.

*Diagnóstico.* No ofrece mayores dudas en el caso de niños pequeños que presentan el cuadro clínico en época estival. Se puede aislar el virus de las fauces o la materia fecal y demostrar la elevación de anticuerpos específicos.

*Tratamiento.* Es sintomático.

## Faringoamigdalitis agudas superficiales secundarias

### Mononucleosis infecciosa

Se trata de una enfermedad viral aguda que afecta preferentemente a niños y adolescentes y que se caracteriza por fatiga, fiebre, faringitis, adenomegalias generalizadas y hepatoesplenomegalia.

**Etiopatogenia.** El agente productor de esta enfermedad es el virus de Epstein-Barr (EBV). Este virus tiene la capacidad de fijarse específicamente a las células de la faringe y de ahí dirigirse al torrente sanguíneo para introducirse dentro de los linfocitos B. En ellos induce la producción de un tipo de anticuerpos que pueden aglutinar hematíes de oveja y ternera, a los que se llamó anticuerpos heterófilos. La activación de los linfocitos T CD8+ en el plasma inducida por los linfocitos B explica la linfocitosis atípica que suele aparecer en esta enfermedad.

El contagio se realiza tras el contacto orofaríngeo (beso) con una persona sana pero portadora del EBV que disemina el virus desde su faringe. Los contagios en niños más pequeños suelen tener lugar cuando las condiciones sociales son realmente bajas. El período de incubación oscila en unos 30 a 50 días.

*Manifestaciones clínicas.* El paciente presenta generalmente astenia durante varios días, seguida de fiebre, faringitis y adenopatías. Puede simular un estado gripal común. La faringitis puede ser intensa, dolorosa y exudativa. Se puede parecer a una faringitis estreptocócica. Las adenopatías suelen verse en



las cadenas axilares, espinales, cervicales e inguinales. Si bien el aumento de tamaño de los ganglios suele ser bilateral, en algunos casos un solo ganglio aumenta de tamaño. La fiebre puede alcanzar los 40°C.

En el 50% de los pacientes se puede observar esplenomegalia. En otro porcentaje menor también es observable una hepatomegalia. Puede haber manifestaciones dermatológicas (erupciones), especialmente cuando se ha medicado equivocadamente con antibióticos  $\beta$ -lactámicos.

**Complicaciones.** La mayoría de los cuadros son autolimitados y se resuelven sin ninguna complicación. Entre las que pueden aparecer cabe citar las del sistema nervioso central (encefalitis, síndrome de Guillain-Barré, neuropatía periférica), las hematológicas (rotura esplénica, trombocitopenia y anemia hemolítica), las pulmonares (obstrucción de vías respiratorias por adenopatía e infiltrado intersticial) y las hepáticas (aumento de las transaminasas).

**Diagnóstico.** Se hace sobre la base del cuadro clínico y las pruebas de laboratorio. El hemograma revela leucocitosis con linfocitosis relativa, con linfocitos atípicos. Estos últimos pueden faltar o formar parte de hasta un 80% de la fórmula leucocitaria.

El hallazgo de anticuerpos heterófilos, sumado al cuadro clínico, es suficiente para confirmar el diagnóstico. Para ello se emplea la prueba de Paul-Bunnell-Davidsohn, que durante los primeros días del cuadro puede ser negativa. Ante la negatividad y la persistencia del cuadro clínico es útil repetir la prueba en los siguientes diez días para observar la seroconversión. El mononucleotest es más rápido, pero menos específico.

**Diagnóstico diferencial.** El síndrome clínico de mononucleosis infecciosa puede ser producido por otros gérmenes, como el citomegalovirus; estos casos cursan con anticuerpos heterófilos negativos, lo mismo que la toxoplasmosis, la hepatitis B o la rubéola.

**Pronóstico.** Esta enfermedad suele ser autolimitada, pero la recuperación completa puede llevar algunas semanas. La tasa de complicaciones suele ser muy baja, aunque en algunos casos estas resultan mortales (rotura esplénica, encefalitis, obstrucción de vías respiratorias).

**Tratamiento.** Es sintomático. El reposo de los pacientes es lo más importante, fundamental para evitar la rotura esplénica. Como antipirético conviene utilizar el paracetamol en lugar del ácido acetilsalicílico debido a la asociación de este último con el síndrome de Reye.

## Escarlatina

Es una enfermedad enantemoexantemática producida por el estreptococo  $\beta$ -hemolítico del grupo A (*S. pyogenes*). Se caracteriza por presentar manifestaciones locales (faringoamigdalitis) y generales (fiebre, vómitos y el exantema).

**Etiopatogenia.** Para que la infección por el estreptococo produzca este cuadro exantemático, la bacteria debe estar lisogenizada (parasitada) por un fago que sintetice la toxina eritrógena responsable.

**Manifestaciones clínicas.** El cuadro comienza en forma brusca con fiebre alta, escalofríos, cefaleas, vómitos y una angina roja muy dolorosa.

Las fauces presentan intensa congestión y edema, con las amígdalas rojas tumefactas y sus criptas cubiertas de un exudado blanco grisáceo. Hay formas ulceronecroticas o pseudomembranosas más graves. La lengua, intensamente saburral, se muestra congestiva en la punta y los bordes, con hipertrofia de las papilas gustativas que le dan un aspecto aframbuesado. A los 2 días la placa saburral se desprende y queda una superficie roja brillante. El paladar presenta lesiones puntiformes y petequiales que completan el cuadro.

El exantema es generalizado, de color rojo escarlata; comienza por la cara, el tronco y la espalda y se extiende a los miembros inferiores. Es una erupción puntiforme, sin espacio de piel sana, que da el aspecto de piel de lija.

Las adenopatías son submaxilares y cervicales, palpables y dolorosas.

**Evolución.** Al final de la primera semana cesa la erupción y disminuyen la fiebre y el compromiso general. El período de descamación se inicia por la cara y el tronco y permite hacer el diagnóstico retrospectivo de la enfermedad.

**Exámenes de laboratorio.** Revelan leucocitosis con neutrofilia y eosinofilia y eritrosedimentación acelerada. Hay incremento de los anticuerpos contra la estreptolisina O (ASTO) y prueba de estreptozima positiva a partir del séptimo día de la enfermedad.

Puede comprobarse la presencia del estreptococo  $\beta$ -hemolítico en el exudado de fauces.

**Complicaciones.** Lo habitual es la evolución benigna de la enfermedad, pero pueden registrarse complicaciones como otitis, sinusitis, mastoiditis y septicemia, así como complicaciones posestreptocócicas como la glomerulonefritis y la fiebre reumática.

**Tratamiento.** El antibiótico de elección es la penicilina (como se señaló anteriormente).

La enfermedad deja inmunidad que evita que se repita la escarlatina, pero no evita la faringoamigdalitis por estreptococos del grupo A.

## Sarampión

Se trata de una enfermedad de etiología viral (virus RNA) que produce a nivel faríngeo una faringitis con enrojecimiento difuso de las amígdalas y el paladar. Al tercer día aparecen las típicas manchas de Koplik en la mucosa yugal, rodeando la desembocadura del conducto de Stenon. Estas manchas presentan un centro amarillento o pálido rodeado de un halo congestivo y desaparecen a las 48 horas de iniciada la erupción cutánea.

## Rubéola

Es otra enfermedad exantemática de etiología viral (virus RNA). El exantema en este caso es poco manifiesto y se caracteriza por una congestión faucial con escaso compromiso amigdalino. En el paladar blando se puede detectar la presencia de un puntillado congestivo. Evoluciona favorablemente en 2 a 3 semanas.

## Manifestaciones faríngeas del sida

Esquemáticamente, existen cuatro tipos de manifestaciones faríngeas:

**Anginas.** Pueden ser totalmente banales, pero el carácter recidivante o persistente debe hacer sospechar el diagnóstico. Pueden asociarse con la sífilis, lo que dificulta el tratamiento del chancro primario.

**Ulceraciones.** Localizadas habitualmente a nivel de la pared posterior de la faringe, los pilares y el velo; habitualmente suelen extenderse a la mucosa yugal y labial y corresponden a la manifestación de un herpes o de una candidiasis.

**Enfermedad de Kaposi.** Asociada o no a las manifestaciones cutáneas, las lesiones mucosas son violáceas o rojas, localizadas a nivel de las mucosas bucal y faríngea, de tamaño y evolución variable.

**Hiperplasia linfoidea.** Tiene lugar en el anillo linfático de Waldeyer en individuos anteriormente normales.

## Manifestaciones faríngeas de las leucemias agudas

La leucemia aguda es una neoplasia maligna del tejido hematopoyético. Se caracteriza por una proliferación clonal de las células inmaduras mieloides o linfoides que sustituyen a la médula ósea normal. La leucemia aguda afecta a alrededor de 3 de cada 100.000 habitantes por año. La forma linfoblástica es más frecuente en los niños, mientras que la mieloblástica aparece a todas las edades.

La leucemia aguda linfoblástica del niño es la principal causa de mortalidad en este grupo etario. Existen factores constitucionales que favorecerían su aparición: enfermedad de Fanconi, síndrome de Bloom, déficit inmunitarios, trisomía 21, o bien factores secundarios a enfermedades hemorrágicas (hemoglobinuria paroxística nocturna, linfomas, mielomas), radiaciones ionizantes o exposición a agentes químicos (benceno, amianto, quimioterapia anti-neoplásica).

**Manifestaciones clínicas.** Entre las manifestaciones faríngeas de las leucemias agudas pueden observarse anginas de cualquier tipo e irritación del tejido amigdalino. En este caso se observa una hipertrofia asimétrica. Otra manifestación faucial puede ser una gingivitis hipertrófica con tumefacción del borde libre de las encías, edema importante y ulceración que sangra al menor contacto. Estos elementos se deben tener en cuenta cuando son concomitantes con los signos de una pancitopenia: palidez; disnea asociada con anemia; astenia; fiebre en relación con un estado infeccioso asociado a leucopenia; púrpura trombopénica que afecta la mucosa bucal y faríngea asociada a aftas y ulceraciones debidas a la neutropenia, con gingivorragias espontáneas o provocadas por el cepillado; tumores cutáneos (esencialmente en las formas monoblásticas y mielomonocíticas, denominados cloromas).

**Diagnóstico.** El diagnóstico se establece por el análisis de laboratorio. Se basa en el hemograma y el mielograma. Debe buscarse la asociación de anemia, habitualmente normocítica-normocrómica, con una tasa de reticulocitos disminuida, recuento leucocitario disminuido y formas blásticas en el extendido. El mielograma es indispensable y permite confirmar el diagnóstico al objetivar más de un 30% de blastos y precisar el tipo de leucemia aguda. En cuanto a la biopsia medular, se reserva para los casos en que hay dificultad para la aspiración y frotis pobre.

**Tratamiento.** Se basa fundamentalmente en la quimioterapia. Esta puede ser de inducción (para obtener la remisión completa) o de consolidación (con otros fármacos, para evitar la selección de clones resistentes). La antibioterapia se reserva para los casos en que se presenta un síndrome infeccioso general o local.



## Manifestaciones faríngeas de los síndromes hemorrágicos

Son varias las entidades nosológicas que pueden ser responsables de síndromes hemorrágicos con manifestaciones faríngeas. Entre ellas, las más importantes son las enfermedades de las plaquetas (púrpura trombocitopénica idiopática, púrpura trombótica trombocitopénica, síndrome urémico hemolítico, enfermedad de von Willebrand, etc.) y los trastornos de la coagulación (p. ej., hemofilia).

**Alteraciones plaquetarias.** El síndrome hemorrágico cutaneomucoso asocia petequias y equimosis espontáneas o provocadas por traumatismos mínimos. A nivel de la mucosa faríngea, las lesiones predominan en el velo del paladar, las amígdalas y la pared posterior. En algunos casos se forman vesículas o ampollas que pueden romperse y ser muy sangrantes. Los hematomas muy voluminosos pueden infiltrar el velo y la pared posterior de la faringe y ser responsables de disfagia y disnea, aunque son excepcionales.



**Hemofilia.** Es una enfermedad de herencia ligada al sexo. A nivel bucofaringeo se pueden constituir hematomas, al igual que en la base de la lengua, que pueden provocar un síndrome de obstrucción agudo.

**Enfermedad de von Willebrand.** Es una enfermedad autosómica dominante (aunque existen formas de transmisión recesiva en casos de consanguinidad), que se manifiesta habitualmente durante la primera infancia. De todas maneras, en las formas moderadas el diagnóstico puede ser tardío. La importancia del síndrome hemorrágico es variable; las hemorragias son cutáneas (equimosis o púrpura petequeal) o mucosas; las hemorragias amigdalinas son bastante características.

#### Manifestaciones faríngeas de las neutropenias

La leucopenia se define como una disminución del recuento de glóbulos blancos por debajo de 4.000/ $\mu$ l. Esta disminución se debe casi siempre al descenso de los neutrófilos. Cuando la disminución de los leucocitos se halla por debajo de 500/ $\mu$ l se trata de una neutropenia grave. La neutropenia más frecuente es la producida por fármacos (antineoplásicos, neurolépticos, ciertos antibióticos, antivirales, etc.). Otras causas pueden ser hereditarias, autoinmunes o secundarias a otra afección, como inmunodepresión, un déficit vitamínico o la ocupación medular por patología maligna (leucemia, linfoma).

La neutropenia en sí no acarrea manifestaciones clínicas; todas ellas son secundarias a cuadros infecciosos oportunistas.

En las neutropenias es común la aparición de una faringoamigdalitis aguda que puede dar lugar a un cuadro séptico, con fiebre elevada, astenia y adinamia. Se presentan también odinofagia y disfagia con halitosis y voz gutural. Las fauces muestran ulceraciones dolorosas con un exudado que puede llegar a ser hemorrágico y que puede extenderse a las amígdalas, los pilares, el velo del paladar, la hipofaringe y la laringe.

El laboratorio es suficiente para formular el diagnóstico de neutropenia, pero insuficiente para dilucidar la causa de esta. Si la causa es medicamentosa, las series roja y plaquetaria pueden ser normales. La punción de la médula ósea es muy útil para el diagnóstico etiológico.

#### Intoxicaciones

La faringitis en estos casos es el resultado de un sinnúmero de cuadros producidos por la aspiración de vapores calientes o muy fríos, polvos industriales o inhalantes irritantes o por la ingestión de álcalis o ácidos, hecho que sucede en forma accidental o con fines suicidas. Las características faríngeas son un tejido congestivo e inespecíficamente irritado. También puede haber faringitis irritativa secundaria a una insuficiencia renal crónica (uremia).

#### FARINGITIS PROFUNDAS E INFECCIONES DE LOS ESPACIOS PROFUNDOS DEL CUELLO

Alrededor de las vísceras del cuello y de los músculos cervicales existen distintos compartimientos limitados por aponurosis y ocupados por tejido adiposo por el que transcurren vasos y nervios; se distinguen tres espacios: a) periamigdalino; b) retrofaríngeo, y c) laterofaríngeo (fig. 3-12).

Las infecciones de estos espacios pueden ser secundarias a infecciones faríngeas (faringoamigdalitis), infecciones odontógenas (caries, gingivitis) u otras (estomatitis, adenitis de glándulas salivales mayores, complicaciones de traumatismos o intervenciones quirúrgicas, mastoiditis).

Existe una flora polimicrobiana causante de la infección (*Streptococcus*, *Peptostreptococcus*, *Veillonella*, *Lactobacillus*, *Corynebacterium* y *Actinomyces*).

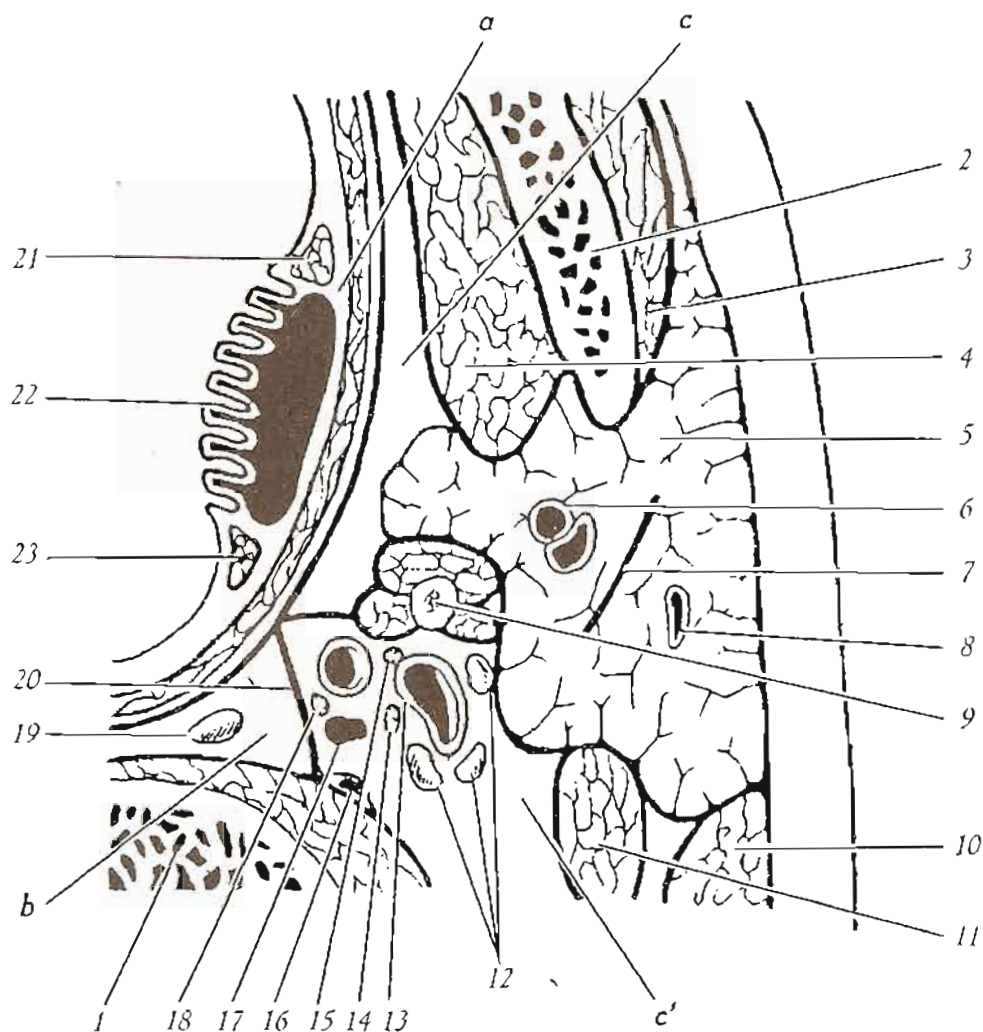


Fig. 3-12. Corte horizontal del cuello a nivel de la segunda vértebra cervical (1).  
 2, rama vertical del maxilar inferior;  
 3, músculo masetero;  
 4, músculo pterigoideo interno; 5, glándula parótida; 6, arteria carótida externa;  
 7, nervio facial; 8, tronco venoso; 9, apófisis estiloides con los músculos estilohoso, estilofaríngeo y estilohioideo;  
 10, esternocleidomastoideo; 11, músculo digástrico;  
 12, ganglios linfáticos; 13, vena yugular interna; 14, nervio espinal; 15, nervio glossofaríngeo; 16, simpático cervical; 17, neumogástrico; 18, nervio hipogloso; 19, ganglio retrofaríngeo de Gillette; 20, tabique sagital de la faringe; 21, pilar anterior; 22, amígdala palatina; 23, pilar posterior;  
 a, espacio periamigdalino; b, espacio retrofaríngeo; c, espacio preestiloideo; c', espacio retroestiloideo; estos dos últimos (c, c') forman el espacio laterofaríngeo.

Los bacilos gramnegativos se aíslan en pacientes graves, hospitalizados, inmunodeprimidos.

Estos procesos son más frecuentes en adultos jóvenes con mala higiene dental, en diabéticos y en inmunocomprometidos.

**Clasificación.** Las faringitis profundas e infecciones de los espacios profundos del cuello se clasifican como se expone en la tabla 3-2.

La infección es detenida por las barreras anatómicas conformadas por los músculos, las aponeurosis y el hueso. Si no se trata adecuadamente, se disemina a los espacios vecinos del cuello y luego al mediastino.

Faringitis profundas	
Flemón periamigdalino	
Flemón retrofaríngeo	
Infecciones cervicales profundas	
Suprahioideas	
Sublinguales	
Submandibulares	
Laterofaríngeas	
Infrahioideas	
Pretraqueales	
Perivasculares	

Tabla 3-2. Clasificación de las faringitis profundas e infecciones de los espacios profundos del cuello.

Presentación clínica, diagnóstico y tratamiento. La signosintomatología que se observa estriba en:

- Aumento brusco de tamaño del área afectada, progresivo y doloroso a la palpación.
- Contractura del músculo estriado adyacente (trismo, rigidez de nuca, tortícolis).
- Síntomas de sepsis (fiebre en picos, debilidad, sudación, leucocitosis).
- Disfagia, disfonía, odinofagia.

Los procesos se inician como flemones (infiltración difusa del tejido, celulitis); a continuación, los mecanismos de defensa del organismo tienden a localizar la afección y se liberan enzimas lisosómicas que desintegran los tejidos y llevan a la formación de una colección purulenta (absceso). La ausencia de fluctuación no descarta la presencia de pus, ya que este se encuentra a nivel profundo respecto al plano epidérmico; por ello, previa palpación, debe punzarse con aguja fina. Si se obtiene material, se envía a cultivo; si no, se pueden instilar 3 ml de solución fisiológica y aspirar para obtener gérmenes.

Una vez confirmado el absceso, debe drenarse en un lapso no mayor de 24 horas, durante las cuales se solicitarán análisis de rutina (recuento de glóbulos blancos, hematócrito, glucemia), electrocardiograma, radiografía de perfil del cuello en hiperextensión para partes blandas (puede observarse edema en la región retrofaríngea o el piso de boca como un área más opaca; también puede verse un cuerpo extraño en el esófago) y ecografía de la zona sospechosa del absceso.

Antes de contar con los resultados de laboratorio se inicia un *tratamiento empírico* con las opciones que se detallan en la tabla 3-3. El esquema elegido se modificará de acuerdo con los resultados del cultivo y el antibiograma.

Si una vez evacuado el absceso persiste la fiebre, ello significa que el procedimiento ha sido insuficiente o bien que la infección se diseminó a otro espacio, ya sea cervical o a distancia (tromboflebitis del seno cavernoso, absceso cerebral, endocarditis bacteriana).

### Flemón periamigdalino

Es la infección de los tejidos comprendidos entre la cápsula y la fosa amigdalina, generalmente con punto de partida en una amigdalitis pultácea (fig. 3-13).

Tabla 3-3. Tratamiento empírico de las faringitis profundas e infecciones de los espacios profundos del cuello.

Agente farmacológico	Dosis
<b>En pacientes sin alteración inmunitaria</b>	
Penicilina G	1-4 millones UI i.v. cada 4-6 horas
Amoxicilina + ácido clavulánico	1,2 g p.o. cada 8 horas
Amoxicilina + sulbactam	1,5 g i.v. cada 8 horas
Clindamicina	600 mg i.v. cada 6-8 horas
<b>En pacientes inmunocomprometidos</b>	
Piperacilina	3 g i.v. cada 4 horas
Piperacilina + tazobactam	4-5 g i.v. cada 6 horas
Ceftizoxima	1-2 g i.v. cada 8-12 horas
Imipenem/cilastatina	500 mg i.v. cada 6 horas



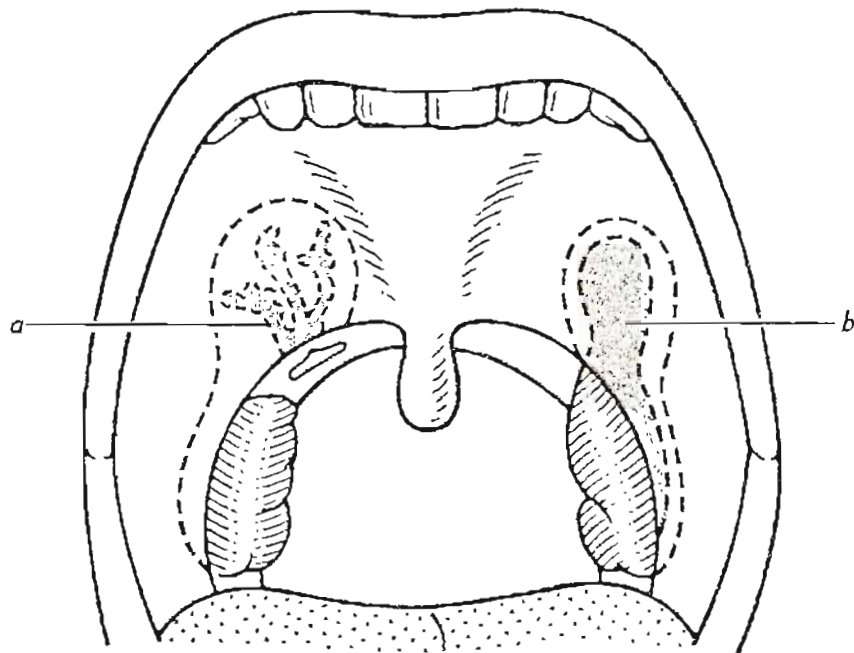


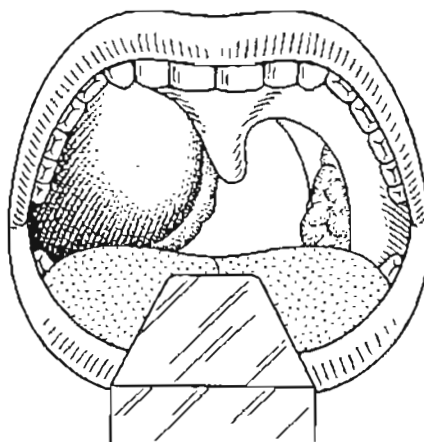
Fig. 3-13. Predisposiciones anatómicas del flemón periamigdalino: *a*, seno de Tortuati; *b*, gran desarrollo del polo superior que conforma prolongaciones intravélicas.

Con menor frecuencia la etiología puede ser odontógena. El absceso progresa disecando el constrictor y diseminándose por el espacio periamigdalino.

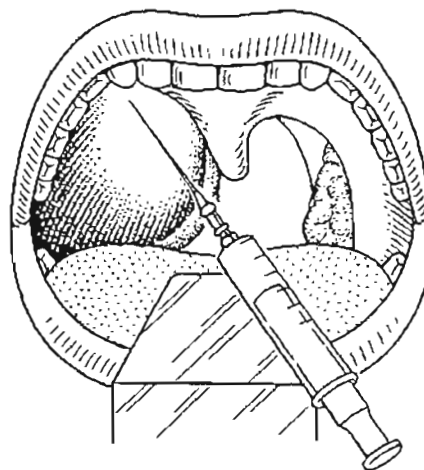
El cuadro suele comenzar con odinofagia progresiva que no responde al tratamiento antibiótico. El absceso ocasiona desplazamiento de la amígdala hacia la línea media y abombamiento del pilar anterior (fig. 3-14, A), lo cual produce disfagia, sialorrea y voz gutural. El paciente presenta hipertermia, y hay trismo por irritación de los músculos pterigoideos. Se punza por vía bucal en la zona de mayor protrusión, que habitualmente corresponde a la región anterosuperior de la amígdala (fig. 3-14, B). En caso de obtenerse pus, se procede al drenaje incidiendo el pilar anterior con bisturí (fig. 3-14, C); acto seguido se introduce una pinza tipo Bertola y se diseca hasta el núcleo del absceso.

Una vez evacuado el contenido del absceso, se puede administrar dexametasona por vía intramuscular para aliviar el dolor, que de por sí ya disminuyó con el drenaje. Se indican antibióticos por vía intramuscular o intravenosa por 48 horas y después se continúa por vía oral de acuerdo con la evolución.

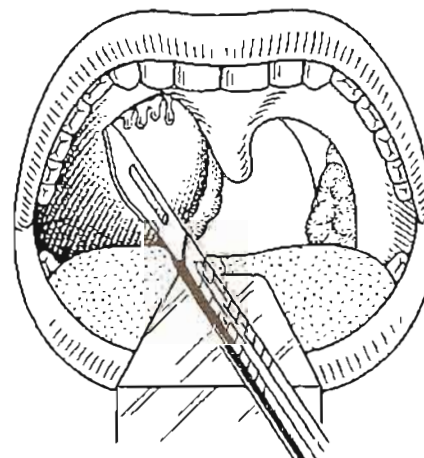
Ante la ausencia de pus, se indica tratamiento antibiótico por vía intramuscular y se evalúa el estado del paciente cada 24 horas durante los tres primeros días.



A



B



C

Fig. 3-14. Flemón periamigdalino. A. Se observa el desplazamiento de la amígdala hacia la línea media y el abombamiento del pilar anterior derecho. B. Punción en la zona de mayor turgencia. C. Incisión de drenaje.

El tratamiento se completa con una amigdalectomía entre los 30 y 40 días del inicio del cuadro si este se debió a una causa amigdalina.

### Flemón retrofaríngeo

La infección del espacio retrofaríngeo es generalmente postraumática (laringoscopia, intubaciones múltiples en lactantes, cuerpos extraños en adultos); también puede infectarse por diseminación de un absceso periamigdalino o a raíz de una bacteriemia por estreptococo  $\beta$ -hemolítico o *Escherichia coli* en neonatos.

Se observa abombamiento de la pared faríngea (fig. 3-15). La irritación de los músculos prevertebrales produce rigidez de nuca. Previa palpación y punción positiva, se efectúa el drenaje bajo anestesia general (véase fig. 3-17, A) e intubación para evitar la broncoaspiración de material purulento.

### Abscesos sublingual y submaxilar

El absceso sublingual es la infección del espacio comprendido entre la mucosa del piso de la boca y el músculo milohioideo, que contiene la glándula sublingual, el conducto de Wharton y la porción uncinada de la glándula submaxilar. La infección es odontógena o diseminada por vía glandular (sialolitiasis, sialoadenitis).

El paciente suele consultar por elevación del piso de la boca; cuando la infección es bilateral, produce alteración de la articulación de la palabra, odinodisfagia y sialorrea.

El proceso puede diseminarse al espacio submaxilar. El absceso submaxilar se halla por fuera del milohioideo y compromete la celda submaxilar. La afectación de la grasa de ambos espacios en forma bilateral se conoce como *angina*

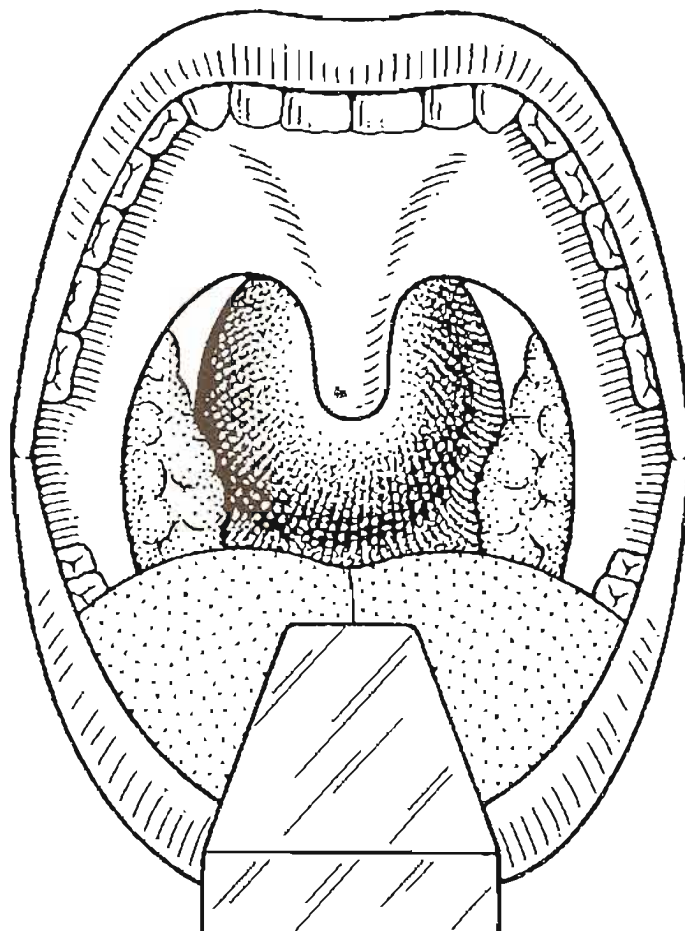


Fig. 3-15. Adenoflemón retrofaríngeo.

de Ludwig y lleva a la obstrucción de la vía aérea. Las vías de infección son las mismas que las del espacio sublingual. Se produce inflamación de toda la región anterior y superior del cuello, sin signos de fluctuación por tratarse de un proceso profundo. Puede haber trismo por irritación de los músculos pterigoideos.

El drenaje quirúrgico se efectúa con una incisión amplia a 2 cm de la arcada mandibular.

### Flemón laterofaríngeo

El espacio laterofaríngeo está dividido por los músculos estiloideos en dos compartimientos: anterior o preestiloideo y posterior o retroestiloideo.

**Compartimiento anterior o preestiloideo.** Contiene tejido celular laxo y se extiende desde la base del cráneo hasta la arcada mandibular (véase fig. 3-17, A). Puede verse afectado por infecciones con punto de partida en un tercer molar retenido o por propagación de un flemón periamigdalino.

**Manifestaciones clínicas.** Existe odinofagia intensa, desviación de la línea media de la mandíbula hacia el lado sano, mal estado general, hipertermia de 40°C, tumefacción de la faringe con desplazamiento hacia la línea media (fig. 3-16) y empastamiento doloroso subangulomandibular.

**Tratamiento.** El drenaje se efectúa mediante una incisión paralela a la mandíbula (fig. 3-17, B); se llega a la cápsula submaxilar y por detrás de esta se accede al espacio laterofaríngeo (fig. 3-17, A).

**Compartimiento posterior o retroestiloideo.** Contiene el espacio vasculonervioso del cuello (arteria carótida interna, vena yugular interna, IX, X, XI y XII par craneano, simpático cervical y ganglios yugulocarotídeos) (figs. 3-12 y 3-17, A). Este espacio se infecta por abscedación ganglionar, supuración

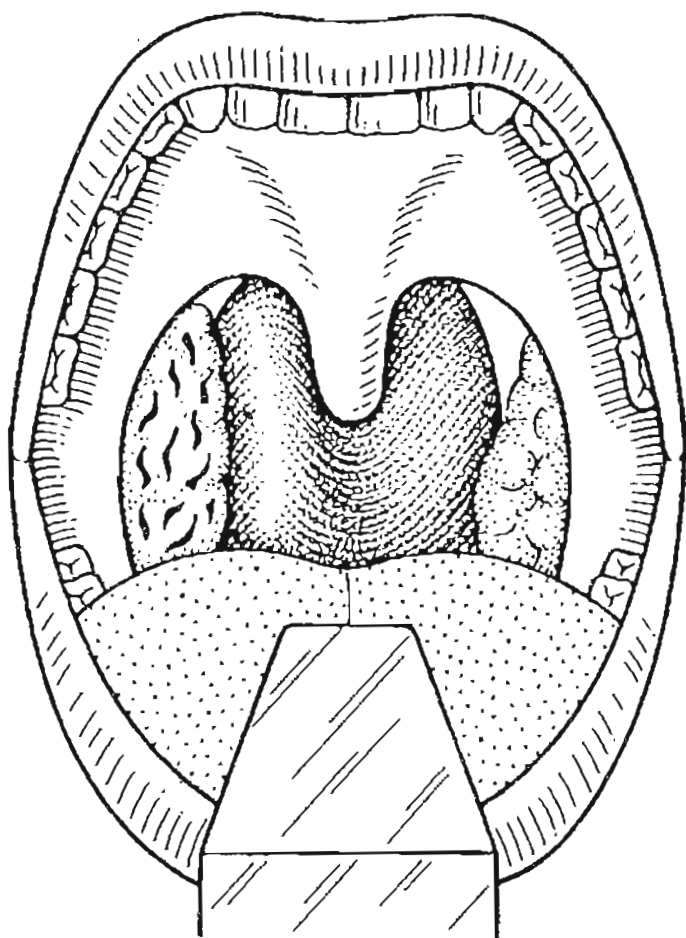


Fig. 3-16. Flemón laterofaríngeo preestiloideo. Se observa tumefacción de la pared faríngea lateral.



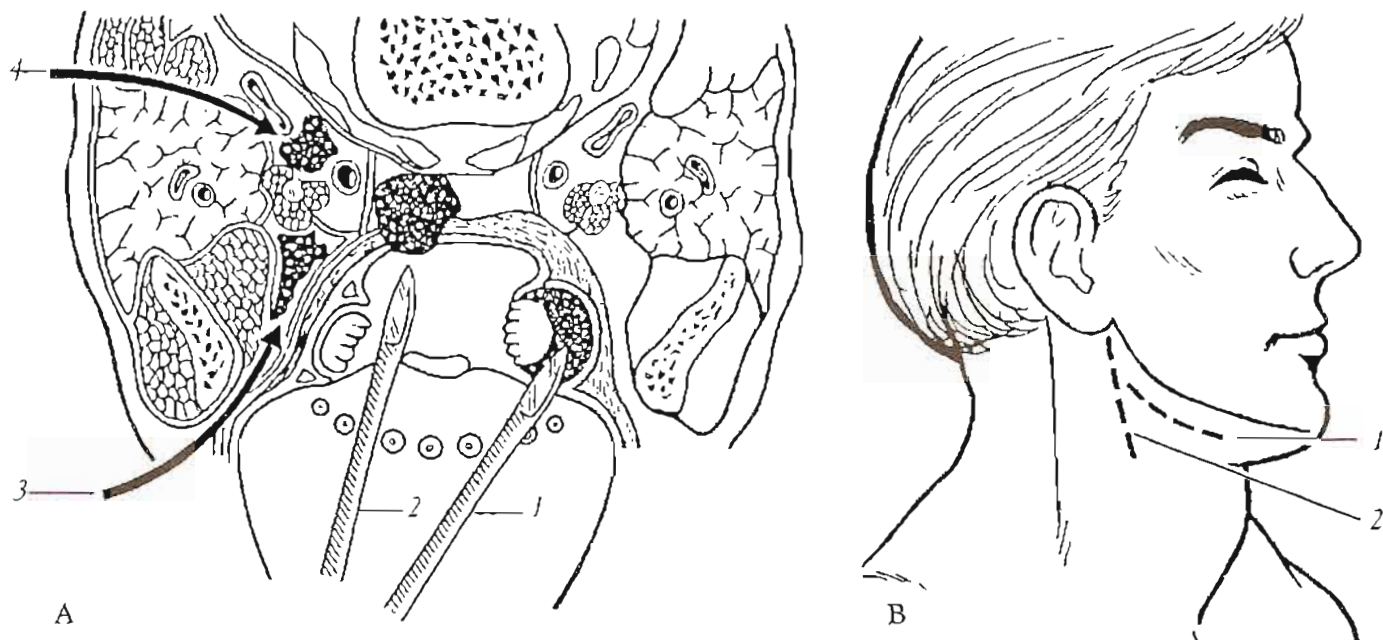


Fig. 3-17. A. Vías de drenaje de las faringitis profundas e infecciones de los espacios profundos del cuello (corte frontal).

1, flemón perianigdalino (vía intraoral);

2, adenoflemón retrofaríngeo (vía intraoral); 3, flemón preestiloideo (vía externa);

4, flemón retroestiloideo (vía externa).

B. Incisiones de drenaje de los flemones laterofaríngeos preestiloideo (1) y retroestiloideo (2).

parotídea, abscesos mastoideos (Bezold). Ocupa una posición clave en lo referente a la extensión de las infecciones, ya que desde allí pueden diseminarse al compartimiento vascular y de este al mediastino.

**Manifestaciones clínicas.** El flemón retroestiloideo es el proceso supurativo profundo más infrecuente y más peligroso de todos los antedichos porque puede cursar con parálisis de los pares craneales ya mencionados y síndrome de Claude Bernard-Horner por afectación simultánea del simpático cervical.

El paciente presenta dolor en la parte alta del cuello, subauricular; tortícolis hacia el lado afectado (contractura del esternocleidomastoideo), y empastamiento y abombamiento del borde anterior del esternocleidomastoideo. Las fauces son de aspecto normal.

**Diagnóstico.** Es clínico y se basa en los antecedentes y la palpación. Se recurrirá a la radiografía de perfil del cuello y a la tomografía computarizada del macizo craneofacial y del cuello.

**Tratamiento.** El drenaje se efectúa a través de una incisión paralela al esternocleidomastoideo (fig. 3-17, A y B).

## FARINGOAMIGDALITIS CRÓNICAS

La faringoamigdalitis crónica se subdivide para su estudio en faringitis y amigdalitis.

### Faringitis

Este proceso consiste en una inflamación crónica con alteraciones irreversibles de la mucosa faríngea.

**Etiología.** Responde a factores locales y generales.

**Factores locales.** Pueden citarse los siguientes:

- Alteraciones del aire inspirado: temperatura y humedad extrema, tabaquismo, polvos.
- Alteraciones de la dinámica respiratoria: respiración bucal e incremento del volumen inspirado (turbinectomías, ocena).
- Infecciones: bucodentales, rinosinusales crónicas, pulmonares.
- Causas digestivas: reflujo gastroesofágico, alimentos irritantes.

*Factores generales:* alergia, obesidad, alteraciones metabólicas, inmunodepresión, intolerancia al frío.

**Formas clínicas.** 1. **FARINGITIS CRÓNICA HIPERTRÓFICA GRANULOSA.** La mucosa de la faringe se encuentra congestiva y se visualizan nódulos linfáticos. A veces se agrupan como cordones laterales a los pilares posteriores, que reciben el nombre de tercer pilar. En la faringe se observa una secreción espesa que desciende y que el paciente intenta en forma reiterada expectorar, pero, cuando lo consigue, lo expulsado no guarda relación con el esfuerzo realizado.

2. **FARINGITIS CRÓNICA ATRÓFICA.** La mucosa se halla fibrosa, delgada, translúcida —lo que permite ver su vascularización— y cubierta de secreción desecada. Presenta la misma sintomatología que la forma hipertrófica, asociada muchas veces a ardor matinal que provoca distintos grados de odinodisfagia.

**Tratamiento.** Debe intentarse la identificación y supresión de los factores desencadenantes. En el período de estado debe tratarse sintomáticamente con gargarismos varios y caramelos antibióticos o antisépticos. Cuando se presenta un episodio agudo, debe tratarse como tal con antibióticos (penicilina y derivados, si se requiere) y antiinflamatorios no esteroideos.

### Amigdalitis crónica

La amígdala palatina se encuentra infectada de manera prolongada en el tiempo.

**Etiopatogenia.** Responde a las mismas causas que la faringitis, pero se van produciendo alteraciones tanto en las criptas como en el parénquima. En las criptas se acumula una secreción espesa que llega a ocuparlas en su totalidad, con gran fetidez provocada por los ácidos grasos que intervienen en su composición. El parénquima se encuentra fibroso al principio, para terminar esclerosándose.

**Formas clínicas.** La amigdalitis crónica se manifiesta como una enfermedad local o como una enfermedad focal (infección a distancia).

### Enfermedad local

El enfermo padece de manera habitual un dolorimiento de garganta unilateral o bilateral de intensidad moderada. Se queja de halitosis y mal gusto. Son más frecuentes los episodios agudos con decaimiento, dolor y febrícula. En las formas hipertróficas, las amígdalas conservan su consistencia y luxabilidad. En cambio, en la forma atrófica la amígdala es chica, dura y no luxable. Tanto en un caso como en el otro, las criptas se encuentran dilatadas y muestran una secreción caseosa que suele ocuparlas en su totalidad. Como la secreción suele drenar libremente, en numerosas oportunidades el paciente es prácticamente asintomático. La presencia de una adenopatía subangulomandibular es constante. El estreptococo  $\beta$ -hemolítico del grupo A se halla solamente en el episodio agudo. Las complicaciones más frecuentes son amigdalitis a repetición, flemón periamigdalino, flemón laterofaríngeo y quiste de retención.

**Tratamiento.** Como es una afección local, se la trata como tal en el período silente mediante gargarismos con antisépticos y evitando los factores irritativos (líquidos fríos, picantes). Cuando las molestias son mayores que las tolerables (lo cual dependerá de cada paciente), se indica la amigdalectomía (véase más adelante).

### Enfermedad focal

En este caso la amigdalitis produce, además de la afección local, una repercusión sistémica debida a las interacciones antígeno-anticuerpo (fiebre reumática).

La fiebre reumática es una enfermedad que afecta con mayor frecuencia a niños de 5 a 15 años y que se caracteriza por la presencia de lesiones inflamatorias no supurativas en distintos órganos. La bacteria responsable es el estreptococo  $\beta$ -hemolítico del grupo A de Lancefield, que puede habitar en las amígdalas de estos pacientes en forma casi asintomática (salvo por la repercusión local). Sin embargo, el compromiso de los distintos órganos no se produce por la presencia misma de la bacteria, sino por un complejo mecanismo, no del todo aclarado, de interacción antígeno-anticuerpo y fenómenos autoinmunitarios (véase Faringoamigdalitis eritematopultácea: complicaciones).

**Manifestaciones clínicas.** La fiebre reumática puede tener muchos patrones clínicos de presentación. Este cuadro casi siempre se acompaña de febrícula, astenia, anorexia, artralgias y mialgias. Las cinco principales manifestaciones que definen los criterios clínicos mayores de diagnóstico son la carditis, la poliartritis migratoria, la corea, el eritema marginado y los nódulos subcutáneos.

**Diagnóstico.** No existe ninguna prueba única que sea patognomónica de la enfermedad. El cuadro clínico citado más el laboratorio permiten la confirmación. El laboratorio muestra casi invariablemente eritrosedimentación acelerada, leucocitosis, proteína C reactiva elevada y un proteinograma alterado (ascenso de las fracciones  $\gamma$  y  $\alpha_2$  y descenso de la  $\beta$ ). La antiestreptolisina O y la estreptozima ponen de manifiesto el grado de sensibilización contra el estreptococo. Es importante realizar el cultivo de un exudado faríngeo por medio de un hisopado amigdalino para tener un panorama del estado del parénquima amigdalino. Siempre debe recordarse que el cultivo es expresión en más de un 95% de los casos del estado bacteriano de la amígdala. (Véase también Faringoamigdalitis eritematopultácea; Enfoque del paciente con faringitis.)

**Pronóstico y tratamiento.** La enfermedad suele ser autolimitada y las secuelas son infrecuentes si no existe carditis. En los pacientes con artritis, el tratamiento debe estar enfocado a reducir el dolor con aspirina. Ante la presencia de carditis, los salicilatos también son útiles, a veces en asociación con corticoides. El tratamiento antibiótico consiste en penicilina, que es el fármaco de elección. Debe asegurarse la negativización del exudado faríngeo al estreptococo  $\beta$ -hemolítico del grupo A concomitantemente con la abolición de la sintomatología. Tanto la antiestreptolisina O como la estreptozima permanecen elevadas durante un largo período como demostración de que hubo una infección estreptocócica. La indicación de amigdalectomía cumplirá con las pautas correspondientes.

Cuando hay persistencia de positividad al estreptococo  $\beta$ -hemolítico del grupo A, se deben cultivar las fauces de los demás integrantes del medio familiar directo en busca de portadores sanos. En ese único caso debe tratarse a un portador sano.

Para evitar recidivas de fiebre reumática aguda debe realizarse una profilaxis antibiótica antiestreptocócica (penicilina G benzatínica, 1.200.000 U por vía intramuscular una vez por mes).

## FARINGITIS CRÓNICAS ESPECÍFICAS

Para su discusión remitimos al lector a la Sección 5: Enfermedades otorrinolaringológicas específicas.

## AMIGDALECTOMÍA

**Indicaciones.** Las indicaciones de la amigdalectomía se clasifican en absolutas y relativas (tabla 3-4). Las *absolutas* son de causa mecánica y compren-



den: a) corazón pulmonar crónico, y b) apnea del sueño de más de 10 segundos de duración y que altera en forma manifiesta el dormir del niño, documentado por medio de un vídeo, oximetría de pulso o polisomnografía.

Las indicaciones relativas incluyen causas infecciosas y tumorales:

1. Infecciones recurrentes de amígdalas: 7 en un año, 5 por año en dos años consecutivos o 4 por año en cuatro años sucesivos. Cada episodio debe acompañarse de fiebre, adenomegalia, exudado faríngeo o un cultivo positivo para estreptococo  $\beta$ -hemolítico del grupo A. Se deberá además tomar en cuenta la repercusión de la enfermedad en el ausentismo escolar y laboral de los padres y la incidencia del costo médico del tratamiento.
2. Primer episodio de flemón periamigdalino de causa amigdalina.
3. Segundo episodio de flemón periamigdalino de causa no amigdalina (infecciones de vecindad).
4. Presencia de halitosis acentuada, provocada por la secreción caseosa secretada por las amígdalas, sobre todo en los adolescentes.
5. Posible proceso maligno (exéresis total o parcial para efectuar un estudio histopatológico).

Contraindicaciones. Absolutas. Son las siguientes:

1. Discrasias sanguíneas.
2. Alteraciones inmunológicas de cualquier tipo, salvo que la afección sea lo suficientemente grave como para que lo justifique.
3. Pacientes descompensados: cardíacos, asmáticos, renales, descompensación metabólica.

Relativas. Debe sopesarse en las siguientes circunstancias:

1. Fisura palatina.
2. Epidemias virales (gripe, poliomielitis, etc.).
3. Alergias respiratorias de gran envergadura. Sin embargo, debe quedar asentado que no está demostrado que la amigdalectomía, cualquiera que sea la edad del paciente, es causal suficiente para provocar asma bronquial.

Técnica quirúrgica. La amigdalectomía se puede realizar de distintas maneras. Las variantes que se utilizan actualmente son:

Anestesia. Puede ser local o general. Cuando se opta por esta última, debe realizarse siempre la intubación endotraqueal. Es la utilizada en el niño.

Cirugía por disección. Es el procedimiento de elección y debe realizarse siempre que se trate de un proceso crónico o cuando se haya padecido un flemón periamigdalino.

Absolutas
Corazón pulmonar crónico
Apnea del sueño
Relativas
Infecciones recurrentes de las amígdalas
Primer flemón periamigdalino de causa amigdalina
Segundo flemón periamigdalino de causa no amigdalina
Halitosis acentuada
Posible proceso maligno

Tabla 3-4. Indicaciones de la amigdalectomía.

El paciente debe estar acostado en decúbito dorsal, en posición normal o en posición de Rose, es decir, con la cabeza en un plano inferior al de los pies, de manera tal que el eventual sangrado no descienda hacia las vías aéreas inferiores, aunque en el adulto suele utilizarse un tubo endotraqueal con manguito.

La técnica consiste en tomar la amígdala con una pinza *ad hoc* (tiraamígdalas) y traccionarla hacia la línea media. Con un bisturí se incide la zona que corresponde al límite entre el pilar anterior y la amígdala propiamente dicha en la región superior de esta (fig. 3-18, A). Con una tijera se divulsiona ese espacio con la ayuda de una espátula en forma extracapsular desde el polo superior hasta el polo inferior y la base de la lengua (fig. 3-18, B). Una vez que se consiguió la pediculización de la amígdala, se la secciona en bloque con un cierranudos o asa fría (fig. 3-18, C). Inmediatamente deben detectarse los potenciales puntos sangrantes para ligarlos o cauterizarlos.

*Cirugía por medio de un amigdalótomo.* Debe aplicarse en las formas hipertróficas y es el método más popular utilizado en la Argentina. El amigdalótomo de Sluder fue el más empleado durante muchas décadas y, a pesar de que ha caído en desuso, los que se entrenaron con ese instrumento aún lo siguen utilizando con muy buenos resultados. El amigdalótomo de Daniels (fig. 3-19), a diferencia del antes mencionado, posee dos cuchillas. Por medio de la primera el cirujano consigue efectuar la compresión de la amígdala y con ello la angiotripsia. Con la segunda cuchilla se efectúa la sección de la amígdala. El procedimiento se inicia con la luxación de la amígdala hacia adentro y atrás y su introducción dentro del aro del instrumento. El amigdalótomo de Daniels tiene la ventaja sobre los otros procedimientos de que el sangrado es mucho menor tanto durante de la cirugía como después de ella.

*Cirugía con láser.* Este método moderno es utilizado en los últimos años, pero no se ha transformado en imprescindible. Tiene la ventaja de permitir efectuar la amigdalectomía con anestesia local, y por lo tanto es aplicable al adolescente y al adulto joven, lo que disminuye los costos de internación y de medicación. Se realiza la resección con golpes de rayo láser que resecan la amígdala casi en su totalidad.

Fig. 3-18. Amigdalectomía por disección (véase la descripción en el texto).

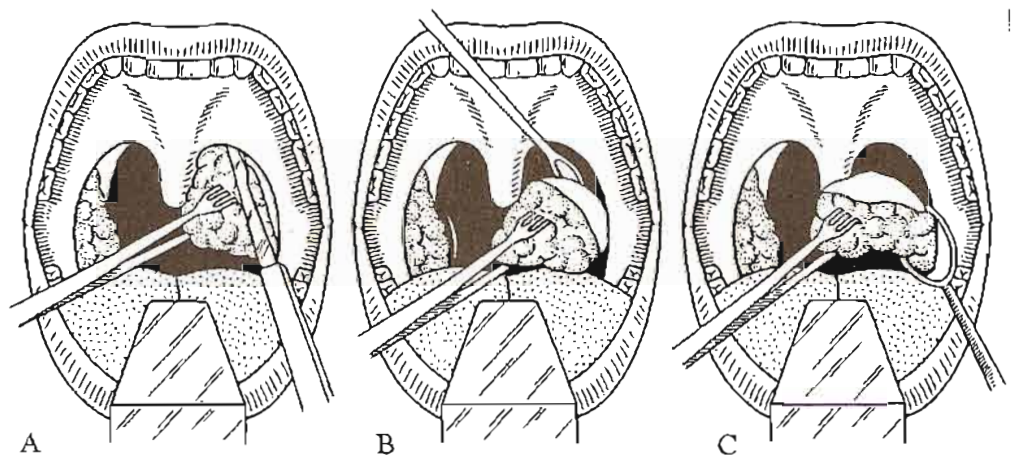
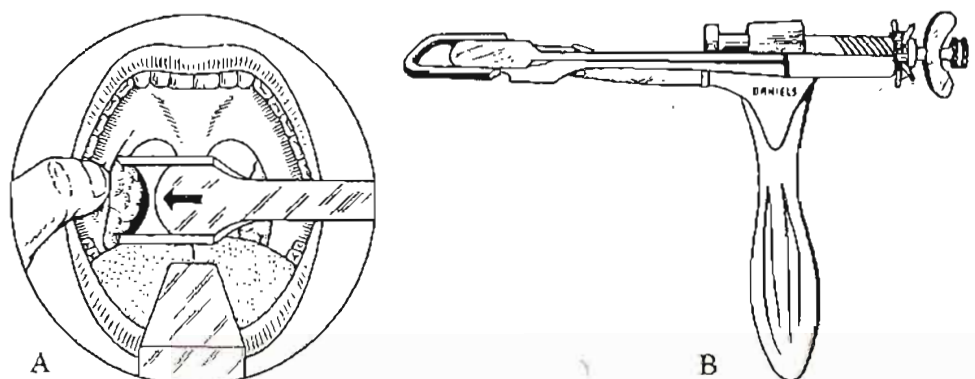


Fig. 3-19. Amigdalectomía (A) con el amigdalótomo de Daniels (B).



*Cirugía por medio de frío.* La criocirugía puede ser útil para la ablación de algún resto amigdalino, pero no para la resección completa de la amígdala.

## ADENOIDES, ADENOIDITIS Y ADENOIDECTOMÍA

El anillo linfático de Waldeyer está constituido principalmente por las amígdalas palatinas, linguales y faríngea (adenoides). Su función es actuar como primera barrera ante una agresión externa y colaborar en la producción de anticuerpos. Las vegetaciones adenoideas van creciendo de tamaño con el correr de los meses y años de vida en respuesta a las agresiones que reciben a través de la vía aérea. Lo mismo sucede con las amígdalas ante la agresión proveniente de la vía aérea y de la vía oral.

A medida que el niño madura y equilibra su aparato inmunológico, hecho que finaliza en la edad escolar, decrece lentamente el tamaño de las adenoides hasta llegar a una casi total involución hacia los 18 años, aunque queda siempre un tejido linfoides remanente.

La *adenoiditis* es una afección de alta incidencia en el niño y representa un alto porcentaje de las consultas diarias. Las adenoiditis pueden ser agudas, subagudas o crónicas, en función del tiempo de evolución del proceso.

Los agentes etiológicos más frecuentes son virus (adenovirus, mixovirus), responsables de más del 50% de los casos. La infección bacteriana (neumococo, estreptococo  $\beta$ -hemolítico del grupo A, *Haemophilus influenzae*) solo participa en un 25%, mientras que el 25% restante corresponde a causas alérgicas u otras.

Clínicamente, los niños presentan fiebre, insuficiencia ventilatoria nasal, secreción serosa, mucosa o mucopurulenta y rinolalia cerrada (voz nasal). Es común que haya tos y adenopatías.

El tratamiento se inicia con la terapia habitual para todos los procesos virales: antipiréticos, reposo y fluidificación de las secreciones. Si el cuadro se prolonga y las secreciones se espesan, debe tratarse como si fuera de origen bacteriano, utilizando de preferencia amoxicilina.

Las adenoiditis pueden participar en la génesis de enfermedades que se encuentran cercanas anatómicamente: otitis media aguda, otitis media secretores e insuficiencia ventilatoria nasal aguda y crónica.

Las vegetaciones adenoideas puede clasificarse según el espacio que ocupen en la luz de la rinofaringe al medirlas radiográficamente. Se considera que la luz es normal cuando las vegetaciones ocupan hasta un tercio de ella; que está parcialmente ocluida cuando ocupan hasta dos tercios, y ocluida cuando ocupan más de dos tercios.

El diagnóstico se completa con la realización de una nasofibroscoopia en aquellos niños en que es posible hacer el estudio.

Siempre se debe tener en cuenta que el tratamiento médico o quirúrgico no siempre resuelve la insuficiencia ventilatoria nasal y los hábitos adquiridos, así como el mantenimiento de mordidas alteradas, deglución atípica y otras. Por lo tanto, el tratamiento del niño debe enfocarse en forma interdisciplinaria entre el otorrinolaringólogo, la foniatra y el ortodoncista.

La *adenoidectomía* tiene sus indicaciones puntuales que no necesariamente coinciden con las de la amigdalectomía (se pueden realizar en forma simultánea, según el caso). Ellas son:

1. Obstrucción nasal que provoca intenso ronquido nocturno.
2. Infección crónica con participación de sinusitis o sin esta.
3. Patología inflamatoria aguda o crónica del oído medio: no hay unanimidad de criterios acerca de la eficacia de la cirugía en este tipo de afecciones.



# TUMORES DE LA OROFARINGE Y DE LA BOCA

## TUMORES DE LA OROFARINGE

### Quistes

**Quistes branquiales.** Se producen por persistencia de tejido branquial embrionario. También pueden presentarse como fístulas congénitas de la faringe hacia la piel. En el niño aparecen como formaciones violáceas que pueden ocasionar disfagia o disnea. El tratamiento estriba en la marsupialización por vía endoscópica.

En el adulto joven aparecen como una masa en el cuello próxima a la vaina carotídea, de 3 a 5 cm, blanda al tacto, que se puede sobreinfectar y semejar un flemón cervical. El tratamiento es la resección quirúrgica por vía externa con sutura de la fístula a la faringe si la hubiera.

**Quistes del conducto tirogloso.** Se producen en la línea media. En general son *infrahioideos*, redondeados, de bordes netos, y excursionan con la deglución y la protrusión lingual. Se estudian con centellografía para hacer el diagnóstico diferencial con una glándula tiroides ectópica. El tratamiento consiste en la escisión quirúrgica con extirpación del cuerpo del hioides para asegurar la resección completa del conducto que termina en la V lingual.

**Quistes de retención.** Los quistes de retención de moco son amarillentos submucosos y se localizan por lo general en la *vallecula*. El tratamiento estriba en la marsupialización intraoral.

### Seudotumores y tumores benignos

**Tiroides lingual.** La glándula tiroides puede tener localización ectópica en la base de la lengua. Como criterio debe quedar claro que toda tumoración congénita de la base de la lengua debe ser investigada como si fuera una tiroides aberrante. Solo debe ser resecada por vía oral, total o parcialmente, si existiera disnea o disfagia muy importante.

**Hemangioma y linfangioma.** De aspecto rojizo o azulado, pueden provocar hemoptisis o disfagia debido a la presencia de tejido en el espesor de la lengua; en estos casos se efectúa la resección.

**Papiloma.** Se presenta como un bulto rosado verrugoso; el tratamiento es quirúrgico.

**Fibroma.** Tumor duro, de bordes lisos, coloración rosada y de localización submucosa. Su ubicación más habitual es cerca de la amígdala o en la base de la lengua; el tratamiento consiste en la resección intraoral.

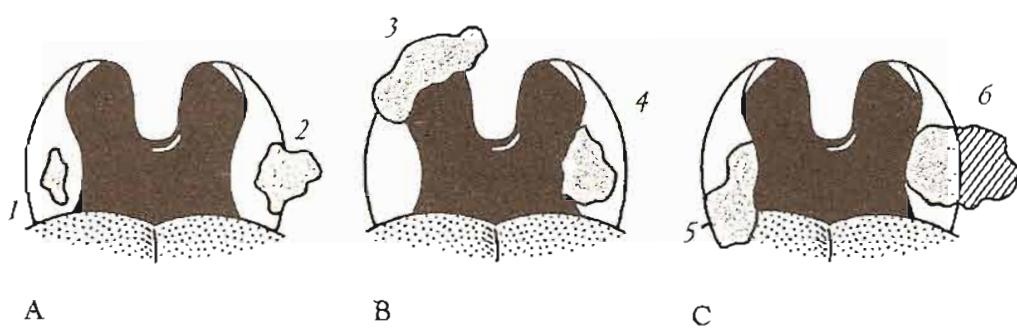
**Tumores parafaríngeos.** Provocan abombamiento de la pared lateral de la faringe. Los tumores pulsátiles se deben a angiomas o a malformaciones de la carótida (rulos, alteraciones del recorrido). Los no pulsátiles corresponden a tumores de la parótida, neurogénicos, teratomas, miomas u otros. El abordaje quirúrgico es por vía externa. De ser necesario un campo más amplio, está indicada la osteotomía del maxilar inferior.

### Tumores malignos

**Epitelioma.** Se observa con mayor frecuencia en varones de 50 a 70 años. El alcoholismo, el tabaquismo, la mala higiene dental y las leucoplasias son factores de riesgo conocidos. Constituyen aproximadamente el 90% de los tumores malignos de la región (fig. 3-20).

**Estadificación.** Se presenta en la tabla 3-5.

**Manifestaciones clínicas.** La mayoría de los pacientes se presentan a la consulta en estadios avanzados. Los síntomas consisten en dolor, disfagia, altera-



ción del timbre de la voz, pérdida de peso, presencia de una masa en el cuello, trismo por compromiso de los músculos pterigoideos.

Los tumores de los pilares son más superficiales y producen menos metástasis ganglionares que los de la fosa amigdalina, pero a menudo pasan la línea media y afectan el pilar contralateral. Pueden ser vegetantes o ulcerados y a la palpación son duros y dolorosos además de sangrantes.

**Tratamiento.** Los estadios iniciales, T1 y T2, se tratan con radioterapia o con cirugía. Los estadios más avanzados, T3 y T4, se tratan con la combinación de cirugía y radioterapia. La quimioterapia se usa en forma paliativa o en tumores irresecables en combinación con la radioterapia.

Las adenopatías se tratan en conjunto con la lesión inicial. Los casos N0 se tratan con vaciamiento suprahomohioideo o radioterapia. Los casos N1 a N3, con vaciamiento radical homolateral y suprahomohioideo contralateral.

**Linfoma no Hodgkin.** Se manifiesta por agrandamiento amigdalino unilateral, a veces con cambio de coloración al rojo violáceo. Es blando a la palpación. Se diagnostica mediante biopsia en cuña; la estadificación se orienta a descartar enfermedad sistémica (punción de médula ósea, tomografía computarizada toracoabdominopélvica, etc.). Si la lesión es localizada y está circunscrita a la amígdala, se la trata con radioterapia ya que este tumor es muy radiosensible. El tratamiento nunca es quirúrgico.

<b>T (tumor primario)</b>	
Tis	Carcinoma <i>in situ</i>
T1	Tumor ≤ 2 cm
T2	Tumor de 2 a 4 cm
T3	Tumor > 4 cm
T4	Tumor que invade estructuras vecinas (p. ej., seno maxilar, músculos pterigoideos, base de la lengua)
<b>N (metástasis ganglionares)</b>	
N0	Ausencia de metástasis ganglionares
N1	Compromiso de un ganglio móvil (homolateral <2 cm)
N2	2A. Única homolateral 2-4 cm
	2B. Múltiples homolaterales
	2C. Contralateral o bilateral
N3	Adenopatía > 4 cm
<b>M (metástasis a distancia)</b>	
M0	Ausencia de metástasis a distancia
M1	Presencia de metástasis a distancia

Tabla 3-5. Estadificación del epiteloma orofaríngeo.

## TUMORES DE LA LENGUA

### Tumores benignos

**Papilomas y fibromas.** Son neoformaciones exofíticas que se implantan en el borde o dorso de la lengua.

El paciente consulta por la presencia de una tumoración que habitualmente no genera otros síntomas.

El diagnóstico es clínico, por visualización del tumor, y anatomopatológico, tras la obtención y análisis de la pieza operatoria.

Su tratamiento es quirúrgico.

**Angiomas.** Pueden ser planos o cavernosos.

**Angiomas planos.** Son formaciones pequeñas vascularizadas, únicas o múltiples, que asientan en el borde o en la cara dorsal de la lengua. Son asintomáticos o bien sangran cuando sufren algún traumatismo. Se adopta una conducta expectante y se los extirpa quirúrgicamente cuando sangran en forma reiterada.

**Angiomas cavernosos.** Son de mayor tamaño que los anteriores. Se desarrollan con más frecuencia en la cara ventral de la lengua y suelen comprometer el piso de la boca. Son asintomáticos si son pequeños, pero al crecer producen alteraciones de la motilidad lingual y consecuente alteración del primer tiempo de la deglución y de la modulación de la voz (disartria). Se diagnostican clínicamente y no se hace biopsia. Se los trata mediante cirugía si producen las alteraciones mencionadas.

**Linfangiomas.** Son tumores congénitos que se desarrollan a partir de los vasos linfáticos en el espesor de la lengua y producen macroglosia. Esto acarrea trastornos deglutorios y protrusión de la lengua fuera de la cavidad bucal. El diagnóstico debe sospecharse ante toda macroglosia que no esté asociada a otras malformaciones locales y al palparse la presencia de una formación renitente, elástica e indolora. Se tratan quirúrgicamente.

### Tumores malignos

Predominan los de estirpe epitelial (epiteliomas).

**Clasificación topográfica.** Los tumores pueden asentar en la parte móvil de la lengua (dos tercios anteriores) o en su base (tercio posterior).

**Clasificación según el tamaño.** Se expone en la tabla 3-6.

**Manifestaciones clínicas.** *Tumores de los dos tercios anteriores.* Se observa la presencia de una zona indurada, ligeramente dolorosa a la compresión. Hay dolor espontáneo y con los movimientos de la lengua (cuando el tumor se ulcera o se infecta). Otros síntomas son halitosis (por ulceración o infección), sialorrea, disartria (cuando se altera la movilidad de la lengua), disglucia (alteración del primer tiempo de la deglución) y hemorragias.

*Tumores del tercio posterior (base de la lengua).* Producen síntomas comunes con los anteriores y propios, como sensación de cuerpo extraño, otalgia refleja, odinofagia (dolor a la deglución) y disfagia (dificultad en el segundo tiempo de la deglución).

Tabla 3-6. Clasificación de los tumores malignos de la lengua según su tamaño.

T1	Tumor de hasta 1 cm
T2	Tumor de 1 a 3 cm (limitado a la lengua)
T3	Tumor que compromete el pilar o el piso de la boca
T4	Tumor que compromete el pilar o el piso con fijación de la lengua



Las metástasis regionales submaxilares o yugulocarotídeas pueden aparecer en cualquier momento de la evolución.

**Diagnóstico.** Se basa en la sintomatología y en la visualización de la lesión. La biopsia confirma el tumor e informa su estirpe y grado de diferenciación.

**Pronóstico.** Los tumores de los dos tercios anteriores de la lengua son de mejor pronóstico que los de la base.

**Tratamiento.** Generalmente es combinado (cirugía-radioterapia-quimioterapia), aunque varía según la extensión del tumor:

**T1 vegetante:** se aplican agujas de radio (curieterapia) o, en su defecto, radioterapia y luego cirugía.

**T2 vegetante:** se trata con radioterapia y cirugía.

**T2 infiltrante o ulcerado:** se administra quimioterapia junto con cirugía y radioterapia.

**T3:** son tumores que se encuentran en el límite de las posibilidades curativas y reciben iguales indicaciones que los T2 infiltrantes.

**T4:** se aplica tratamiento paliativo con quimioterapia y radioterapia, ya que los resultados alejados no mejoran con la cirugía mutilante.

Este esquema de terapia es dinámico y puede alternarse el orden de las indicaciones según la necesidad.

**TÉCNICAS QUIRÚRGICAS. Resecciones parciales.** Se realiza resección en cuña (fig. 3-21, A y B) o hemiglossectomía (fig. 3-21, C) en las lesiones del borde que no sobrepasen la línea media, o resección de la base de lengua.

**Resección total.** Se aplica a lesiones de la línea media (menos frecuentes).

**Resecciones ampliadas.** Se reservan para las lesiones T3.

**Vaciamiento ganglionar.** Puede ser unilateral o bilateral, según la ubicación del tumor y la presencia clínica de adenopatías metastásicas. Se realiza en el mismo acto quirúrgico o en un segundo tiempo. Se procede al vaciamiento funcional o preventivo homolateral a la lesión cuando no hay signos clínicos de compromiso ganglionar, pues se sabe que el 30% de los ganglios negativos a la palpación tienen metástasis microscópicas indetectables a la palpación.

## TUMORES DEL PISO DE LA BOCA

### Tumores benignos

**Ránula.** Es una formación quística de la glándula sublingual.

**Etiología.** Obedece a procesos inflamatorios de la cavidad bucal o a una alteración congénita que obstruye el conducto excretor de la glándula, lo que origina la retención de saliva y la consecuente formación de un quiste.

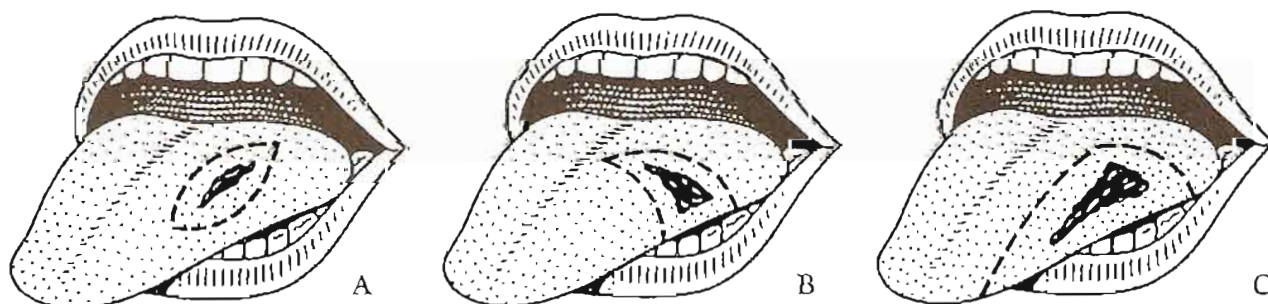
**Manifestaciones clínicas.** Los síntomas se relacionan con la presencia de la tumoración, la cual, si es voluminosa, altera la movilidad lingual.

Al examen se ve la formación quística en el piso de la boca que levanta la lengua, recubierta de una mucosa normal que transluce el contenido líquido.

Fig. 3-21. A. Resección cuneiforme de un tumor dorsolingual.

B. Resección en cuña de un tumor del borde lingual.

C. Hemiglossectomía de un tumor del borde de la lengua.



*Diagnóstico.* Es clínico y no requiere biopsia.

*Tratamiento.* Es quirúrgico; debe extirparse íntegramente la pared del quiste para evitar recidivas.

## Tumores malignos

Están representados casi exclusivamente por los de estirpe epitelial (epiteliomas).

*Manifestaciones clínicas.* Debido a la ubicación y fácil visualización, el paciente concurre por la presencia de una induración o ulceración que produce pocos síntomas.

Cuando se extiende en superficie o en profundidad, la sintomatología local o regional es más manifiesta, ya que hay dolor espontáneo (por ulceración o infección sobreagregada), alteración de la movilidad de la lengua (por compromiso muscular), adenopatías submaxilares, halitosis y hemorragias.

*Diagnóstico.* Se basa en la semiología y la biopsia. La visión directa de la lesión y su palpación brindan información sobre las características macroscópicas, las infecciones agregadas y la extensión. La biopsia confirma el diagnóstico y las características histopatológicas.

*Diagnóstico diferencial.* Debe hacerse con el flemón del piso de la boca y con micosis profundas.

*Tratamiento.* Es combinado; la secuencia habitual consiste en quimioterapia, cirugía con vaciamiento ganglionar y radioterapia.

## TUMORES DEL PALADAR

Son los menos frecuentes.

## Tumores benignos

*Osteomas.* Son neoformaciones que se originan en el paladar óseo, de crecimiento exófitico y que provocan la deformación de la bóveda palatina. Habitualmente no causan otros síntomas que los que ocasiona su presencia.

*Diagnóstico.* Se basa en la inspección y en la palpación. Se puede realizar biopsia y estudio radiológico.

*Diagnóstico diferencial.* Debe distinguirse de los tumores de origen dentario. La edad del paciente, el tiempo de evolución y la ubicación del tumor orientan en la diferenciación.

*Adenomas.* Son tumores de origen glandular, frecuentemente de las glándulas salivales menores o accesorias. Se caracterizan por presentarse como formaciones submucosas, de crecimiento lento, por lo común implantadas en el paladar blando.

Los síntomas revelan su presencia. Generan sensación de cuerpo extraño y alteración del timbre de la voz si se altera la movilidad del velo del paladar.

*Diagnóstico.* Descansa en la visualización del tumor y en la biopsia.

*Tratamiento.* Es quirúrgico (resección submucosa).

## Tumores malignos

*Epiteliomas.* Los primitivos son poco frecuentes. Habitualmente son extensión de tumores de amígdala, por lo que la sintomatología, la evolución, el pronóstico y el tratamiento son similares (véase antes).



S E C C I Ó N 4

# Laringe

*Anatomía de la laringe*

*Neurofisiología de la laringe*

*Fisiología de la laringe*

*Laboratorio de la voz*

*Semiología y exploración de la laringe y la hipofaringe*

*Síndrome de obstrucción laríngea*

*Traqueotomía e intubación endotraqueal*

*Estridores laríngeos congénitos*

*Laringitis infantiles*

*Trastornos de la deglución*

*Micosis laríngeas*

*Parálisis laríngeas*

*Disfonía espástica*

*Reflujo faringolaríngeo/Laringitis por reflujo gastroesofágico*

*Localizaciones laríngeas en las enfermedades reumáticas*

*Traumatismos laringotraqueales*

*Tumores de la laringe*



## ANATOMÍA DE LA LARINGE

La laringe es un tubo cilíndrico hueco similar a una flauta ubicado en el cuello, con un extremo inferior plano (cricoides) mediante el cual se establece su continuidad con la tráquea y una extremidad superior ovalada, en bisel orientado hacia atrás y arriba, que la comunica con la vía aérea superior, con la base de la lengua por delante y la faringe que la envuelve por detrás y sus lados como el cáliz de una flor.

El motivo vital de la existencia de la laringe es la presencia en su interior de la única válvula eficaz de la vía aérea que le permite mantenerse despejada para el pasaje del aire y cerrarse para impedir el paso de los alimentos hacia el sistema broncopulmonar.

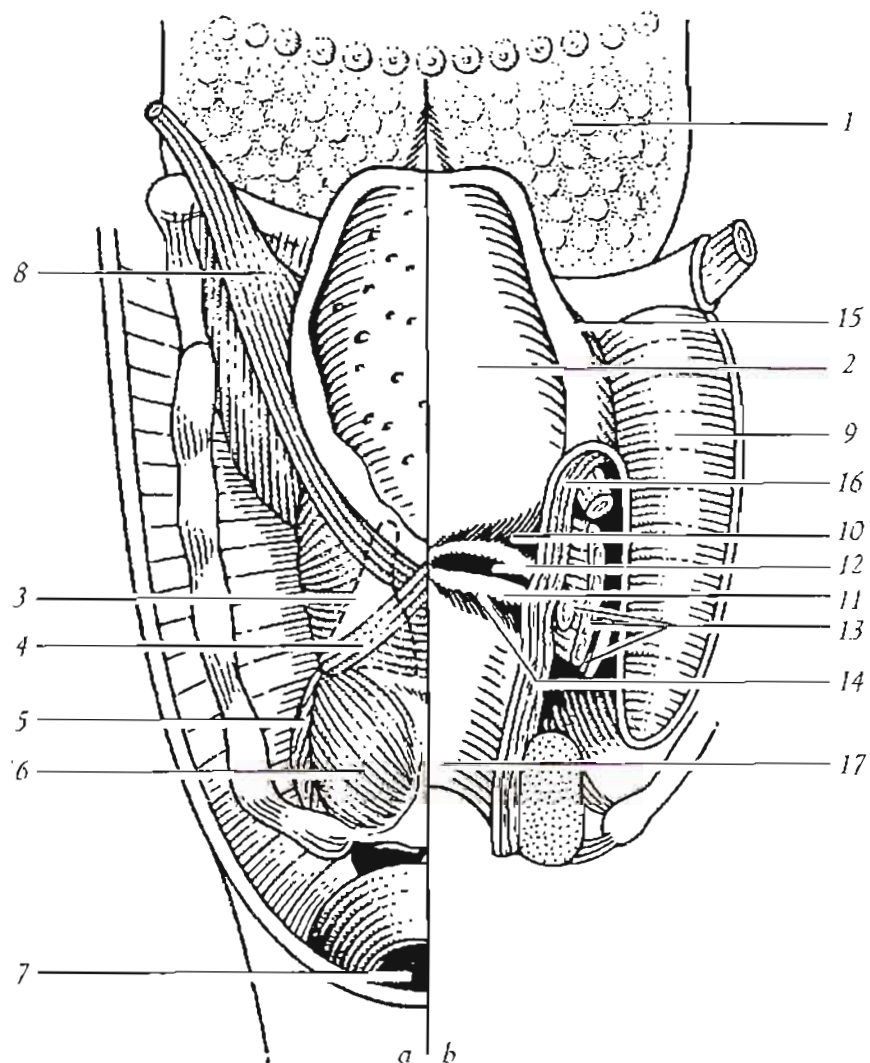
**Cartílagos.** Los cartílagos de la laringe son en total nueve: el tiroides, el cricoides, la epiglotis, los aritenoides, los corniculados y los de Wrisberg (figs. 4-1, 4-2 y 4-3). Al estar unidos entre sí, adquieren movilidad en las direcciones anteroposterior, lateral y vertical.

Las membranas y ligamentos más destacables son (figs. 4-1, 4-2 y 4-3):

- a) Membrana tirohioidea.
- b) Membrana cricotiroides.
- c) Ligamentos tiroaritenoides superiores que unen el aritenoides con el tiroides y la banda ventricular.
- d) Ligamentos tiroaritenoides inferiores que se encuentran en el espesor de las cuerdas vocales.
- e) Ligamentos aritenoepiglóticos.

Fig. 4-1. Vista posterior de la laringe con la cobertura musculocartilaginosa (a) y su cavidad (b).

- 1, base de la lengua;
- 2, epiglotis;
- 3, aritenoides;
- 4, músculo aritenoideo;
- 5, cricoaritenoides lateral;
- 6, cricoaritenoides posterior;
- 7, esófago;
- 8, músculo estilofaríngeo;
- 9, seno piriforme;
- 10, banda ventricular;
- 11, cuerda vocal;
- 12, ventrículo laríngeo;
- 13, tres segmentos del músculo tiroaritenoides;
- 14, subglotis;
- 15, repliegue faringoepiglótico;
- 16, ligamento aritenoepiglótico;
- 17, cricoides.



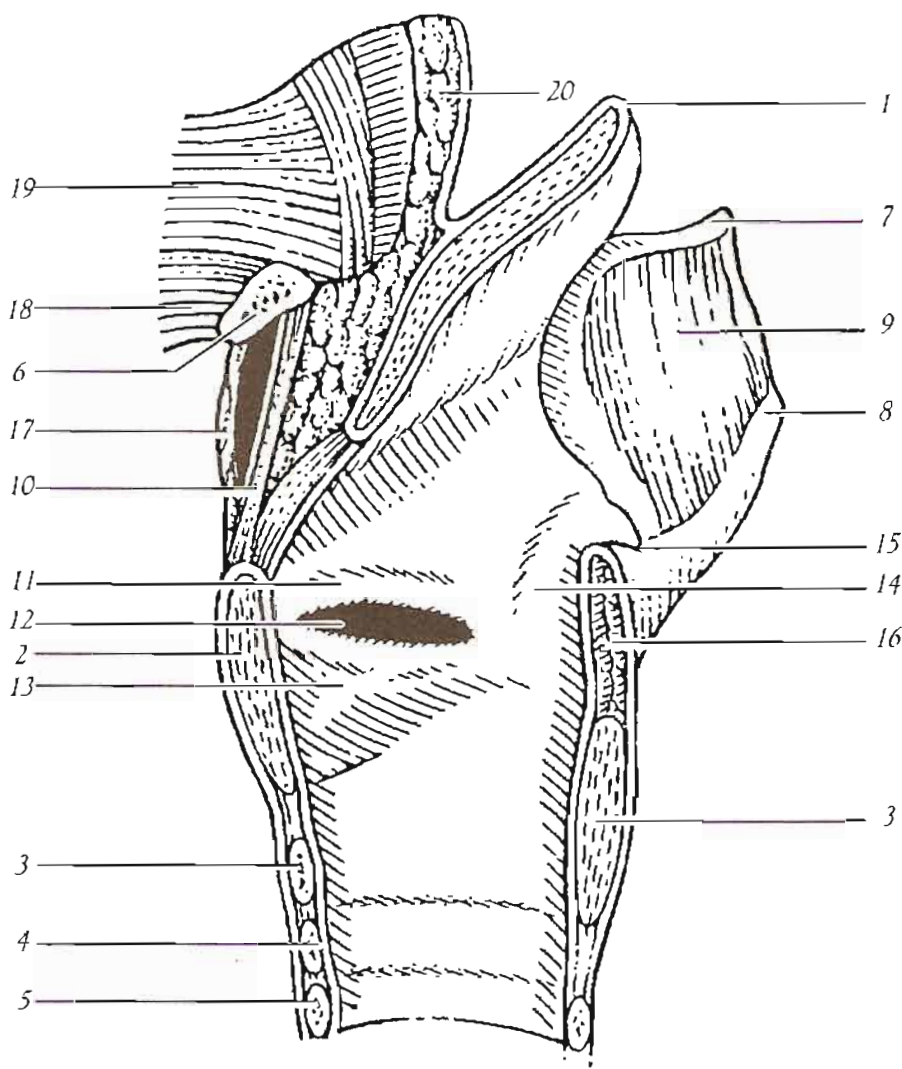


Fig. 4-2. Corte sagital de la laringe que permite ver su cara interna. 1, epiglotis; 2, cartílago tiroides; 3, cartílago cricoide; 4, primer cartílago traqueal; 5, segundo anillo traqueal; 6, hueso hioides; 7, asta mayor del hioides; 8, asta superior del tiroides; 9, membrana tirohioidea; 10, ligamento tirohioideo; 11, banda ventricular; 12, ventrículo laríngeo; 13, cuerda vocal; 14, relieve del aritenoides; 15, relieve del corniculado; 16, músculo aritenoides; 17, músculo tirohioideo; 18, músculo genihioides; 19, músculo genioglósico; 20, base de la lengua.

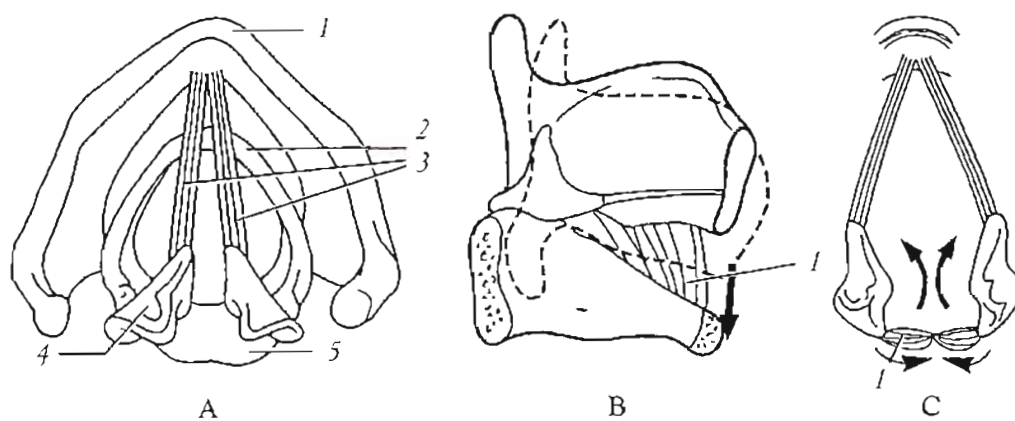


Fig. 4-3. Acción de los músculos intrínsecos de la laringe. A. Esquema general: 1, cartílago tiroides; 2, anillo cricoideo; 3, cuerdas vocales; 4, aritenoides; 5, ensanchamiento cricoideo. B. Acción del músculo cricotiroides (tensor) (1). C. Acción del músculo cricoaritenoides posterior (dilatador de la glotis) (1).

**Músculos.** Los músculos de la laringe se dividen en extrínsecos e intrínsecos (tabla 4-1 y figs. 4-1 a 4-4). Los extrínsecos elevan o descienden la laringe en su totalidad. Los intrínsecos cambian la posición y tensión de las cuerdas vocales y abren o cierran el espacio glótico.

**Músculos extrínsecos.** Son los infrahioides: el esternotiroides, el tirohioideo y el omohioideo, fundamentalmente activos en la deglución y la fonación.

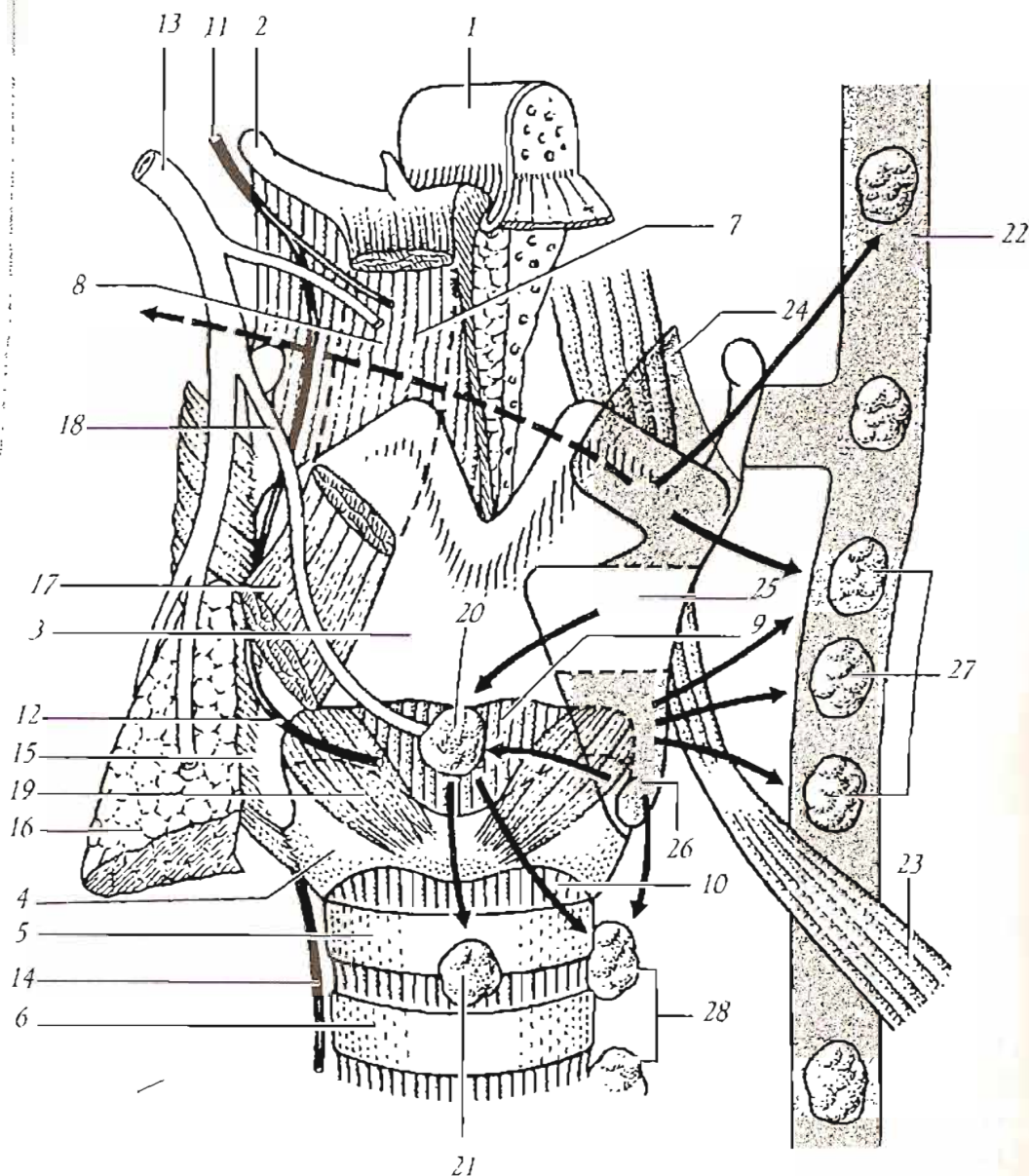
**Músculos intrínsecos.** Desde el punto de vista funcional debemos distinguir un dilatador de la glotis, el cricoaritenoides posterior, que es el músculo respiratorio por excelencia, y los que estrechan la glotis: el tiroaritenoides (músculo vocal), el cricoaritenoides lateral y el aritenoides, que cumplen funciones fonatorias y deglutorias (tabla 4-1).

Tabla 4-1. Músculos de la laringe.

Músculo	Función
<i>Intrínsecos</i>	
Interaritenoides (impar)	Constrictor de la glotis
Tiroaritenoides o músculo vocal	Constrictor de la glotis o tensor de las cuerdas vocales
Cricotiroides	Tensor de las cuerdas vocales
Cricoaritenoides posterior	Dilatador de la glotis
<i>Extrínsecos</i>	
<i>Suprahioides</i>	
Estilohioides	
Geniohioides	
Milohioides	
Digástrico	
<i>Infrahioides</i>	
Esternohioides	
Omohioides	
Esternotiroideos	
Tirohioides	

Fig. 4-4. Cartílagos, membranas y linfáticos de la laringe.

- 1, epiglotis;  
2, hioides; 3, tiroides;  
4, cricoides; 5, primer anillo traqueal;  
6, segundo anillo traqueal;  
7, espacio tirohioides;  
8, membrana tirohioides;  
9, membrana cricotiroides;  
10, membrana cricotraqueal; 11, nervio laríngeo superior;  
12, nervio laríngeo externo;  
13, arteria tiroidea superior;  
14, nervio recurrente;  
15, músculo constrictor inferior; 16, lóbulo tiroideo;  
17, músculo esternotiroideo;  
18, arteria laríngea anteroinferior;  
19, músculo cricotiroides;  
20, ganglio prelaríngeo;  
21, ganglio pretraqueal;  
22, yugular interna;  
23, músculo omohioides;  
24, región supraglótica;  
25, región glótica;  
26, región subglótica;  
27, cadena ganglionar yugulocarotídea;  
28, ganglios paratraqueales.





El cricotiroides es el único músculo innervado por el laríngeo superior, fonatorio y respiratorio.

Los músculos tiroepiglóticos y aritenopiglótico estrechan la entrada de la laringe, con función deglutoria.

**Arterias y venas.** La irrigación laríngea es efectuada por tres arterias: a) laríngea superior, rama de la tiroidea superior; b) laríngea posterior, rama de la tiroidea superior, y c) laríngea inferior, rama de la tiroidea inferior (fig. 4-4). La distribución venosa acompaña a la arterial en todo su trayecto.

**Linfáticos.** El drenaje linfático laríngeo es superior o inferior a las cuerdas vocales. En la región supraglótica, los linfáticos corren paralelos al paquete vasculonervioso superior hacia las cadenas yugulocarótidas y espinal.

En la subglotis, el drenaje es anterior y lateral. Los linfáticos anteriores atraviesan la membrana cricotiroides para terminar en el ganglio delgado o prelaríngeo. Los laterales llegan a los ganglios paratraqueales. Estos dos grupos, a través del sistema profundo inferior linfático cervical, llegan al tronco linfático yugular y a la vena yugular, lo que supone un acceso más rápido a la circulación general en la diseminación metastásica de los tumores subglóticos.

Las cuerdas vocales se hallan prácticamente desprovistas de vasos linfáticos.

**Inervación.** El núcleo del nervio laríngeo es el ambiguo. Los axones salen del sistema nervioso central por el X par (neumogástrico) y por la rama craneal del XI par (espinal). Las fibras del XI par se unen al X después de pasar por el agujero yugular. De esta manera, el X par lleva todas las fibras para la laringe (motoras, secretoras y sensitivas); corre a través del cuello dentro del paquete carotídeo y emite dos ramas: el nervio laríngeo superior y el laríngeo inferior o recurrente (fig. 4-4).

El nervio laríngeo superior se origina en el ganglio inferior del nervio vago y se divide en dos ramas, interna y externa. La rama interna (con fibras sensoriales y secretoras) perfora la membrana tirohioidea junto a la arteria laríngea superior e inerva la mucosa de la epiglottis, del pliegue aritenopiglótico y la endolaringe hasta las cuerdas vocales. La rama externa (solo conformada por fibras motoras), en estrecha relación con la arteria tiroidea superior, inerva el músculo cricotiroides (tensor de las cuerdas vocales) (fig. 4-4).

El resto de la endolaringe y los demás músculos intrínsecos de la laringe son innervados por el nervio laríngeo inferior o recurrente, que tiene distinto recorrido del lado derecho y del izquierdo. En el lado derecho, el nervio laríngeo inferior (fig. 4-4) se origina cuando el X par cruza la arteria subclavia por delante de esta, la rodea por debajo y se dirige hacia atrás y hacia la línea media junto a la arteria tiroidea inferior y asciende por el ángulo traqueoesofágico por detrás de la glándula tiroides para entrar en la laringe posterior a nivel de la articulación cricotiroides.

A la izquierda, el nervio recurrente se origina en el tórax a nivel del cayado aórtico; se dirige hacia atrás y hacia la línea media alrededor del ligamento arterioso y luego asciende hacia la laringe de igual forma que a la derecha.

El conocimiento del recorrido de los nervios recurrentes es de fundamental importancia para el diagnóstico topográfico de las parálisis de las cuerdas vocales.

La inervación simpática proviene del ganglio cervical superior y la parasimpática del nervio vago.

**Histología.** La laringe presenta el mismo revestimiento epitelial que el resto de la vía aérea, esto es, cilíndrico ciliado, a excepción de las cuerdas vocales, en que es plano estratificado.

**Anatomía de las cuerdas vocales.** Hirano aportó datos que cambiaron el conocimiento acerca de su función en el trascendental acto de la fonación.

La cuerda vocal es una estructura de múltiples capas: a) epitelial; b) tres capas conectivas, y c) muscular (figs. 4-5 y 4-6).

La mucosa que la recubre consta de un epitelio escamoso estratificado no queratinizado y de la lámina propia. La lámina propia presenta: a) un plano superficial (espacio de Reinke), que se compara a una masa de suave gelatina con escasas fibras colágenas y elásticas y abundante líquido intersticial; b) un plano intermedio, compuesto de fibras elásticas, muy adherido a la capa profunda con la que forma el ligamento vocal, y c) un plano profundo, compuesto de fibras colágenas, que forma el ligamento vocal.

**División topográfica.** La laringe se divide topográficamente en tres regiones o pisos.

**Supraglotis:** epiglotis, repliegues aritenoepiglóticos, bandas ventriculares y ventrículo laríngeo o de Morgagni.

**Glotis:** cuerdas vocales y espacio delimitado por ellas.

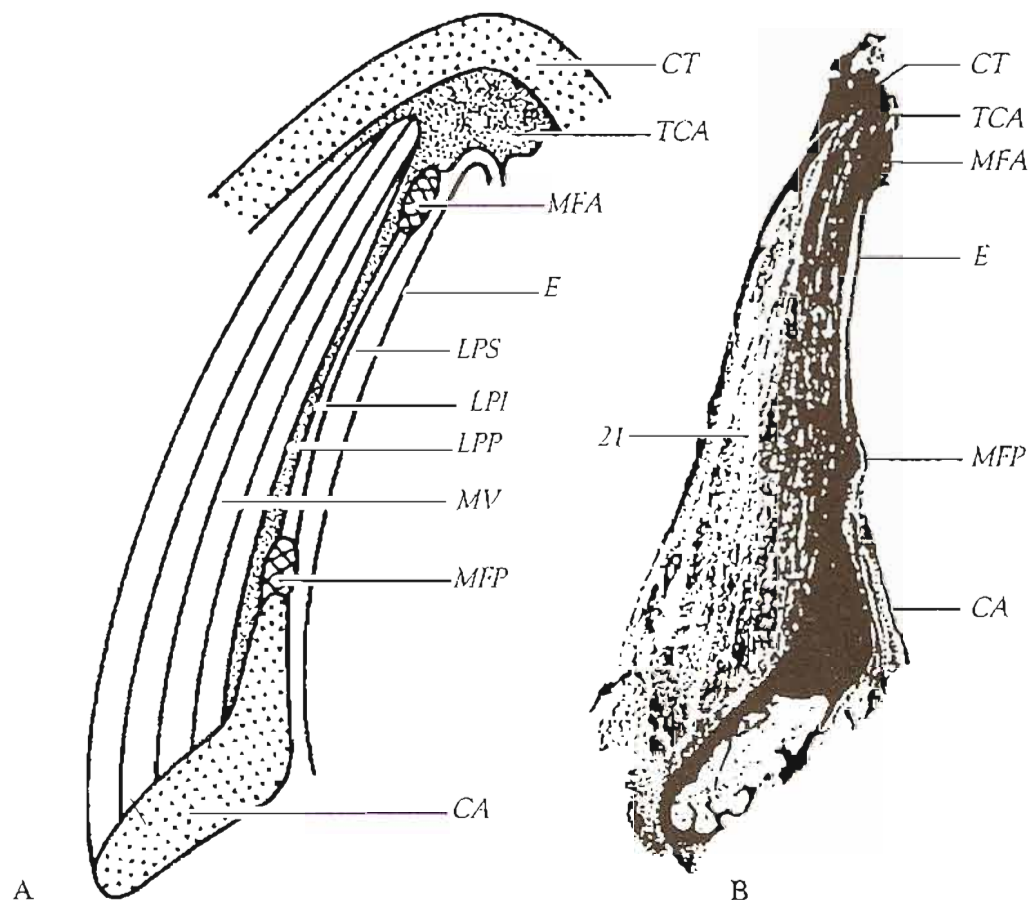
**Subglotis:** situada por debajo de las cuerdas vocales y limitada caudalmente por la tráquea.

**Anatomía pediátrica.** La laringe mide al nacer 7 mm en el plano sagital y 4 mm en el plano coronal. Es un tercio de la del adulto. La cuerda vocal mide de 6 a 7 mm y la mitad es cartilaginosa. La subglotis mide 4,5 mm. El borde libre de la epiglotis se encuentra a nivel de la primera vértebra cervical en contacto con el paladar blando, y este es el hecho anatómico que más influencia tiene sobre la succión y deglución, pues el lactante puede succionar y respirar al mismo tiempo sin aspirar los alimentos a la vía aérea.

A partir de los 3 años, la laringe desciende en el cuello y se ubica entre la tercera y la quinta vértebra cervical. En la pubertad, el cricoides desciende hasta la sexta vértebra cervical, lo cual resulta en parte del crecimiento del cartílago tiroides (fig. 4-7).

Fig. 4-5. Cuerda vocal (Hirano). A. Corte esquemático. B. Imagen histológica.

CT, cartílago tiroides; TCA, tendón de la comisura anterior; MFA, mácula flava anterior; E, epitelio; LPS, lámina propia superficial; LPI, lámina propia intermedia; LPP, lámina propia profunda; MV, músculo vocal; MFP, mácula flava posterior; CA, cartílago aritenoides.



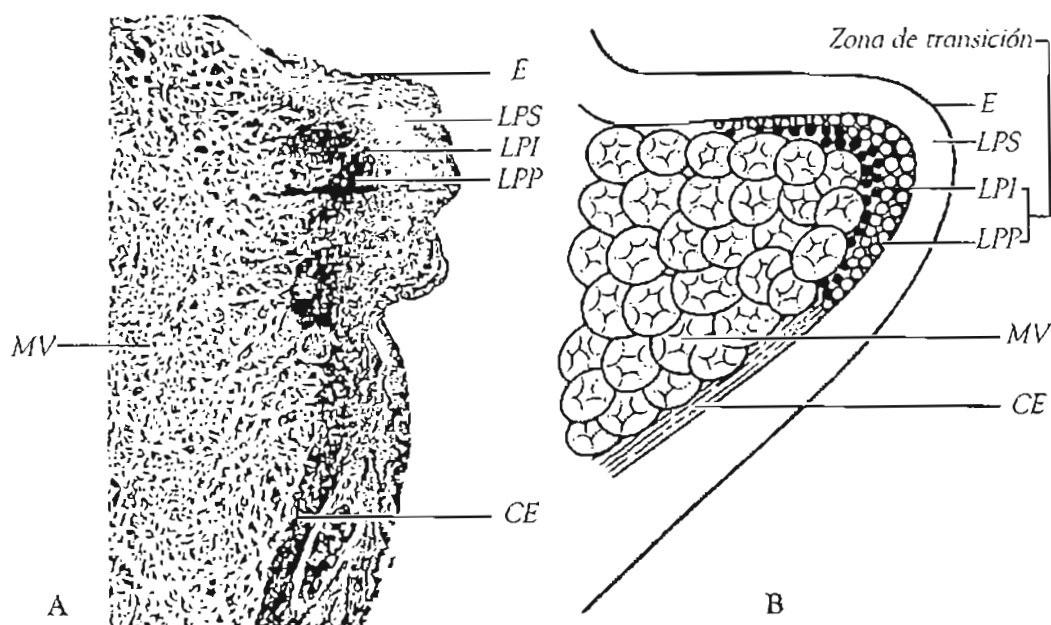


Fig. 4-6. Cuerda vocal (Hirano). A. Imagen histológica. B. Corte esquemático. E, epitelio; LPS, lámina propia superficial; LPI, lámina propia intermedia; LPP, lámina propia profunda; MV, músculo vocal; CE, conoelástico.

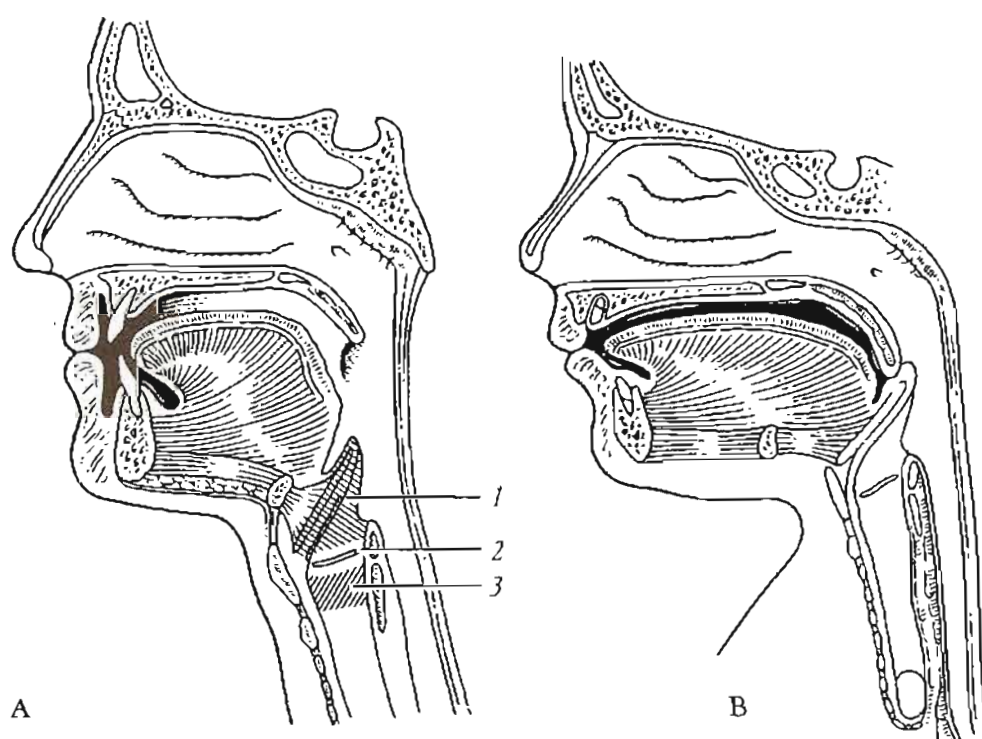


Fig. 4-7. A. Laringe del adulto. 1, supraglotis; 2, glotis (cuerda vocal); 3, subglotis. B. Laringe del niño, más elevada, en contacto con el paladar blando.

## NEUROFISIOLOGÍA DE LA LARINGE

La laringe, como guardián de la vía aérea, debe y puede iniciar reflejos protectores de amplia gama. Posee distintos tipos de receptores encargados de recoger información que es enviada a través del nervio laríngeo superior e inferior o recurrente a centros subcorticales y del tronco cerebral, los que emiten respuestas que se dirigen a la periferia o envían a su vez información sensorial hacia la corteza cerebral.

La laringe también responde a estímulos extralaríngeos, como por ejemplo los provenientes del corpúsculo carotídeo, que según la concentración de gases en sangre indican la necesidad de mayor o menor apertura glótica para favorecer la entrada de aire; desde el tórax, que informan el momento del ciclo respiratorio para que la glotis se ensanche (inspiración) o se estreche (expiración), o desde la base de la lengua, que informan la presencia de un bolo alimenticio para que la glotis haga su cierre máximo durante la deglución.

Estos impulsos llegan al núcleo motor de los músculos laríngeos agrupados en el núcleo ambiguo, donde se halla la neurona motora inferior para iniciar la acción necesaria.



**Receptores sensoriales laríngeos.** Se clasifican según su localización en:

**Quimiorreceptores mucosos.** Se localizan en la mucosa de la región supraglótica. Se activan con la leche, el contenido gástrico, la saliva y soluciones isotónicas de azúcar. Su estimulación produce en el neonato apnea, que puede llegar al síndrome de muerte súbita. Una de las manifestaciones clínicas en el adulto es el ictus laríngeo o laringospasmo (cierre glótico brusco).

**Mecanorreceptores.** Se localizan en los músculos y en las articulaciones; se encuentran también en la submucosa relacionados con el ligamento y el músculo vocal, lo que permite monitorear el estado de rigidez de la cuerda vocal durante la fonación y la respiración. Su información le permite al sistema nervioso central variar el tono de los músculos según las necesidades.

**Receptores de presión faríngeos y traqueales.** Envían impulsos relacionados con la respiración. Ante una presión faríngea negativa (colapso) o una presión traqueal positiva (obstrucción al paso de aire), la respuesta evocada es el aumento de la luz glótica por acción del músculo cricoaritenóideo posterior.

**Inervación motora central de la laringe.** Filogenéticamente, el control nervioso de la laringe está representado por un arco reflejo para un esfínter guardián de la vía aérea. En el ser humano se le agregan a este reflejo estructuras intermedias (corteza cerebral, centros subcorticales, tronco cerebral) que le permiten ensamblar esta función con controles de la actividad fonatoria y respiratoria.

- a) *Corteza motora, representación laríngea, neurona motora superior.* Se encuentra en el pie lateral del área motora, superpuesta con la de los músculos faciales, por delante de la cisura central y arriba de la silviana. Ante la estimulación de esta área se producen fonemas (fonación verbal). Su lesión produce afasia y apraxia.
- b) *Centros mesencefálicos.* De localización cortical y subcortical, afectan la fonación involuntaria (no verbal), expresión de miedo, llanto, risa.
- c) *Núcleo ambiguo, neurona motora inferior.* Este núcleo alberga las neuronas encargadas de la contracción de los músculos de la laringe. Estas se organizan en grupos neurales correspondientes a los aductores por un lado y el cricoaritenóideo posterior (abductor) por delante de ellos, en estrecha relación con el centro respiratorio, lo que les permite funcionar como músculos respiratorios.

Esta compleja inervación dificulta la posibilidad de trasplante y el desarrollo de una laringe artificial.

**Unión neuromuscular.** Las características musculares de la laringe —elevada resistencia a la fatiga y rápida contractilidad— le permiten cumplir con sus complejos papeles. Esto es posible debido a que muchas de las fibras musculares reciben múltiple inervación de múltiples placas terminales. Esto le permite a un músculo como el tiroaritenóideo, cuya velocidad de contracción es de 14 ms, uno de los más rápidos del organismo, adaptarse mediante diferentes, sucesivos y continuos estímulos a los cambios producidos por la vibración durante la fonación y a otras funciones como la respiración, la deglución o la maniobra de Valsalva.

## FISIOLOGÍA DE LA LARINGE

Básicamente, la laringe cumple tres funciones: a) protectora o deglutoria; b) respiratoria, y c) fonatoria.

**Función protectora o deglutoria.** El cierre laríngeo se produce de manera refleja por estímulos de contacto químicos o térmicos y se realiza a nivel de

los tres pliegues laríngicos: a) el superior, conformado por los repliegues aritenopiglóticos, que completa su cierre con la epiglotis en su parte anterior y los aritenoides en su parte posterior; b) el medio, conformado por las bandas ventriculares, que son atraídas hacia la línea media por el tiroaritenoso, y c) el inferior, conformado por las cuerdas vocales, que es el más seguro e importante pues estas cierran herméticamente la luz glótica.

La exageración de este reflejo por estimulación laríngea u otras causas produce un cierre glótico que cede una vez retirado el estímulo. Genera sensación de muerte, por obstrucción respiratoria aguda grave (ictus laríngeo); dura pocos segundos, pero una estimulación prolongada puede provocar la muerte (trastornos del tercer tiempo de la deglución, reflujo gastroesofágico, sangrado posamigdalectomía, etc.).

**Función respiratoria.** La glotis se abre una fracción de segundo antes que el descenso del diafragma; esto es regulado por el centro respiratorio, que activa los músculos dilatadores de la glotis (cricoaritenoso posterior).

El espacio glótico se ensancha durante la inspiración y se estrecha durante la espiración.

**Función fonatoria: fisiología de la voz.** La voz es el producto de la vibración ondulatoria de la mucosa del borde libre de las cuerdas vocales expuestas al flujo de aire que atraviesa la glotis (fig. 4-8). Las fuerzas en juego son: a) la tensión de los músculos intrínsecos de la laringe; b) la presión intraluminal, y c) la presión subglótica.

La función de los músculos de la laringe estriba en poner en contacto ambas cuerdas vocales en la línea media y exponer la mucosa del borde libre al flujo aéreo, a la que le otorgan mayor o menor tensión a lo largo como la cuerda de una guitarra. La mucosa del borde libre de las cuerdas vocales inicia así una serie de aperturas y cierres, denominados ciclos vocales.

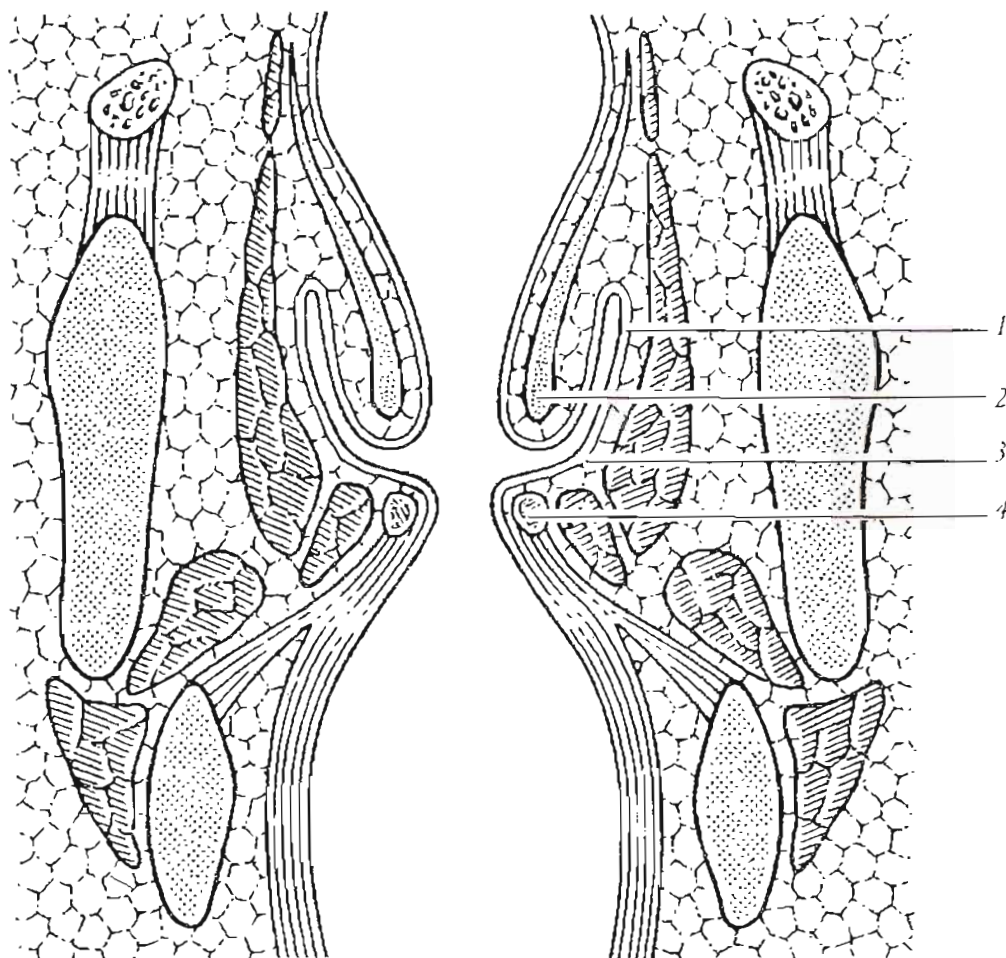


Fig. 4-8. Corte frontal de la laringe. 1, fondo del ventrículo laríngeo (sáculo); 2, banda ventricular o cuerda falsa; 3, ventrículo; 4, cuerda vocal.

Durante la respiración, las cuerdas vocales permanecen separadas. En el momento en que está por iniciarse una emisión, se juntan e impiden el paso de la corriente de aire. Esta interrupción del flujo de aire provoca un aumento de la presión subglótica generada por el diafragma, los músculos abdominales y el tórax. Cuando esta presión subglótica supera la presión que mantiene juntas las cuerdas vocales, la mucosa de los bordes libres se separa y se produce la primera fase del ciclo (fase de apertura).

Por gradiente de presiones, ese flujo de aire que atraviesa la glotis disminuye la presión a través de esta y genera una fuerza de succión (efecto Bernoulli). Esta presión negativa intraluminal atrae a la mucosa del borde libre hacia la línea media y produce la segunda fase del ciclo vocal (fase de cierre). A este efecto contribuyen también las propiedades mecánicas de las cuerdas (su elasticidad).

Al cesar el flujo de aire por el cierre glótico, vuelve a aumentar la presión subglótica y se reanuda el ciclo.

El resultado de este ciclo de apertura y cierre rápido de la glotis es la emisión de un tren de pulsos o golpes muy cortos de aire a través de las cuerdas vocales. La frecuencia o el número de pulsos por segundo depende de la frecuencia del movimiento vibratorio de estas. A mayor flujo transglótico, mayor velocidad de cierre glótico, o sea, mayor cantidad de ciclos por segundo (frecuencia).

Al aumentar la presión subglótica aumenta la fuerza de las fases de cierre y apertura, lo que se traduce en aumento de la intensidad o volumen vocal.

*Características de la voz.* La voz es la señal acústica. El producto de la laringe es una onda de flujo aéreo periódica, determinada por el ciclo vocal.

Los principales factores que contribuyen a la calidad o timbre vocal son las estructuras supraglóticas y de la cavidad oronasofaríngea (tracto vocal), que permiten la transmisión de ciertas frecuencias y atenúan otras y actúan así como un filtro semejante al amplificador de un equipo musical.

Por lo tanto, la calidad de la voz es igual a la señal acústica más la acción de filtro.

## LABORATORIO DE LA VOZ

Cualquier tipo de patología orgánica y cualquier clase de trastorno funcional modificará las características acústicas de la voz. Es decir, existe interdependencia entre la anatomía, la fisiología, la neurología y la acústica. El conocimiento de esta interacción por parte del terapeuta vocal le permitirá instituir un tratamiento foniátrico eficaz.

La valoración acústica global incluye una evaluación del tono, la intensidad, la duración y los parámetros de la calidad de la fonación y del habla. En la tabla 4-2 puede observarse la correlación existente entre los parámetros acústicos perceptibles por el hombre y los parámetros físicos correspondientes. Utilizando la audición como herramienta básica, el fonoaudiólogo evalúa estos parámetros en forma subjetiva (tercera columna de la tabla). Esa información puede cuantificarse mediante técnicas digitales de procesamiento.

Para la obtención del gráfico ilustrado en la figura 4-9 se utilizó el sistema de análisis de sonidos del habla del Laboratorio de Investigaciones Sensoriales (CONICET).

El sonido es un fenómeno físico que asume la forma de ondas (onda sonora). La onda resultante es compleja, porque está formada por varias frecuencias, y periódica, ya que en períodos iguales de tiempo se repite el mismo ciclo (fig. 4-10).



Parámetros acústicos percibidos por el receptor humano	Parámetros físicos	Evaluación subjetiva
Intensidad	Amplitud	Intensidad habitual utilizada (normal, suave, fuerte)
Altura o tono	Frecuencia	Variabilidad posible Gama tonal (Hz): tono Variabilidad posible: entonación Extensión tonal (tonos posibles del más grave al más agudo)
Duración	Tiempo	Tiempo máximo de fonación (TMF): a > i > u Eficiencia fonatoria con /s/, /z/ Cantidad de palabras por minuto Fluidez
Calidad	Timbre	Timbre (claro, velado, ronco) Resonancia laríngea (nasal, facial, pectoral)

Tabla 4-2. Valoración de las características de la voz.

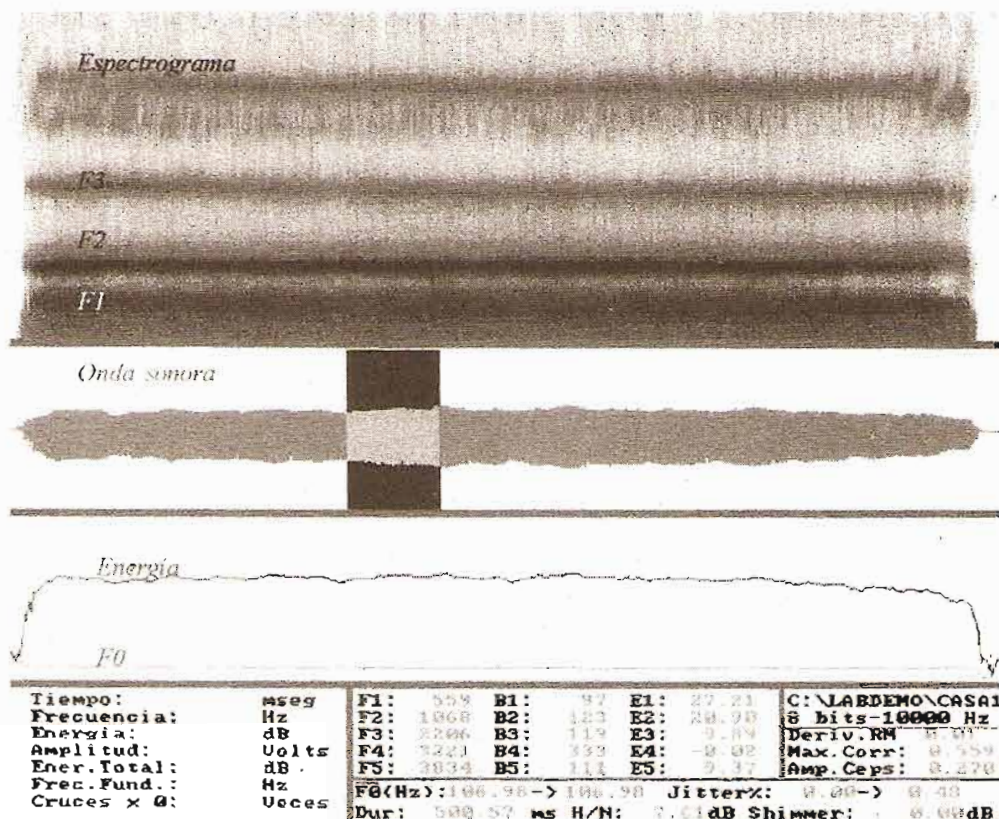


Fig. 4-9. Sistema de análisis de sonidos del habla (véase la explicación en el texto).




Fig. 4-10. Ampliación de sección de onda.

La onda compleja periódica se caracteriza por tener una frecuencia fundamental, que es la frecuencia de repetición de la onda ( $F_0$ ). Se expresa en ciclos por segundo o hertz (Hz), y traduce el número de vibraciones por segundo. En nuestro ejemplo, es de 106 Hz (*tono global o laríngeo*).

A los tonos que se suman a la fundamental se los llama *armónicos* o *parciales*, y son múltiplos de la fundamental.

La energía guarda relación con la intensidad del sonido. Se mide en decibeles y depende del apoyo respiratorio utilizado.

**Espectrograma.** Las cavidades supraglóticas actúan como cámaras de resonancia que vibran con sus propias frecuencias ante el pasaje de los pulsos de aire. En el eje horizontal del espectrograma está representado el tiempo y en el eje vertical las frecuencias. La intensidad está reflejada por los diferentes grados de grisado de las líneas espectrográficas. Las frecuencias del tono global que coinciden con las frecuencias naturales de resonancia dada para dicha emisión son amplificadas, en tanto que las demás resultan atenuadas. Esas frecuencias principales de resonancia se denominan *formantes* ( $F_1$ ,  $F_2$ ,  $F_3$ , etc.). En nuestro ejemplo, podemos ver la *configuración formántica típica de la /a/*.

**Índices de perturbación.** Son el de sobresalto (*jitter*), el de efecto tremulante (*shimmer*) y el H/N. Son medidas de la estabilidad de la señal acústica de un período al siguiente, y por lo tanto deben reflejar la estabilidad a corto plazo del mecanismo de la fonación.

## SEMIOLÓGIA Y EXPLORACIÓN DE LA LARINGE Y LA HIPOFARINGE

El examen semiológico de la laringe comienza en el momento en que el paciente se sienta frente al médico. Durante el interrogatorio se deben observar el tipo de respiración, la coordinación fonorrespiratoria, la utilización de los músculos del cuello, la presencia de tiraje, aleteo nasal o estridor durante la respiración y la fonación, así como el timbre y la intensidad de la voz.

La indagación acerca de hábitos (tabaquismo, alcoholismo) o características ambientales de vida o laborales (polvo, vapores, ruidos) nos permitirá orientar el interrogatorio.

Deberá preguntarse acerca de enfermedades hereditarias o propias del paciente y la presencia de reflujo gastroesofágico, entre otros elementos.

El examen propiamente dicho comienza con una inspección otorrinolaringológica habitual, esto es:

1. Examen de boca: encías, dientes, mucosas yugales, lengua, piso de la boca, desembocadura de glándulas salivales mayores.
2. Examen de fauces: amígdalas, pilares, paredes laterales y posterior de la faringe, movilidad de los elevadores del paladar y del constrictor superior de la faringe.
3. Examen de fosas nasales: permeabilidad, coloración de la mucosa, presencia de secreciones y características de estas.
4. Examen de la rinofaringe: presencia de secreciones, estado de las coanas, hiperplasias linfoides o tumores.
5. Examen del cuello: a) palpación de la laringe: tamaño, ubicación, simetría bilateral, movilidad activa (ascenso y descenso) con la deglución, movilidad pasiva (lateralizándola), presencia de craqueo laríngeo (sensación táctil que provoca el roce de la cara posterior de la laringe con los cuerpos vertebrales); b) palpación de la glándula tiroides: agrandamien-



to difuso o nodular; c) palpación de las cadenas ganglionares yugulocarótidas y espinales: presencia de nódulos, tamaño, ubicación, adherencia a planos superficiales o profundos, sensibilidad.

**Exploración instrumental. Laringoscopia indirecta.** Mediante el espejo laríngeo de García comprobaremos la ubicación y conformación anatómica de la laringe, la movilidad de las cuerdas vocales, las características de la mucosa, la presencia de secreciones, los senos piriformes, la base de la lengua, las valéculas glosopigloticas y el estado y la simetría de las estructuras endolaríngeas y perilaríngeas.

La técnica de la laringoscopia indirecta es la siguiente:

1. El médico se sienta frente al paciente con una fuente de luz frontal.
2. Se procede a la anestesia tópica de las fauces para evitar reflejos nauseosos.
3. Se le indica al paciente que abra la boca y saque la lengua, que es retenida entre los dedos medio y pulgar (con una gasa) de la mano izquierda del examinador.
4. Se introduce el espejo laríngeo en la boca (previamente entibiado para evitar el empañamiento), apoyándolo suavemente sobre el velo del paladar blando y evitando tocar los pilares y la base de la lengua (zonas reflexógenas).
5. Se le hace respirar al paciente por la boca en forma suave y relajada y, una vez visualizada la laringe, se le pide que emita la vocal «e» para ver las estructuras endolaríngeas y perilaríngeas, la movilidad de las cuerdas y su tensión y cierre. La visión de las cuerdas vocales debe ser completa. De no ser así, se indicará al paciente que emita el sonido de la vocal «i», lo cual mejora la visión del tercio anterior de la laringe.

Este examen, si bien es el más simple y eficaz, en algunas oportunidades es imposible de efectuar: enfermos con reflejos nauseosos exagerados (conviene realizar sedación previa), niños menores de 6 años, alteraciones anatómicas (boca chica, lengua grande, epiglotis acartuchada).

**Fibrolaringoscopia.** Es un examen que permite la visualización directa de la laringe y la hipofaringe a través de una fibra óptica (figs. 2-11 y 4-11). Es un

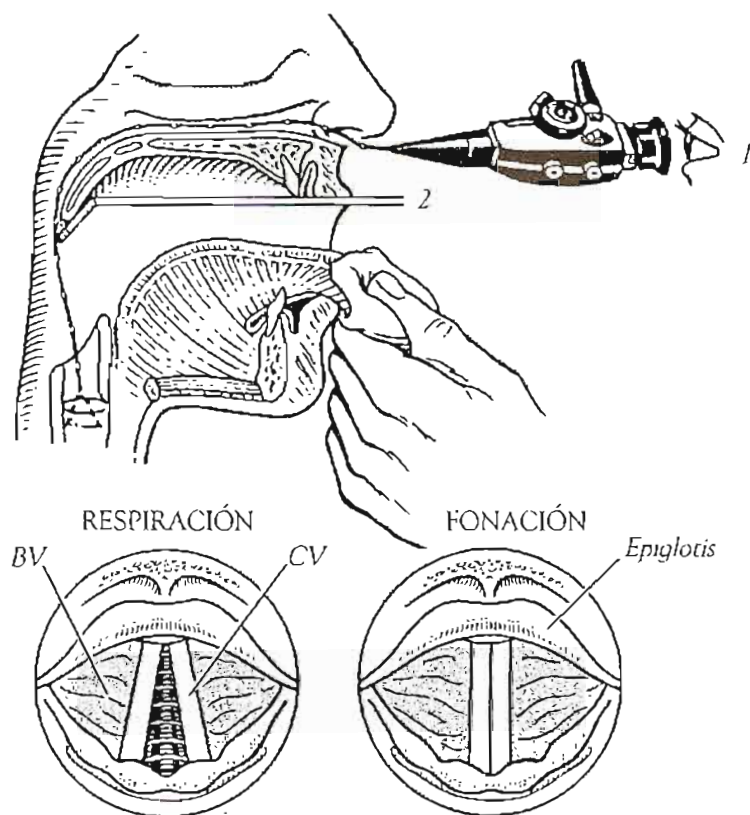


Fig. 4-11. 1, rinofibrolaringoscopia; 2, laringoscopia indirecta con espejo. BV, banda ventricular; CV, cuerda vocal.



procedimiento sencillo y con pocas molestias para el paciente. Al ser el instrumento flexible, se introduce a través de la fosa nasal previa anestesia tópica de esta y de la faringolaringe.

*Laringoscopia con ópticas de 90° y 70°.* Previa instilación anestésica de las fauces, la faringe y la base de la lengua, y sosteniendo la lengua hacia afuera con una gasa, la óptica es apoyada sobre el velo del paladar, lo que permite visualizar la laringe. De esta manera se obtiene una imagen laríngea amplificada y de excelente luminosidad.

*Estroboscopia con ópticas de 90° y 70°.* Permite observar en detalle la vibración de la mucosa de ambas cuerdas vocales en su fase de cierre y apertura en fonación y brinda la posibilidad de ver en movimiento lento o fijo la vibración de la mucosa de las cuerdas vocales en sus distintas fases, mediante un pedal que regula la emisión de destellos de luz a distintas frecuencias.

*Laringoscopia directa.* Método instrumental para la visualización de la laringe y la hipofaringe bajo anestesia general con intubación que permite obtener una imagen directa y definida de las lesiones con posibilidad de su extirpación total o toma de biopsias.

*Microlaringoscopia directa.* Se utiliza fundamentalmente como procedimiento quirúrgico; es similar a la laringoscopia directa con el agregado de un autoestático y un microscopio para amplificación de la imagen. Este método permite la utilización de ambas manos. Como elementos quirúrgicos se utilizan micropinzas, microbisturí o microtijeras, así como radiofrecuencia o rayos láser (figs. 4-12 a 4-15).

*Estudios radiológicos.* Las técnicas de exploración radiográfica y por radioimágenes son las siguientes:

1. *Telerradiografía laríngea de perfil.* Esta incidencia nos permite ver: a) un armazón cartilaginoso formado por el hueso hioides, los cartílagos cricoides, tiroideos, aritenoides y epiglótico y los anillos traqueales; b) partes blandas formadas por los repliegues aritenopiglóticos, la región preepiglótica y la base de la lengua, y c) la luz laríngea en sus tres regiones: supraglótica, glótica y subglótica (fig. 4-16).

Fig. 4-12. Instrumental microquirúrgico.  
1, 2, micropinzas;  
3, tijeras.

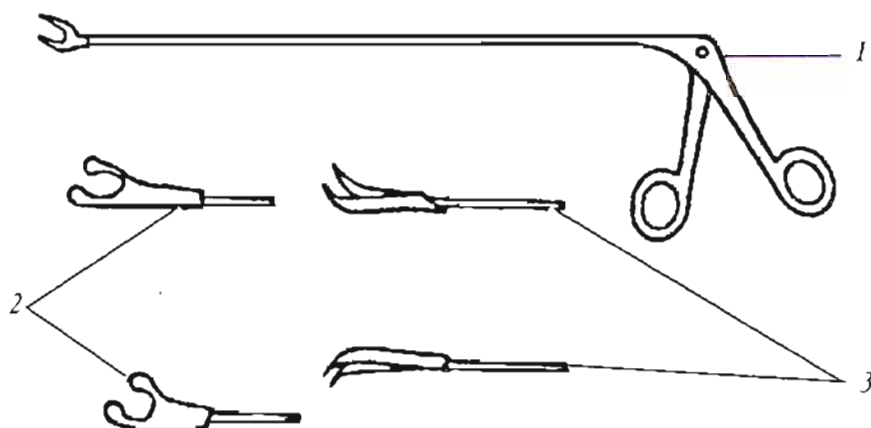
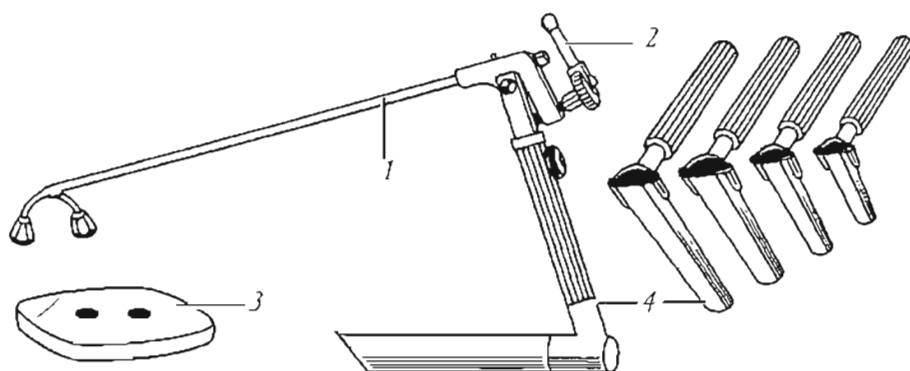


Fig. 4-13. Laringoscopio autoestático. 1, brazo de suspensión; 2, regulador de suspensión; 3, apoyo del brazo de suspensión; 4, laringoscopio (distintas medidas).



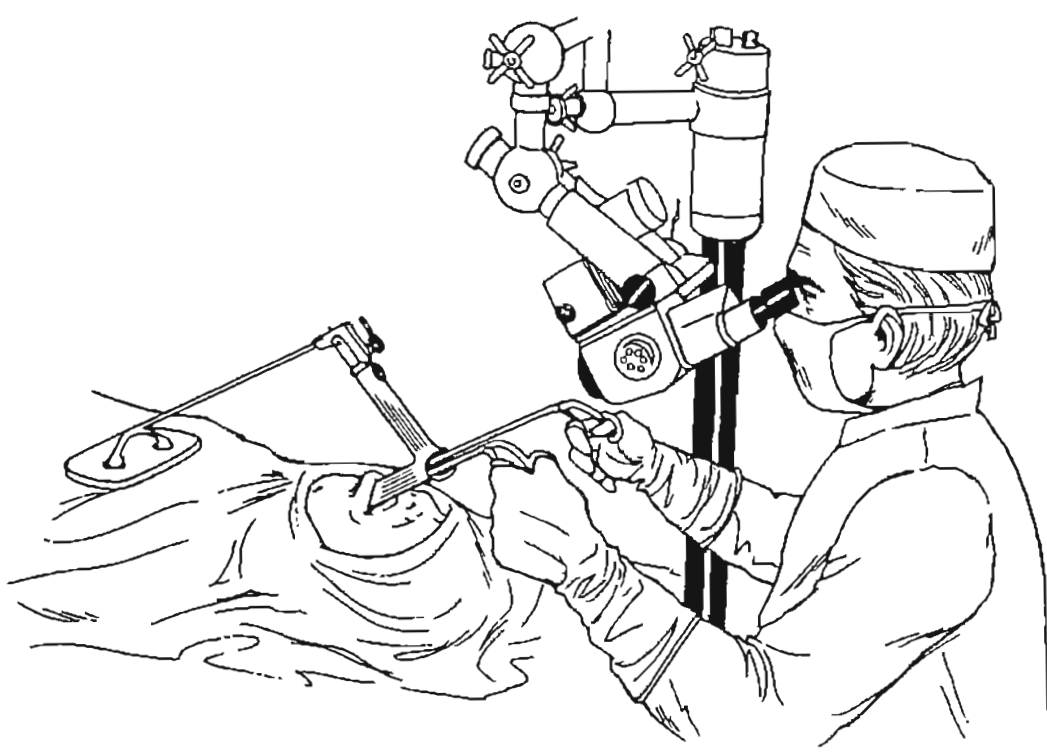


Fig. 4-14.  
Microlaringoscopia  
directa: posición del  
paciente y del médico.

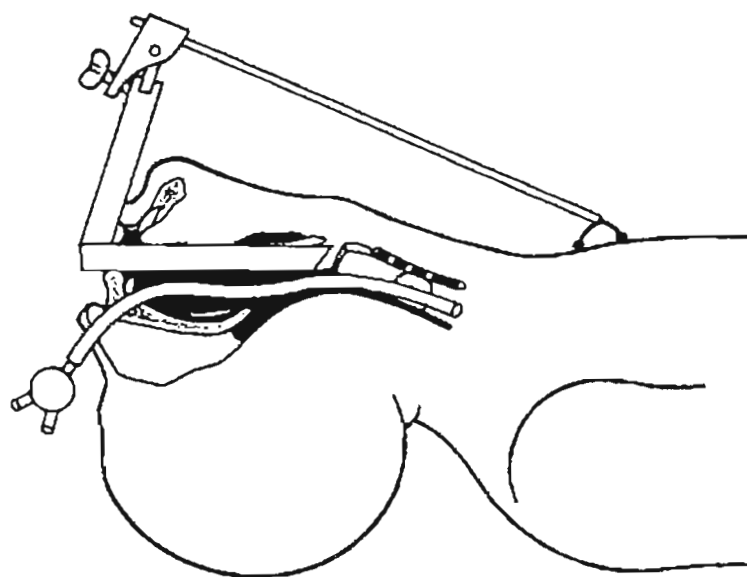


Fig. 4-15. Esquema de la  
colocación del  
laringoscopio con tubo  
endotraqueal.

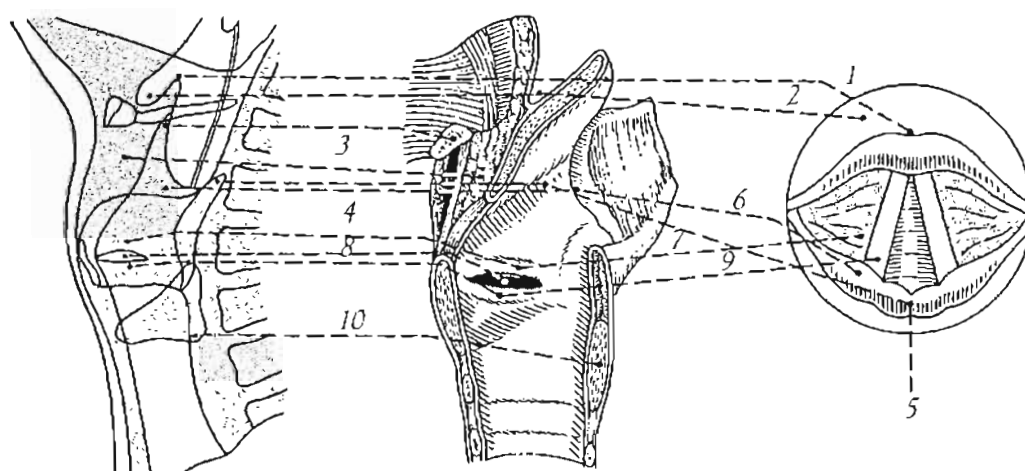


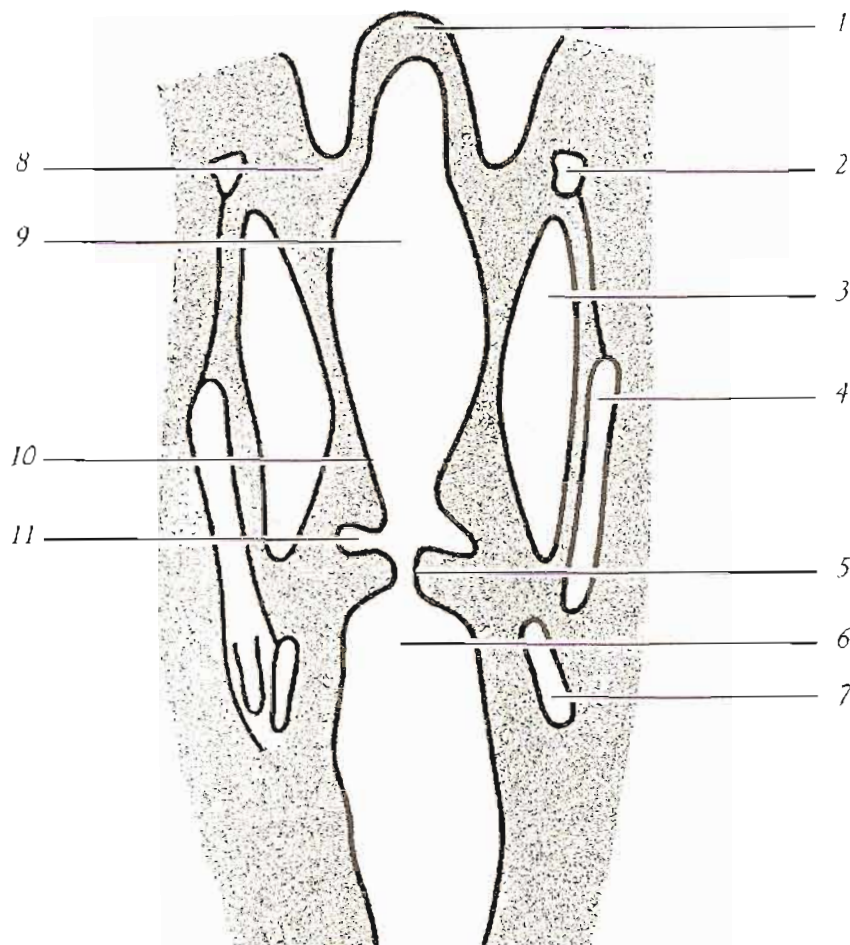
Fig. 4-16. Incidencia de  
perfil simple de laringe y  
su correlación con un  
preparado anatómico y  
una imagen  
laringoscópica  
(esquema). 1, borde  
superior de la epiglotis;  
2, vallécula epiglótica;  
3, hioides; 4, espacio  
preepiglótico;  
5, aritenoides;  
6, repliegue  
aritenoepiglótico;  
7, banda ventricular;  
8, ventrículo; 9, cuerdas  
vocales; 10, cricoides.

2. Tomografía lineal frontal durante la fonación. Muestra cortes frontales de la región laringotraqueal (fig. 4-17). Si bien ha sido de mucha utilidad, actualmente es reemplazada por nuevos estudios de imágenes.

3. Radiografías contrastadas. Se realizan mediante la instilación de sustancias de contraste (bario, sustancias hidrosolubles radiopacas): a) radioscopia y radiografía de la región faringolaríngea; b) videorradioscopia del tercer tiempo de la deglución. Permiten observar la laringe durante la fonación, la deglución y la respiración.

Fig. 4-17. Tomografía frontal de la laringe en fonación (esquema).

1, epiglotis; 2, hueso hioides; 3, seno piriforme; 4, cartílago tiroides; 5, cuerda vocal; 6, subglotis; 7, cartílago cricoides; 8, repliegue foringoepiglótico; 9, vestíbulo laríngeo; 10, banda ventricular; 11, ventrículo de Morgagni.



4. Tomografía axial computarizada helicoidal con contraste y sin él, con reconstrucción tridimensional y endoscopia virtual. Muestra verdaderos cortes anatómicos de la laringe y el cuello en incidencias axial, coronal y sagital.

5. Resonancia magnética con gadolinio o sin él. Muestra también cortes axiales, coronales y sagitales, pero con una mayor diferenciación de las distintas estructuras musculares y cartilaginosas laríngeas y de todo el tejido y los grandes vasos del cuello. Pueden realizarse arteriografías digitales.

## SÍNDROME DE OBSTRUCCIÓN LARÍNGEA

**Definición.** Conjunto de signos y síntomas provocados por un insuficiente pasaje de aire a través de la laringe. En las obstrucciones acentuadas, la hipercapnia y la anoxia pueden ocasionar la muerte.

**Clasificación.** Los síndromes de obstrucción laríngea pueden ser agudos o crónicos.

**Etiología.** La obstrucción de la laringe puede ser provocada por las siguientes causas:

1. Malformaciones congénitas: a) atresia de laringe; b) laringe hendida; c) malformaciones del cartílago cricoides; d) estenosis laríngeas; e) quistes congénitos; f) angiomias supraglóticos o subglóticos.
2. Alteraciones funcionales en el recién nacido: parálisis del recurrente bilateral congénita.
3. Alergia, inflamaciones e infecciones: a) laringitis supraglótica; b) laringitis subglótica.
4. Cuerpos extraños respiratorios o digestivos (faringoesofágicos).
5. Tumores benignos o malignos.
6. Traumatismos externos (choques y heridas) o internos (por ingestión o inhalación).



7. Distonías laríngeas (movimiento inverso de las cuerdas vocales).

8. Parálisis recurrencial bilateral.

9. Manifestaciones laríngeas de enfermedades reumatológicas.

**Manifestaciones clínicas.** Toda patología respiratoria obstructiva alta (hasta el manubrio esternal) provoca:

a) Disnea inspiratoria.

b) Tiraje: comienza por ser supraesternal y supraclavicular para luego agregarse el intercostal y el infraesternal, de grados más acentuados.

c) Estridor: es un ruido chirriante inspiratorio provocado por el pasaje de aire a través de la laringe estenosada (término que se suele aplicar a los niños); en las obstrucciones importantes es bifásico.

d) Descenso inspiratorio de la laringe.

e) Aleteo nasal.

f) Tos crupal (en obstrucciones subglóticas).

g) Estasis venosa yugular.

h) Excitación, sudación.

i) Hiperextensión cefálica (en recién nacidos y lactantes).

j) Cianosis.

**Diagnóstico.** Se basa en la presencia de los síntomas descritos y los antecedentes clínicos. Se confirma mediante la laringoscopia indirecta o directa (según la edad) y con el uso de fibroscopio y ópticas.

**Diagnóstico diferencial.** Siempre debe recordarse que el síndrome de obstrucción laríngea se caracteriza por una disnea inspiratoria que lo diferencia de otras obstrucciones respiratorias bajas (intratorácicas), que provocan disnea espiratoria.

**Evolución, pronóstico y tratamiento.** Dependen de la etiología. De acuerdo con la gravedad y la causa del síndrome de obstrucción laríngea, estaría indicada la internación con intubación traqueal o traqueotomía y eventual asistencia respiratoria mecánica.

## TRAQUEOTOMÍA E INTUBACIÓN ENDOTRAQUEAL

**Indicaciones.** Las indicaciones de una intubación endotraqueal o traqueotomía son de causas:

a) *Laríngeas*, las cuales determinan un síndrome de obstrucción laríngea.

b) *Extralaríngeas*: en todos los casos en que deba asegurarse la permeabilidad de la vía aérea para una correcta ventilación y la aspiración de secreciones que no pueden ser eliminadas espontáneamente, como sucede en estados de coma, shock, traumatismos craneanos o torácicos, politraumatismos, síndromes neurológicos, posoperatorio de cirugía cardiotorácica y trastornos graves del tercer tiempo de la deglución con pasaje de secreciones y alimentos a la vía aérea.

El momento de la intubación o la traqueotomía se halla en función de parámetros clínicos y de laboratorio:

*Parámetros clínicos:*

1. Incremento del cuadro obstructivo con taquicardia, hipertensión arterial y cianosis.

2. Bradicardia.

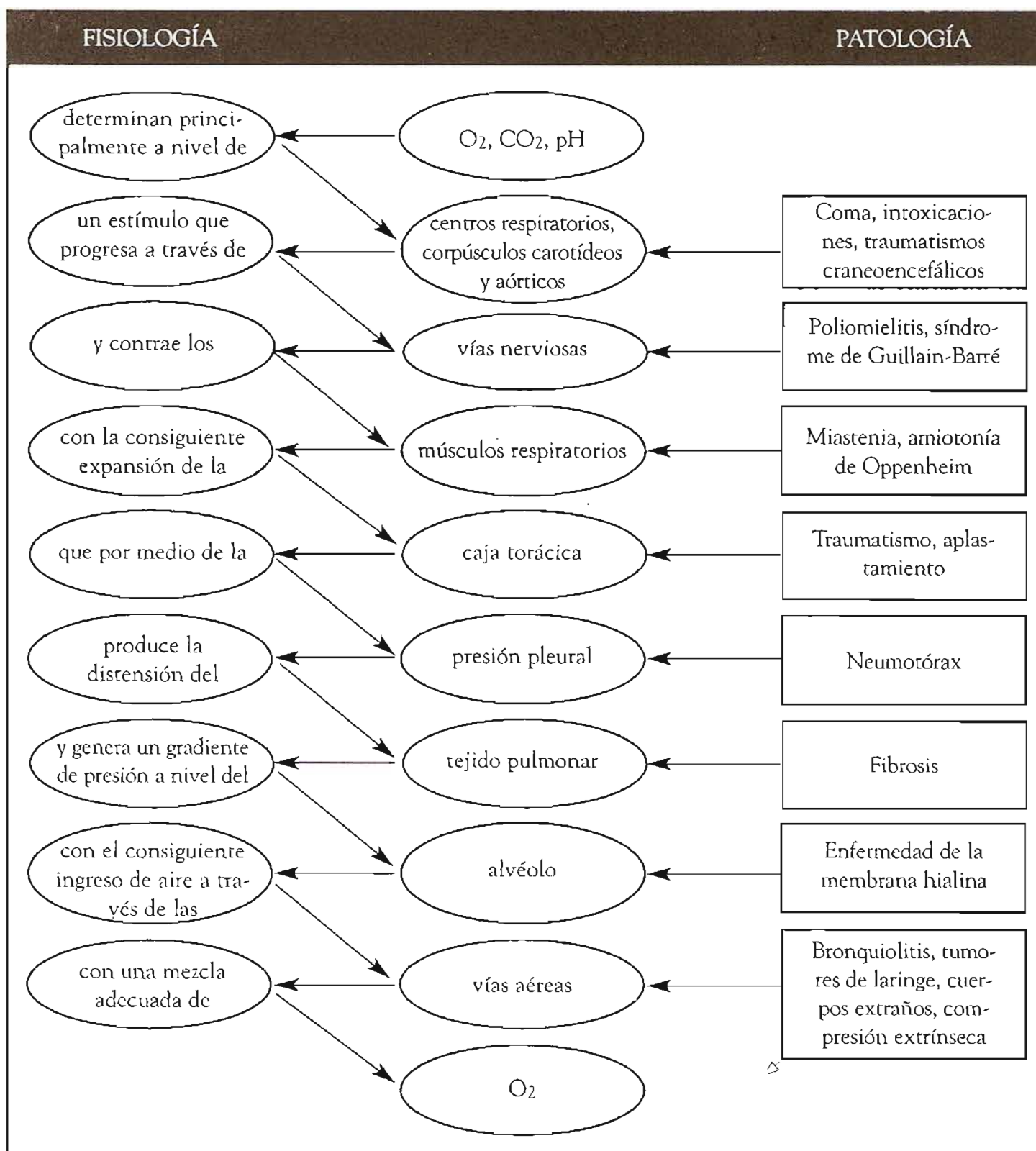
3. Depresión y agotamiento muscular.
4. Pérdida del sensorio, edema de papila.

*Parámetros de laboratorio:* examen funcional respiratorio (curva flujo-volumen) y medición de gases en sangre.

Estrá indicada la *intubación* en todas aquellas patologías que no demanden una permeabilización artificial de la vía aérea de más de tres días; cuando este período se prolonga, deberá indicarse la *traqueotomía*, por los traumatismos laríngeos que puede ocasionar la intubación. El recién nacido y el lactante con sedación toleran más tiempo la intubación prolongada.

En la figura 4-18 se ilustra la progresión de un ciclo respiratorio; ante cualquier déficit de algunos de sus eslabones se indicará intubación o traqueotomía según la necesidad.

Fig. 4-18. Fisiología de la respiración y sus alteraciones.



## INTUBACIÓN ENDOTRAQUEAL

**Técnica.** El paciente debe estar en decúbito dorsal, con la cabeza en hiperextensión y ligeramente elevada en el plano horizontal respecto a los hombros.

Se usa un laringoscopio modelo Chevallier-Jackson, adecuado a la edad y tamaño del paciente, que se introduce a través de la boca hasta reparar el borde libre de la epiglotis. Al calzar y elevar esta se visualiza la glotis, a través de la cual se introduce el tubo.

**Complicaciones. Inmediatas.** Pueden producirse: a) rodete subglótico por decúbito del tubo; b) traumatismo supraglótico; c) traumatismo de cuerdas vocales o del aritenoides; d) perforaciones faringolaringotraqueales (enfisema en cuello).

**Mediatis.** Pueden consistir en: a) granuloma a nivel de la apófisis vocal de los aritenoides (se ve con más frecuencia en pacientes lúcidos intubados), por el golpeteo de las cuerdas vocales contra el tubo; b) condritis (infecciones provocadas por decúbito del tubo); c) estenosis cicatrizales.

## TRAQUEOTOMÍA

**Técnica.** El paciente debe estar en decúbito dorsal con el cuello en hiperextensión, bajo anestesia general, intubado, o con anestesia local.

En enfermos con obstrucción importante de la vía aérea alta, siempre deberá realizarse una intubación orotraqueal o nasotraqueal previa.

Se practica una incisión horizontal media a nivel del tercer anillo traqueal, que generalmente corresponde a la altura del istmo inferior de la glándula tiroides (fig. 4-19). Se divulsionan el tejido celular subcutáneo y los músculos prelaríngeos hasta llegar directamente a la tráquea o a la glándula tiroides, que se reclina hacia arriba con separadores o eventualmente se liga previa incisión media. Ya en la tráquea, previa resección de la fascia pretraqueal, se procede a la apertura traqueal mediante una incisión horizontal intercartilaginosa sin tocar los anillos traqueales (fig. 4-20) y posteriormente se realizan dos puntos medios, superior e inferior, de piel a tráquea (fig. 4-21), para asegurar la fácil colocación de la cánula para su recambio o en caso de que se saliese accidentalmente, sobre todo en las primeras 72 horas de la traqueotomía.

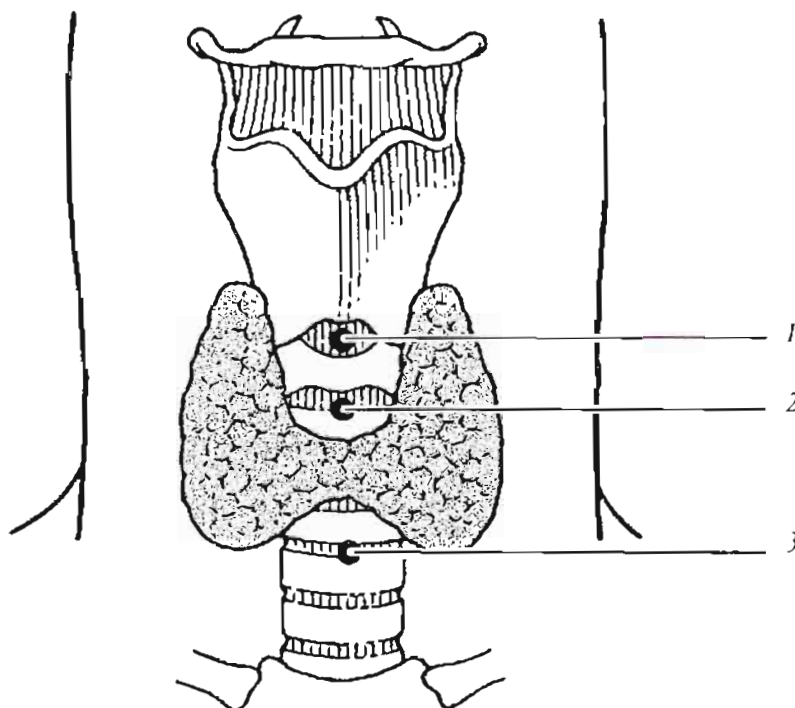


Fig. 4-19. Vías de acceso a la tráquea:  
1, cricotirotomía;  
2, apertura cricotraqueal;  
3, traqueotomía.



Fig. 4-20. Incisión del segundo anillo traqueal.

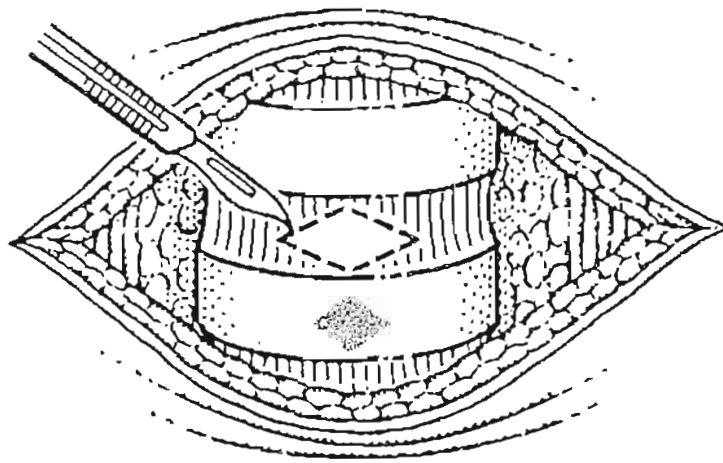
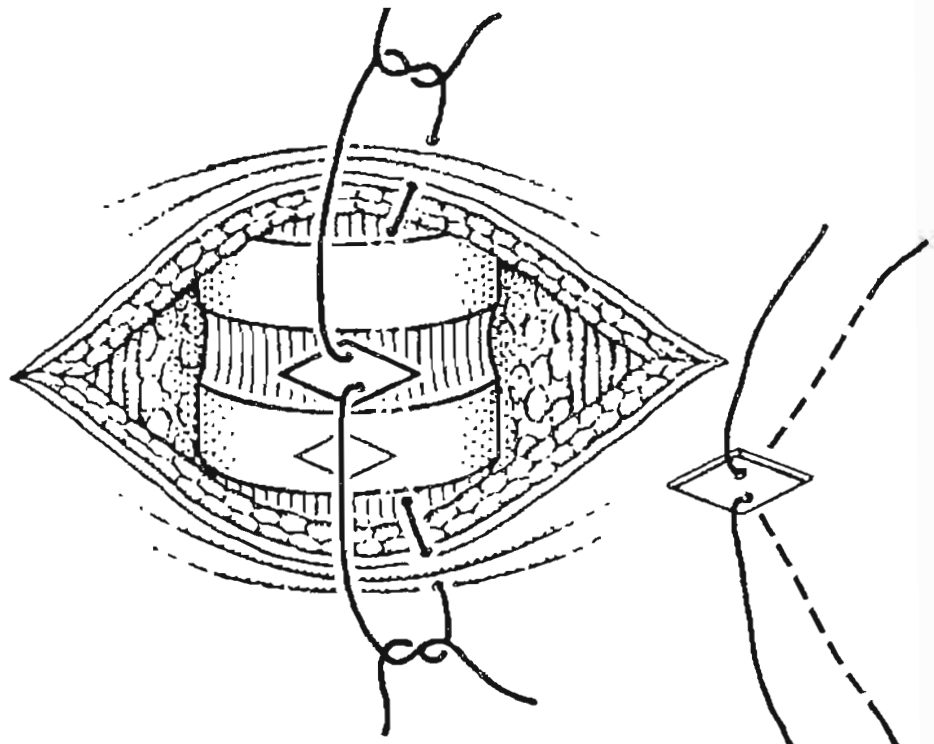


Fig. 4-21. Traqueotomía: puntos de anclaje de la tróquea a la piel.



Debe recordarse que la dificultad para volver a colocar la cánula en pacientes con acentuada obstrucción o con insuficiencia respiratoria grave puede provocar su muerte.

Actualmente se utilizan cánulas de plástico o siliconadas, que son de distinto calibre, longitud y curvatura adaptables a las características y edad de cada paciente.

**Complicaciones. Inmediatas.** Se producen en general por defecto de técnica y fundamentalmente por la no intubación previa del paciente. La hiperpresión intratorácica negativa en el obstruido laríngeo puede disecar la fascia pretraqueal y provocar enfisema subcutáneo y neumomediastino con neumotórax unilateral o bilateral. La hemorragia estará presente por la afectación de las arterias del cuello.

**Mediatas.** Pueden consistir en: a) granulomas, por infección o traumatismo de la cánula sobre la mucosa traqueal; b) hemorragia, por decúbito del extremo de la cánula sobre la pared traqueal que interesa el tronco braquiocéfálico derecho; c) espolón, que se forma sobre el borde superior o proximal del traqueostoma, disminuye la luz traqueal e imposibilita la descánulación; d) estenosis, observada en las traqueotomías realizadas inmediatamente por debajo del cricoides, que provocan su condritis, y en los traumatismos traqueales provocados por los manguitos muy insuflados de las cánulas.

**Cierre del traqueostoma.** En la mayoría de los casos, el traqueostoma se cierra espontáneamente una vez retirada la cánula. Cuando queda una fístu-

la traqueocutánea, esta deberá cerrarse quirúrgicamente mediante una plástica en tres planos: tráquea, tejido muscular y piel, con cierre simple o con deslizamientos de colgajos de piel según necesidad.

Cricotirotomía

Es un procedimiento de excepción y de urgencia que puede realizarse en cualquier medio para el rápido restablecimiento de la vía aérea ante una obstrucción laríngea aguda. Consiste en la apertura temporaria mediante una incisión de la piel y la membrana cricotiroides que se encuentra inmediatamente por debajo (fig. 4-19), a fin de colocar cualquier tipo de tubo para restaurar la vía aérea del paciente. Esta vía no debe mantenerse más de 48 horas por la posibilidad de condritis del cricoides con su grave secuela laríngea.

ESTRIDORES LARÍNGEOS CONGÉNITOS

Diferencia anatómica entre la laringe del adulto y la del niño

**Localización.** La laringe del niño se localiza en el cuello más alta que la del adulto (fig. 4-7); el cricoides, a nivel de la cuarta vértebra cervical, desciende durante la niñez hasta la sexta vértebra y en el adulto a la séptima. Esta localización superior hace que la epiglotis del neonato apoye en el paladar blando, lo que le permite mamar y respirar simultáneamente, y es el motivo por el cual un recién nacido no puede respirar por la boca. La membrana tirohioidea es más corta, lo que origina que el hueso hioides se localice sobre el cartílago tiroides.

**Tamaño.** Al nacer, la laringe tiene un tercio del tamaño de la del adulto. El proceso vocal del aritenoides ocupa más de la mitad de la glotis. Los cartílagos cuneiformes, los aritenoides y los tejidos blandos que cubren la supraglotis son mucho más largos en los niños. La cuerda vocal mide de 6 a 8 mm de largo. La comisura posterior presenta 3 a 4 mm de ancho. La subglotis tiene un diámetro de 5 a 7 mm; 4 mm representa una estenosis subglótica. Un tubo endotraqueal 3,5 o un broncoscopio N° 3 debiera progresar por la subglotis de un recién nacido sin resistencia (tablas 4-3 y 4-4).

**Configuración.** La epiglotis, que en el adulto se proyecta en forma vertical, en el niño es más posterior, angosta y acartuchada (fig. 4-7). La luz de la glotis es pentagonal durante la inspiración. Cuando se evalúa en un corte coronal, la luz es más angosta a nivel de las cuerdas vocales y más ancha a nivel del cricoides. Pero si se evalúa en un plano sagital, la luz es más amplia a nivel glótico y más estrecha a nivel del cartílago cricoides.

**Consistencia.** Los cartílagos, los músculos y los tejidos submucosos son más blandos y laxos en la laringe del niño. Esto predispone a un mayor movi-

Edad	Laringoscopio (Nº)	Tubo (Nº)
0-6 meses	6	3-3,5-4
6-18 meses	9 1/2	4-4,5
18-30 meses	9 1/2	4,5-5
30 meses-4 años	12	5-5,5
4-8 años	12	5-5,5-6

Tabla 4-3. Número de laringoscopio y tubo utilizado según la edad.

Tabla 4-4. Cánula  
tilizada según la edad.

Edad	Cánula (Nº)
Recién nacido	0
Hasta 5 meses	1
6-11 meses	2
1 año	3
2-3 años	4
4 años	5
5 años	6
6-7 años	7
8-12 años	8
Adultos	
Mujeres	9-10
Varones	11-12

miento pasivo de los tejidos durante la respiración y a una mayor reacción a los procesos inflamatorios.

## Evaluación

Ciertos datos son relevantes en la evaluación de estos pacientes:

**Edad.** Hay patologías que son características de distintas épocas de la vida. Un recién nacido con obstrucción respiratoria inmediata al nacimiento probablemente presente una atresia coanal; un neonato, una parálisis recurrente bilateral; a la semana, laringomalacia; al mes, estenosis subglótica congénita o un angioma subglótico.

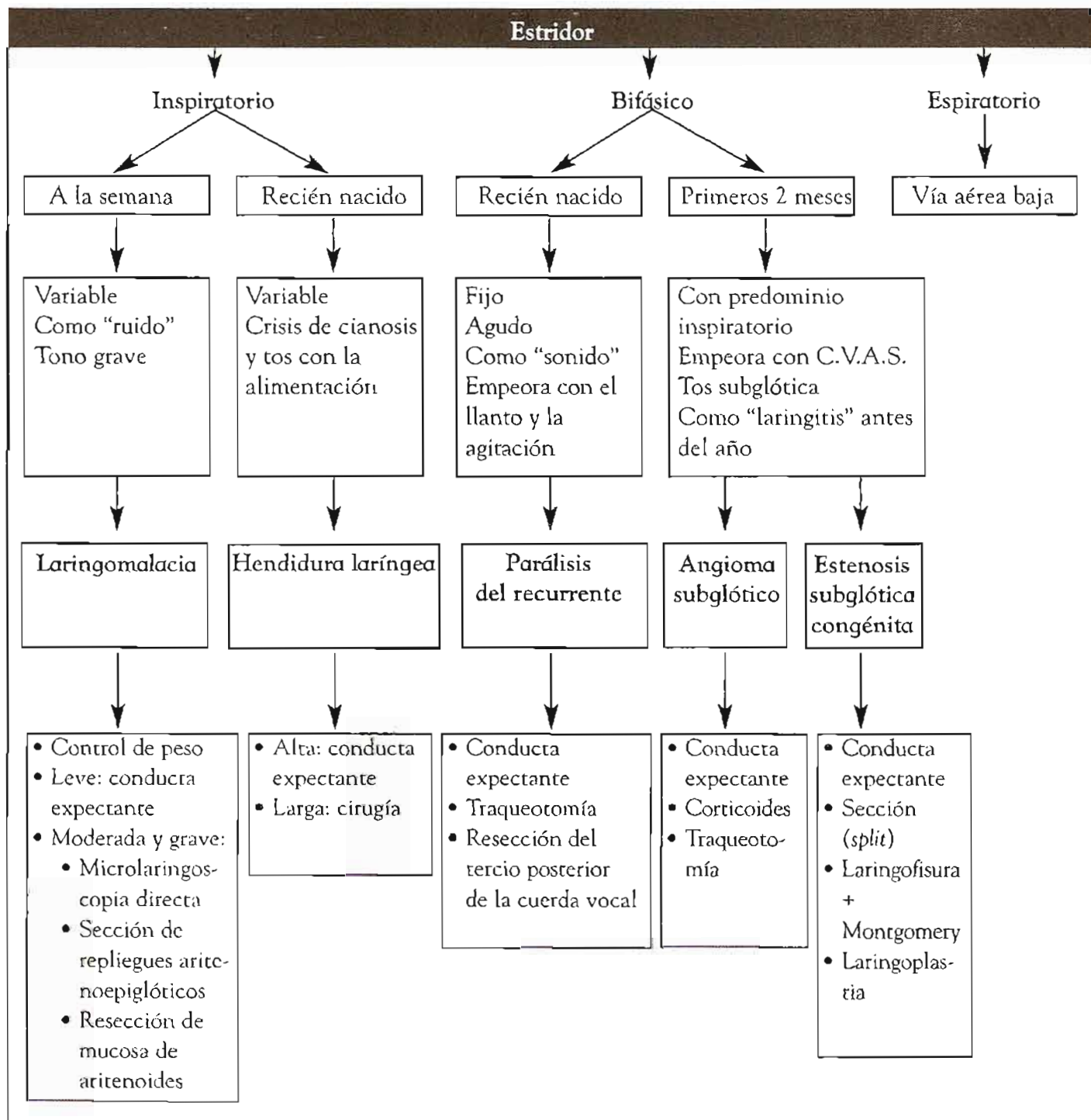
**Estridor.** Es menester evaluar en qué fase del ciclo respiratorio aparece el estridor. Los inspiratorios se deben a patología supraglótica (laringomalacia); los bifásicos, a patología glótica o subglótica (parálisis bilateral del recurrente, estenosis subglótica, sincuia en la comisura posterior, membranas); los espiratorios, a patología traqueal baja (tumores, estenosis, arcos vasculares) o cuadros obstructivos bajos (asma) (fig. 4-22). También se debe considerar la frecuencia del estridor: si es agudo (un tono), obedece a parálisis del recurrente; si es grave (ruido), a patología de la rinofaringe, la orofaringe o supraglótica.

**Voz.** La función fonatoria de un neonato se evalúa de acuerdo con las características del llanto. Un llanto débil o áfono orienta a una patología que involucra a la glotis, como membranas laríngeas, hendiduras laríngeas, parálisis unilateral del recurrente.

**Tos.** Ciertos tipos de tos son característicos, como la tos subglótica o traqueal que orienta hacia la región comprometida, o la que se desencadena con la alimentación por la presencia de hendiduras o fístulas traqueoesofágicas.

**Alimentación.** Es importante evaluar la repercusión de la alimentación en la obstrucción. Ciertos cuadros empeoran con la alimentación, como las fístulas traqueoesofágicas, las parálisis del recurrente en abducción, los arcos vasculares. El reflujo gastroesofágico empeora algunos cuadros, como las laringomalacias. Finalmente, la ganancia de peso de los niños es un dato fundamental para evaluar





la repercusión del cuadro obstructivo: un paciente con laringomalacia leve tiene buena ganancia de peso y será sometido a control, mientras que un niño con laringomalacia grave tiene mala progresión de peso y deberá operarse.

Fig. 4-22. Evaluación del estridor laríngeo y conducta correspondiente.

### Métodos complementarios de diagnóstico

Debe usárselos de manera juiciosa de acuerdo con el estado del paciente. La anamnesis y el examen físico son siempre las herramientas principales del diagnóstico; los estudios complementarios apoyan y confirman la presunción diagnóstica y deben ser solicitados si el estado del paciente lo permite. En un paciente con una obstrucción importante no se debe perder tiempo en estudios complementarios, ya que es primordial asegurar la vía aérea.

Se pueden solicitar estudios endoscópicos y estudios por imágenes.

**Estudios endoscópicos.** El advenimiento de las fibras ópticas flexibles y rígidas ha permitido la evaluación directa de la vía aérea. Los fibrolaringoscopios y los fibrobronoscopios permiten la valoración desde las fosas nasales hasta los bronquios segmentarios. Estos estudios se utilizan en casi todos los

cuadros obstructivos ya sea en la etapa diagnóstica o terapéutica. La endoscopia rígida es el método más seguro de abordaje de la vía aérea.

**Estudios por imágenes.** Las radiografías simples, el perfil laríngeo con técnica de partes blandas, la radiografía de tórax y la tomografía lineal son métodos de bajo costo que brindan información muy útil, que permite resolver la mayoría de los casos. Sin embargo, la tomografía computarizada, la resonancia magnética nuclear y la tomografía helicoidal brindan una mejor definición de imágenes, permiten la realización de cortes sin superposición de planos, definen mejor los límites óseos (TC) o las partes blandas (RMN) y aportan datos indispensables en muchos casos.

## LARINGOMALACIA

La laringomalacia es la causa más común de estridor en los lactantes. Es una afección habitualmente benigna y autolimitada.

Hay una combinación de elementos anatómicos que en forma separada o en conjunto desencadenan esta patología: epiglotis acartuchada en forma de omega, aritenoides con mucosa redundante que prolapsa hacia la glotis, repliegues aritenoepiglóticos cortos.

La etiología exacta de la laringomalacia no es clara. Se han sugerido trastornos en la formación del cartílago, factores nutricionales y anomalías embriológicas, pero ninguna de estas teorías fue aceptada. El reflujo gastroesofágico puede agravar el cuadro.

El estridor se detecta al poco tiempo de nacer, habitualmente a la semana, y en general empeora con el llanto y la excitación y varía con las posiciones; es de tipo inspiratorio y baja frecuencia. El llanto es normal y no suele haber cianosis.

El diagnóstico se basa en la sospecha clínica por las características del estridor y su momento de aparición y se confirma con una fibroscopia flexible bajo anestesia local y una radiografía de perfil laríngeo con técnicas de partes blandas para descartar patología asociadas a nivel subglótico.

Se describen tres grados de laringomalacia: leve (fig. 4-23), moderada y grave (fig. 4-24). El elemento objetivo para diferenciarlas es la ganancia de peso. Un lactante con estridor por laringomalacia con buena progresión de peso será tratado de manera conservadora, pero si presenta detención del crecimiento o disminución de este necesitará algún procedimiento quirúrgico. La ausencia de aumento ponderal se debe al gran gasto de energía que invierte en respirar.

El estridor es variable y empeora con los cuadros de vía aérea superior y con el reflujo gastroesofágico.

En los cuadros leves, el tratamiento es de sostén; se procurará mejorar el reflujo y los cuadros catarrales, si los hubiese, y se explicará a los padres la na-

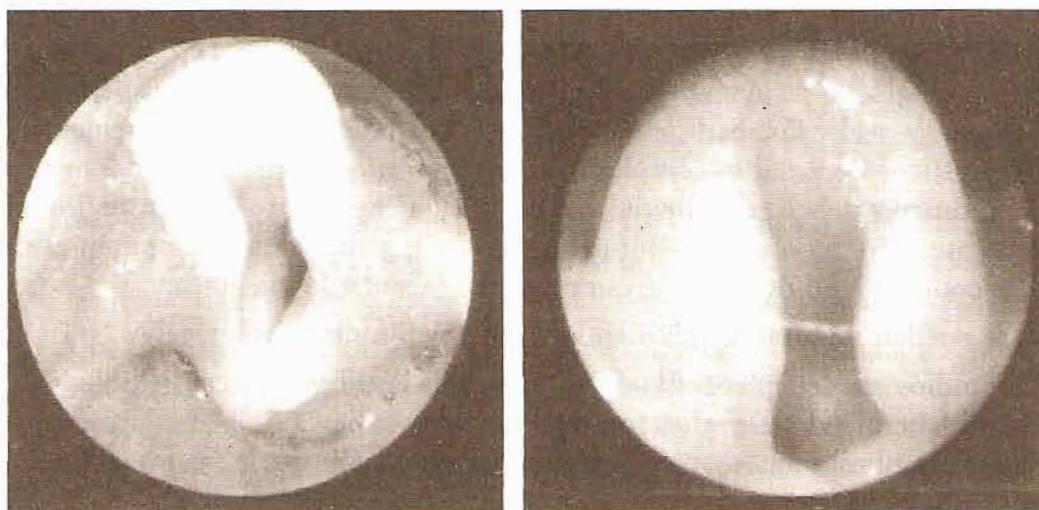


Fig. 4-23.  
Laringomalacia leve.



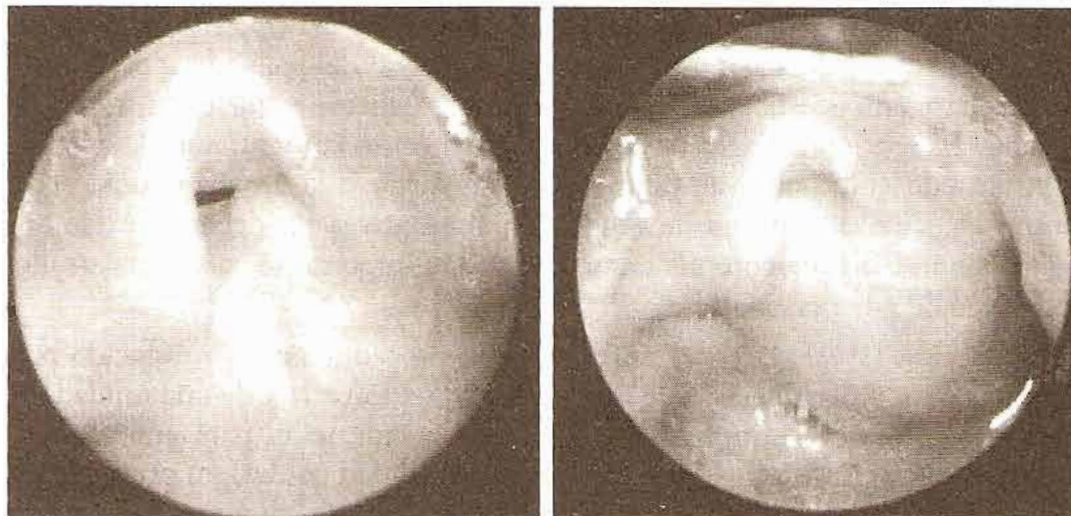


Fig. 4-24.  
Laringomalacia grave.

turalidad de la patología y que el estridor acompañará al niño hasta los dos años. En los casos con detención del crecimiento, el tratamiento clásico fue la traqueotomía, pero actualmente se recurre a la microcirugía laríngea con sección de los repliegues aritenopiglóticos cortos o extracción de la mucosa redundante de los aritenoides.

#### ESTENOSIS SUBGLÓTICA CONGÉNITA

La estenosis subglótica congénita es la segunda causa de estridor en neonatos y niños. Para ser tal debe estrechar la vía aérea exclusivamente en la subglotis, en el espacio comprendido entre la cara inferior de las cuerdas vocales y el borde inferior del cartílago cricoides.

Los síntomas predominantes son de obstrucción respiratoria alta: estridor bifásico o inspiratorio. Hay síntomas de laringitis a repetición en recién nacidos o lactantes de apenas unos meses de edad. Esto se debe recordar, ya que comúnmente no se observa laringitis en niños menores de un año de edad.

Como se señaló antes, la subglotis de un neonato de término posee 5 a 7 mm de diámetro; 4 mm representa una estenosis subglótica que disminuye el área útil al 44%, y si esta subglotis de 4 mm de diámetro (1 mm menos de lo normal) se inflama por algún cuadro de vía aérea superior, con 1 mm de edema el área útil se reducirá al 25%. Por ello, un paciente con estenosis subglótica, aunque sea leve, se descompensa rápidamente, y con muy pocos milímetros de luz que se ganen con algún procedimiento mejora de manera notable.

El diagnóstico se realiza por la presunción diagnóstica y se confirma con una radiografía en hiperextensión con técnica de partes bandas y con una endoscopia rígida bajo anestesia general colocando un laringoscopio de comisura anterior que separe delicadamente las cuerdas vocales (fig. 4-25).

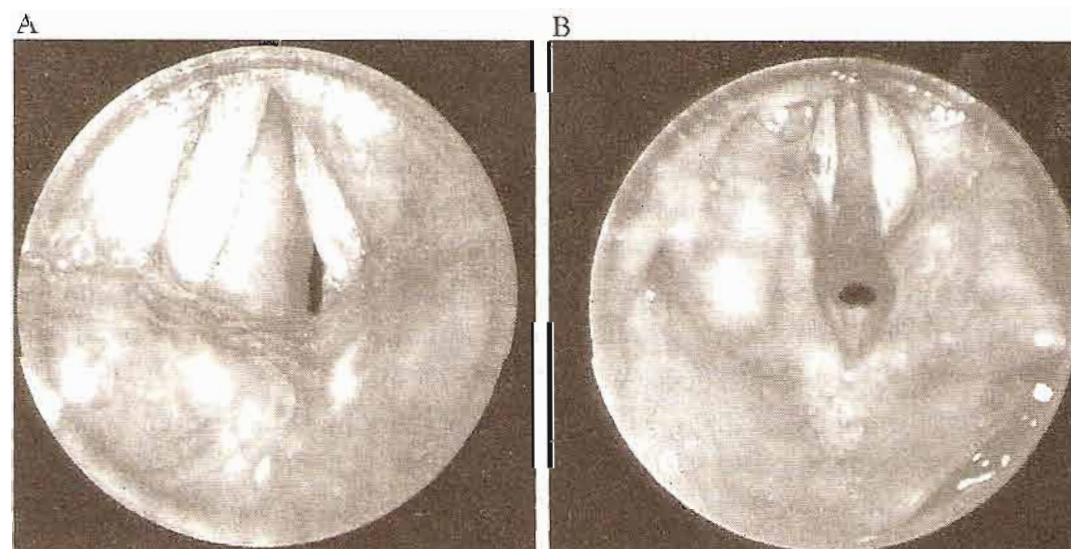


Fig. 4-25. Estenosis subglótica congénita.  
A. Estenosis cartilaginosa.  
B. Estenosis de partes blandas.



El tratamiento depende del grado de la estenosis, del tipo histológico (de partes blandas o cartilaginosa) y del estado general del paciente u otras anomalías congénitas asociadas. La traqueotomía debería evitarse dentro de lo posible. La sección laríngea (*split*), la reconstrucción laringotraqueal, la laringofisura con colocación de tubos de Montgomery o la cirugía endoscópica con colocación de estos mismos tubos son alternativas que deberían intentarse para evitar la traqueotomía en una etapa tan importante para el desarrollo del lenguaje y la personalidad.

La sección (*split*) cricoidea anterior es un procedimiento introducido por Cotton, cuyo éxito depende de una indicación adecuada y de una unidad de cuidados intensivos entrenada y equipada. La indicación para una sección (*split*) es la estenosis subglótica con buena movilidad cordal, sin otras causas de obstrucción respiratoria asociada (como micrognatia, glosoptosis, etc.), en un niño con un peso mínimo de 1,5 kg, con buena reserva pulmonar (sin asistencia respiratoria mecánica los 10 días previos, con un requerimiento de oxígeno menor de 30%, sin infección respiratoria en actividad) y sin falla de bomba derecha. Teniendo en cuenta estos requisitos, se recomienda la sección cricoidea en tres grupos de pacientes:

1. Niños prematuros con displasia broncopulmonar que ya no requieren asistencia respiratoria mecánica, pero en quienes fracasa la desintubación.
2. Niños prematuros con antecedente de asistencia respiratoria mecánica que al cabo de algunos meses presentan obstrucción respiratoria progresiva por estenosis subglótica adquirida.
3. Niños con traqueotomía con estenosis subglótica de grado I (menos del 50% de estenosis).

Los pacientes que no son candidatos a la sección cricoidea se tratan con laringofisura y colocación de tubos en T tipo Montgomery.

## PARÁLISIS DEL RECURRENTE

Es la tercera causa de estridor congénito después de la laringomalacia y la estenosis subglótica congénita.

La parálisis recurrencial bilateral en los neonatos suele ser congénita, sin otra anomalía asociada, o deberse a alteraciones del sistema nervioso central en un 40%, asociada comúnmente a mielomeningocele, malformación de Arnold-Chiari e hidrocefalia.

La parálisis recurrencial unilateral suele ser adquirida tras una cirugía que lesiona el recurrente, como sucede en las correcciones de fístulas traqueoesofágicas o en intervenciones cardiovasculares. Otros tipos de traumatismos de los nervios recurrentes pueden ser internos, por intubación endotraqueal o sondas nasogástricas, o externos, como en los accidentes de tránsito.

El síntoma relevante en las parálisis bilaterales es el estridor de timbre agudo, bifásico, que empeora con el llanto, la excitación y la alimentación y que está presente desde el nacimiento, pero se hace más objetivable a medida que el neonato comienza a requerir mayor demanda respiratoria.

Los síntomas de la parálisis unilateral son los episodios de aspiración, la tos y el llanto débil y soplado. La causa habitualmente es torácica y el recurrente involucrado con mayor frecuencia es el izquierdo.

Una vez formulado el diagnóstico, es de rigor solicitar una resonancia magnética nuclear de cerebro y la interconsulta con el neurólogo y con el cardiólogo, así como proceder a la búsqueda de otras alteraciones a nivel de la laringe o del árbol traqueobronquial.

El diagnóstico se realiza mediante laringoscopia flexible con el paciente despierto; si la anatomía de la supraglotis no la permite, se debe efectuar una laringoscopia rígida con respiración espontánea.

La parálisis recurrencial congénita bilateral habitualmente se resuelve sola en el transcurso de los seis a doce meses de vida. Si no mejora hasta los dos años, es improbable que lo haga después.

En los casos bilaterales, cuando la obstrucción es muy acentuada y el neonato sufre crisis de cianosis, gran esfuerzo respiratorio, falta de crecimiento, etc., debe realizarse alguna maniobra que asegure la vía aérea. El tratamiento clásico en estos casos es la traqueotomía, ya que no altera la potencialidad de la voz futura del paciente. Sin embargo, la traqueotomía tiene una alta morbilidad y una mortalidad de alrededor del 6%.

Algunos autores proponen la resección del tercio posterior de una cuerda vocal, tratamiento utilizado en adultos, pero con poca experiencia aún en niños; otros sugieren realizar una expansión del espacio interaritenoides mediante una sección posterior (*split*) con interposición de cartílago costal.

En la parálisis unilateral, la conducta en general es expectante, ya que los niños tienen un gran poder de adaptación y suelen compensar el defecto de cierre glótico con la otra cuerda vocal. No obstante, se han descrito tratamientos con inyección de teflón, espuma de gelatina, tiroplastia de medialización y reinervaciones.

## ANGIOMA SUBGLÓTICO

Los hemangiomas son los tumores más comunes de la infancia; son más frecuentes en el sexo femenino, con una relación 3:1. El 60% se localizan en cabeza y cuello. Los pacientes con múltiples lesiones cutáneas suelen tener lesiones asociadas en el hígado, los pulmones y el tubo digestivo.

El crecimiento de los angiomas cutáneos comienza a las pocas semanas de vida, con una fase de crecimiento rápido que dura 6 a 10 meses y luego declina. La resolución completa tiene lugar en el 50% a los 5 años y en el 70% a los 7 años, y el resto terminan de desaparecer antes de los 12 años de edad.

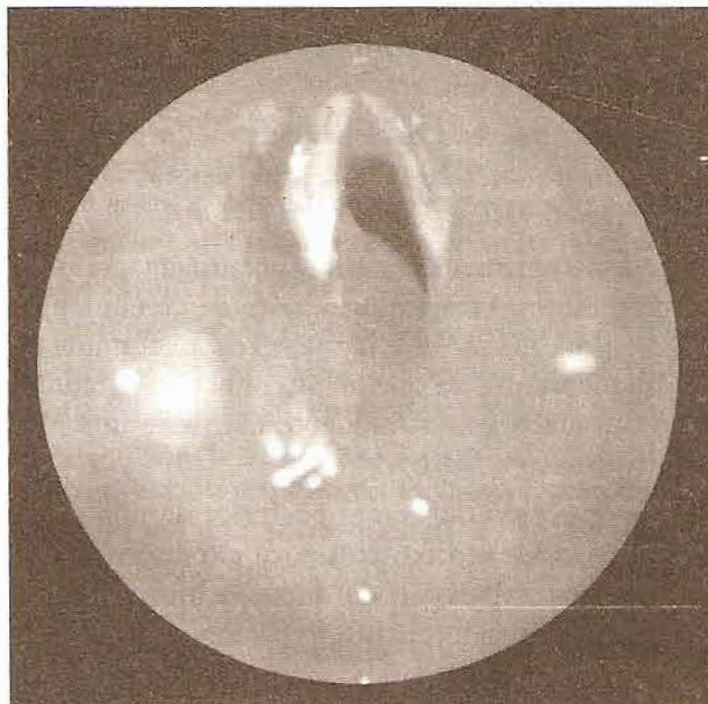
Los angiomas cutáneos son relativamente raros. El 50% se asocian a lesiones cutáneas. Usualmente son sintomáticos a partir de los primeros dos meses de vida y todos antes de los 6 meses.

Los síntomas consisten en estridor bifásico, más importante durante la inspiración, cambios variables de las características del llanto, disfonía, tos perenne y "laringitis" persistente (cabe recordar que no existe laringitis en menores de un año de edad).

Las radiografías de perfil laríngeo y de tórax muestran una estenosis asimétrica de la subglotis, imagen que también puede observarse en la estenosis subglótica, los papilomas o los quistes. Por ello, el diagnóstico se confirma mediante la endoscopia rígida con un laringoscopio de comisura anterior que revela la luz asimétrica con una lesión firme de superficie colorada (fig. 4-26). La biopsia no es necesaria, pero en caso de realizarse no es excesivamente sangrante.

Al ser una patología de resolución espontánea, el objetivo del tratamiento es asegurar la vía aérea. En nuestro medio, cuando las lesiones son pequeñas, el paciente es tratado con corticoterapia buscando la dosis eficaz que entrañe el menor índice de efectos colaterales; pero si no se logra, el tratamiento de elección es la traqueotomía. En la bibliografía se han descrito diversos procedimientos encaminados a evitar la traqueotomía, como la resección con láser por vía endoscópica, la resección a cielo abierto por laringofisura o las inyec-

Fig. 4-26. Angioma subglótico.



ciones intralesionales de corticoides. Suelen requerir intubación oronasotraqueal temporal.

#### MEMBRANAS LARÍNGEAS

Las membranas laríngeas congénitas son raras. La mayoría son glóticas y se asocian a cierto grado de estenosis subglótica. La atresia laríngea suele cursar con membranas glóticas completas y con agenesia traqueal, cuadro que es incompatible con la vida.

Todos los pacientes con membranas laríngeas presentan cierto grado de alteración fonatoria permanente que va desde la disfonía a la afonía. Cuanto más extendida esté la membrana hacia la comisura posterior, mayores serán los síntomas obstructivos.

Cohen sugirió una clasificación útil basada en la observación de 51 pacientes:

- Tipo I Membrana anterior que ocupa el 35% de la glotis; hay poca obstrucción respiratoria y disfonía moderada.
- Tipo II Membrana que ocupa del 35 al 50% de la glotis, delgada, con extensión a la subglotis; la voz es áspera y débil, con leve obstrucción.
- Tipo III Membrana que ocupa el 50 al 75% de la glotis, con extensión a la subglotis; voz muy débil y obstrucción moderada.
- Tipo IV Membrana que ocupa del 75 al 90% de la glotis, con extensión subglótica; el paciente es áfono, con obstrucción acentuada que requiere traqueotomía al nacer.

Las membranas pueden sospecharse por la clínica y las radiografías cervicales de perfil, pero se confirman con la endoscopia rígida bajo anestesia general para delinear su extensión suglótica (fig. 4-27).

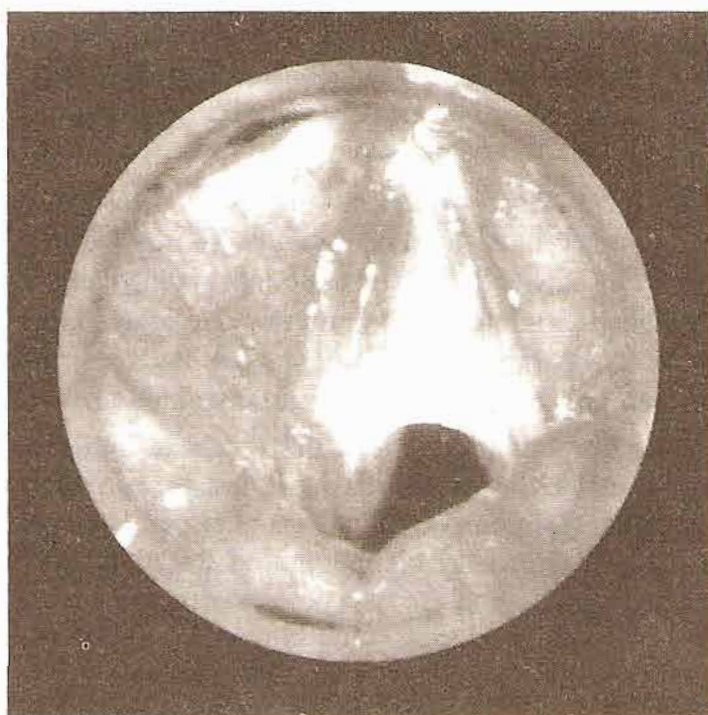


Fig. 4-27. Membrana laríngea que ocupa más del 50% de la glotis (tipo III).

El tratamiento depende del tipo de membrana. Las de tipo I suelen resolverse con una incisión y dilatación. Las de tipo II se tratan mediante endoscopia con una incisión a lo largo de una cuerda vocal y dilataciones que suelen repetirse. Las de tipo III suelen requerir traqueotomía y colocación por laringofisura de un tutor (keel) para evitar la si-



nequia de la comisura anterior. Las de tipo IV se tratan con traqueotomía; se prefiere el tratamiento laríngeo hasta los cuatro años porque las incisiones, el láser y los tutores suelen producir escaras y el desarrollo de una estenosis adquirida. La descanulación es una meta del tratamiento, pero la voz será siempre mala.

## HENDIDURA LARÍNGEA

La laringe hendida se caracteriza por la deficiente separación entre la laringe y la hipofaringe en su porción medial posterior. En los casos graves, 20% de la hendidura se extiende hacia abajo y no hay separación entre la tráquea y el esófago.

Es una patología rara; se publicaron en la bibliografía mundial un centenar y medio de casos. Suele asociarse con agenesia de la tráquea y múltiples anomalías congénitas de otros órganos, como atresia de esófago con fístula traqueoesofágica o sin ella, fisura de labio y paladar, defectos cardíacos, gastrointestinales y genitourinarios (hipospadias), entre otros.

Los síntomas consisten en aspiración y dificultad respiratoria. Con la alimentación se observan tos y crisis de cianosis. El llanto es débil o está ausente. Hay estridor inspiratorio por colapso de la supraglotis y de una estructura de mucosa redundante a nivel del defecto de cierre que Arauz llamó "hamartoma". La presencia de un segundo estridor espiratorio debe hacer sospechar la presencia de traqueomalacia.

El diagnóstico se realiza ante la presunción diagnóstica en un recién nacido con crisis de alimentación, obstrucción respiratoria y llanto débil. Se confirma con un esofagograma con contraste hidrosoluble que demuestra el defecto. La endoscopia es de sumo valor para evaluar la extensión y la asociación con otras patologías, como traqueomalacia, fístulas, etcétera.

El tratamiento se basa en estabilizar al paciente como prioridad. La traqueotomía es necesaria para asegurar la vía aérea y para una adecuada higiene pulmonar. Debe controlarse el reflujo. Las otras alteraciones congénitas deben evaluarse.

Cuando la fisura se extiende solamente hasta el nivel de las cuerdas vocales, probablemente no requiera ninguna intervención quirúrgica, tal vez alguna endoscopia para extraer la mucosa redundante y mejorar la vía aérea. Cuando la lesión se extiende por debajo del nivel glótico, debe ser reparada quirúrgicamente.

## CONCLUSIÓN

Los pacientes con estridor congénito generan gran ansiedad en los padres y en los médicos tratantes, sobre todo si el cuadro se acompaña de un síndrome obstructivo alto.

La laringomalacia leve es la causa más común de estridor congénito y se resuelve espontáneamente con el tiempo. Sin embargo, todo estridor debe ser valorado correctamente y nunca menospreciado como una situación normal del crecimiento que pasará solo con el tiempo. En ocasiones es síntoma de una patología grave subyacente que requiere tratamiento.

La presentación clínica brinda suficientes datos para aproximarse al diagnóstico basándose en las características del estridor y su momento de aparición (fig. 4-22).

La endoscopia flexible, las radiografías simples y eventualmente la endoscopia rígida confirmarán el diagnóstico.

El tratamiento depende de la patología, pero en general se basa en el conocimiento de la evolución natural de cada enfermedad y en asegurar una vía aérea expedita mediante la terapia menos agresiva y más inocua.

## LARINGITIS INFANTILES

**Definición.** Proceso inflamatorio que afecta la mucosa de la laringe y que suele formar parte de un cuadro generalizado de las vías aéreas.

**Clasificación.** Topográficamente, las laringitis se dividen en:

1. *Glóticas:* inflamación de las cuerdas vocales.
2. *Supraglóticas:* inflamación localizada del vestíbulo y la corona laríngea.
3. *Subglóticas:* inflamación de la subglotis.
4. *Difusas o panlaringitis.*

**Formas anatomopatológicas.** Se distinguen cinco: a) catarral; b) edematosa; c) pseudomembranosa; d) flemonosa, y e) ulceronecrótica.

**Etiología.** Desde el punto de vista causal, las laringitis pueden ser específicas o inespecíficas.

### LARINGITIS GLÓTICA (CORDITIS)

**Definición.** Proceso inflamatorio circunscrito que compromete una o ambas cuerdas vocales.

**Etiología.** Puede ser infecciosa (bacteriana o viral) y mecánica (traumatismo fonatorio).

**Manifestaciones clínicas.** Se caracteriza por disfonía de distinto grado, según el compromiso cordal.

**Diagnóstico.** Se basa en la laringoscopia directa o indirecta, según la edad, en la cual se observa la congestión de una o de ambas cuerdas vocales, con edema y hemorragias submucosas.

**Tratamiento.** Estriba en reposo vocal y administración de antiinflamatorios.

### LARINGITIS SUPRAGLÓTICA (EPIGLOTITIS)

**Definición.** Enfermedad inflamatoria aguda que afecta no solo la epiglotis, sino también los tejidos adyacentes, incluidos los aritenoides y los pliegues aritenopiglóticos (fig. 4-28). Se observa en el 5-10% de los niños con laringotraqueobronquitis.

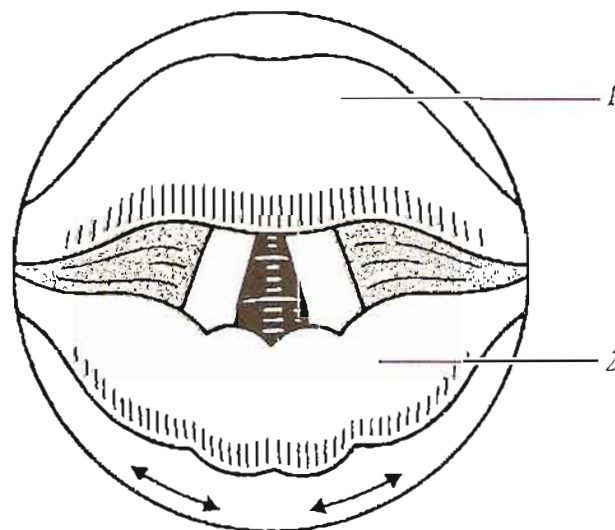


Fig. 4-28. Laringitis supraglótica. 1, infiltración edematosa de la epiglotis; 2, marcado engrosamiento edematoso de los repliegues aritenopiglóticos y de la región interaritenoidea.

**Etiología.** El agente más frecuente es *Haemophilus influenzae*. También se han hallado el neumococo, el estafilococo y el estreptococo  $\beta$ -hemolítico.

**Manifestaciones clínicas.** El paciente suele ser un niño de dos a ocho años que repentinamente comienza con fiebre alta, odinofagia, babco, posición prefe-

rencial (sentado con la cabeza hacia adelante, el cuello alargado y la boca abierta), voz apagada (paposa), estridor (más suave que el del crup) y dificultad respiratoria, con estado toxiinfeccioso y que empeora rápidamente.

Este cuadro, aunque esporádico, es más común en invierno y primavera. El 25% de los pacientes pueden tener asociado un sitio extralaríngeo de infección, por lo común neumonitis u otitis media aguda.

**Diagnóstico.** Es fundamentalmente clínico, basado en el interrogatorio y la exploración. Como exámenes complementarios se procede a hemocultivos (50-75% son positivos), los que se realizan luego de asegurar la vía aérea, y al estudio radiológico de la supraglotis —*siempre que el estado general del paciente lo permita y exista alguna duda diagnóstica, pues puede aumentar los riesgos*— mediante radiografía de perfil de cuello, en la que se advierte el edema de la zona supraglótica.

**Diagnóstico diferencial.** Debe efectuarse con las siguientes entidades: a) laringotraqueítis aguda; b) absceso periamigdalino; c) absceso retrofaríngeo, y d) ingestión de cáusticos.

**Complicaciones.** Pueden consistir en: a) muerte; b) daño cerebral secundario a episodios hipoxémicos; c) alteraciones secundarias al tratamiento (intubación), y d) excepcionalmente, infecciones a distancia (meningitis, artritis).

**ADVERTENCIA:** No se debe manipular la zona faríngea por el riesgo de precipitar un laringospasmo, una descarga vagal masiva y un paro cardiorrespiratorio.

**Tratamiento.** Se ha de adoptar la siguiente conducta:

1. Se internará a todo paciente con presunción de laringitis supraglótica, preferentemente en área de cuidados intensivos (permanecerá internado alrededor de 10 días).
2. Se dispondrá de un equipo completo de apoyo cardiorrespiratorio. Recuérdese que puede producirse la muerte en las primeras horas.
3. Se evitará el estrés innecesario: no sedar al paciente, no deprimirle la lengua, realizar una historia clínica adecuada y oportuna.
4. Se asegurará una vía aérea permeable por un endoscopista, un anestesiólogo o un médico terapeuta experimentado. La intubación se mantendrá en promedio 48 a 72 horas.
5. Una vez intubado, se realizará cultivo de la zona afectada y hemocultivos si fuera posible (70% de positivos).
6. Se administrarán antibióticos: cefalosporina de segunda o tercera generación (cefuroxima o ceftriaxona), 4 a 5 días por vía parenteral para completar 10 días por vía oral.
7. Se administrarán corticoides a dosis habituales con la finalidad de disminuir la zona supraglótica y disminuir el tiempo de intubación.
8. Se vacunará ulteriormente con vacuna anti-*Haemophilus influenzae*, pues esta localización no genera inmunidad definitiva.

## LARINGITIS SUBGLÓTICA (CRUP VIRAL)

**Definición.** Inflamación de la zona que va desde la región de las cuerdas vocales hasta el borde inferior del cartílago cricoides, asociada a inflamación del árbol traqueobronquial. Aparece en el 90% de los niños con laringotraqueobronquitis infecciosa.

**Etiología.** De naturaleza epidémica, es provocada por el virus de la parainfluenza 1 y 3 (en otoño y primavera) y por el virus de la influenza A y B (en



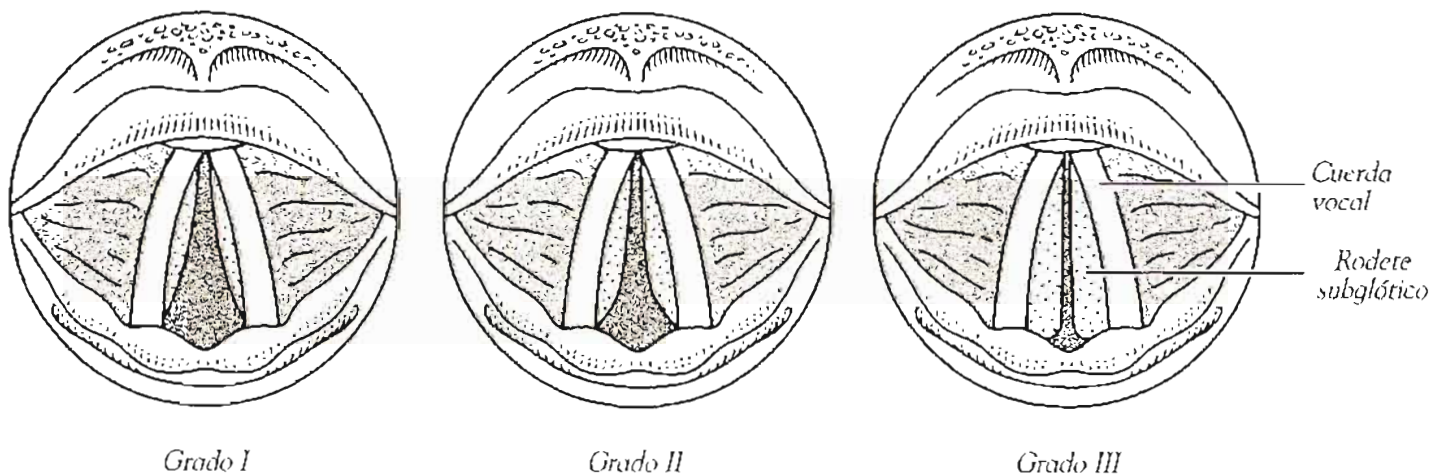
**Manifestaciones clínicas.** Afecta a niños de 6 meses a dos años de edad. Se observa precedida de una infección de la vía aérea superior leve. Los síntomas consisten por lo general en febrícula, taquipnea, voz ronca, estridor inspiratorio, tos perruna, que aparecen en forma brusca mientras el niño duerme y evolucionan de manera creciente, con agravamiento por la noche. La mayoría de los casos curan en forma completa sin tratamiento; algunos niños deben ser hospitalizados y algunos son intubados.

Grado I	Rodete subglótico apenas visible; clínicamente provoca solo tos perruna.
---------	--

Grado III Obstrucción subglótica casi total; hay importante disnea de reposo (bradipnea inspiratoria en reposo), la retracción infracostal y el hundimiento esternal son bien manifiestos, y el estridor es poco audible por la escasa cantidad de aire que penetra a través de la laringe; la sudación, la taquicardia, la hipertensión arterial y la hipercapnia aparecen en primera instancia, en tanto que la cianosis aparece más tardíamente; es de suma importancia evaluar el grado de agotamiento físico que sobreviene ante obstrucciones muy acentuadas.

Diagnóstico diferencial. Debe hacerse con las siguientes afecciones:

- Fig. 4-29. Clasificación endoscópica de la laringitis subglótica (véase la descripción en el texto).



go o la comida. Se debe sospechar en pacientes con laringitis prolongadas (de más de 10 días).

**ADVERTENCIA:** Los niños con antecedentes de intubación endotraqueal y crup recurrente deben ser evaluados por un endoscopista-otorrinolaringólogo para descartar estenosis laríngea. Lo mismo vale para los niños que debieron ser intubados dos o más veces por crup, para descartar estenosis u otra patología laringotraqueal.

El cuerpo extraño en la laringe que pasó inadvertido en el momento inicial también puede ser la causa de una laringitis a repetición o de una laringitis prolongada.

**Tratamiento. Criterio de internación.** Se internará a los niños que presentan durante el reposo estridor moderado a grave, tiraje moderado a grave, disminución de la entrada de aire moderada a grave, cianosis, compromiso del nivel de conciencia (excitación e depresión). Los niños con menor compromiso que responden a la humidificación en el hospital pueden ser tratados en su domicilio, siempre que se dé a los padres adecuadas pautas de alarma (reiteración de la consulta si aumenta el estridor o el tiraje o en presencia de inquietud). Se evaluará una internación más precoz en pacientes lactantes o que vivan lejos del hospital, o cuyos padres no parezcan tener adecuado nivel de alarma, o que presenten factores de riesgo conocidos (estenosis laríngea o intubación anterior).

En las tablas 4-5 y 4-6 se exponen la evaluación clínica de la laringitis y la conducta según la gravedad de esta, respectivamente.

#### Medidas terapéuticas:

1. Humidificación con medio frío.
2. Hidratación por vía bucal o parenteral.
3. Corticoides:
  - a) En pacientes ambulatorios se indica prednisona, 1 a 2 mg/kg/día cada 6-8 horas durante 48-72 horas.
  - b) En pacientes que requieren internación puede administrarse o bien una dosis inicial única, ya que los mejores resultados parecen obtenerse con dosis elevadas al principio del tratamiento (dexametasona, 0,6 a 1,5 mg/kg, hasta un máximo de 30 mg, por vía intravenosa o intramuscular), o bien dosis fraccionadas (dexametasona, 0,2 a 0,4 mg/kg/dosis i.v. o i.m. cada 12 horas durante 24-48 horas, o hidrocortisona, 10 a 20 mg/kg/dosis i.v. o i.m. cada 6-8 horas, durante 24-48 horas).
4. Antibióticos: no tendrían utilidad.

Tabla 4-5. Puntaje para la evaluación clínica de la laringitis.

Síntoma	Puntaje			
	0	1	2	3
Estridor	Ausente	Leve	Moderado	Grave (en inspiración y espiración) o ausente (con disminución considerable de la entrada de aire)
Retracción	Ausente	Leve	Moderada	Grave (empleo considerable de los músculos accesorios) Disminución considerable
Entrada de aire	Normal	Disminución leve	Disminución moderada	Pálido cianótico Letárgico o deprimido
Color	Normal			
Conciencia	Normal	Intranquilo	Ansioso	

Tabla 4-6. Conducta según la gravedad de la laringitis.

Puntaje	Clasificación de gravedad	Conducta
< 5	Leve	Humidificación Corticoides orales
5-6	Leve a moderada	Observar reacción a la humidificación y a los corticoides Considerar distancia al hospital, edad del paciente, horario, nivel de alarma de los padres y existencia de factores de riesgo
7-8	Moderada	Internación: iniciar tratamiento médico en sala de urgencias y de ser necesario realizar las consultas apropiadas (endoscopista, otorrinolaringólogo, etc.)
> 8	Grave	Internar de inmediato, preferentemente en sala de cuidados intensivos Valorar la posibilidad de intubación por un profesional entrenado (endoscopista u otorrinolaringólogo)

5. Eventual intubación nasotraqueal en el niño con insuficiencia respiratoria. En el caso infrecuente de estenosis laríngea que obligue al uso de tubos inadecuados, se realizará traqueotomía.

**COMENTARIOS ESPECIALES.** *Humidificación del aire.* Los padres suelen observar mejoría cuando sacan al niño al aire en una noche fresca o lo llevan al baño donde hay vapor generado por el agua caliente de la ducha. En teoría, los beneficios residirían en la humidificación de la mucosa inflamada, con lo que se previenen la desecación y la formación de costras.

*Adrenalina.* La inhalación de adrenalina racémica es un recurso básico para el alivio de las exacerbaciones. El mecanismo de acción consiste en vasoconstricción de la región subglótica edematosa por la acción agonista  $\alpha$ . Se recomienda administrar 0,25 ml de solución de adrenalina racémica al 2,25% a menores de seis meses de edad y 0,5 ml a niños mayores diluida en 2 ml de solución fisiológica (en nuestro medio no se encuentra disponible la adrenalina racémica, que es la indicada para la vía inhalatoria). *Todo aquel que reciba este tratamiento deberá ser hospitalizado.*

*Esteroides.* Ningún otro aspecto del tratamiento de las laringitis genera tantas controversias como los corticosteroides. Estos ejercen su efecto al disminuir la permeabilidad del endotelio capilar, con la consiguiente merma del edema de la mucosa, y al estabilizar las membranas lisosómicas, con una menor reacción inflamatoria. Probablemente se requieran por lo menos tres horas para que los esteroides produzcan algún cambio fisiológico importante. Lo que hemos visto es que *dosis adecuadas pueden evitar la intubación del paciente*, a pesar de que no parecerían afectar la duración de la hospitalización.

## LARINGITIS DIFUSAS

Son más infrecuentes en el niño.

**Laringitis simple o catarral.** Es la afección inflamatoria difusa más frecuente de la laringe.



**Etiología.** Es generalmente viral.

**Manifestaciones clínicas.** Se exterioriza por prurito faringolaríngeo, tos irritativa y disfonía que progresa en el lapso de horas. Evoluciona hacia la curación espontánea en pocos días.

**Diagnóstico.** Se hace por la sintomatología y la laringoscopia indirecta, que muestra una mucosa congestiva, brillante y edematosa.

**Tratamiento.** Estriba en aliviar los síntomas. Se recurre a fluidificantes de la secreción laringotraqueal, humidificación con nebulizaciones, antitusígenos, analgésicos y antitérmicos en dosis habituales.

**Laringotraqueobronquitis pseudomembranosa.** Como su nombre lo indica, afecta la laringe, la tráquea y los bronquios. Es una afección de pronóstico reservado y que requiere internación.

**Manifestaciones clínicas.** Suele iniciarse como una laringitis subglótica a la que se le agregan la sintomatología traqueobronquial (disnea inspiratoria y espiratoria), tiraje intercostal, roncus y sibilancias. Siempre se hallan presentes un síndrome febril y un cuadro tóxico.

**Diagnóstico.** Se hace mediante la laringoscopia directa, que muestra un rodete subglótico y pseudomembranas fibrinosas de gran adherencia que aumentan la obstrucción respiratoria.

**Tratamiento.** Estriba en la fluidificación y aspiración de las secreciones y pseudomembranas por medio de una laringotraqueobroncoscopia, junto con antibioticoterapia y eventual traqueotomía.

**Laringitis diftérica.** Es infrecuente en nuestra época. Las pseudomembranas suelen afectar primero la faringe, hecho que facilita el diagnóstico.

**Laringitis sarampionosa.** Es poco común a raíz de la vacunación; de todas formas, es un cuadro benigno con pocas complicaciones. Puede acompañarse de una neumonitis sarampionosa concomitante.

**Laringitis flemonosa.** Es una enfermedad difusa del tejido celular laríngeo, que tiene la posibilidad de transformarse en un absceso. Es muy rara.

**Manifestaciones clínicas.** Produce un cuadro de obstrucción laríngea con empastamiento a nivel del cuello, a la altura de la laringe, con adenomegalias dolorosas.

**Diagnóstico.** Se efectúa mediante la laringoscopia indirecta (adulto), que muestra la tumefacción y la desaparición de los relieves anatómicos.

**Tratamiento.** Se trata con antibióticos, corticoides y eventual traqueotomía.

## TRAQUEÍTIS BACTERIANA

Aunque es rara, es una enfermedad que compromete la vida del niño. Se la debe plantear como diagnóstico diferencial de la insuficiencia respiratoria.

**Definición.** Es similar a la laringitis subglótica, pero con compromiso de la vía aérea distal, además de enfermedad respiratoria baja (se la podría llamar *laringotraqueobronquitis membranosa*).

**Etiopatogenia.** Se cree que se debe a una sobreinfección bacteriana de las vías aéreas precedida de una infección viral. Los agentes causales son el estafilococo dorado, *Haemophilus influenzae*, el neumococo y el estreptococo piógeno.

**Manifestaciones clínicas.** Por lo general, los niños suelen presentar un cuadro toxiinfeccioso, con fiebre alta y estridor intenso (similar al que experimenta el paciente que padece una laringitis subglótica viral).

**Diagnóstico.** Se basa en las características clínicas y los siguientes exámenes complementarios:

1. Radiografía de perfil de cuello en hiperextensión (para ver las partes blandas) y radiografía de tórax de frente: en algunos pacientes ponen de manifiesto la estrechez subglótica y densidades traqueales.
2. Endoscopia: como estos pacientes suelen tener compromiso respiratorio, el diagnóstico por lo general se realiza con este estudio, que también es terapéutico. Se observan secreciones purulentas densas y adherentes a lo largo de la pared traqueal inflamada y edematosa, lo cual compromete gravemente la ventilación.
3. Hemocultivos y cultivo de las secreciones obtenidas de la vía aérea por endoscopia (para modificar o no la conducta terapéutica inicial).

**Tratamiento.** Estriba en:

1. Internación preferentemente en área de cuidados intensivos.
2. Intubación.
3. Endoscopia, a fin de eliminar las secreciones que impidan una correcta ventilación. Se reiterará cuantas veces lo necesite el paciente para desobstruir la vía aérea.
4. Antibioticoterapia, con cefuroxima o ceftriaxona como tratamiento empírico inicial, que se adecuará según los resultados del cultivo y del antibiograma.

Debemos considerar la posibilidad de esta enfermedad cuando se nos presenta un paciente con importante compromiso obstructivo de las vías aéreas y del estado general, el cual requerirá un tratamiento adecuado y enérgico para evitar las complicaciones que ponen en peligro la vida.

## TRASTORNOS DE LA DEGLUCIÓN

La deglución y las múltiples manifestaciones de su disfunción son muy poco tenidas en cuenta por los médicos en general. Los tres primeros tiempos de la deglución se desarrollan dentro del área que domina el otorrinolaringólogo.

La disfunción de la deglución se manifiesta clínicamente por disfagia (dificultad para deglutir) en sus distintos grados, odinofagia (dolor al deglutir) y afagia (imposibilidad absoluta de ingerir alimentos por la boca).

Es común que los ancianos presenten deglución más lenta, así como tos en mayor o menor grado con la ingestión de líquidos.

Si el paciente es un niño, la madre referirá que sufre:

- a) Tos al ingerir el alimento.
- b) Falta de ganancia de peso (toma bien solo los 20 o 30 ml del biberón).
- c) Cuadros bronquiales a repetición sin otra causa que los justifique.
- d) Otitis media o rinitis a repetición que no responden a los tratamientos habituales (por probable reflujo nasal).

Si el paciente es un adulto, el motivo de la consulta podrá ser:

- a) Cierta dificultad para tragar la saliva sin disfagia evidente.
- b) Tos con la ingestión de líquidos o determinados alimentos.
- c) Sensación de retención en la hipofaringe al ingerir determinados alimentos.
- d) Retención de secreciones orofaríngeas. La penetración en la vía aérea puede provocar tos sin causa evidente o episodios reflejos de neumonía.
- e) Bruscas crisis de "ictus laríngeo" (cierre glótico brusco con sensación de muerte que dura segundos) que suelen aparecer con una crisis de tos o al ingerir alimentos.

La normal fisiología bucofaríngea de la deglución depende de la rápida coordinación neuromuscular de los componentes de las cavidades bucal, faríngea y laríngea durante una interrupción breve de la respiración. La función deglutoria normal consta de cuatro tiempos: preparación bucal, bucal propiamente dicho, faríngeo y esofágico.

Las alteraciones anatómicas o del control neuromuscular pueden alterar cada uno o todos los tiempos, y provocar distintos grados de disfagia que se manifestarán clínicamente por deglución lenta y dificultosa con sensación de retención de saliva o de alimentos a nivel faríngeo con carraspeo o tos o aspiración de alimentos hacia la vía aérea inferior.

**Primer tiempo: preparación bucal.** Consiste en la coordinación de una serie de fenómenos: 1) cierre de los labios (interviene el VII par craneano); 2) movimientos rotatorios y laterales del maxilar inferior (interviene el V par craneano); 3) tono bucal o facial (interviene el VII par craneano); 4) movimientos rotatorios y laterales de la lengua (interviene el XII par craneano), y 5) abombamiento del paladar blando hacia adelante para ampliar la cavidad nasal y angostar el estrecho bucofaríngeo, con lo que se reduce la posibilidad de escurrimiento prematuro de los alimentos hacia la faringe (probablemente intervenga el X par craneano). En este tiempo se trituran los alimentos hasta obtener la consistencia adecuada mezclándolos con la saliva y es cuando se disfruta el placer de comer.

La movilidad rotatoria y lateral de la lengua es la más importante en esta etapa bucal.

**Segundo tiempo: bucal propiamente dicho.** Se inicia al moverse la lengua hacia arriba y atrás para hacer contacto con el paladar y exprimir e impulsar el bolo hacia la faringe, fenómeno favorecido por contracciones del istmo de las fauces (el XII par inerva la lengua).

**Tercer tiempo: faríngeo.** No se ha podido establecer de manera satisfactoria el estímulo o los estímulos que desencadenan esta etapa de la deglución, pero sí se han identificado sus componentes neuromusculares, que son:

1. *Cierre velofaríngeo.* Para impedir el reflujo de los alimentos o líquidos hacia la nariz (intervienen el IX y X par craneano).
2. *Cierre laríngeo* (véase antes Fisiología y Neurofisiología de la laringe). En su función esencial de válvula protectora para impedir el paso de líquidos o alimentos a la vía aérea inferior (interviene el X par craneano).
3. *Peristaltismo faríngeo.* Es una contracción que se inicia en la nasofaringe (constrictor superior faríngeo) y progresa hacia la hipofaringe (constrictor inferior faríngeo); como los constrictores solo cubren las paredes posterolaterales, la lengua y la laringe contribuyen por delante a generar las presiones necesarias dentro de la faringe en esta etapa.
4. *Elevación y desplazamiento de la laringe.* La laringe se desplaza hacia adelante hasta ubicarse bajo la lengua fuera del camino del bolo.
5. *Apertura de la región cricofaríngea o esfínter esofágico superior.* Esta es una válvula de músculo estriado compuesta por el músculo cricofaríngeo, formado por las fibras más bajas del constrictor inferior faríngeo y las más altas del constrictor esofágico que se insertan en el cartílago cricoides (fig. 4-30, A). La elevación y el desplazamiento de la laringe hacia adelante producen, por separación del cricoides de la pared faríngea posterior, un estiramiento extrínseco de sus fibras que, junto a la relajación espontánea de este músculo, facilita el tránsito faringoesofágico de la saliva, los líquidos o los alimentos (interviene el X par craneano).



100 101 102 103 104 105 106 107 108 109 110 111 112 113 114 115 116 117 118 119 120 121 122 123 124 125 126 127 128 129 130 131 132 133 134 135 136 137 138 139 140 141 142 143 144 145 146 147 148 149 150 151 152 153 154 155 156 157 158 159 160 161 162 163 164 165 166 167 168 169 170 171 172 173 174 175 176 177 178 179 180 181 182 183 184 185 186 187 188 189 190 191 192 193 194 195 196 197 198 199 200 201 202 203 204 205 206 207 208 209 210 211 212 213 214 215 216 217 218 219 220 221 222 223 224 225 226 227 228 229 230 231 232 233 234 235 236 237 238 239 240 241 242 243 244 245 246 247 248 249 250 251 252 253 254 255 256 257 258 259 260 261 262 263 264 265 266 267 268 269 270 271 272 273 274 275 276 277 278 279 280 281 282 283 284 285 286 287 288 289 290 291 292 293 294 295 296 297 298 299 300 301 302 303 304 305 306 307 308 309 310 311 312 313 314 315 316 317 318 319 320 321 322 323 324 325 326 327 328 329 330 331 332 333 334 335 336 337 338 339 340 341 342 343 344 345 346 347 348 349 350 351 352 353 354 355 356 357 358 359 360 361 362 363 364 365 366 367 368 369 370 371 372 373 374 375 376 377 378 379 380 381 382 383 384 385 386 387 388 389 390 391 392 393 394 395 396 397 398 399 400 401 402 403 404 405 406 407 408 409 410 411 412 413 414 415 416 417 418 419 420 421 422 423 424 425 426 427 428 429 430 431 432 433 434 435 436 437 438 439 440 441 442 443 444 445 446 447 448 449 450 451 452 453 454 455 456 457 458 459 460 461 462 463 464 465 466 467 468 469 470 471 472 473 474 475 476 477 478 479 480 481 482 483 484 485 486 487 488 489 490 491 492 493 494 495 496 497 498 499 500 501 502 503 504 505 506 507 508 509 510 511 512 513 514 515 516 517 518 519 520 521 522 523 524 525 526 527 528 529 530 531 532 533 534 535 536 537 538 539 540 541 542 543 544 545 546 547 548 549 550 551 552 553 554 555 556 557 558 559 560 561 562 563 564 565 566 567 568 569 570 571 572 573 574 575 576 577 578 579 580 581 582 583 584 585 586 587 588 589 590 591 592 593 594 595 596 597 598 599 600 601 602 603 604 605 606 607 608 609 610 611 612 613 614 615 616 617 618 619 620 621 622 623 624 625 626 627 628 629 630 631 632 633 634 635 636 637 638 639 640 641 642 643 644 645 646 647 648 649 650 651 652 653 654 655 656 657 658 659 660 661 662 663 664 665 666 667 668 669 670 671 672 673 674 675 676 677 678 679 680 681 682 683 684 685 686 687 688 689 690 691 692 693 694 695 696 697 698 699 700 701 702 703 704 705 706 707 708 709 710 711 712 713 714 715 716 717 718 719 720 721 722 723 724 725 726 727 728 729 730 731 732 733 734 735 736 737 738 739 740 741 742 743 744 745 746 747 748 749 750 751 752 753 754 755 756 757 758 759 760 761 762 763 764 765 766 767 768 769 770 771 772 773 774 775 776 777 778 779 780 781 782 783 784 785 786 787 788 789 790 791 792 793 794 795 796 797 798 799 800 801 802 803 804 805 806 807 808 809 810 811 812 813 814 815 816 817 818 819 820 821 822 823 824 825 826 827 828 829 830 831 832 833 834 835 836 837 838 839 840 841 842 843 844 845 846 847 848 849 850 851 852 853 854 855 856 857 858 859 860 861 862 863 864 865 866 867 868 869 870 871 872 873 874 875 876 877 878 879 880 881 882 883 884 885 886 887 888 889 890 891 892 893 894 895 896 897 898 899 900 901 902 903 904 905 906 907 908 909 910 911 912 913 914 915 916 917 918 919 920 921 922 923 924 925 926 927 928 929 930 931 932 933 934 935 936 937 938 939 940 941 942 943 944 945 946 947 948 949 950 951 952 953 954 955 956 957 958 959 960 961 962 963 964 965 966 967 968 969 970 971 972 973 974 975 976 977 978 979 980 981 982 983 984 985 986 987 988 989 990 991 992 993 994 995 996 997 998 999 1000

**Cuarto tiempo: esofágico.** El tránsito esofágico se desarrolla gracias a un peristaltismo activo o contracción esencial de sus fibras musculares desde arriba hacia abajo en dos ondas, primarias y secundarias, y que se halla bajo control neural involuntario. En la base del esófago se encuentra el esfínter esofágico inferior, que es una válvula muscular circular con una zona de alta presión que se abre para dar paso a los alimentos, pero que se encuentra cerrada para prevenir el reflujo gastroesofágico. Estructural y fisiológicamente es muy distinto del esfínter esofágico superior.

Deglución normal

La propulsión del bolo se puede describir según su velocidad o tiempo de tránsito y su grado de eficiencia.

El tiempo de tránsito es aquel insumido por el bolo para viajar por cada una de las distintas etapas o tiempos de la deglución. Los tiempos bucal y faríngeo son aproximadamente de un segundo cada uno.

Deglución y reflejo faríngeo

El reflejo faríngeo se desencadena ante un estímulo nocivo o extraño en el fondo de la cavidad bucal o faríngea (dedo, espejo laríngeo, bajalengua, etc.). Se trata de una reacción neuromuscular que se manifiesta por una contracción súbita y poderosa de las paredes de la faringe, del paladar blando y de la laringe para eliminar de la faringe hacia la boca el estímulo que desencadenó el reflejo. Por lo tanto, el reflejo faríngeo es contrario al de la deglución: mientras que el primero trata de expulsar el material extraño hacia la boca, el segundo dirige el tránsito de la boca hacia el esófago y el estómago.

Fisiopatología de los trastornos de la deglución

Muchos de los trastornos del segundo y tercer tiempo de la deglución tienden a producir en mayor o menor grado cuadros aspirativos hacia las vías aéreas inferiores. Los defectos de la movilidad lingual pueden provocar la caída precoz de los alimentos hacia la faringe antes de que se desencadene la etapa faríngea y facilitar su aspiración a través de la laringe. Un velo del paladar insuficiente facilitará el reflujo nasal de líquidos o alimentos, que causará, especialmente en recién nacidos o lactantes, cuadros rinológicos u otológicos por irritación o contaminación a través de la trompa de Eustaquio. La paresia o parálisis unilateral o bilateral de los constrictores faríngeos hará que se retengan saliva o restos alimenticios en la hipofaringe a nivel de los senos piriformes, con rebosamiento a través de la laringe hacia la vía aérea inferior. Esta misma circunstancia se produce ante la falta de una adecuada elevación de la laringe y es máxima ante una falla del cierre laríngeo, como sucede en las parálisis recurrenciales de cuerdas vocales, las laringectomías parciales y las secuelas de traumatismos laríngeos, entre otras causas. La disfunción cricofaríngea provocará retención a nivel de la vallécula y los senos piriformes con las mismas consecuencias ya referidas. Son muy frecuentes y muy poco tenidas en cuenta las microaspiraciones por reflujo gastroesofágico.

Cada una de las alteraciones de la deglución tiene sus tratamientos correspondientes, por lo que es de trascendental importancia una valoración precisa de las alteraciones anatomofuncionales de la deglución.

VALORACIÓN DE LA FISIOPATOLOGÍA DE LA DEGLUCIÓN

Las técnicas de utilidad para valorar los trastornos de la deglución se relacionan con la evaluación de la actividad fisiológica en los distintos tiempos: bucal preparativo, bucal propiamente dicho, faríngeo y esofágico.

## Valoración clínica

Los pacientes con antecedentes de una enfermedad neurológica-neuromuscular o autoinmune o sometidos a intervenciones quirúrgicas del cuello plantean una situación diagnóstica distinta de la de aquellos que consultan por dificultad para tragar, pero presentan en general un aspecto sano.

**Antecedentes médicos.** Los pacientes deben ser sometidos a un cuidadoso interrogatorio. La presencia de una cantidad eficiente de saliva es indispensable para una buena deglución. Se cree que los antihistamínicos, los diuréticos, los antihipertensivos y los antidepresivos inhiben la secreción salival. Por su parte, las fenotiazinas se han relacionado con discinesias bucofaciales. Determinadas operaciones del cuello afectan a las glándulas salivales. La radioterapia y la exocrinopatía autoinmunitaria (síndrome de Sjögren) producen distintos grados de disfunción salival.

La voz nasalizada con reflujo nasal o sin él, principalmente de líquidos, nos hace pensar en una incompetencia velopalatina. La disartria se acompaña habitualmente de incoordinación deglutoria.

La sensación de retención a nivel faríngeo de alimentos o comprimidos ingeridos, con el consiguiente carraspeo, suele ser el motivo de consulta más banal. La tos y el ahogo al deglutir nos hacen pensar en el posible pasaje de líquidos o alimentos a la vía aérea inferior. Debemos sospechar un probable trastorno de la deglución en aquellos recién nacidos o lactantes que al alimentarse extienden su cabeza hacia atrás o realizan gestos faciales o rosen, o ante las alteraciones del ritmo deglución-respiración que pueden aparecer al iniciar la alimentación o por agotamiento minutos más tarde.

Las personas de edad avanzada, por debilidad muscular, incoordinación mecánica, alteraciones musculares o neurológicas, son más propensas a presentar trastornos deglutorios, que comienzan a manifestarse por alargamiento de los tiempos deglutorios y tos al tragar líquidos.

También debemos pensar en un trastorno de la deglución ante todo cuadro crónico de las vías aéreas superiores e inferiores en el que se ha descartado otro tipo de patología.

Los traqueotomizados, en especial si son niños o ancianos, presentan trastornos deglutorios, al igual que los laringectomizados parciales.

**Exploración física.** La mayoría de las exploraciones en la patología de cabeza y cuello se centran en la búsqueda de infecciones, cáncer, etc., pero una vez descartado este tipo de procesos, debe realizarse un cuidadoso examen bucofaríngeo del funcionamiento de los pares craneanos V, VII, IX, X y XII mediante verificación de la simetría de los movimientos y la actividad motora de los labios, el maxilar inferior, la lengua, el velo del paladar y los constrictores faríngeos. Debe investigarse asimismo la presencia de alteraciones sensitivas.

Mediante laringoscopia indirecta, fibrolaringoscopia u ópticas de 90° o 70°, se verificará la función laríngea y la correcta movilidad de las cuerdas vocales y la retención de saliva en los senos piriformes.

Al administrar al paciente sorbos de 5 ml de agua, este debe ser capaz de deglutirlos sin modificaciones de la postura de su cabeza, sin muecas, sin babeo, sin retraso, efectuando repetidos movimientos deglutorios y sin tos ni ahogo.

## Diagnóstico

Se basa en el cuadro clínico, la fibrolaringoscopia y la videofluoroscopia de la deglución. Los exámenes complementarios por sí solos pueden inducir a error; por ello, siempre deben analizarse teniendo en cuenta los antecedentes, los síntomas y los datos de un minucioso examen físico. Los más comunes son:

*Telerradiografía de perfil de cuello*, para detectar anomalías anatómicas o tumores; podrá obtenerse también después de la ingestión de un trago de bario para mucosografía o poner de manifiesto retenciones a nivel de las valléculas o los senos piriformes.

*Telerradiografía de tórax*, para verificar patología pulmonar aspiratoria.

*Tomografía axial computarizada o resonancia magnética*, no solo para descartar patología a nivel de cabeza y cuello, sino en busca de factores etiológicos a nivel del sistema nervioso central.

*Manometría*. Es un método invasivo. Se recurre a ella en casos en que se perciben alteraciones de la coordinación, alteraciones del peristaltismo faringoesofágico o disfunciones del esfínter cricofaríngeo.

*Centellograma*. Poco usado, se efectúa mediante la ingestión de líquidos o de un bolo de coloide de azufre marcado con tecnecio, cuyo paso por la bucofaringe se registra.

*Ultrasonido*. Emplea sonidos de alta frecuencia para producir imágenes dinámicas de los tejidos blandos. De aplicación aún más reciente es la obtención de imágenes ultrasonográficas de sector mecánico de tiempo real de la cavidad bucal para el estudio del habla y de la deglución. Es un método no invasivo y muy inocuo. Colocando el transductor por debajo de la barbilla se obtienen imágenes coronales o sagitales. Las imágenes podrán grabarse en videocinta.

*Fluoroscopia o videofluoroscopia*. Es el método empleado con mayor frecuencia para el estudio de la deglución, porque permite observar simultáneamente toda la estructura de la bucofaringe y el paso del bolo desde la cavidad bucal hacia el esófago y el estómago. Las imágenes captadas en videocinta se pueden analizar cuadro por cuadro o con cámara corta, lo que nos permite no solo el diagnóstico sino el control evolutivo de la terapéutica aplicada. El estudio se realiza mediante la ingestión de sustancia baritada líquida, semisólida o sólida, según la dificultad referida por el paciente. Si se sospecha el probable pasaje a la vía aérea inferior, esta sustancia baritada solo podrá usarse en pacientes que presenten tos bastante eficaz; en su defecto se usarán sustancias hidrosolubles.

Para prevenir el nivel de radiación, estos exámenes no deben ser prolongados ni frecuentes, y de ahí la ventaja de la videofluoroscopia.

## Mecanismos compensatorios

La consistencia de los alimentos es un aspecto que hay que considerar. Los pacientes que experimentan trastornos de la función lingual se manejan mejor con líquidos espesos porque pueden controlarlos con mayor facilidad; en cambio, los líquidos se escurren desordenadamente en la cavidad bucal y los más densos, al adherirse a la lengua, son más difíciles de movilizar.

Aquellos que presentan un retraso de la deglución faríngea se manejan mejor con semisólidos, tipo papillas fácilmente deslizables, porque los líquidos son incontrolables y pueden llegar fácilmente a través de la laringe a la vía aérea inferior.

Las personas con falla del cierre laríngeo (como en las parálisis de cuerdas vocales) también toleran mejor los líquidos espesos, semisólidos o sólidos.

Los que presentan reducción del peristaltismo faríngeo unilateral o bilateral suelen tolerar mejor los líquidos ligeramente espesados, porque transitan más fácilmente con el auxilio de la gravedad, siempre y cuando el esfínter cricofaríngeo sea bien permeable. Quienes presentan disfunción del esfínter cricofaríngeo se tratan, según el grado de afectación, con líquidos o semisólidos.



La postura para la deglución también debe ajustarse a la anatomía y la fisiología alteradas de cada paciente. A aquellos que experimentan reducción unilateral del control lingual les resulta mejor inclinarse hacia el lado sano mientras mastican o degluten. Los que sufren deficiencia de los movimientos anteroposteriores de la lengua inclinarán la cabeza hacia atrás para favorecer por gravedad el desplazamiento de los semisólidos hacia la faringe. Los que tienen retraso de la activación de la deglución faríngea intentan mejorar su problema inclinando la cabeza hacia adelante, de forma que el bolo tienda a caer en las fosillas glosoepiglóticas y quede en ellas durante el retraso en vez de dirigirse hacia la laringe. Los sujetos que presentan parálisis o disfunción laríngea mitigan el problema moviendo la cabeza hacia el lado afectado; con ello aplican presión sobre el cartílago tiroides y favorecen el cierre laríngeo que, al cerrar el seno piriforme correspondiente, obliga a la proyección del bolo hacia el lado normal.

Estos mecanismos compensatorios pretenden facilitar de alguna manera la deglución, evitar la aspiración y darle al paciente la oportunidad de alimentarse por la boca.

## TRATAMIENTO DE LOS TRASTORNOS DE LA DEGLUCIÓN

Debe ser realizado por un equipo multidisciplinario (otorrinolaringólogo, fonoaudiólogo, neurólogo) con el objetivo de restablecer la alimentación oral.

**Rehabilitación de la deglución.** Es un tratamiento realizado por un fonoaudiólogo especializado, destinado a recuperar la función muscular oral y faríngea, aumentar la sensibilidad orofaríngea y estimular el cierre laríngeo durante la deglución. También se estimulan los mecanismos compensatorios que ayuden a evitar la aspiración y le den al paciente la oportunidad de alimentarse por la boca. La rehabilitación de la deglución está indicada para todos los pacientes con disfagia consecutiva a un determinado cuadro fisiopatológico. El paciente no debe presentar aspiración importante ni alteraciones del sensorio.

**Tratamiento quirúrgico.** Se reserva para determinadas situaciones:

1. En las parálisis de cuerda vocal, periféricas o centrales, especialmente cuando se hallan afectados otros pares craneanos, es necesario mejorar el cierre laríngeo medializando la cuerda vocal paralizada para impedir así el paso de secreciones o alimentos a la vía aérea. La medialización puede hacerse mediante técnicas de inyección (teflón) por laringoscopia directa o por vía externa con una tiroplastia de Ishiki (véase Parálisis laríngeas).
2. En el espasmo grave del músculo cricofaríngeo (esfínter esofágico superior) o ante la falta de presión faríngea para vencer su tensión normal (parálisis, paresias), como sucede en algunos cuadros neurológicos, en la dermatomiositis o en el síndrome de Taylor, la deglución puede mejorarse notablemente con la inyección de toxina botulínica en el cricofaríngeo o con la miotomía de este (fig. 4-30).
3. En la aspiración intratable, cuando no se puede restablecer la función esfinteriana laríngea, pueden utilizarse una traqueostomía y cánula con manguito, o traqueostomía y tubo de Eliachar. En casos extremos en que se requiere separar la vía respiratoria de la digestiva, puede recurrirse al cierre quirúrgico de la supraglotis, a la resección subpericóndrica del cricoides o a la separación laringotraqueal.

**Prótesis.** Son útiles en recién nacidos —lactantes con malformaciones congénitas del primer arco branquial—, en ciertas alteraciones neurológicas y en determinadas cirugías de cabeza y cuello. El descenso del paladar modelado es otro de los procedimientos usados con frecuencia.

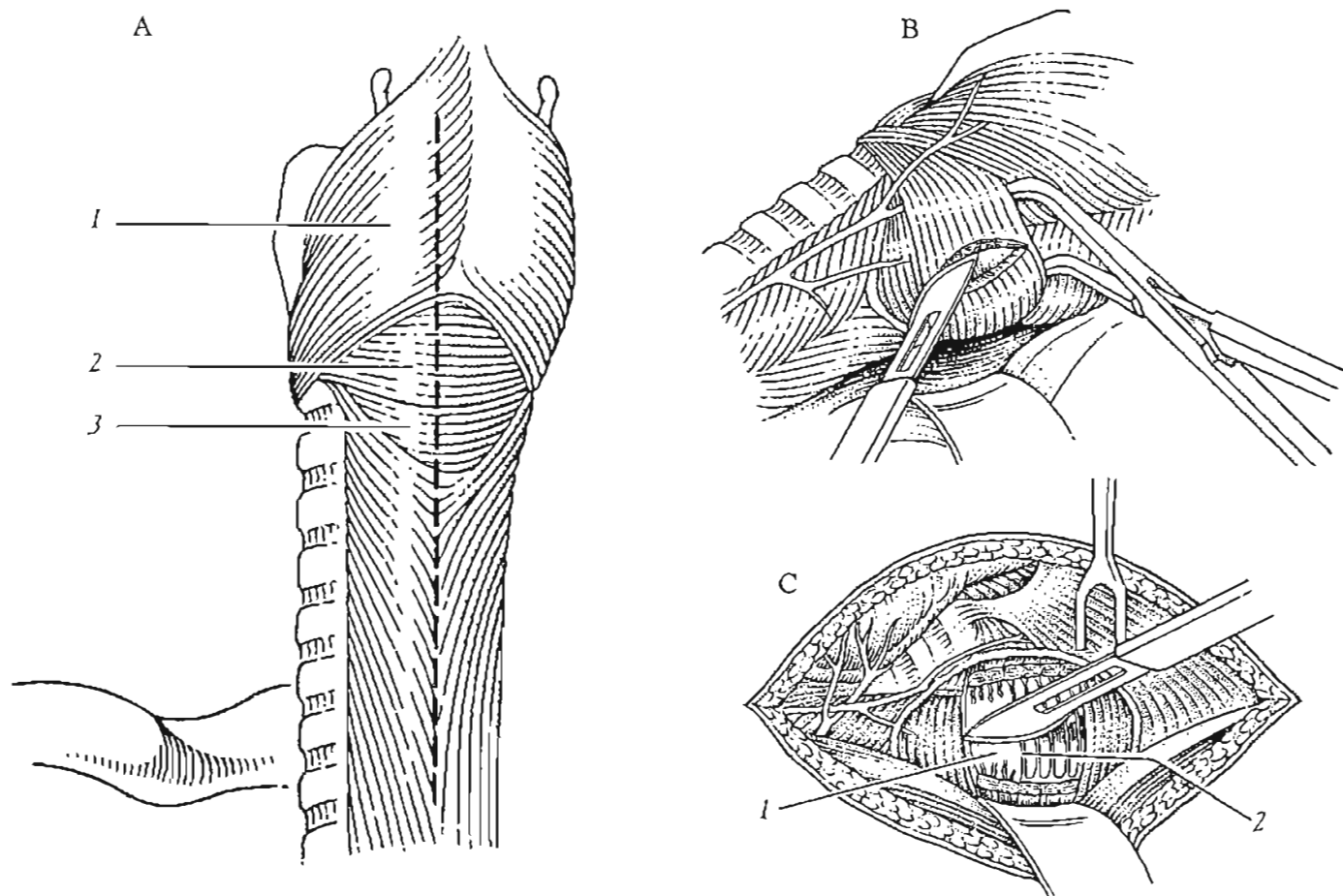


Fig. 4-30. A. Sistema muscular faringoesofágico.  
1, constrictores;  
2, músculo cricofaríngeo;  
3, músculo circular.  
B y C. Miotomía del músculo cricofaríngeo (esfínter esofágico superior).  
1, mucosa; 2, fibras.

## MICOSIS LARÍNGEAS

La infección laríngea por hongos se observa con poca frecuencia. Aunque infrecuentes, las micosis en pacientes inmunocompetentes constituyen un grupo nosológico importante, porque se asemejan a otras patologías de localizaciones más comunes en esta área y se confunden asimismo con patologías de evolución más agresiva, como el carcinoma o la tuberculosis.

Las micosis pueden dividirse en dos grandes grupos: superficiales y profundas (tabla 4-7). Dentro de las micosis profundas se distinguen dos variantes, denominadas exógenas y endógenas.

Tabla 4-7.

Características diferenciales entre las micosis superficiales y profundas.

	Micosis superficiales	Micosis profundas
Hábitar	Organismos vivos	Saprófitos del suelo
Vías de infección	Lesiones de piel, mucosas	Inhalatoria
Contagio	Directo (de un enfermo a otro)	Indirecto (del suelo)
Diseminación	Por continuidad, traumatismos	Linfohematógena
Localización	Piel, faneras, mucosas	Huesos, pulmón, laringe
Población	Inmunodeprimidos	Trabajadores rurales, factores predisponentes
Afecciones	Actinomicosis, candidiasis, aspergilosis	Blastomicosis, histoplasmosis

Los agentes de las micosis exógenas viven saprofiticamente en el suelo, son endémicos y penetran en el organismo mediante microtraumatismos o macrotraumatismos o, más comúnmente, por vía inhalatoria. En este grupo se encuentran aquellas que nos ocupan y que son capaces de causar patología laríngea secundaria a un proceso pulmonar, esto es, la blastomicosis, la histoplasmosis, la paracoccidioidomicosis y la actinomicosis.

Las micosis endógenas son aquellas producidas por hongos que viven saprofiticamente en el organismo (en la boca, la faringe y el intestino) y que producen enfermedad al encontrar un terreno adecuado; de ahí la denominación de micosis oportunistas. Al existir esos factores locales y generales, el hongo se adapta a vivir y multiplicarse en el organismo y genera infección. Entre las causas predisponentes internas se destacan la diabetes, los linfomas, la leucemia, el sida, la mala nutrición y el síndrome de malabsorción. Entre las causas externas se encuentran los traumatismos de piel y mucosas que producen soluciones de continuidad, la contaminación del instrumental de cirugía, los tratamientos intensivos con antibióticos, citostáticos y corticoides y la radioterapia. Las micosis oportunistas son la actinomicosis, la candidiasis, la aspergilosis y la mucormicosis.

### BLASTOMICOSIS SUDAMERICANA O PARACOCCIDIOIDOMICOSIS

**Etiología.** El agente etiológico es el *Paracoccidioides brasiliensis*, que es el principal agente de infecciones fúngicas sistémicas en América latina. La enfermedad se encuentra en zonas de selvas tropicales y es endémica en Brasil.

El contagio se hace a raíz de la inhalación de esporas por los cosechadores de algodón en el Chaco y los dedicados a la cosecha de café en Brasil. Por lo general, los más afectados son varones adultos dedicados al trabajo de la agricultura.

Principalmente afecta a los pulmones; el compromiso de la laringe se observa en forma secundaria.

**Manifestaciones clínicas.** La sintomatología es la de un cuadro de tos, dolor torácico, hemoptisis, astenia, fiebre y anorexia. La radiografía de tórax muestra infiltrados nodulares, en general bilaterales, que afectan los lóbulos medial y basal del pulmón. La diseminación suele hacerse por vía linfohematógena; los órganos más frecuentemente colonizados son la piel, la mucosa orofaríngea, la laringe, las glándulas suprarrenales y el sistema nervioso central.

Las lesiones mucosas tienen el aspecto de una exulceración granulomatosa con microabscesos y puntos hemorrágicos que le dan el nombre de *estomatitis moriforme*. Las lesiones laríngeas muestran al examen un aspecto ulceroso y granulomatoso con formación de costras en su superficie.

**Diagnóstico.** El examen directo, el cultivo y el estudio anatomopatológico, que demuestran la presencia del hongo con la tinción argéntica de Gomori, son los métodos que permiten el diagnóstico de certeza. Las pruebas serológicas suelen ser útiles para vigilar la evolución del proceso.

**Diagnóstico diferencial.** Se debe hacer con el carcinoma escamoso, la tuberculosis, la sífilis, la leishmaniasis y cualquier otra enfermedad granulomatosa.

**Tratamiento.** La blastomicosis sudamericana es la única micosis que se puede tratar con sulfamidas solas o combinadas en dosis de 4 a 6 g por día hasta obtener respuesta clínica, que luego se reduce a la mitad; el tratamiento continúa por un lapso de 3 a 5 años. La anfótericina B por sí sola no es curativa y debe usarse asociada a las sulfamidas. El ketoconazol por vía oral alcanza la curación en el 95% de los casos tratados, con dosis de 200 a 400 mg por día durante un lapso de 6 a 18 meses. El itraconazol se administra en dosis de 100



ing por vía oral y por períodos de 4 a 12 meses, y tiene la ventaja de una rápida desaparición de los síntomas y signos sin presentar hepatotoxicidad.

## BLASTOMICOSIS NORTEAMERICANA

**Etiología.** El agente etiológico es el *Blastomyces dermatitidis*, hongo dimorfo que habita en maderas en descomposición y a través de cuyas esporas —que se encuentran en la tierra de las zonas endémicas— se produce la infección pulmonar.

**Manifestaciones clínicas.** El paciente comienza con un cuadro de tos productiva, esputo hemoptoico y dolor pleurítico, que va empeorando progresivamente con pérdida de peso, fiebre, hemoptisis y lesiones en la piel. La radiografía de tórax muestra infiltrados bilaterales difusos concentrados mayoritariamente en los ápices pulmonares.

La blastomycosis se extiende a sitios extrapulmonares por vía hematógena. En el 60% de los casos esta diseminación tiene predilección por la piel —lo más frecuente—, el área de la cabeza y el cuello, el tracto genitourinario y los huesos.

La infiltración a nivel laríngeo produce disfonía progresiva, por localizarse con mayor frecuencia en las cuerdas vocales; en ocasiones se sitúa en las bandas ventriculares y el borde libre de la epiglotis y provoca odinofagia y disnea. Las lesiones laríngeas son de tipo eritematoso o granulomatoso con bordes irregulares y microabscesos de la mucosa cubiertos por una membrana gris. Como secuelas pueden originar fistulas laringocutáneas, estenosis laringotraqueales y, en casos avanzados, fijación de la cuerda vocal.

Las lesiones laríngeas no suelen ser muy frecuentes.

**Diagnóstico.** Debe sospecharse por la aparición en zonas endémicas, basarse en un amplio conocimiento de la clínica y las características de las lesiones radiológicas y confirmarse por el estudio anatomopatológico de los tejidos y el examen directo y cultivo del hongo. No son de utilidad las reacciones cutáneas. La prueba de fijación del complemento tiene valor pronóstico, ya que los títulos altos lo ensombrecen.

**Diagnóstico diferencial.** Debe realizarse con el carcinoma escamoso, la sífilis, la tuberculosis y el queratoacantoma.

**Tratamiento.** El tratamiento más eficaz es la anfotericina B, con índices de curación que varían del 66 al 93% de acuerdo con la dosis total y el tiempo de administración. El inconveniente de este tratamiento es la nefrotoxicidad y la flebitis que provoca.

El itraconazol y el fluconazol son fármacos nuevos que tienen muy buen efecto terapéutico y generan menor cantidad de efectos colaterales.

El tratamiento que se realiza más frecuentemente es con ketoconazol, en dosis de 200 a 400 mg/día durante 4 meses.

## HISTOPLASMOSIS

**Etiología.** Su agente causal es el *Histoplasma capsulatum*, hongo dimorfo que vive en el suelo e ingresa en el organismo por inhalación de sus esporas.

La localización más común es en los pulmones y secundariamente en la laringe, aunque se han observado casos aislados de histoplasmosis de la laringe.

**Manifestaciones clínicas.** Puede ser asintomática. Pueden observarse infiltrados en el centro y las bases de los pulmones, y el paciente puede presentar disfagia, disfonía, disnea por hemoptisis, adenopatías cervicales, dolor torácico y fiebre.

Al examen laríngeo se observan lesiones granulomatosas y ulceradas, que en la mayoría de los casos pueden estar sobreinfectadas y con secreciones mucopurulentas.

**Diagnóstico.** Las reacciones cutáneas y de fijación del complemento son positivas precozmente y suelen ofrecer una amplia presunción de histoplasmosis, pero al existir reacciones cruzadas con la blastomycosis y la coccidioidomycosis deben confirmarse mediante el aislamiento del parásito.

**Diagnóstico diferencial.** Debe incluir al carcinoma escamoso, la tuberculosis, la sífilis, otras micosis y otras lesiones granulomatosas.

**Tratamiento.** La terapia con sulfamidas de eliminación lenta, con resultados favorables del 80%, fue el tratamiento de elección en nuestro país a dosis de 1 g por día para el adulto y por un lapso de dos años como mínimo. La anfotericina B se reserva para casos de suma gravedad o de sulfamidoresistencia. El ketoconazol a dosis de 400 mg diarios por vía oral produce la curación del 80% de los casos de diseminación crónica, pero no de la forma aguda, que es de suma gravedad; se lo aplica durante 4 meses.

## CONCLUSIONES

Podemos concluir, en líneas generales, que si bien el agente etiológico de las micosis profundas puede variar, todas ellas mantienen un comportamiento homogéneo. La diseminación se realiza en etapa tardía por vía hematogénea o linfática a la piel, la mucosa bucofaríngea, la laringe y el sistema nervioso. La localización laríngea, que es poco frecuente, afecta las cuerdas vocales, las bandas ventriculares y, en ocasiones, el vestíbulo laríngeo, con lesiones de tipo eritematoso, granulomatoso y ulceroso que curan con secuelas tales como fibrosis, estenosis laringotraqueales y amputaciones a nivel de la supraglotis y estrechez de la apertura bucal.

Los pacientes inmunosuprimidos y HIV-positivos presentan una mayor predisposición a este tipo de infecciones; esas condiciones, además, pueden favorecer la diseminación a órganos vitales y provocar la muerte.

El diagnóstico debe sospecharse por el tipo de actividad que realiza el enfermo, la zona donde la desarrolla, la sintomatología pulmonar que presenta y la radiografía de tórax, pero debe confirmarse mediante la identificación del parásito tanto *in vivo* (levadura) como *in vitro* (micelio) y el estudio anatómopatológico del material infectado.

Las reacciones cutáneas, si bien no siempre deciden un diagnóstico, poseen valor pronóstico; así, una prueba cutánea positiva, con títulos bajos de fijación de complemento e investigación positiva del parásito, nos habla de una forma clínica benigna; en cambio, la prueba cutánea negativa, con títulos altos de serología, denota una forma clínica grave.

El diagnóstico diferencial debe hacerse con el carcinoma, la tuberculosis laríngea, la sífilis y cualquier otra infección granulomatosa, a fin de evitar el tratamiento inadecuado y favorecer una rápida curación.

La micosis laríngea más frecuentemente diagnosticada es la paracoccidioidomycosis, seguida de la blastomycosis y de la histoplasmosis.

El diagnóstico temprano evita la morbilidad causada por el hongo y las secuelas cicatrizales que son de difícil resolución.

## PARÁLISIS LARÍNGEAS

El nervio laríngeo inferior o recurrente es el nervio motor de la laringe (véase Inervación, al comienzo de esta sección). El izquierdo tiene un reco-

rrido intratorácico alrededor del cayado aórtico y está en íntima relación con el mediastino, los pulmones y el corazón. El derecho efectúa su trayecto desde la subclavia, a la que rodea. Ambos ascienden por el cuello en estrecha relación con el esófago, la tráquea y la glándula tiroides. Las parálisis del recurrente pueden ser unilaterales o bilaterales.

## PARÁLISIS RECURRENCIAL UNILATERAL

Se manifiesta por inmovilidad de una cuerda vocal.

**Etiología.** *Común a ambas cuerdas vocales.* La parálisis unilateral de cualquiera de las cuerdas vocales puede ser provocada por: a) patologías cerebrales (hemiplejía, rotura de aneurismas, etc.); b) traumatismos (accidentales, posintubación, quirúrgicos, posparto, etc.); c) tumores o adenopatías del mediastino o del cuello (más frecuentemente, tumores de glándula tiroides; también, tumores de tráquea y esófago); d) neuritis (posgripal, diftérica, tifoidea); e) idiopática.

**Exclusiva de la cuerda vocal izquierda.** Puede obedecer a patologías: a) cardiovasculares (hipertrofia cardíaca, insuficiencia mitral, aneurismas, etc.); b) pulmonares (tumores, quistes, abscesos); c) mediastínicas (mediastinitis, tumores y adenopatías).

**Manifestaciones clínicas.** La parálisis en su fase aguda se presenta en abducción; con el tiempo tiende a migrar hacia la línea media, con mejoría de los síntomas en mayor o menor grado.

La disfonía, de grado variable según la posición de la cuerda vocal paralizada en mayor o menor abducción con escape de aire, puede acompañarse de un trastorno del tercer tiempo de la deglución, con pasaje de líquidos a la vía aérea que provoca una tos áfona y poco eficaz por falta de buen cierre glótico.

**Diagnóstico.** El diagnóstico de la parálisis se hace mediante la laringoscopia indirecta, la fibrolaringoscopia y el examen con ópticas de 90° y de 70°, que informan la posición de la cuerda paralizada, en qué grado de abducción quedó y si se vio alterada su normal tensión.

El diagnóstico etiológico se basa en la clínica, la semiología y los exámenes complementarios.

La palpación del cuello permite evaluar el estado anatómico de todas sus estructuras.

Es necesario solicitar los siguientes estudios radiográficos y por imágenes:

1. Telerradiografía de perfil de cuello para partes blandas.
2. Si hay disfagia, estudio contrastado radiológico y radioscópico del esófago.
3. Eventual evaluación de la deglución en sus cuatro tiempos.
4. Tomografía axial computarizada con contraste de cuello y tórax.
5. Resonancia magnética con contraste de cuello y tórax.

Asimismo, en caso necesario, se procederá al estudio correspondiente de la tiroides, así como al examen neurológico ante la negatividad de los estudios antes mencionados o cuando se presenten síntomas que hagan sospechar una patología del sistema nervioso central.

**Diagnóstico diferencial.** Debe hacerse con la alteración de la movilidad de la articulación cricoaritenoides (por enfermedad reumática, traumatismo posintubación, condritis del cricoides) y con los tumores laríngeos.

**Evolución y pronóstico.** La recuperación podrá ser total o parcial, condicionada por la etiología.



**Tratamiento. Etiológico.** Dependerá de la enfermedad causal.

**Local.** Si al cabo de 8 meses a 1 año no ha habido recuperación de la movilidad cordal, la conducta variará según la posición de las cuerdas:

1. En aducción cerca de la línea media con poca alteración funcional: rehabilitación foniátrica.
2. En abducción (posición cadavérica) por mal cierre glótico, con voz áfona o con mucho escape: inyección de teflón en el espacio paraglótico hasta llevar la cuerda vocal a la línea media o bien laringoplastia según técnica de medialización de Ishiki (cervicotomía, apertura del tiroides correspondiente y colocación de prótesis de silicona en el espacio paraglótico para medializar la cuerda vocal).

#### PARÁLISIS RECURRENCIAL BILATERAL EN ADUCCIÓN (LÍNEA MEDIA)

Consiste en la parálisis de los músculos cricoaritenoides con imposibilidad de realizar la apertura de la glotis, con la consiguiente obstrucción glótica por estar ambas cuerdas vocales en la línea media.

**Etiología.** Puede obedecer a afecciones neumológicas centrales (cuadro cerebrovascular, esclerosis en placas, esclerosis lateral amiotrófica, etc.) o periféricas (posttiroidectomía total, tumores, esófago cervical, adenopatías metastásicas o por enfermedades sistémicas, etc.).

**Manifestaciones clínicas.** Corresponden al síndrome de obstrucción laríngea, con intenso ronquido nocturno característico. Con la inspiración profunda se aprecia un estridor agudo típico producido por la vibración de ambas cuerdas que se adhieren en la inspiración y se separan con la espiración.

**Diagnóstico.** Se hace mediante la laringoscopia indirecta, la fibrolaringoscopia directa y ópticas de 90° y de 70°.

**Diagnóstico diferencial.** Debe distinguirse de las alteraciones de la articulación cricoaritenoides (traumáticas, reumáticas, etc.) y de las distonías laríngeas (movimiento inverso de las cuerdas vocales).

**Evolución y pronóstico.** Dependen de la etiología.

**Tratamiento.** El cuadro obstructivo puede requerir una traqueotomía. Cuando la parálisis se considera irreversible, debe efectuarse la permeabilización quirúrgica de la glotis mediante:

1. Resección endoscópica por microcirugía laríngea, con láser o sin él, del tercio posterior de una o de ambas cuerdas vocales. Habitualmente evita la traqueotomía.
2. Operación de King (rotación hacia afuera de un aritenoides con tiroaritenopexia por cervicotomía).

Lógicamente, toda intervención que mejore la luz glótica empeorará la voz. Con una excelente respiración se obtendrá una voz áfona por falta de cierre glótico, motivo por el cual se ha de intentar siempre una conducta intermedia con voz y respiración residual aceptables.

#### PARÁLISIS RECURRENCIAL BILATERAL EN ABDUCCIÓN (EN POSICIÓN CADAVÉRICA)

Es muy poco frecuente y corresponde a cuadros neurológicos graves. La glotis permanece en máxima apertura con la consiguiente voz y tos áfonas e imponente pasaje de saliva y de alimentos a la vía aérea baja por falta de cierre glótico. Generalmente se asocia a trastornos de otros pares craneales.

Síndrome	IX par	X par		XI par		XII par	Simpático cervical
		Recurrente	Laríngeo superior	Rama interna	Rama externa		
Avellis		X	X	X			
Schmidt		X	X	X	X		
Tapia		X	X			X	
Collet-Vernet	X	X	X	X	X		
Collet-Sicard	X	X	X	X	X	X	
Villaret	X	X	X	X	X	X	X
Jackson		X	X	X	X	X	

Tabla 4-8. Síndromes asociados a la parálisis del recurrente.

#### SÍNDROMES ASOCIADOS

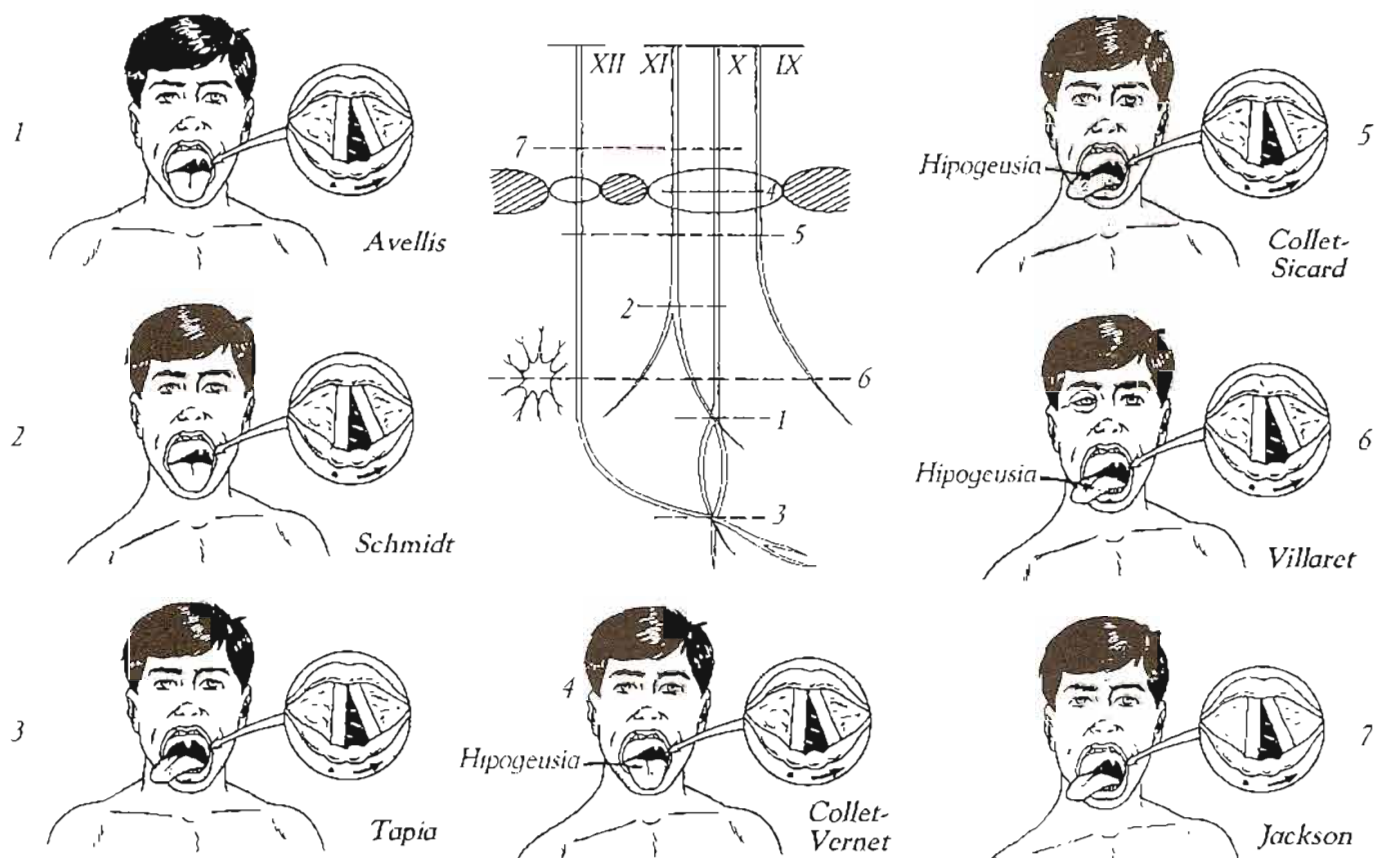
Las parálisis recurrenciales pueden estar asociadas a la parálisis de otros pares craneanos, lo que da lugar a diversos síndromes (tabla 4-8 y fig. 4-31). Estos cuadros están ligados a procesos tumorales o traumáticos craneanos o endocraneanos.

**Síndrome de Avellis.** Parálisis de los nervios neumogástrico y espinal (rama interna). Comprende hemiplejía velopalatolaríngea, alteraciones sensitivas y trastornos cardíacos y pulmonares.

**Síndrome de Schmidt.** Compromete al neumogástrico (recurrente y laríngeo superior) y al espinal (ramas interna y externa). Al cuadro del síndrome de Avellis se le agrega parálisis de los músculos trapecio y esternocleidomastoideo con la consecuente caída del hombro del mismo lado.

**Síndrome de Tapia.** Parálisis del neumogástrico (laríngeo superior) y del hipogloso mayor, con la consecuente parálisis de la hemilengua y la hemilaringe homolateral.

Fig. 4-31. Síndromes de parálisis del recurrente asociada con parálisis de otros pares craneanos (véase la tabla 4-8).



Síndrome de Collet-Vernet (síndrome del agujero rasgado posterior). Implica la lesión de tres pares craneanos: glossofaríngeo, neumogástrico y espinal. Se suman al síndrome de Schmidt hipogénesia del tercio posterior de la hemilengua e hipoestesia palatofaríngea.

Síndrome de Collet-Sicard. Al cuadro anterior se le agrega la parálisis del hipogloso mayor con parálisis de la hemilengua.

Síndrome de Villaret (retroparotídeo). Parálisis de los nervios IX, X, XI, XII y simpático cervical. Se manifiesta por el síndrome anterior más la tríada de Claude Bernard-Horner (enofthalmía, miosis, disminución de la hendidura palpebral).

Síndrome de Jackson. Parálisis del neumogástrico, del espinal y del hipogloso mayor con hemiplejía glosovelopalatolaríngea.

## DISFONÍA ESPÁSTICA

La disfonía espástica fue definida por Traube en 1871 como una distonía caracterizada por un trastorno del lenguaje que se manifiesta por quebrantos en la fluidez de la voz y la palabra. Critchley definió en 1939 más gráficamente a la disfonía espástica como la "afección en que el paciente se oye como si tratara de hablar mientras lo están estrangulando".

Una distonía es un trastorno neurológico de origen central, caracterizado por espasmos incontrolados y movimientos anormales, involuntarios, inducidos por la acción. Las distonías pueden ser: a) localizadas (distonía focal), como el blefarospasmo, la distonía oromandibular, el tortícolis, el "calambre del escribiente", o b) generalizadas.

Se reconocen tres tipos de disfonía espástica:

1. *En aducción*: existe una hiperaducción de las cuerdas vocales; la voz suena "estrangulada"; hay una abrupta iniciación y terminación de la fonación (quebrantos cortos) e hiperesfuerzo en la emisión.
2. *En abducción*: hay abducción intermitente de las cuerdas vocales que se traduce en disminución de la sonoridad; la emisión es un susurro afónico entrecortado.
3. *Mixta (en abducción-aducción)*: se traduce en una combinación de respiración entrecortada y sonidos ásperos.

Se reconocen factores desencadenantes de la emisión espástica: consonantes iniciales, estrés, conversación telefónica, etc., y atenuantes: risa, bostezo, susurro y a veces el canto.

Afecta generalmente a personas adultas (mayores de 40 años) y es más frecuente en el sexo femenino. Clínicamente se caracteriza por un comienzo de fonación dificultoso, con interrupciones intermitentes y períodos breves de ausencia de la voz; la intensidad es débil; hay alteraciones de altura y duración y el tono habitualmente está elevado. El paciente manifiesta cansancio vocal, sensación de opresión en la garganta, dolores cervicales, entre otros síntomas. Puede observarse que los labios presionan contra los dientes, las yugulares habitualmente están ingurgitadas, hay blefarospasmo y distonía orofacial.

La laringoscopia mostrará cuerdas vocales normales y sanas que se cierran en períodos cortos, repetidos y forzados; el vestíbulo laríngeo está contraído y la respiración a veces es dificultosa.

Si bien el diagnóstico es bastante claro, suele ser útil la realización de pruebas en el laboratorio de la voz para demostrar los quebrantos en la emisión y las alteraciones de los parámetros fonatorios. Esto permite asegurar el diagnóstico diferencial con la disfonía por enfermedad de Parkinson o el "tremor" laríngeo.



Entre las opciones terapéuticas se han ensayado la foniatría, la psicoterapia, la relajación, la hipnosis, el *biofeedback*, la farmacoterapia (anticolinérgicos), la sección del nervio recurrente y la inyección de toxina botulínica. La última es la más utilizada en la actualidad.

La toxina botulínica actúa a nivel de las terminaciones de los nervios motores bloqueando la liberación del mediador (acetilcolina), lo que provoca una desnervación química del músculo transitoria. Su función principal reside en debilitar los músculos cricoaritenoides y tiroaritenoides posteriores a fin de reducir los espasmos. La inyección se puede efectuar con anestesia local o general o con sedación profunda y puede realizarse por vía percutánea en la membrana cricotiroides (con control endoscópico o fibroscópico del sitio de la inyección) o directamente por vía endoscópica con aguja larga. Puede inyectarse una de las cuerdas vocales o ambas. La dosis inicial recomendada es de 2,5 U (1 U = DL<sub>50</sub> del ratón) en cada cuerda vocal o bien 5 U en una sola cuerda. El efecto suele manifestarse a las 48 a 72 horas de la inyección y su duración varía entre 1 y 8 meses. Las inyecciones deberán repetirse periódicamente en caso de que reaparezcan los síntomas de espasticidad, y las dosis deberán ser crecientes.

## REFLUJO FARINGOLARÍNGEO/LARINGITIS POR REFLUJO GASTROESOFÁGICO

Tradicionalmente se sostuvo que el reflujo gastroesofágico presenta síntomas típicos (acidez, dolor y regurgitación) y atípicos (reflujo faringolaríngeo y laringitis por reflujo). Actualmente se considera que el reflujo gastroesofágico y la laringitis por reflujo son dos entidades distintas, con mecanismos patogénicos diferentes.

**Definiciones.** *Reflujo gastroesofágico.* Es el pasaje de contenido gástrico al esófago. Es más frecuente de lo que se supone. Puede ser fisiológico (hasta 50 episodios por día es considerado normal). Un 10% de las personas experimentan episodios diarios y el 50% en forma esporádica.

*Enfermedad por reflujo gastroesofágico.* Sobreviene cuando el reflujo causa síntomas (pirosis) y daño tisular (esofagitis). Estos pacientes habitualmente no presentan síntomas laríngeos y consultan al gastroenterólogo. Por lo general refieren síntomas durante la noche. Es causada por una alteración del esfínter esofágico inferior.

*Reflujo faringolaríngeo, laringitis por reflujo, reflujo atípico o extraesofágico.* Es el pasaje del contenido gástrico a la faringolaringe. Los pacientes suelen negar síntomas de ardor retroesternal y regurgitación. La mayoría (80%) no presentan esofagitis. Consultan al otorrinolaringólogo por síntomas laríngeos. La alteración reside en el esfínter esofágico superior.

**Mecanismos antirreflujo.** Existen cuatro barreras antirreflujo naturales:

1. *Esfínter esofágico inferior (EEI)*, cuyo tono depende de la innervación neural, de influencias hormonales y de factores anatómicos.
2. *Peristalsis con depuración de ácido.* La depuración esofágica consiste en dos mecanismos: depuración de volumen (peristalsis primaria) y neutralización ácida por la peristalsis secundaria y el bicarbonato salival.
3. *Resistencia de la mucosa*, conformada por la resistencia preepitelial y la resistencia epitelial.
4. *Esfínter esofágico superior (EES)*, cuyo tono depende de la variación del volumen y de la acidez esofágica. La estimulación vagal produce relajación de este esfínter.

**Factores etiológicos asociados.** Distintos factores que actúan a estos niveles pueden acarrear reflujo gastroesofágico. Algunos de ellos son:

- a) Disminución de la presión del EEL: hernia hiatal, tabaco, alcohol, dieta ricas en grasas y distintos fármacos.
- b) Alteración de la motilidad esofágica: enfermedades neuromusculares; alcohol, laringectomía y el mismo reflujo.
- c) Disminución de la resistencia mucosa: xerostomía (síndrome de Sjögren, radioterapia), tabaco, alcohol, fármacos y metilxantinas.
- d) Retraso del vaciamiento gástrico: úlceras gástricas, neoplasias, dieta, alcohol, tabaco.
- e) Aumento de la presión abdominal: ropa ajustada, obesidad, embarazo, ejercicios.
- f) Hipersecreción ácida: estrés, alcohol, tabaco, fármacos, dieta.

**Manifestaciones clínicas. SÍNTOMAS MÁS COMUNES.** Son los siguientes:

*Disfonía intermitente.* Está presente en el 90% de los pacientes con laringitis por reflujo. El paciente refiere varios episodios de "laringitis" por año, que duran varios días.

*Carraspeo y necesidad de aclarar la garganta (50%).*

*Tos crónica (44%).*

*Globo faríngeo (sensación de cuerpo extraño en la hipofaringe) (33%).*

*Disfagia (37%).*

**HALLAZGOS ENDOSCÓPICOS.** Habitualmente se presenta más de uno de los siguientes signos:

*Seudosurco vocal.* La aparición de edema en la cara inferior de la cuerda vocal da la imagen endoscópica de un surco a lo largo de ella. Su presencia es altamente sugestiva de laringitis por reflujo.

*Obliteración ventricular.* Es la disminución del espacio ventricular por edema de las cuerdas vocales y de las bandas ventriculares. Es un hallazgo importante.

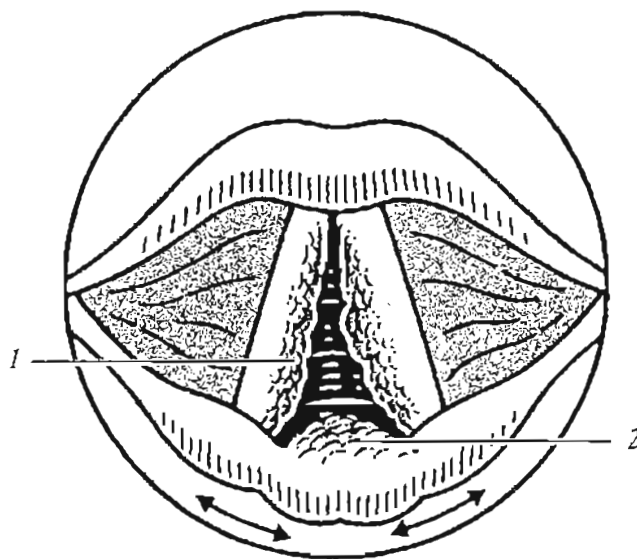
*Eritema.* Es la congestión de la mucosa de la comisura posterior y de los aritenoides. Este signo no es específico y está presente en menos de la mitad de los casos.

*Edema laríngeo difuso.*

*Hipertrofia de la comisura posterior (fig. 4-32).*

**MANIFESTACIONES POCO FRECUENTES DE REFLUJO FARINGOLARÍNGEO.** *Úlcera de contacto/Granuloma de la apófisis vocal.* Resulta de una combinación de factores: reflujo faringolaríngeo y traumatismo vocal crónico por ataque glótico brusco o por aclaramiento (carraspeo). No es necesario realizar la cirugía del granuloma porque remite con el tratamiento.

*Laringospasmo.* Reflejo de cierre glótico brusco desencadenado por el contacto del ácido con la laringe. Los episodios responden bien al tratamiento antirreflujo.



**Fig. 4-32.** Laringitis por reflujo gastroesofágico. 1, engrosamiento queratótico del epitelio; 2, hiperplasia queratótica de la comisura posterior.

**Edema de Reinke.** Degeneración edematosa polipoidea de la cuerda vocal, producto de una irritación brusca (tabaco, reflujo).

**Estenosis de laringe.** El reflujo faringolaríngeo está presente en el 90% de las estenosis. Causa estrechamiento subglótico y de la comisura posterior. Complica la evolución de las secuelas de una intubación y provoca mayor incidencia de fallas en las reconstrucciones laringotraqueales.

**Cáncer de laringe.** El reflujo actúa como cofactor al aumentar el riesgo de contraer un carcinoma. Es especialmente importante en pacientes no fumadores.

**Diagnóstico.** Se basa en la presencia de síntomas de sospecha, el hallazgo de signos endoscópicos y el monitoreo del pH de 24 horas con doble prueba (transductor faríngeo y esofágico).

**Tratamiento.** Se basa en tres pilares:

- a) *Modificaciones higiénico-dietéticas.* Se recomienda no usar ropas ajustadas, disminuir de peso, seguir un régimen dietético, realizar tres comidas al día, no comer ni beber una hora antes de acostarse, reducir el consumo de tabaco y elevar la cabecera de la cama 5 a 10 cm.
- b) *Tratamiento médico.* Pueden administrarse antiácidos (suelen producir hiperacidez de rebote), agentes citoprotectores (sucralfato), agentes procinéticos (metoclopramida, cisaprida), antagonistas  $H_2$  (cimetidina, ranitidina), inhibidores de la bomba de protones (omeprazol, pantoprazol, lansoprazol).
- c) *Tratamiento quirúrgico.* Puede recurrirse a la prótesis de Angelchik o a la funduplicatura de Nissen.

El tratamiento de elección es el medicamentoso con un inhibidor de la bomba de protones, a razón de 20 mg dos veces por día durante 6 meses, acompañado de medidas higiénico-dietéticas.

**Conclusiones.** El reflujo gastroesofágico debe ser considerado una causa de patología aerodigestiva alta. Para su diagnóstico se necesita un alto índice de sospecha (sobre todo si se presenta en la forma atípica).

Los métodos de diagnóstico son engorrosos, invasivos y costosos; por lo tanto, se pueden realizar tratamientos empíricos en un principio, siempre y cuando no existan síntomas de alarma como disfagia, anemia o hemorragia o pérdida de peso. La duración del tratamiento no debe ser menor de 60 días.

Se recomienda realizar tratamiento antirreflujo ulteriormente a toda cirugía laríngea, sobre todo si se colocan moldes endolaríngeos.

El reflujo intermitente (tres episodios por semana) es suficiente para provocar daño laríngeo si hay lesión preexistente de la mucosa.

## LOCALIZACIONES LARÍNGEAS EN LAS ENFERMEDADES REUMÁTICAS

Para referirnos a las lesiones de laringe y de tráquea que acompañan a diversas patologías reumáticas cabe tener presente que el colágeno es la principal macromolécula que forma parte de todos los tejidos conectivos y probablemente la proteína más abundante en el cuerpo humano. En el cartílago, la proporción de colágeno es del 55%. El común denominador de las enfermedades reumáticas es la afección de los cartílagos articulares y las sinoviales; esto explica por qué tanto la laringe como la tráquea, dada su anatomía, no escapan a las manifestaciones clínicas generales de estas enfermedades.



**Tabla 4-9.** Patologías reumáticas en las que se observa compromiso de la laringe o de la tráquea.

I.	<p>Enfermedades difusas del tejido conectivo</p> <p>Artritis reumatoidea</p> <p>Lupus eritematoso sistémico</p> <p>Síndrome de Sjögren</p> <p>Vasculitis</p> <p>Granulomatosis de Wegener</p> <p>Enfermedad de Behçet</p> <p>Otras</p> <p>Policondritis recidivante</p> <p>Granulomatosis linfomatoide</p>
II.	<p>Artritis asociadas con espondilitis</p> <p>Síndrome de Reiter</p> <p>Espondilitis anquilosante</p>
III.	<p>Enfermedades endocrinometabólicas asociadas con estados reumáticos</p> <p>Asociadas a depósitos de cristales</p> <p>Gota</p> <p>Condrocálcinosis</p> <p>Asociadas a otras anomalías bioquímicas</p> <p>Amiloidosis</p> <p>Errores congénitos del metabolismo; síndrome de Ehlers-Danlos</p> <p>Dislipidemias</p> <p>Endocrinas: acromegalia</p>
IV.	<p>Neoplasias</p> <p>Mieloma</p> <p>Linfoma (de Hodgkin y no Hodgkin)</p>
V.	<p>Trastornos de huesos y de cartílagos</p> <p>Hiperostosis difusa idiopática o enfermedad de Forestier</p>
VI.	<p>Trastornos asociados con manifestaciones articulares</p> <p>Reticulohistiocitosis multicéntrica</p> <p>Sarcoidosis</p> <p>Granuloma eosinófilo</p>

No todas las manifestaciones reumáticas a que nos referimos son respuesta a conectivopatías; las hay asociadas a espondilitis, enfermedades endocrinometabólicas, neoplasias, trastornos de huesos y de cartílagos, trastornos asociados con manifestaciones articulares, etc. La tabla 4-9 muestra las diversas patologías reumáticas en las cuales aparece compromiso laringológico y traqueal (clasificación de la Asociación Americana de Reumatología), que provocan, según la localización o el estado evolutivo, disfonía, obstrucción respiratoria o trastornos de la deglución.

## TRAUMATISMOS LARINGOTRAQUEALES

Los traumatismos de las vías aéreas superiores constituyen una entidad de permanente vigencia en los servicios de urgencia y terapia intensiva donde se

asiste a pacientes politraumatizados, y por esta circunstancia las afecciones laringotraqueales pueden pasar inadvertidas en primera instancia.

Las lesiones pueden ser producidas por acción directa o por complicaciones de la intubación o la traqueotomía que se realiza para mantener la vía aérea permeable.

## Fisiopatología

Por su ubicación, la laringe es un blanco fácil de los traumatismos directos; sin embargo, estructuras blandas (músculos infrahioideos y esternocleidomastoideo), óseas (maxilar inferior) y los movimientos instintivos del cuello (laterales y de flexión) y de los hombros la protegen. La relación lateral de mayor importancia es indudablemente el paquete vasculonervioso del cuello, que puede verse afectado. Por último, su cara posterior se relaciona con la faringe y el esófago y más atrás con la columna cervical.

Por su especial estructura, dada la presencia de espacios submucosos y la elasticidad de la mucosa, muchos traumatismos contusos producen fracturas cartilaginosas con conservación de la integridad de la cubierta mucosa, pero se desarrolla una extravasación hemática en estos espacios que disminuye el calibre de la luz y genera inicialmente obstrucción de la vía aérea, que luego, con la reabsorción del hematoma, puede evolucionar hacia un proceso cicatrizal estenótico.

Los pacientes de edad avanzada, debido a la pérdida de elasticidad y la calcificación de los cartílagos, tienen más probabilidades de sufrir fracturas con mayor daño funcional. En los niños sucede lo contrario, por presentar la laringe una notable elasticidad y por estar más protegida por el maxilar inferior, dada su posición más elevada que en el adulto.

El cartílago tiroides es el más expuesto a las lesiones directas, pero en los traumatismos en que hay un brusco desplazamiento del esqueleto laringotraqueal contra la columna cervical, se puede afectar la pared posterior de la laringe, principalmente los cartílagos aritenoides, la comisura posterior y las articulaciones cricoaritenoides, lo que provoca desde luxaciones del cartílago aritenoides hasta fijación de esa articulación con la consiguiente obstrucción glótica.

El cartílago cricoides es afectado en menor proporción; una fractura en su porción anular puede conducir a lesiones esofágicas y de los nervios recurrentes.

En las lesiones abiertas, penetrantes o cortantes, las estructuras más frecuentemente afectadas son las membranas cricotiroides, cricotraqueales y tirohioidea, y pueden asociarse lesiones esofágicas, del paquete vasculonervioso y de los recurrentes.

## Clasificación

A fin de comprender el tipo de lesión y su mecanismo de producción, se puede clasificar a los traumatismos laringotraqueales como se ilustra en la tabla 4-10.

## Diagnóstico

Es importante distinguir el examen clínico y los exámenes complementarios que hay que realizar en el paciente que consulta en los primeros días del traumatismo de aquellos que se efectúan en el que consulta por sus secuelas.

Dado que el mayor porcentaje de traumatismos laringotraqueales se presentan en pacientes politraumatizados en los cuales las lesiones craneales, torá-

Tabla 4-10.  
Clasificación de los  
traumatismos  
laringotraqueales.

Traumatismos externos	
Cerrados	
	Conmoción
	Contusión
	Fractura
	Luxación
Abiertos	
	Herida cortante
	Herida punzante
	Armas de fuego
Traumatismos internos	
Físicos	
	Intubación (prolongada)
	Traqueotomía
Químicos	
	Ingestión de cáusticos
	Aspiración de gases tóxicos

cicas o abdominales dominan el cuadro, las lesiones laríngeas pueden pasar inadvertidas y se puede perder así el momento ideal para su tratamiento agudo y evitar las secuelas, de tan difícil resolución.

**Evaluación inmediata.** El examen puede ser dificultoso o incompleto si el enfermo está intubado o traqueotomizado o presenta alteración del sensorio. De ser posible, debemos determinar la calidad de la voz, la suficiencia ventilatoria e interrogar en detalle sobre el impacto, la presencia de dolor torácico o cervical, disfagia y odinofagia. A continuación, se debe realizar una inspección cuidadosa del cuello prestando atención a la posible presencia de soluciones de continuidad, tumoraciones (enfisema subcutáneo, hematomas), asimetría por desplazamientos laringotraqueales, cartílagos con su normal disposición anatómica (integridad de la quilla del tiroides y del arco anterior cricoideo), dolor generalizado o localizado a la palpación. En caso de enfisema subcutáneo, debemos sospechar la rotura de un órgano hueco (faringe, laringe, tráquea o esófago).

La fibrolaringoscopia aporta amplia información sobre la integridad de la mucosa endolaringotraqueal, la simetría y las relaciones intercartilaginosas, la motilidad de las cuerdas vocales con buena luz glótica y subglótica, la presencia de luxaciones, hematomas, edema y la relación laringotraqueal. Este examen no traumático, bien tolerado, es impostergable por su alto rédito para un buen diagnóstico.

**MÉTODOS COMPLEMENTARIOS.** 1. *Radiografía simple de perfil de cuello para partes blandas.* Pone de manifiesto la luz laringotraqueal, las relaciones en la supraglotis, la glotis y la subglotis, la presencia de posibles fracturas cricotiroides y de enfisema subcutáneo y permite la evaluación del espacio retrofaringoesofágico ante posibles compresiones extrínsecas.

2. *Tomografía computarizada de cuello y tórax con contraste.* Es el método más indicado en este período ya que brinda información precisa sobre las estruc-



turas osteocartilaginosas, los tejidos blandos adyacentes y sus relaciones con las grandes masas del cuello. Se puede detectar la presencia de hematomas, enfisemas, fracturas, luxaciones y compresiones de la vía aérea o digestiva. Permite evaluar el mediastino y los campos pulmonares.

3. *Imágenes por resonancia magnética.* Debido a su alto costo no las pedimos de rutina. No aportan en general muchos más datos que la tomografía computarizada. Solo las solicitamos en casos puntuales.

4. *Radiografía seriada faringoesofágica.* Debe solicitarse cuando se sospechan trastornos del tercer tiempo de la deglución con pasaje de saliva o alimentos a la vía aérea o para descartar perforaciones o fístulas.

**Evaluación de las secuelas.** En los últimos años se ha incrementado notablemente la patología laringotraqueal como complicación de las intubaciones o traqueotomías.

Es de buena práctica considerar todas las funciones laringotraqueales, pues si bien tiene prioridad la ventilatoria, no hay que olvidar la fonatoria y la deglutoria. La palpación y la inspección no aportan mayores datos, pero permiten evaluar la motilidad traqueolaríngea y la relación laringotraqueal.

Los datos clínicos, que siguen siendo soberanos, y la fibrolaringoscopia son los que mayor cantidad de información nos brindan con respecto a las alteraciones endolaríngeas, la estructura y la motilidad de las cuerdas vocales, el diámetro subglótico y traqueal en sus distintos niveles, el estado de la mucosa, la presencia de luxaciones, sinequias, granulomas. Es de capital importancia determinar el grado y la extensión de las estenosis, con lo cual lograremos definir el criterio clinicoquirúrgico para el tratamiento de estas lesiones.

**MÉTODOS COMPLEMENTARIOS.** 1. *Radiografía simple de perfil de cuello para partes blandas y tomografía lineal de frente de laringe y tráquea.* Complementa lo informado por la fibrolaringoscopia en cuanto al grado y la extensión, pero fundamentalmente en cuanto al compromiso de la pared traqueal y su extensión para evaluar la posibilidad de un tratamiento endoscópico o quirúrgico a cielo abierto.

2. *Tomografía computarizada de cuello y tórax.* Este estudio aporta mucha información sobre los tejidos blandos adyacentes a la zona afectada, la topografía y el grado de estenosis. Permite detectar luxaciones cricoaritenoides o cricotiroides, fracturas cartilaginosas con eventual desplazamiento que provoca restricción de la luz laríngea, perforaciones de la mucosa y la presencia de presuntos granulomas endolaríngeos.

4. *Imágenes por resonancia magnética.* Aportan los mismos datos que la tomografía computarizada, pero con otro grado de resolución. Son realmente útiles en sus cortes coronales para constatar el estado de la glotis anterior y posterior y de los espacios paralaríngeos, los desplazamientos, la longitud de las lesiones traqueales y el grado de compromiso de la pared traqueal, lo que nos da una pauta acerca de la posibilidad o no de un tratamiento endoscópico.

5. *Espirometría y curva de flujo-volumen.* Se solicitan para evaluar las vías aéreas superiores e inferiores, el sitio de la obstrucción (en general, la obstrucción de la vía aérea alta altera los valores inspiratorios), si esta es fija, si responde a los broncodilatadores. Nos informa sobre los volúmenes y las capacidades pulmonares y permite objetivar los controles preoperatorio y posoperatorio.

## Tratamiento

**Traumatismos agudos.** El objetivo inicial ante todo traumatizado cervical es la protección de la vía aérea toda vez que esté comprometida por obstruc-

ción o por aspiración de contenido gástrico o de sangre, lo cual podrá lograrse por intubación o traqueotomía.

En las lesiones abiertas siempre se encarará el tratamiento quirúrgico con el objetivo de proceder a la *toilette* de la herida, la hemostasia y la reparación de los tejidos afectados (las técnicas se describen a continuación, al discutir el tratamiento de las secuelas). Se efectuará cobertura antibiótica y antitetánica.

En los traumatismos cerrados se adoptará una conducta expectante en aquellos casos que no presenten obstrucción respiratoria, enfisema subcutáneo ni mediastínico o hematoma cervical y no se palpe deformidad del esqueleto laríngeo por fracturas cartilaginosas.

**Tratamiento de las secuelas.** Las lesiones laringotraqueales pueden tratarse por vía endoscópica o mediante cirugía a cielo abierto. En general, las estenosis extensas requieren abordajes externos.

**TRATAMIENTOS ENDOSCÓPICOS.** Entre diversas técnicas utilizadas cabe mencionar las dilataciones, las microcauterizaciones, la criocirugía, la infiltración de corticoides locales, las microcirugías con colocación de prótesis o sin ella. El éxito del láser de CO<sub>2</sub> se debe a que es un método dotado de una gran precisión de corte y hemostático, y a que permite la recpitelización antes del desarrollo de la escara y demora la formación de colágeno, con lo cual retrasaría la estenosis.

**TÉCNICAS QUIRÚRGICAS.** Existen numerosas técnicas que se adoptan según la experiencia del cirujano. Entre las más habituales mencionaremos las siguientes:

**Estenosis subglóticas y glóticas.** a) Laringoplastia con interposición de cartílago costal en el cricoides anterior o posterior con prótesis tipo Montgomery o sin ella (figs. 4-33 y 4-34); b) laringoplastia con colgajo mioperióstico de esternocleidomastoideo y clavícula (fig. 4-35), o c) laringoplastia con resección del arco anterior cricoideo y sutura traqueotiroidea.

**Estenosis supraglótica.** En estos casos puede realizarse: a) epiglottoplastia, o b) laringectomía supraglótica mínima.

**Estenosis traqueal.** Se procede a la resección del segmento estenosado y a la anastomosis termino-terminal (fig. 4-36).

**Estenosis laringotraqueal.** Pueden aplicarse técnicas combinadas a elección según la experiencia del cirujano.

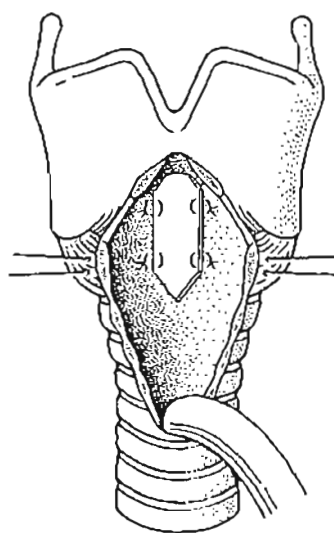


Fig. 4-33. Laringoplastia con interposición de cartílago costal en la región posterior del cricoides (Cotton).

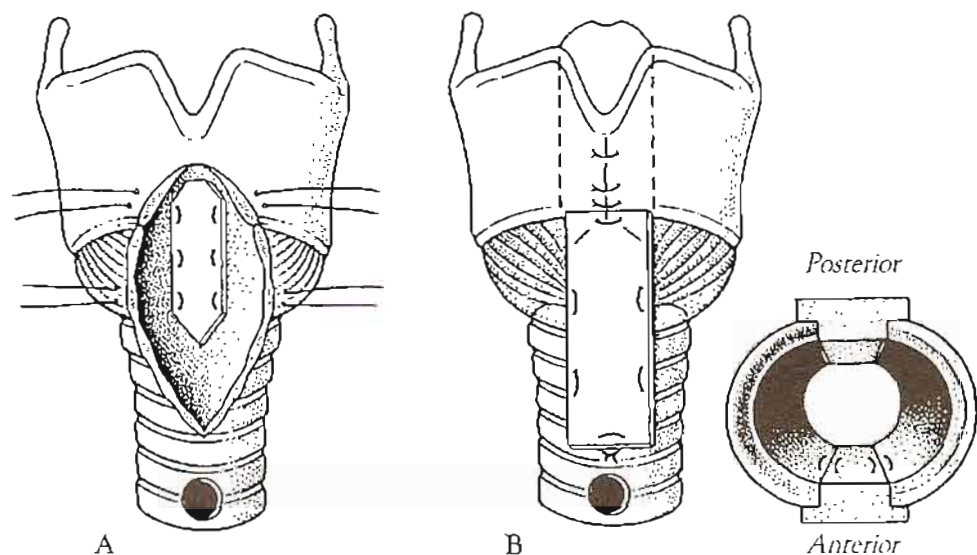
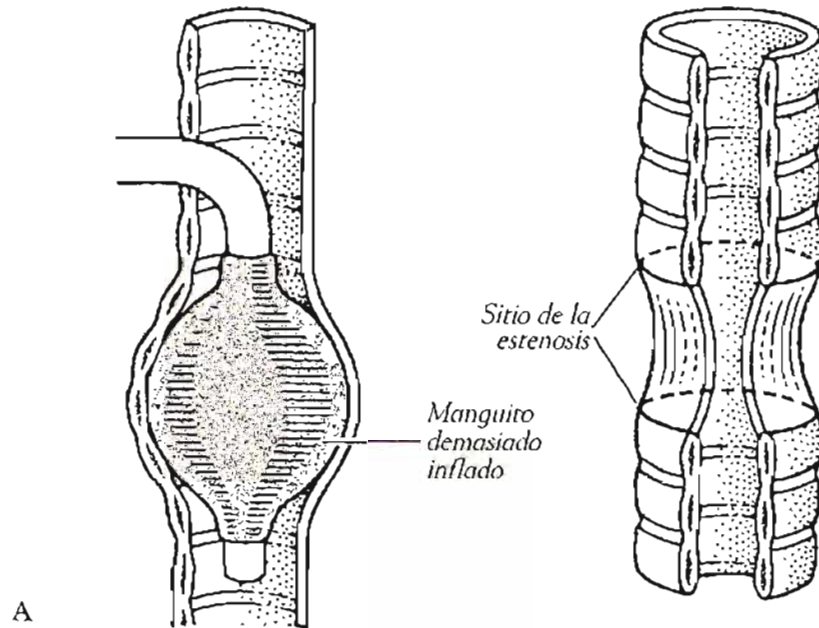
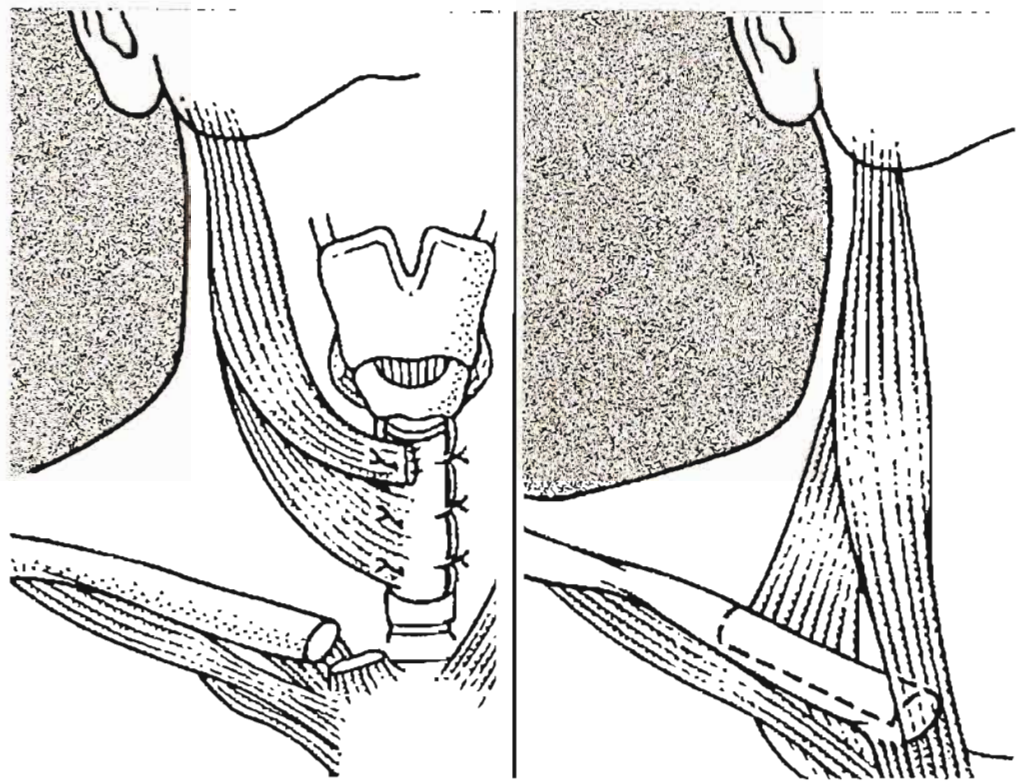
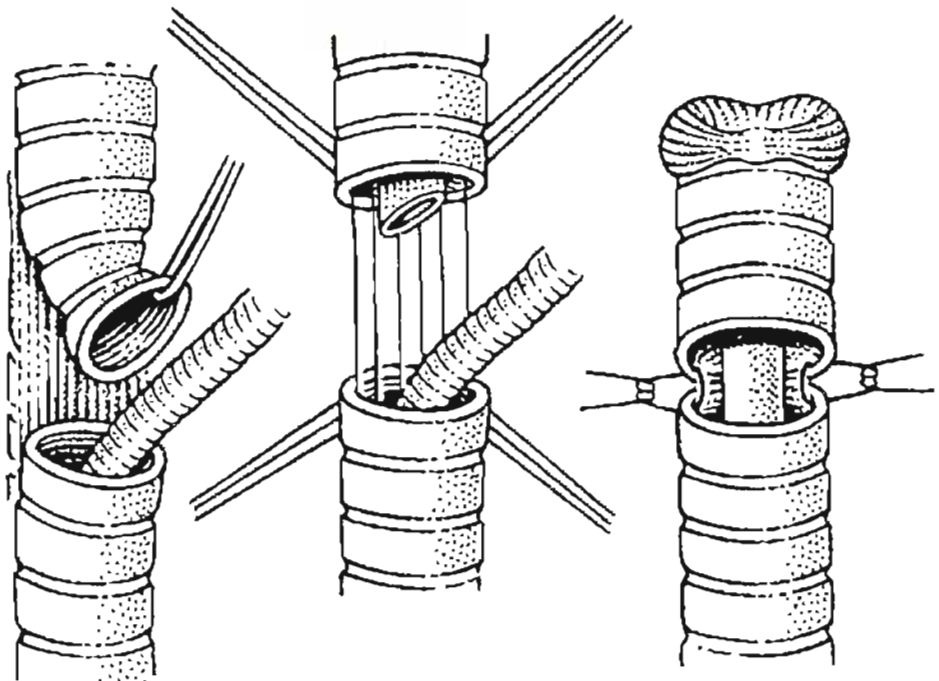


Fig. 4-34. Laringoplastia con interposición de cartílago costal en la región posterior del cricoides (A) y en la región anterior (laringotraqueal) (B).

Fig. 4-35. Laringoplastia con colgajo mioperióstico de esternocleidomastoideo y clavícula.



A



B

Fig. 4-36. A. Traumatismo interno y estenosis causada por el manguito de intubación.  
B. Resección de la estenosis con sutura terminoterminal de la tráquea.



Nosotros creemos que el mayor esfuerzo hay que dedicarlo a la prevención, fundamentalmente en las unidades de terapia intensiva y unidades coronarias y en las salas de guardia, cuyos profesionales deben ser instruidos acerca de la detección precoz de los traumatismos laringotraqueales y de la técnica y los cuidados que deben aplicarse en la intubación traqueal y la traqueotomía.

## TUMORES DE LA LARINGE

### TUMORES BENIGNOS

#### Neoplasias musculares

**Rabdomiomas.** Son infrecuentes. Entre los rabdomiomas de ubicación extracardiaca, corresponde el primer lugar a los de cabeza y cuello, con un 80% de los casos. Las tres cuartas partes crecen en varones entre los 50 y 60 años de vida.

Histológicamente, presentan células ricas en citoplasma eosinófilo con gránulos eosinófilos, alargadas, de núcleo negro.

Tienden a ser solitarios y lobulados y encapsulados. El sitio de asiento más frecuente es en las cuerdas vocales. Se introducen en el músculo y causan una imagen de edema; a veces son polipoideos o crecen en el repliegue aritenopiglótico y protruyen hacia el seno piriforme.

Son tumores de elevada recidiva local luego de su resección endoscópica.

**Leiomiomas.** Son extremadamente raros. Generalmente son redondeados u ovoides, encapsulados, y crecen en las bandas ventriculares hacia el ventrículo laríngeo. Pueden ser pediculados en la luz laríngea o crecer dentro del repliegue aritenopiglótico, al que abomban, y extenderse hacia la hipofaringe o el ventrículo.

Cuando son pequeños, pueden ser resecados por vía endoscópica; en caso contrario, se realiza una cirugía con laringofisura.

#### Neoplasias de tejido adiposo

**Lipomas.** Pueden desarrollarse en cualquier parte de la laringe donde exista tejido adiposo, en especial, la membrana aritenopiglótica, la epiglotis y la banda ventricular.

Son cuatro veces más comunes en los varones que en las mujeres, y en mayores de 40 años.

Presentan un crecimiento lento de varios años de evolución. Se observan como masas submucosas, de color amarillo, aunque se han descrito lipomas difusos que infiltran el músculo.

Histológicamente se observan lipoblastos separados del tejido fibroso.

Presentan dos formas de crecimiento: a) solitario o múltiple con crecimiento interno en la laringe, o b) pediculado.

Los síntomas más frecuentes son disfonía y dificultad respiratoria; los pediculados pueden producir accesos de tos y sofocación cuando ocluyen la glotis.

El tratamiento de elección de los tumores pequeños es la resección endoscópica; en los más grandes se debe realizar una faringotomía lateral o laringofisura.

#### Neoplasias epiteliales

**Papiloma.** La papilomatosis laríngea fue descrita por primera vez en el siglo XVII por Marcellus Donalus, como verrugas en la garganta. McKenzie dife-

reñció esta entidad clínica de otras masas laríngeas y utilizó el término papiloma para describir esta afección en el siglo XIX.

La papilomatosis respiratoria recurrente puede afectar a cualquier grupo etario, aunque esta patología ha sido históricamente asociada a los niños.

El agente causal de esta enfermedad es el papilomavirus humano (HPV). Se han identificado más de 60 tipos de HPV; los tipos 4 y 11 están asociados a papilomatosis del tracto respiratorio. Actualmente se cree que el HPV se instala en las capas basales del epitelio, donde el DNA viral entra en las células y elabora RNA que le permite la síntesis de proteínas virales.

Los síntomas más frecuentes de esta afección consisten en cambios de la voz, estridor, ronquido y afonía; algunos pacientes presentan síndrome obstructivo de la vía aérea.

Los sitios predominantes de localización de los papilomas respiratorios recurrentes son el vestíbulo nasal, la nasofaringe, la superficie del paladar blando, la zona media de la superficie de la cuerda vocal, la carina y los bronquios fuentes. Estos sitios tienen una característica histológica común: la unión del epitelio escamoso con el ciliar.

La aparente preferencia de localización del papiloma en la unión escamociliar puede tener dos implicancias:

- a) La detección de papilomas asintomáticos explorando las áreas de unión escamociliar.
- b) La prevención de la implantación iatrogénica de papilomas evitando la lesión del epitelio sano.

Aunque puede haber regresión espontánea, algunos casos tienen tendencia a la progresión, caracterizada por múltiples recurrencias que requieren reiteradas intervenciones terapéuticas.

Cuando la lesión crece de manera agresiva y rápida, compromete la luz laríngea y puede provocar obstrucción de la vía aérea; en estos casos, el laringólogo debe restablecer cuidadosamente esta última.

La traqueostomía se ha asociado con diseminación de las lesiones a tráquea, bronquios y pulmones. Algunos autores creen que el paciente que requiere traqueostomía tiene una forma más agresiva de enfermedad, lo cual predispondría a la diseminación distal aunque el paciente no sea traqueostomizado. A pesar de estas diferencias de opiniones acerca de la causa o el defecto de la traqueostomía, esta, si es posible, debe ser evitada. Si la traqueostomía es necesaria, debe realizarse la descanulación lo más temprano posible.

La papilomatosis respiratoria recurrente puede ser muy agresiva e incluso puede evolucionar a la degeneración maligna. Este comportamiento agresivo puede anunciar una potencial transformación maligna.

La degeneración maligna de la papilomatosis laríngea se observa espontáneamente en 2 a 3% de los casos y su frecuencia aumenta después de la irradiación.

El diagnóstico comprende una buena historia clínica, examen físico con fibrolaringoscopia o fibrobroncoscopia y evaluación radiológica.

En la laringoscopia se pueden observar imágenes sésiles o pediculadas, semejantes a frambuesas o a un racimo de uvas de color rojo o rosa pálido (fig. 4-37).

La presencia del DNA del papilomavirus humano fue demostrada en epitelios clínicamente normales de pacientes con papilomatosis respiratoria y en pacientes durante las remisiones clínicas. Este hallazgo identifica potenciales reservorios virales para la reinfección y la producción de nuevas lesiones.

En el pasado se utilizaron muchos procedimientos quirúrgicos y médicos para tratar la papilomatosis respiratoria, como ablación quirúrgica mecánica completa, criocirugía, cauterización, ultrasonido, quimioterapia tópica, esteroides, podofilino, tetraciclina, vacuna autógena, interferón y cirugía láser. La implementación del láser de CO<sub>2</sub> ha ayudado a la extirpación precisa y completa de los papilomas visibles, pero no previene la recurrencia de la enfermedad. Está contraindicada la radioterapia.

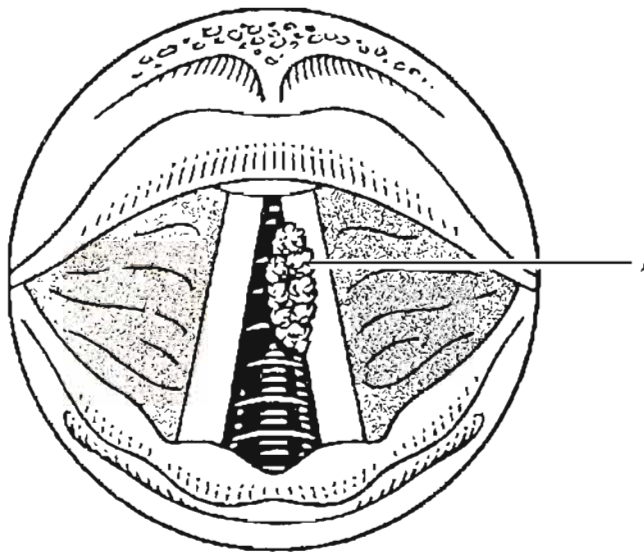


Fig. 4-37. Papiloma laríngeo (1).

**Pólipo unilateral de cuerda vocal.** Es una patología muy frecuente en los varones. Al ser unilateral y ricamente vascularizado, puede confundirse con una neoplasia vascular. Su etiología no está muy clara, aunque se observa en personas que abusan de su voz, en pacientes con medicación anticoagulante o que sufren de hipotiroidismo, o bien puede ser de origen inflamatorio, alérgico, inmunológico o traumático. Kleinsasser refiere una incidencia de pólipos de 80 a 90% en personas que fuman.

La secuencia para la formación de un pólipo sería la siguiente: 1) abuso de la voz, factores irritantes; 2) vasodilatación más rotura de capilares en el espacio de Reinke; 3) hematoma y depósitos de fibrina, y 4) pólipo.

Los pacientes presentan disminución de su rango tonal (tono bajo) y ronquera crónica. En caso de pólipos pediculados, se observan alteraciones vocales intermitentes; la voz se rompe bruscamente porque el pólipo cae entre las cuerdas vocales. Algunos presentan diplofonía, y con menor frecuencia, disnea.

El diagnóstico se realiza mediante laringoscopia indirecta y fibroscopia en las que se observa si el pólipo es pediculado o sésil. Se halla ricamente vascularizado y ofrece el aspecto de un angioma, aunque los crónicos pueden perder vascularización. Se ubica entre el tercio anterior y los dos tercios posteriores del borde libre de la cuerda vocal (fig. 4-38).

Se debe realizar terapia vocal preoperatoria y posoperatoria, sobre todo con pólipos pequeños, aplicando las siguientes conductas:

- Higiene vocal: disminución del abuso y mal uso de la voz.
- Reducir el uso vocal.
- Aumentar el apoyo respiratorio.
- Disminuir la intensidad de la voz.

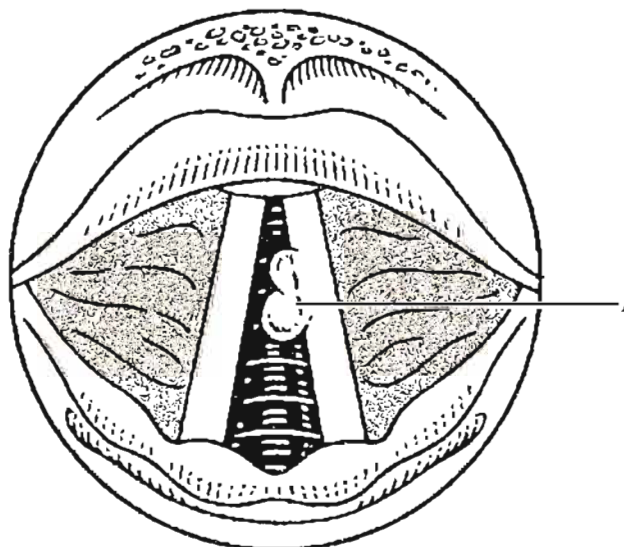


Fig. 4-38. Pólipo (1) en la cuerda vocal.



El tratamiento quirúrgico estriba en microcirugía con microtijeras, micropinzas o láser de CO<sub>2</sub>. En todos los casos se debe respetar la lámina propia.

## Neoplasias de origen glandular

**Adenoma pleomorfo.** Es muy infrecuente. La mayoría de estos tumores se localizan en la subglotis; les siguen los situados en la epiglotis y en los repliegues aritenopiglóticos; raramente se ven en las cuerdas vocales. Se observan como masas suaves, submucosas, de apariencia tuberosa y esférica.

Presentan gran recurrencia local en caso de resecciones pequeñas o insuficientes.

**Tumores oncocíticos.** Son tumores que se originan en las células ductales del tejido glandular. Se localizan de preferencia en la supraglotis, la epiglotis, el repliegue aritenopiglótico y las bandas ventriculares. Son de aspecto suave, cubierto de mucosa sana; a menudo se asemejan a quistes supraglóticos.

Son muy infrecuentes. Generalmente se observan en mujeres, pasados los 50 años.

El tratamiento de elección es la resección endoscópica.

## Neoplasias fibrohistiocíticas

**Xantomas y fibrohistiocitomas.** Son infrecuentes. Se los encuentra ocasionalmente en la laringe en forma aislada o formando parte de cuadros sistémicos (lesiones paraneoplásicas o alteraciones lipídicas).

Los granulomas fibroxantomatosos son amarillos y alargados y en ocasiones causan obstrucción de la vía aérea. Se observan más a menudo en varones de 50 a 60 años.

## Neoplasias de origen neural

**Neurofibroma.** Es infrecuente. Se asocia a la enfermedad de von Recklinghausen y se manifiesta como un nódulo de 2 a 8 mm sobre el aritenoides o el repliegue aritenopiglótico, de crecimiento lento y larga evolución.

Los síntomas dependen de la localización de la lesión; por lo general consisten en ronquera, disnea y disfagia.

El tratamiento de elección es la resección por endoscopia directa; en caso de tumores grandes, se realizará una faringectomía o laringofisura o tirotomía lateral.

**Neurinoma.** Generalmente involucra al aritenoides y a las bandas ventriculares. De crecimiento lento, a medida que aumenta de tamaño comienzan a aparecer los síntomas, como cambio de la voz, carraspeo y dificultad respiratoria.

El tratamiento debe ser lo más conservador posible, mediante resección endoscópica; en caso contrario, se realizará faringotomía lateral o laringofisura.

## Neoplasias vasculares

**Hemangioma.** Ya se lo describió al mencionar las causas de estridores laríngeos (véase pág. 437).

## Neoplasias cartilaginosas

**Condromas.** Son tumores poco frecuentes que nacen del tejido cartilaginoso laríngeo, en especial del cricoides (75%), seguido por el tiroides (25%) y el aritenoides (5%).

Presentan una elevada frecuencia de recidiva, por lo que se consideran condrosarcomas de bajo grado de malignidad; muestran además gran similitud histológica.

Se manifiestan en personas jóvenes entre la segunda y tercera década de vida.

En la fibroscopia, el condroma se observa como una masa que protruye en la luz laríngea subglótica cubierto de mucosa sana. En la laringoscopia directa se lo puede palpar como una masa dura y fija al cartílago.

En las tomografías de cuello y en la radiografía de perfil de cuello se observa un tumor que está adherido al cartílago, constituido por partes blandas que alternan con calcificaciones, y que crece hacia la luz de la laringe.

Los síntomas por lo general son tardíos, ya que la mayoría de los condromas son subglóticos, y consisten en disnea que aumenta con el crecimiento tumoral, disfonía y disfagia.

Se pueden realizar resecciones submucosas mediante microcirugía laríngea a fin de mejorar la disnea y la disfonía, con conducta expectante ulterior.

Por su facilidad para recidivar, la mayoría de los autores recomiendan la resección submucosa del tumor por laringofisura.

### Quiste laríngeo

El epitelio laríngeo presenta numerosas glándulas o células caliciformes, como también glándulas ceruminosas en la submucosa. La obstrucción de estas glándulas da origen a un quiste de moco, que tiende a crecer e infectarse. A diferencia de los laringoceles, los quistes no tienen comunicación con la luz laríngea, son submucosos y están recubiertos por una membrana mucosa.

Los quistes se observan en su mayoría en las bandas ventriculares y en el repliegue aritenopiglótico; también se pueden localizar en el ventrículo y en el apéndice ventricular.

Los síntomas dependen de la ubicación del quiste y de su tamaño. Generalmente produce voz gutural y estridor, y en caso de que se encuentre en la membrana tirohioidea, puede palparse como una masa que se desplaza con la deglución.

Los quistes laríngeos pueden ser de dos clases:

- a) Quiste sacular lateral, que se extiende hacia atrás y arriba y abomba la banda ventricular y el repliegue aritenopiglótico (quiste supraglótico) (fig. 4-39, A y B).
- b) Quiste sacular anterior, que se proyecta hacia la línea media y atrás y protruye en la luz laríngea entre la banda ventricular y la cuerda vocal (fig. 4-39, C).

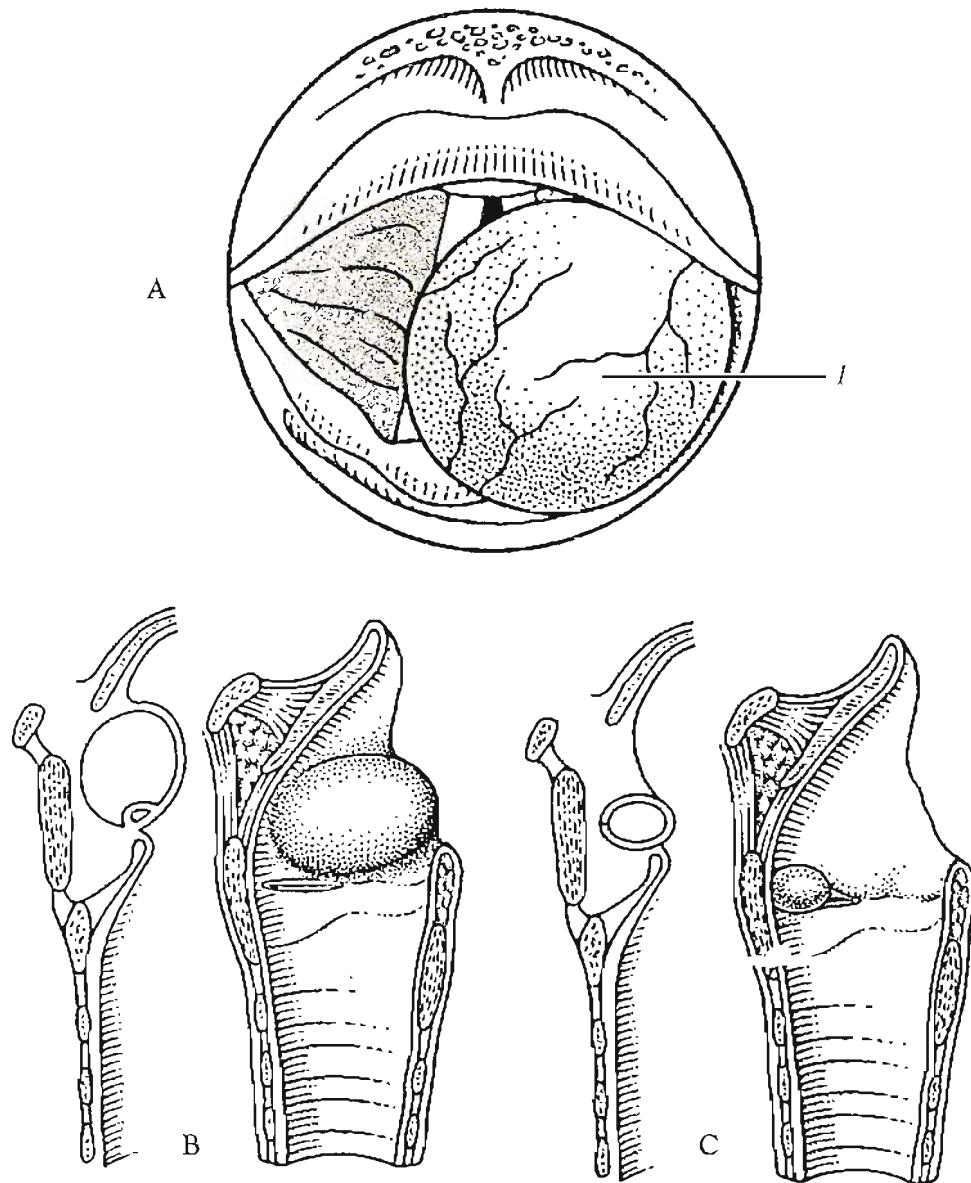
Los quistes pueden ser congénitos o adquiridos, y para ciertos autores se trataría de laringoceles con retención mucosa e infectados cuando su contenido es purulento.

El diagnóstico se realiza por medio de la laringoscopia indirecta, la fibrolaringoscopia (que permiten ver un tumor submucoso de color amarillo), la radiografía de perfil de cuello, la tomografía axial computarizada o la resonancia magnética, la videorradioscopia (más útil en los laringoceles), la rinofibrolaringoscopia y la laringoscopia directa (con anestesia general en primer plano y con anestesia local para permitir evaluar los cambios con la movilidad laríngea y con los esfuerzos respiratorios).

El tratamiento estriba en resección mediante laringoscopia directa con pinzas o láser. En quistes extremadamente grandes se tendrá que realizar una laringofisura o faringotomía lateral.

Fig. 4-39. Quistes laríngeos. A. Imagen laringoscópica de un quiste supraglótico (sacular lateral) (1).

B. Quiste sacular lateral. C. Quiste sacular anterior.



### Laringoceles

Son dilataciones llenas de aire del sáculo o del apéndice del ventrículo laríngeo. El factor que predispone a la formación del laringocele es el aumento de la presión intralaringea, como sucede con la tos, con el esfuerzo físico, al tocar instrumentos de viento, etc. La presión aérea aumenta por la retención de aire debajo de la superficie cóncava de las bandas ventriculares.

Por lo general, los laringoceles se manifiestan en la cuarta década de vida, y suelen ser bilaterales. Los observados en el recién nacido son congénitos; los adquiridos se desarrollan por aumento de la presión intralaringea por largos períodos (hábitos, ejecución de instrumentos musicales de viento, etc.).

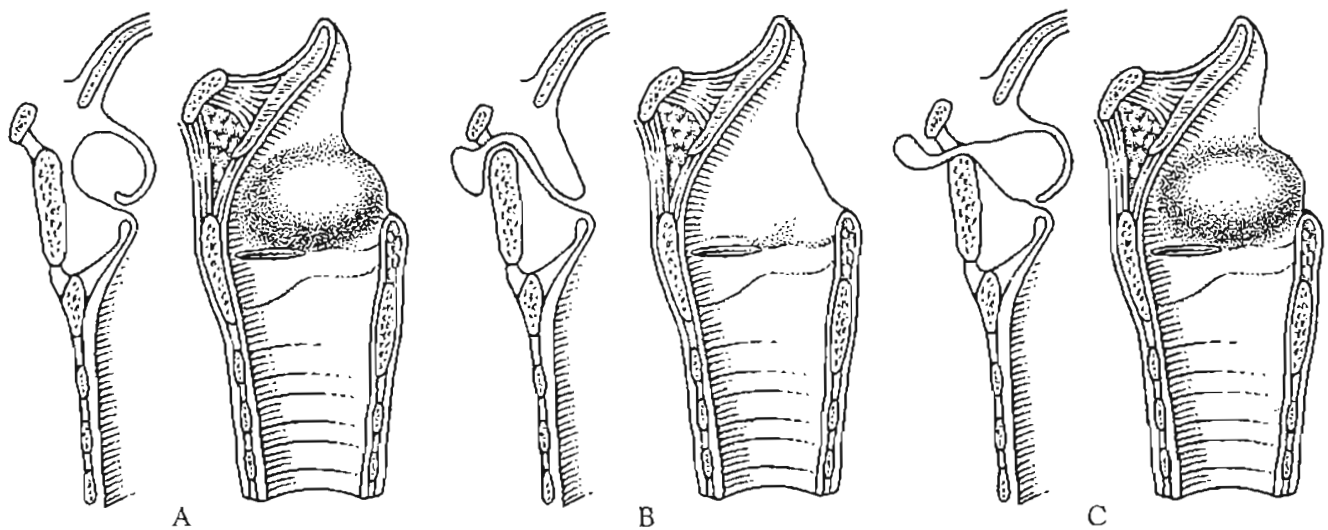
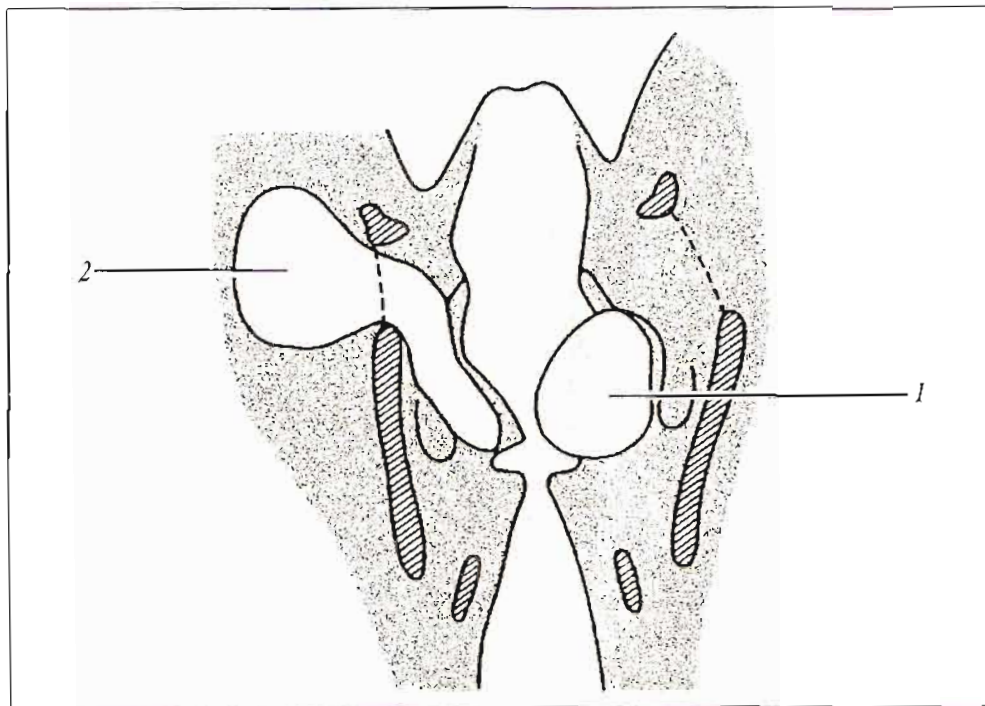
Los síntomas dependen de la ubicación del laringocele, sobre la base de la cual se lo puede clasificar como interno, externo o mixto.

El laringocele *interno* consta de un saco aéreo limitado a la banda ventricular, el repliegue aritenopiglótico y el interior de la membrana tirohioidea (fig. 4-40, 1 [recuadro] y A). Se manifiesta por disfonía gutural y disnea, que aumenta ante el agrandamiento de la dilatación con los esfuerzos.

El laringocele *externo* se sitúa por fuera de la membrana tirohioidea (fig. 4-40, 2 [recuadro] y B); se presenta como un quiste en la región anterior del cuello que disminuye de tamaño con la compresión de este y que provoca un gorgoteo y silbido en la garganta.

El laringocele *mixto* (fig. 4-40, C) combina los síntomas de ambos laringoceles.





El diagnóstico se realiza a partir de la clínica y mediante una radiografía de perfil de cuello. Llegan a percibirse clínicamente cuando están distendidos por el aire atrapado (llanto, Valsalva, etc.) o por contenido mucoso.

Se debe realizar laringoscopia directa con biopsia de la banda ventricular para descartar una neoplasia, ya que el 10% de los laringoceles se asocian con patología maligna.

Se sigue una conducta expectante en caso de no haber síntomas; en cambio, se realiza resección endoscópica con matisupialización o resección por cervicotomía de los laringoceles de gran tamaño o que se exteriorizan en el cuello.

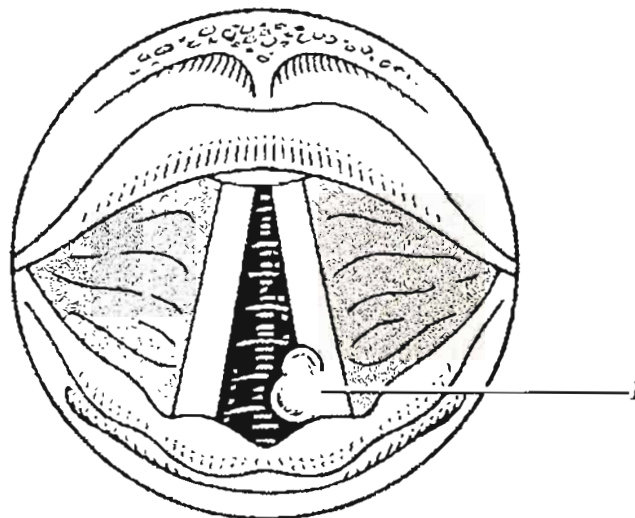
### Úlcera de contacto o granuloma

Es una patología poco frecuente, por irritación crónica y formación de tejido de granulación en el tercio posterior de la cuerda vocal. Se observa en pacientes que realizan un esfuerzo excesivo al hablar, o que presentan reflujo gastroesofágico e hiperacidez gástrica y tos crónica. Por lo general es bilateral, y resulta más común en varones de 40 a 60 años que necesitan forzar su voz, consumidores de tabaco y alcohol.

El tercio posterior posee un mucopericondrio más delgado y más fácil de lesionar a nivel del proceso vocal aritenoides. El cierre brusco de las cuerdas vocales en una laringe sometida a mayor tensión, la tos, el carraspeo y la hiperacidez por reflujo gastroesofágico lesionan la mucosa; a continuación, el

Fig. 4-40. En el recuadro se esquematizan el laringocele interno (1) y el externo (2) en un corte tomográfico coronal. A. Laringocele interno. B. Laringocele externo. C. Laringocele mixto o combinado.

Fig. 4-41. Granuloma con úlcera de contacto de la cuerda vocal (1).



proceso inflamatorio se complica a veces con infección, y se forma un tejido de granulación o una ulceración.

Los pacientes experimentan molestias al tragar y al hablar, sensación de cuerpo extraño, carraspeo por la necesidad de aclarar la voz y fatiga vocal. Existen a veces dolores que el paciente refiere a nivel del cartíla-

go tiroides. Por lo general, la disfonía es leve, porque afecta el tercio posterior de las cuerdas vocales.

Se diagnostica mediante laringoscopia indirecta y fibrolaringoscopia, en las que se observa sobre la apófisis vocal unilateral o bilateral una pequeña úlcera de color grisáceo, con rodetes congestivos eritematosos (fig. 4-41). También se pueden observar granulomas.

La terapia de la voz ayuda a eliminar la tensión laríngea y a disminuir el cierre vocal brusco. Hay que suprimir todos los factores irritantes, como el cigarrillo, el alcohol, el carraspeo y el reflujo gastroesofágico.

Se recurre a la microlaringoscopia para la inyección de un corticoide de depósito en la lesión y alrededor de ella, y además para la resección de los granulomas, si son obstructivos.

### Degeneración polipoidea de las cuerdas vocales (edema de Reinke)

El edema de Reinke ha sido asociado con el tabaquismo y en ocasiones con el abuso de la voz. Es bilateral; rara vez se observa en una sola cuerda vocal. Su mayor incidencia se registra en varones mayores de 40 años.

Aunque su fisiopatología no es muy clara, se ha descrito la distensión de la lámina propia en la parte superior de la superficie de las cuerdas vocales, con congestión vascular, estasis venosa y edema.

El paciente refiere disfonía crónica y voz de tono bajo, y en algunas ocasiones puede sufrir obstrucción respiratoria que mejora momentáneamente con la administración de corticoides. Las mujeres se quejan de voz masculinizada.

El diagnóstico se hace mediante laringoscopia indirecta o fibrolaringoscopia, que revelan un edema generalizado de ambas cuerdas vocales (fig. 4-42) que se

introduce en la subglotis durante la inspiración. Las cuerdas a veces se parecen bolsitas de agua, bullosas y translúcidas.

El tratamiento procura, en primera instancia, corregir aquellas condiciones clínicas que puedan ser la causa del edema. Se debe mejorar el reflujo gastroesofágico, en caso de haberlo. La terapia de la voz preopera-

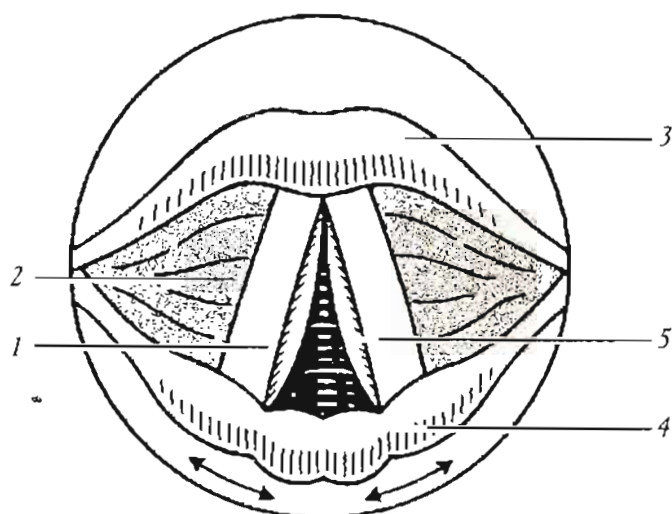


Fig. 4-42. Edema de Reinke. 1, cuerda vocal; 2, banda ventricular; 3, epiglottis; 4, aritenoides; 5, edema del borde libre de las cuerdas vocales.

toria y posoperatoria apunta a disminuir la hiperfunción de las cuerdas vocales. Se debe reducir la exposición a alérgenos e irritantes como el humo del cigarrillo.

Entre las alternativas quirúrgicas se halla el desbaste (*stripping*) del edema y la resección por láser, pero se observó una mayor tendencia a la cicatrización.

### Quiste intracordal

Existen dos tipos de quiste intracordal: uno se debe a la obstrucción de una glándula con retención de material mucoso; el otro es un quiste de tipo epitelial. Ambos se localizan en el espacio de Reinke inmediatamente por debajo del epitelio escamoso y raramente en el músculo.

Los quistes de retención mucosa están tapizados por un epitelio cilíndrico o cuboideo.

Sobre el origen de los quistes epidermoideos existen dos teorías: a) se deberían a restos congénitos de piel en la membrana subepitelial, o b) se produciría una lesión en la mucosa, donde habría una implantación de células epiteliales.

Los quistes intracordales son muy difíciles de diferenciar de los pólipos o nódulos pequeños. Por lo general son unilaterales, pero suele observarse un edema asociado en la cuerda vocal opuesta.

Los pacientes tienen antecedentes de abuso de la voz. Presentan ronquera y, a medida que los quistes crecen, experimentan diplofonía y disminución de la capacidad vocal.

A la laringoscopia indirecta y la fibrolaringoscopia, los quistes mucosos son translúcidos y por lo general se localizan en el margen libre de las cuerdas, mientras que los epidermoideos se localizan en la cara superior de la cuerda vocal y se asocian con surco cordal.

Los quistes intracordales se tratan con microcirugía. Se realiza una incisión sobre la porción lateral de la cara superior de la cuerda, se eleva la mucosa en sentido medial sobre el quiste, que se extirpa con pinzas de copa o por disección roma. Se vuelve a colocar la mucosa sobre el borde superior de la cuerda vocal y se recorta el exceso.

Se debe reducir o eliminar el abuso de la voz mediante terapia vocal tanto prequirúrgica como posquirúrgica.

### Nódulos de las cuerdas vocales

Los nódulos de las cuerdas vocales son uno de los trastornos más frecuentes en las personas que abusan de la voz. Si bien pueden presentarse a cualquier edad, son más comunes en los niños varones y en las mujeres adultas.

Los niños que desarrollan nódulos generalmente presentan un carácter agresivo y menos maduro y tienden a ser impulsivos y gritones. Los nódulos suelen presentarse con relativa frecuencia en maestros, telefonistas, entrenadores, cantantes y otras personas que realizan un uso intensivo de su voz.

Se forman en los dos tercios anteriores de las cuerdas vocales, y son bilaterales (fig. 4-43). Su

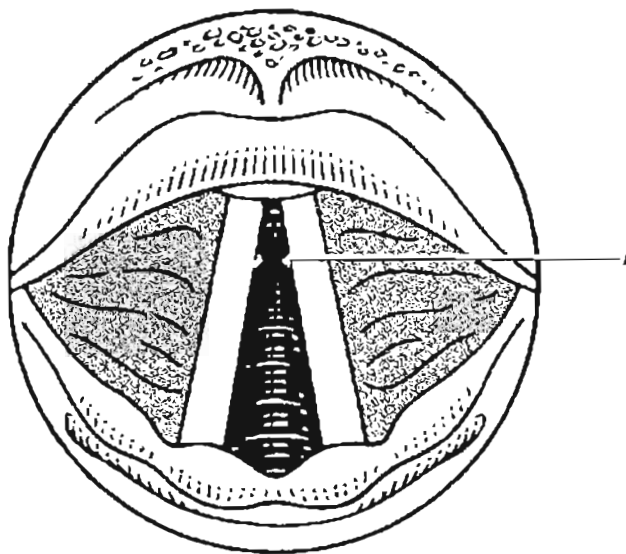


Fig. 4-43. Nódulos (I) de las cuerdas vocales.



probable fisiopatología obedece al traumatismo por esfuerzo vocal, que, al aumentar la tensión por un tiempo prolongado, produciría congestión vascular, edema y hemorragia submucosa. Hasta este momento el proceso es reversible. Muchos llaman a estas lesiones "nódulos tempranos", los cuales son de color rojizo, elevados y pequeños. Si el traumatismo continúa, se produce hialinización con depósito de colágeno y fibrina; estos nódulos son de color blanquecino y el proceso se torna irreversible.

El síntoma más común es la disfonía; hay ronquera con voz áspera y tendencia a tonos graves y fatiga vocal con el correr del día.

El diagnóstico se realiza mediante la laringoscopia indirecta y la fibrolaringoscopia.

La terapia de la voz desempeña un papel muy importante tanto para los nódulos tempranos como para los tardíos, que se tratan con microcirugía. Se debe trabajar para eliminar las conductas abusivas, mejorar la higiene vocal, disminuir el cierre glótico brusco, aumentar el apoyo respiratorio y reducir la intensidad de la voz. En los niños, hay que mejorar el estrés emocional mediante la psicoterapia.

La microcirugía se realizará en aquellos nódulos que no presenten regresión con la terapia de la voz o que estén muy organizados.

## TUMORES MALIGNOS

Los tumores malignos de la laringe se dividen en dos grandes grupos: a) carcinoma escamoso, y b) tumores malignos no escamosos. Los condrosarcomas, los carcinoides y los adenocarcinomas son los más representativos dentro del segundo grupo, pero como son muy infrecuentes no se los considerará aquí.

### Carcinoma escamoso

Es el tumor maligno predominante en la laringe (98%).

**Epidemiología.** La incidencia varía de un país a otro. Representa el 2,3% de todos los tumores malignos en los varones y el 0,4% en las mujeres, y corresponde al 26% de todos los carcinomas escamosos en el área de la cabeza y el cuello. En los Estados Unidos es responsable del 0,83% de todas las muertes por cáncer.

Es más frecuente entre los 50 y 70 años, y predomina en el sexo masculino (90%).

**Etiopatogenia.** Actualmente se sostiene la "hipótesis multifactorial" para explicar la carcinogénesis laríngea, donde interactúan una serie de factores de riesgo en forma sinérgica que producen múltiples lesiones celulares necesarias para inducir la transformación maligna. Estos factores de riesgo son los siguientes:

**Tabaco.** Es el predominante y más importante factor etiológico en la carcinogénesis laríngea. El 97% de los pacientes con cáncer de laringe son fumadores. Un individuo que fuma al menos un atado y medio de cigarrillos por día durante 10 años tiene un riesgo de desarrollar cáncer 30 veces mayor que un no fumador.

**Alcohol.** Su consumo en sujetos no fumadores aumenta 2,2 veces el riesgo de cáncer laríngeo, especialmente supraglótico.

**Factores ocupacionales,** tales como la exposición a asbestos, polvo de cemento, polvo de madera.

**Dieta y deficiencia vitamínica.** La vitamina A ejerce un papel inhibitorio de la carcinogénesis, y la dieta rica en fibras, un papel protector. El consumo de mate es otro factor de riesgo.

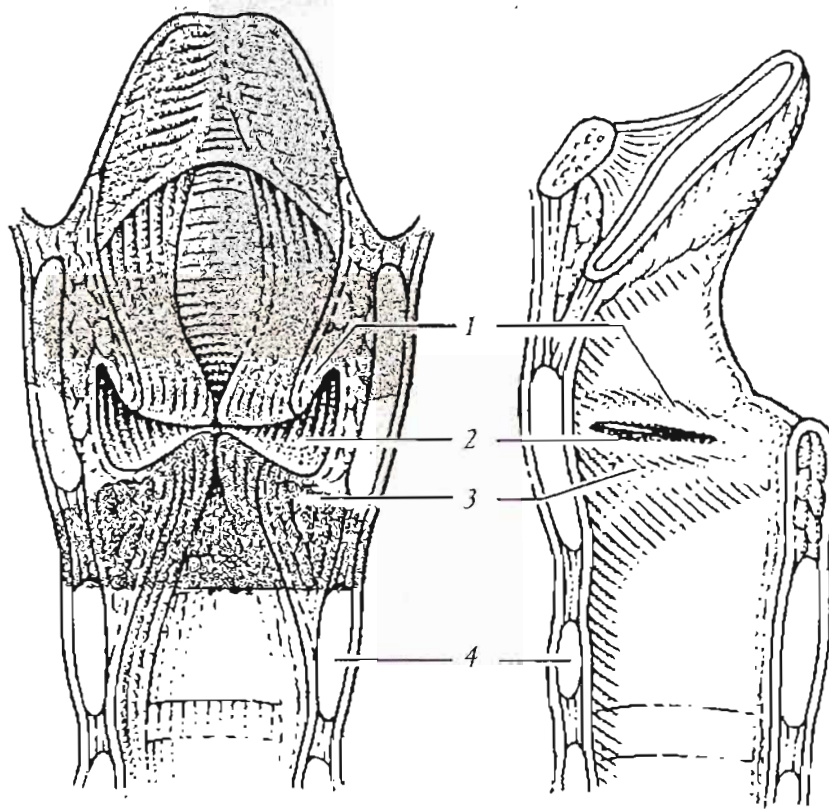


Fig. 4-44. Localización de los tumores laríngeos. 1, área supraglótica; 2, área glótica; 3, área infraglótica; 4, cartílago cricoides.

**Factores virales.** El papilomavirus humano (HPV), especialmente los tipos 16 y 18, está presente en el 50% de los pacientes con cáncer de laringe.

**Reflujo gastroesofágico.** Causaría una inflamación laríngea crónica que puede actuar como cofactor carcinogénico.

**Anatomía patológica.** Según su forma macroscópica, pueden distinguirse cuatro tipos de carcinoma escamoso: a) vegetante; b) ulcerado; c) infiltrante, y d) asociación de los anteriores.

Según su histología, se aprecian tres grandes tipos de carcinoma escamoso: a) diferenciado (de estructura similar al epitelio plano estratificado de la epidermis); b) semidiferenciado (la forma más frecuente), y c) indiferenciado (debe diferenciarse de otras estirpes tumorales mediante técnicas inmunohistoquímicas).

**Clasificación topográfica.** El cáncer de laringe se clasifica según su localización topográfica como se expone en la tabla 4-11 y en las figuras 4-44 y 4-45.

**Estadificación.** La clasificación en estadios se basa en la extensión y tamaño del tumor (T), la presencia de adenopatías regionales (N) y de metástasis a distancia (M) (tabla 4-12 y fig. 4-46). La estadificación permite conocer el pronóstico y elegir la estrategia terapéutica.

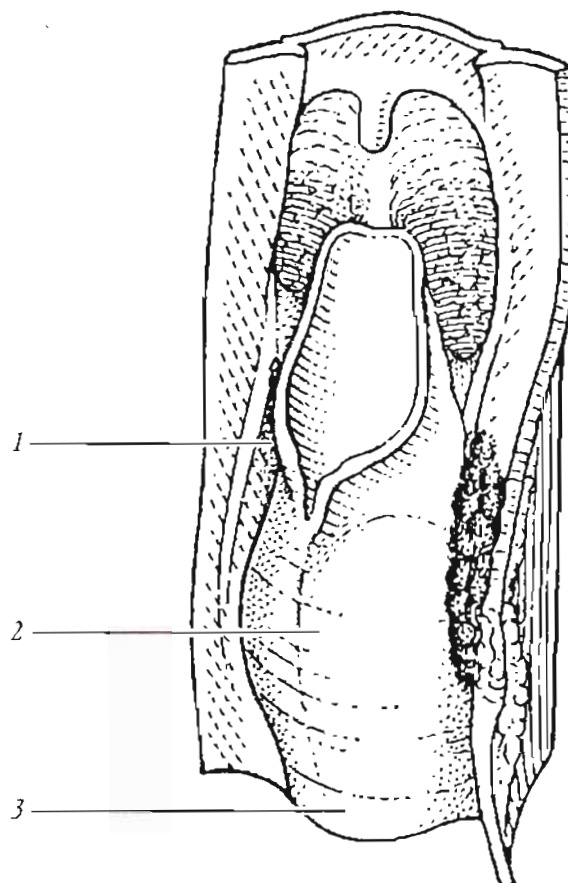


Fig. 4-45. Tumores del seno piriforme y de la pared lateral de la faringe. 1, seno piriforme; 2, área retrocricóidea; 3, área hipofaríngea.

Tabla 4-11. Clasificación topográfica del carcinoma escamoso de la laringe.

<p><b>Supraglótico</b></p> <p>Epiglotis</p> <p>Repliegues aritenopiglóticos</p> <p>Bandas ventriculares</p> <p>Ventrículo de Morgagni</p>
<p><b>Glótico</b></p> <p>Cuerdas vocales</p> <p>Comisura anterior</p>
<p><b>Subglótico</b></p> <p>Subglotis</p>
<p><b>Hipofaringe</b></p> <p>Senos piriformes</p> <p>Retrocricoideo</p> <p>Paredes laterales y posterior de la hipofaringe</p>

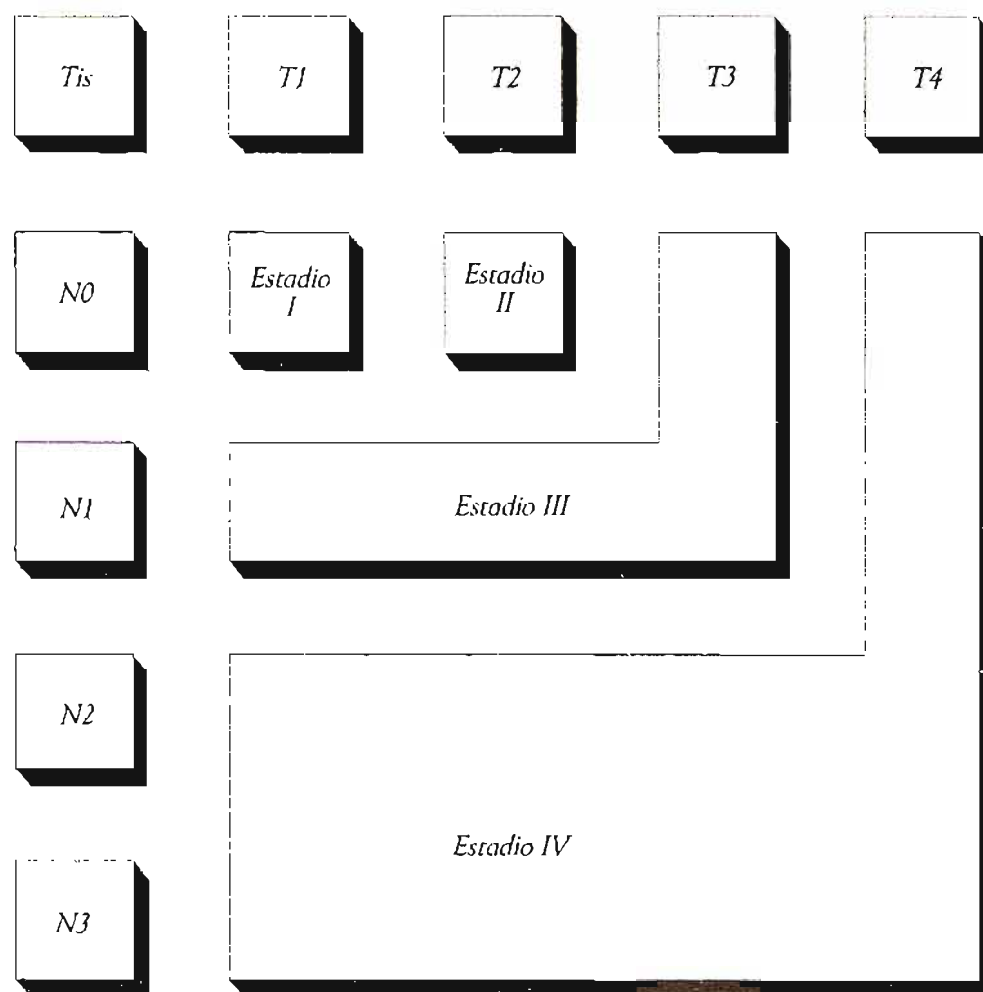


Fig. 4-46. Estadificación del cáncer de laringe sobre la base de la clasificación TNM (véase tabla 4-12).



Tabla 4-12. Clasificación TNM del cáncer de laringe.

<b>T (tumor primario)</b>	
Tis	Carcinoma <i>in situ</i>
T1	Tumor limitado a la región de origen sin compromiso de la movilidad cordal
T2	Tumor que afecta dos regiones, sin compromiso de la motilidad
T3	Tumor limitado a la laringe con fijación de cuerda vocal
T4	Tumor que destruye el esqueleto cartilaginoso y excede los límites de la laringe
<b>N (adenopatías regionales)</b>	
N0	Ausencia de metástasis ganglionar
N1	Adenopatía < 3 cm, única, homolateral
N2	Adenopatía entre 3 y 6 cm
	N2a Única y homolateral
	N2b Múltiples homolaterales
	N2c Metástasis contralaterales o bilaterales
N3	Adenopatía > 6 cm
<b>M (metástasis a distancia)</b>	
M0	Ausencia de metástasis a distancia
M1	Metástasis a distancia

Se habla de enfermedad temprana en los estadios I y II, los que revisten mejor pronóstico y mayores posibilidades de curación y conservación del órgano; en cambio, se considera enfermedad avanzada a los estadios III y IV.

**Manifestaciones clínicas.** Los síntomas, la forma de presentación, el comportamiento biológico y el pronóstico dependen de la región afectada por el tumor.

**Cáncer glótico.** Es la localización más frecuente (50 a 60%). El sitio más comúnmente afectado es el borde libre de la cuerda vocal (figs. 4-47, A y 4-49, A), lo que facilita su detección precoz.

El síntoma temprano es una disfonía permanente y progresiva, de meses de evolución. El tardío, la disnea por obstrucción de la luz laríngea.

Es común que los pacientes consulten en el estadio I. Es el tumor laríngeo de comportamiento menos agresivo. Las metástasis ganglionares son infrecuentes (2 a 5%) debido a la escasa red linfática. No se presentan metástasis a distancia. La supervivencia a 5 años es del 80-90%.

**Cáncer supraglótico.** A esta localización corresponden el 20 a 30% de los carcinomas de laringe. Los sitios de asiento más comunes son la epiglotis y el repliegue aritenopiglótico (fig. 4-50, A).

Los síntomas tempranos muchas veces son menospreciados por el paciente y por el médico consultado: molestias faringolaríngeas, sensación de cuerpo extraño, necesidad de carraspeo. Los síntomas intermedios consisten en otalgia unilateral y odinofagia moderada homolateral. Los síntomas tardíos comprenden dolor local espontáneo, odinofagia, disfagia, alteraciones del timbre de la voz (voz engolada), disfonía (cuando existe invasión de la glotis), ex-

pectoración hemoptoica (por las ulceraciones en la superficie tumoral), halitosis y disnea (por compromiso del pasaje de aire).

El crecimiento es de mayor agresividad que el del cáncer glótico. Crece con predilección por el espacio preepiglótico y paraglótico, y puede infiltrar el cartílago tiroides.

Debido a la rica red linfática supraglótica, las metástasis son frecuentes y bilaterales. Se observan metástasis ganglionares en el 40 a 50% de los casos.

La supervivencia a 5 años es del 73%.

**Cáncer subglótico.** Es poco frecuente; solo el 1% de los tumores de laringe se presentan en esta localización.

Nunca da lugar a síntomas tempranos, ya que asienta en una zona muda. Es común que los pacientes consulten por obstrucción respiratoria y disfonía.

Es de crecimiento agresivo, ya que emerge a través de la membrana cricotiroides e invade la glándula tiroides y la tráquea.

Hay metástasis ganglionares en el 50% de los tumores extensos. Son bilaterales, con predilección por ganglios paratraqueales.

**Cáncer de hipofaringe.** A esta localización le corresponde el 10 a 20% de los cánceres de laringe (fig. 4-45).

Los síntomas tempranos son los mismos que los de los tumores supraglóticos. Los síntomas intermedios consisten en otalgia y odinofagia unilateral y persistente. La mayoría de los pacientes consultan tardíamente; se presentan en estadio III, con síntomas tales como odinofagia, disfagia, ptialismo (acumulación de saliva por la disfagia), disfonía (por invasión laríngea, fijación de cuerda vocal), disnea y halitosis.

La abundante red linfática determina la rápida diseminación ganglionar. El 78% de los pacientes tienen ganglios palpables en el momento de la consulta.

Son tumores muy agresivos, que se extienden rápidamente a los tejidos vecinos.

La supervivencia a los 5 años es del 35%.

**Diagnóstico. Interrogatorio.** Importa conocer la forma de comienzo de los síntomas, el tiempo de evolución y su cronología, así como los antecedentes personales y familiares. Se deben indagar los síntomas laríngeos: disfonía, disnea y disfagia.

**Examen físico.** La palpación del cuello permite determinar la presencia de deformidades, el tamaño de la laringe, la existencia de infiltraciones de partes blandas, la integridad del cartílago tiroides, la integridad de la membrana cricotiroides, la movilidad activa (ascenso y descenso) y pasiva (lateral), la presencia de adenopatías y su tamaño. Se han de palpar la lengua y la orofaringe, para detectar invasiones tumorales.

La laringoscopia indirecta y la fibrolaringoscopia deben efectuarse rutinariamente. Permiten localizar el tumor, su extensión, sus características macroscópicas, la movilidad de las cuerdas vocales. La fibrolaringoscopia es útil para detectar el compromiso subglótico.

La laringoscopia directa se realiza bajo anestesia general; brinda una visión más detallada del tumor, de su invasión en profundidad y de su extensión. Permite efectuar la biopsia.

**Diagnóstico por imágenes.** Es un complemento de la clínica y del examen endoscópico. El examen endoscópico provee información sobre la superficie mucosa; los estudios por imágenes proveen información detallada sobre los tejidos profundos, que están fuera del alcance del laringoscopista.

Actualmente son de uso corriente la tomografía computarizada y la resonancia magnética. Otras modalidades, como la telerradiografía de perfil de cuello

para partes blandas, la tomografía lineal de laringe y el estudio radiológico de la deglución, siguen teniendo vigencia en la evaluación preoperatoria.

Todos los pacientes con cáncer de laringe requieren de una tomografía computarizada como examen inicial, a excepción de los T1 glóticos. La tomografía computarizada debe realizarse con contraste yodado endovenoso.

Se utilizará la resonancia magnética para los pacientes que no pueden recibir contraste yodado. Se utilizan especialmente los cortes coronales. También está indicada cuando se requiere gran precisión en la evaluación de la extensión (a la base de la lengua, al espacio preepiglótico, a la subglotis).

Los estudios por imágenes nos permiten:

- a) Establecer la extensión de la enfermedad (base de la lengua, tejidos blandos extralaringeos).
- b) Determinar el compromiso de estructuras anatómicas de la laringe (invasión del espacio paraglótico y preepiglótico, invasión de los cartílagos laringeos, extensión subglótica), dato fundamental si se piensa realizar una cirugía parcial.
- c) Detectar metástasis ganglionares cervicales. Son criterios para considerar metastático a un ganglio (N+) el tamaño mayor de 1 cm así como la atenuación central (centro hipodenso), independientemente del tamaño.

También deberá solicitarse una radiografía de tórax para evaluar la presencia de metástasis y otras patologías a ese nivel.

**Biopsia.** Se efectúa por medio de laringoscopia directa bajo anestesia general, a fin de corroborar la extensión, la localización y las características macroscópicas. Ocasionalmente puede efectuarse por laringoscopia indirecta.

**Diagnóstico diferencial.** Macroscópicamente se debe realizar con: a) la histoplasmosis; b) la blastomycosis sudamericana; c) la tuberculosis; d) la leishmaniasis, y e) la sífilis. El interrogatorio, la procedencia del paciente, la presencia de otras lesiones y la concomitancia con síntomas broncopulmonares orientan el diagnóstico, que se confirma con la biopsia.

**Pronóstico.** Guarda relación con la localización, el grado de diferenciación, la apariencia macroscópica y la presencia de metástasis regionales o a distancia.

**Localización.** Su importancia radica en la variación de la red linfática en las distintas regiones y en la precocidad de los síntomas. Los tumores del área marginal y de la hipofaringe son los de peor pronóstico; el de los subglóticos es peor que el de los supraglóticos y, por último, los glóticos son los de mejor pronóstico. Los tumores que afectan las porciones posteriores de la laringe tienen peor pronóstico que los anteriores.

**Grado de diferenciación.** A mayor diferenciación hay menor agresividad y menos posibilidades de metástasis.

**Tamaño.** A mayor extensión, peor pronóstico.

**Metástasis.** El pronóstico empeora notablemente cuando existen adenopatías regionales, independientemente del tamaño del tumor. Peor aún si se detectan metástasis a distancia.

Se están estudiando factores citológicos (citometría de flujo, contenido de DNA de la célula tumoral o ploidía tumoral) e histopatológicos (invasión vascular, infiltración eosinofílica del tumor, angiogénesis, etc.) que podrían reflejar el comportamiento biológico, pero todavía no está claro su valor pronóstico. Se ha señalado que los tumores aneuploides son más agresivos y se asocian a fracasos terapéuticos y radiorresistencias.

Hasta el momento, el estadio basado en la clasificación TNM sigue siendo el mejor indicador del pronóstico.



**Tratamiento.** En términos generales, debe elegirse aquel que sea menos mutilante, pero sin comprometer las posibilidades de curación.

**TRATAMIENTO RADIANTE.** La radioterapia es de elección para los estadios I, es decir, T1 glóticos y supraglóticos. Obtiene mejores resultados en los vegetantes y poco diferenciados (mayor radiosensibilidad) y es de poco o ningún beneficio en las lesiones ulceradas o excavadas con necrosis.

También se la aplica: a) en forma posoperatoria para los T4 y después de un vaciamiento ganglionar con N+, y b) en forma paliativa para el T4 inoperable.

La dosis total oscila entre 6.000 y 6.500 rad, distribuidos en dos campos laterales, a razón de 200 rad por día, en un lapso de 6 a 8 semanas. Deben protegerse las glándulas salivales.

Se realizarán controles semanalmente, a fin de determinar la respuesta tumoral y detectar efectos colaterales indeseables.

**TRATAMIENTO QUIRÚRGICO.** Va dirigido a la eliminación del tumor, tratando en lo posible de respetar la función del órgano.

*Resección endoscópica (microcirugía).* Es de elección para los carcinomas *in situ* y T1 glóticos superficialmente invasores.

*Corpectomía.* Está indicada para los tumores T1 glóticos infiltrantes (fig. 4-47, A), o ante el fracaso del tratamiento radiante o el fracaso del tratamiento microquirúrgico.

Se realiza a través de una tirotomía mediana (fig. 4-47, B). Abierta la laringe, se reseca la cuerda vocal con el tumor (fig. 4-47, C). Se desciende la banda ventricular para cubrir la superficie cruenta y mejorar la función fonatoria posquirúrgica.

*Laringectomía frontal anterior.* Se halla indicada para las lesiones que afectan la comisura anterior, como tratamiento primario o de rescate postradioterapia. La incisión de la piel es igual que en la corpectomía (fig. 4-48). La apertura de la laringe implica la resección del ángulo del cartílago tiroides (fig. 4-49, B); se reseca la lesión que compromete la comisura y parte de las cuerdas vocales (fig. 4-49, C) y se cierra por planos. Debe recurrirse a una traqueostomía temporaria.

*Laringectomía parcial horizontal.* Está indicada como tratamiento primario para los tumores T1 supraglóticos (fig. 4-50, A) cuando las características macroscópicas y microscópicas hacen suponer poca radiosensibilidad o cuando se presume invasión del espacio preepiglótico. Es decir, para las lesiones supraglóticas no extendidas a la cuerda vocal. Se procede a la desinserción de los músculos infrahioideos, con exposición del ala del cartílago tiroides del lado afectado (fig. 4-50, B). Se ingresa en la faringe lateralmente, lo que permite visualizar la lesión. Se practica la resección de la supraglotis con el correspondiente sector de cartílago tiroides afectado, respetando la base de lengua y los aritenoides (fig. 4-50, C). Por último, se realiza la traqueotomía y el cierre por planos.

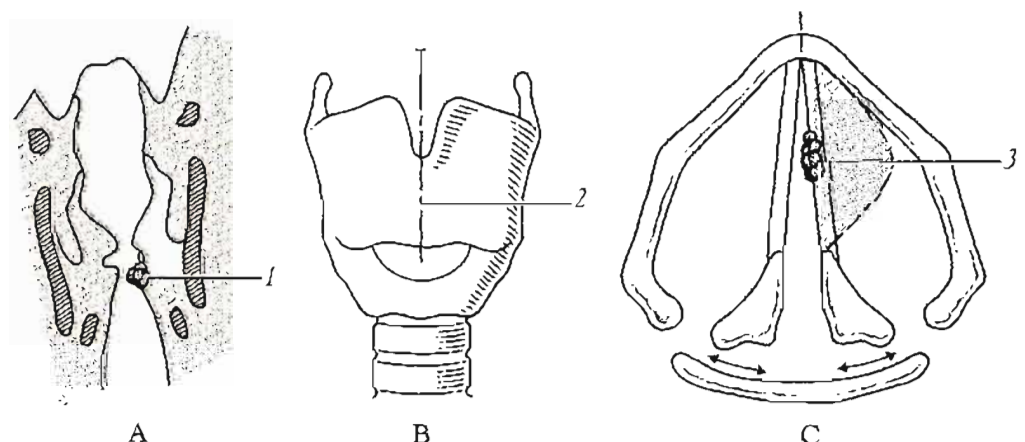


Fig. 4-47. Cáncer glótico en estadio I. A. Tumor limitado a una cuerda vocal (T1) (1). B. Incisión del cartílago tiroides (2). C. Corpectomía (3).

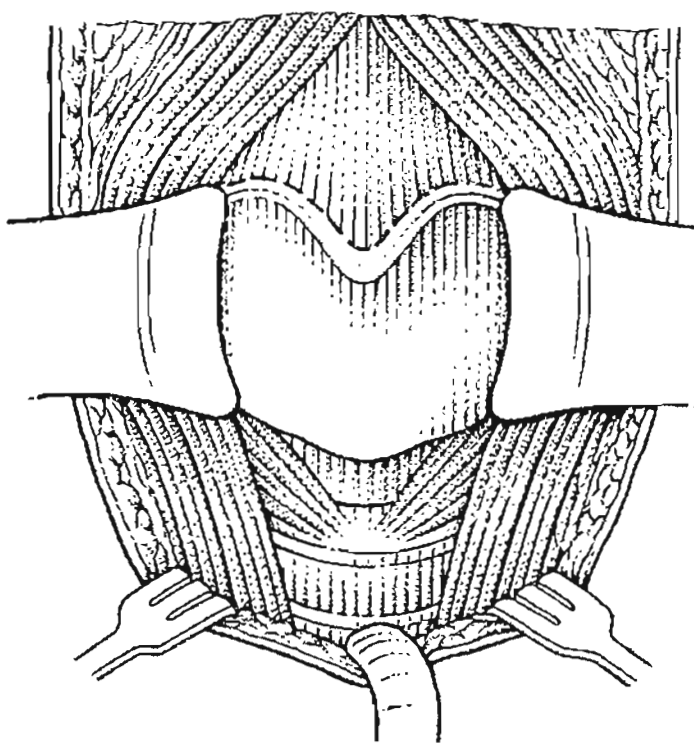


Fig. 4-48. Incisión para las cirugías parciales de laringe.

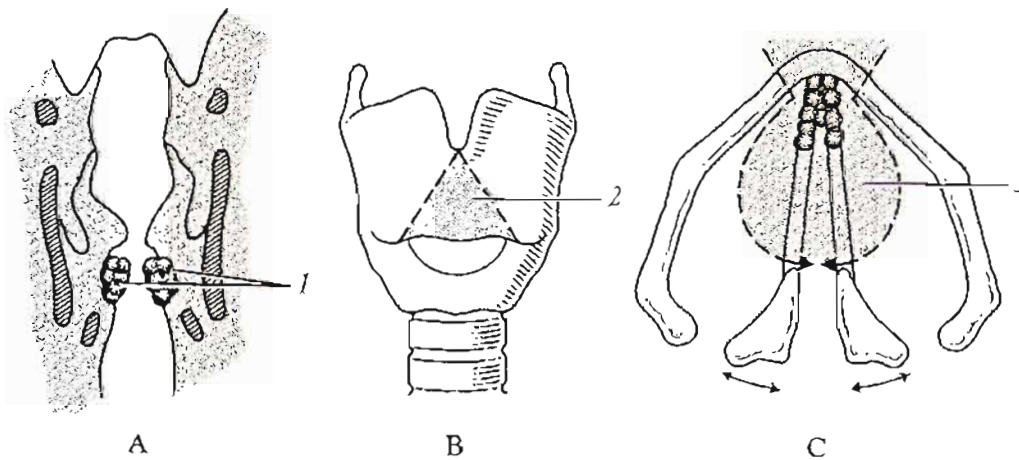


Fig. 4-49. Cáncer glótico en estadio I. A. Tumor que afecta a ambas cuerdas vocales (T1) (1). B. Resección del cartílago tiroides (2). C. Resección endolaríngea (laringectomía frontal [3]).

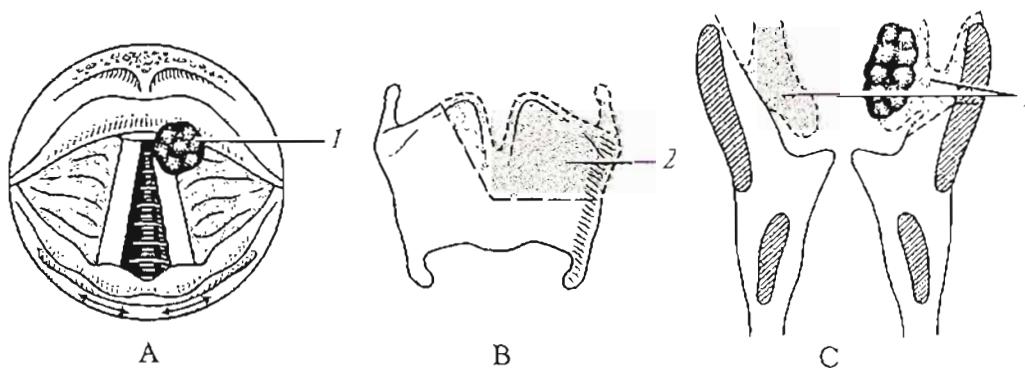


Fig. 4-50. Laringectomía parcial horizontal. A. Tumor (T1) de la banda ventricular izquierda (1). B. Resección del cartílago tiroides (2). C. Resección de la supraglotis junto con el tumor (3).

**Hemilaringectomía.** Se aplica a los tumores T2 que comprometen la glotis unilateralmente (fig. 4-51, A). Se procede a una incisión mediana vertical, esqueletización de la hemilaringe afectada y resección parcial o total del ala tiroidea con las estructuras comprometidas (fig. 4-51, B y C). La reconstrucción se realiza utilizando los músculos infrahioides. Se requiere una traqueostomía temporal.

**Laringectomía total.** Está indicada en todos los tumores T3 (fig. 4-52, A) y en las recidivas de las cirugías parciales y de la radioterapia. Se practica una incisión en "U" desde el ángulo mandibular al opuesto, pasando por arriba del

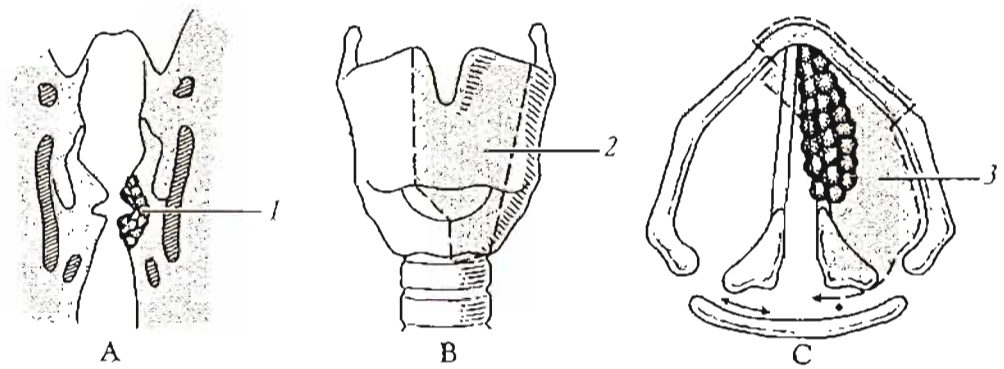
Fig. 4-51.

Hemilaringectomía.

A. Tumor que afecta dos regiones de la hemilaringe izquierda (T2) (1).

B. Resección cartilaginosa (2).

C. Resección endolaríngea (3).



huevo supraesternal, con sección de los músculos infrahioideos y del istmo de la glándula tiroides. Se procede a la desinserción del constrictor inferior de la faringe y a la extirpación de la laringe (fig. 4-52, B). Se realiza el cierre de la faringe y el abocamiento de la tráquea a la piel, confeccionando un traqueostoma definitivo (fig. 4-52, C), con eventual colocación de una prótesis fonatoria traqueoesofágica (fig. 4-52, D).

*Laringectomía total ampliada.* La laringectomía total puede extenderse a las partes blandas del cuello, a la base de la lengua, o implicar la resección de toda la glándula tiroides o la resección parcial de la faringe. Esta ablación ampliada está indicada para los tumores T4 y para las recidivas tras las cirugías parciales.

**METÁSTASIS GANGLIONARES.** 1. Las adenopatías palpables en el cuello o presentes en la tomografía computarizada (N+) no tienen buena respuesta a la radioterapia y deben ser tratadas quirúrgicamente.

Si el tumor primitivo es susceptible de tratamiento radiante, al finalizar este debe realizarse el vaciamiento ganglionar. Si el tumor primitivo debe tratarse mediante cirugía, se realiza el vaciamiento ganglionar en el mismo acto quirúrgico.

La presencia de adenopatía metastásica obliga a extirpar todos los grupos ganglionares cervicales (fig. 4-53), tratando de conservar el nervio espinal, la vena yugular interna y el músculo esternocleidomastoideo, en lo que se denomina vaciamiento radical modificado. Esto es válido para las metástasis ganglionares N1 y N2. En caso de encontrarse un N3 no es posible conservar ninguna de las estructuras mencionadas y se efectúa un vaciamiento radical.

2. En ausencia de adenopatías cervicales clínicas o tomográficas (N0), el tratamiento depende de la frecuencia de metástasis del tumor primario.

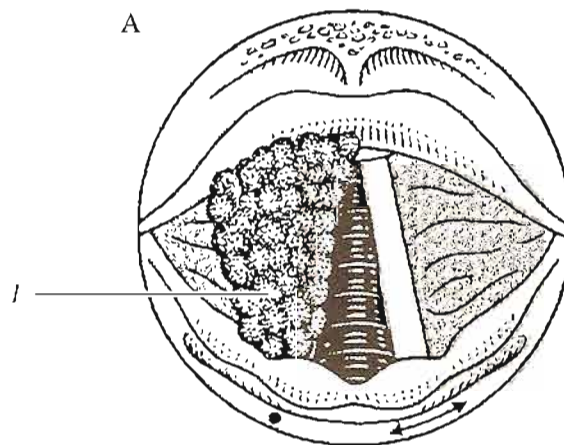
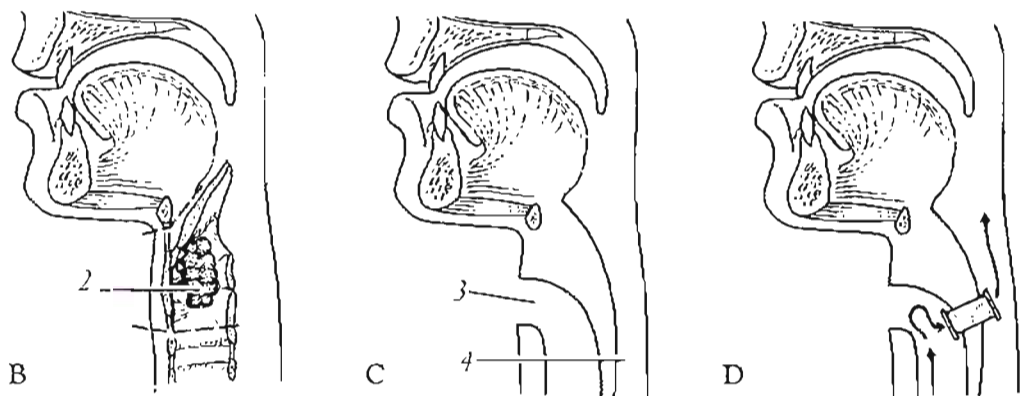


Fig. 4-52. Laringectomía total. A. Tumor de la hemilaringe derecha con cuerda fija (T3) (1).

B. Esquema de la resección. 2, tumor.

C. Traqueostomía definitiva (3). 4, esófago.

D. Válvula fonatoria traqueoesofágica.





En los carcinomas supraglóticos e hipofaríngeos, podría efectuarse un vaciamiento ganglionar electivo, resecaando solamente las áreas ganglionares de mayor probabilidad de metástasis, habitualmente los sectores yugulocarotídeos (fig. 4-53). En los carcinomas glóticos no se efectúan vaciamientos electivos.

**METÁSTASIS ALEJADAS.** No hay tratamiento realmente eficaz para las metástasis a distancia. Cuando son múltiples se recurre al tratamiento quimioterápico. Su presencia contraindica cualquier tratamiento quirúrgico mutilante, ya que no mejora la supervivencia. En estos casos, el tumor primitivo es tratado con quimioterapia adyuvante seguida de radioterapia.

**RESTAURACIÓN DE LA VOZ TRAS LA LARINGECTOMÍA.** El laringectomizado total posee un grave trastorno de la comunicación oral. Existen varios métodos para restaurar la comunicación en estos pacientes. El más utilizado es el entrenamiento para la producción de voz esofágica (fig. 4-54), y si esto no resulta, se utiliza el laringófono (fig. 4-55). Últimamente, el uso de prótesis traqueoesofágicas para la producción de voz esofágica (fig. 4-56) ha mejorado notablemente los resultados de la rehabilitación vocal, y es en muchos casos el método de elección para el laringectomizado.

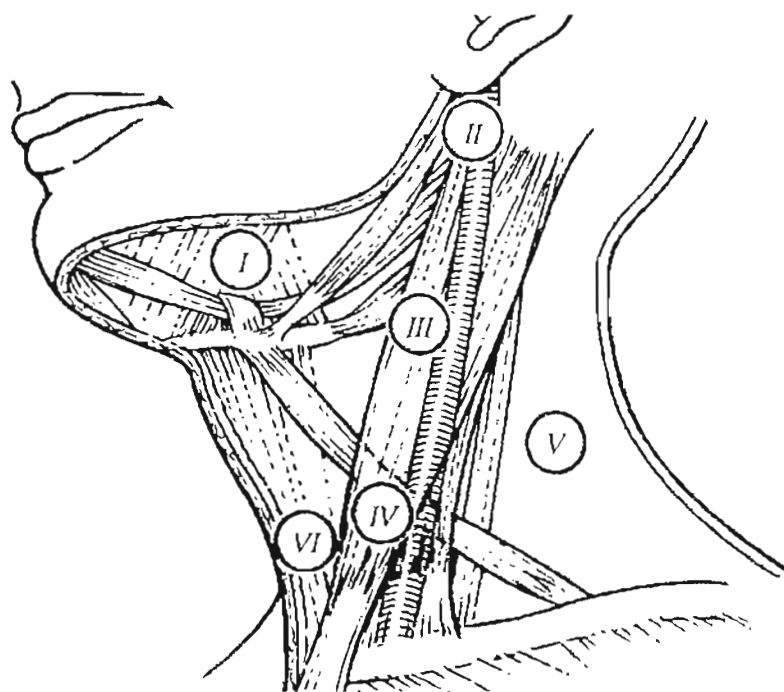


Fig. 4-53. Zonas de drenaje ganglionar del cuello: I, submentoniana; II, III y IV, cadena yugulocarotídea; V, cadena espinal; VI, cadena yugular anterior.

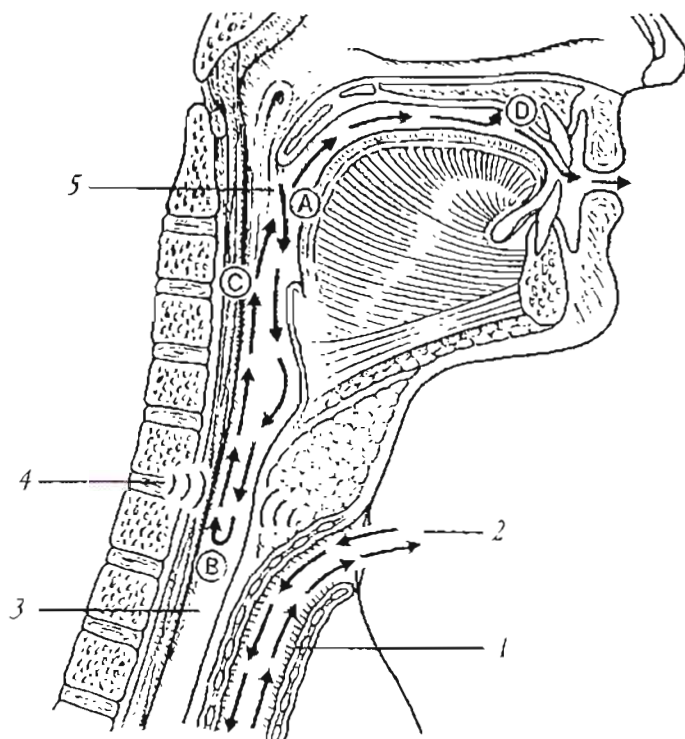


Fig. 4-54. Mecanismo de la voz esofágica. 1, traqueostoma y tráquea; 2, durante la inspiración y espiración el aire pasa sólo por el traqueostoma para la emisión de voz esofágica. El aire contenido en la orofaringe (5) es propulsado por movimientos de la lengua (A) al esófago (3). Luego el aire al ser liberado asciende produciendo una vibración en el segmento faringoesofágico (B) que se transmite a la cavidad bucal (C y D); 3, esófago; 4, vibración en el segmento faringoesofágico; 5, orofaringe.

Fig. 4-55. Laringe artificial electrónica.

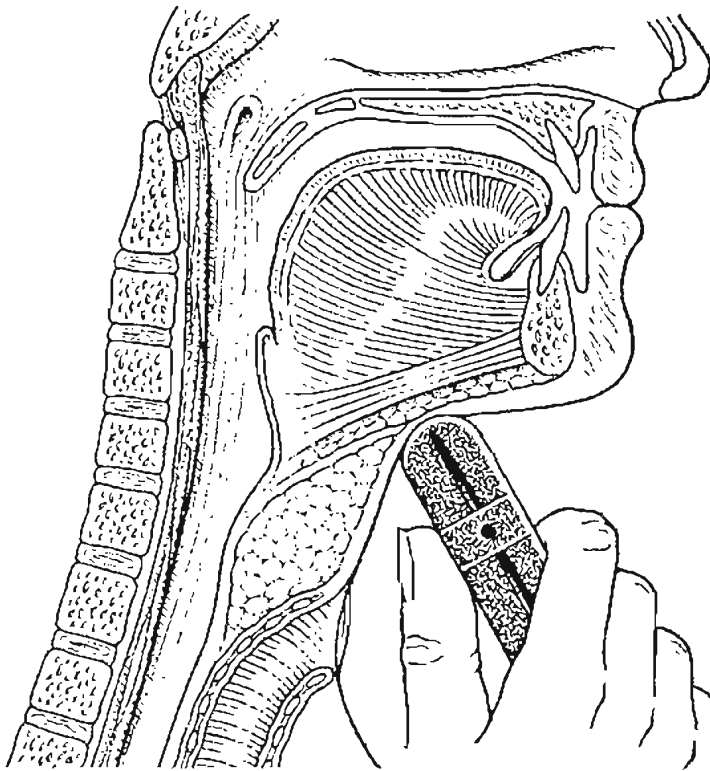
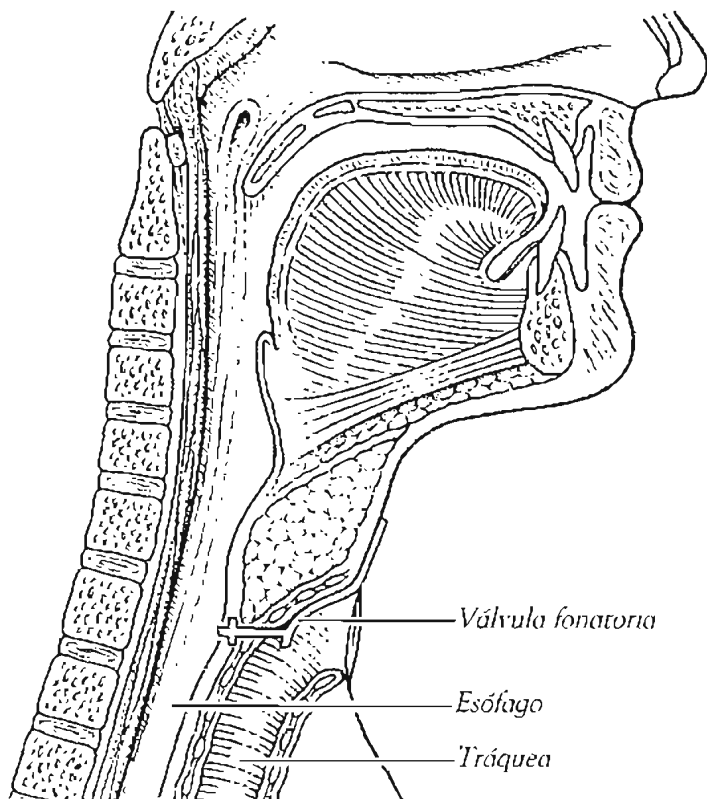


Fig. 4-56. Válvula fonatoria traqueoesofágica.





S E C C I Ó N 5

# Enfermedades otorrinolaringológicas específicas

*Enfermedades bacterianas*

*Enfermedades micóticas*

*Enfermedades virósicas*

*Síndrome de inmunodeficiencia adquirida*

*Enfermedades parasitarias*

*Enfermedades granulomatosas del área  
otorrinolaringológica y del hueso temporal*



# ENFERMEDADES BACTERIANAS

## TUBERCULOSIS

**Definición.** Enfermedad transmisible causada por *Mycobacterium tuberculosis*, variedad humana (bacilo de Koch) y variedad *bovis*. Los casos más atípicos son producidos por otras especies, como *Mycobacterium fortuitum* o *M. ni-vium*; es importante considerar la existencia de estas debido a su diferente susceptibilidad a los agentes antimicrobianos.

Estas bacterias pueden comprometer todos los órganos, si bien lo más común es la enfermedad pulmonar. La afectación de la esfera otorrinolaringológica puede producirse por: a) diseminación canalicular; b) vía linfohemática, y c) vía exógena (muy rara). El contagio de la tuberculosis también puede ser congénito a través del líquido amniótico (congénita verdadera) o a través del canal del parto en el momento del nacimiento (neonatal).

**Histopatología.** La tuberculosis se caracteriza por la formación de granulomas con células epiteloides, material caseoso y la presencia del bacilo.

### Manifestaciones otorrinolaringológicas

#### Localización ótica

La tuberculosis se considera primaria del oído cuando el proceso toma solo vasos y ganglios linfáticos regionales y la mucosa del oído medio, y secundaria cuando la infección proviene de la faringe (generalmente), caso en el cual se encuentran comprometidos los linfáticos cervicales. La infección del oído puede producirse a través de la trompa de Eustaquio, por vía sanguínea o ser congénita.

**Histopatología.** La lesión interesa primero la mucosa del oído medio. La presencia de micobacterias provoca una respuesta inflamatoria inicial de neutrófilos, seguida de fagocitos mononucleares inmaduros. Secundariamente, hay extensión al hueso con modificación de las cubiertas óseas superficiales, extensión al tejido conectivo intraóseo y necrosis ósea cuando hay obliteración vascular.

**Manifestaciones clínicas.** La tuberculosis del oído medio se presenta comúnmente como una infección crónica, indolora, que se diagnostica en forma tardía. El lapso temporal para la aparición de los síntomas varía de uno a varios años. Se observan:

- a) Otorrea crónica, indolora, a veces acompañada de adenopatías.
- b) Parálisis facial, presente en el 30 a 45% de los casos. Este síntoma se consideró inicialmente más común en los niños.
- c) Hipoacusia precoz, que puede ser conductiva, neurosensorial o mixta.

La otomicroscopia revela una membrana timpánica engrosada, hiperémica; a medida que progresa la enfermedad, la parte anterior puede abombarse, y la apófisis corta del martillo, erosionarse y desaparecer. Las perforaciones de la membrana timpánica varían desde el tamaño de una cabeza de alfiler a grandes perforaciones que la comprometen totalmente. La mucosa puede estar hiperémica y con granulaciones pálidas; la erosión de huesillos o la aparición de derrame son características de infección prolongada.

Las adenopatías periauriculares y cervicales se encuentran presentes en aproximadamente el 50% de los pacientes.

**Complicaciones.** Pueden consistir en abscesos subperiósticos, fístula retroauricular persistente (fig. 5-1), extensión endocraneana, parálisis facial, laberinitis, colesteatoma (en estos casos se indica cirugía) y sequestros óseos (fig. 5-2).

**Diagnóstico.** Al comienzo se aprecia gran inflamación, sin los pródromos de los procesos inflamatorios crónicos; existen dos formas: de comienzo rápido (rara) y crónica.

El dolor es mínimo o ausente. La membrana timpánica presenta perforaciones múltiples o minúsculas, con escasa reacción circundante, y destrucción en poco tiempo por necrosis ósea. La otorrea es menor que en otros oídos supurados; la fetidez sugiere necrosis ósea.

Se comprueba hipacusia conductiva, perceptiva o mixta.

Pueden palparse ganglios periauriculares. La combinación de linfadenopatías más fístulas posauriculares es considerada patognomónica.

El examen físico puede revelar un foco primario en la nariz, la faringe, la laringe o los pulmones. Existen antecedentes personales de tuberculosis en el 40 a 60% de los casos.

El diagnóstico se completa con exámenes de laboratorio y el estudio anatomopatológico, además de los estudios por imágenes, como la tomografía computarizada (figs. 5-3 y 5-4) y la resonancia magnética.

**Diagnóstico diferencial.** Debe hacerse con otitis medias crónicas osteíticas colestomatosas o granulomatosas.

**Tratamiento.** Estriba en la quimioterapia antituberculosa convencional (véase más adelante) y en la cirugía de las complicaciones.

#### Localización nasal

En todas sus formas clínicas compromete el tercio anterior de la nariz.

**Formas clínicas.** **LÚPICA.** Se caracteriza por rinitis o dermatitis con sensación de quemazón y formación de costras y úlceras. El aspecto clínico es el de una mancha amarillo rosada, del tamaño de una lenteja, de consistencia blanda.

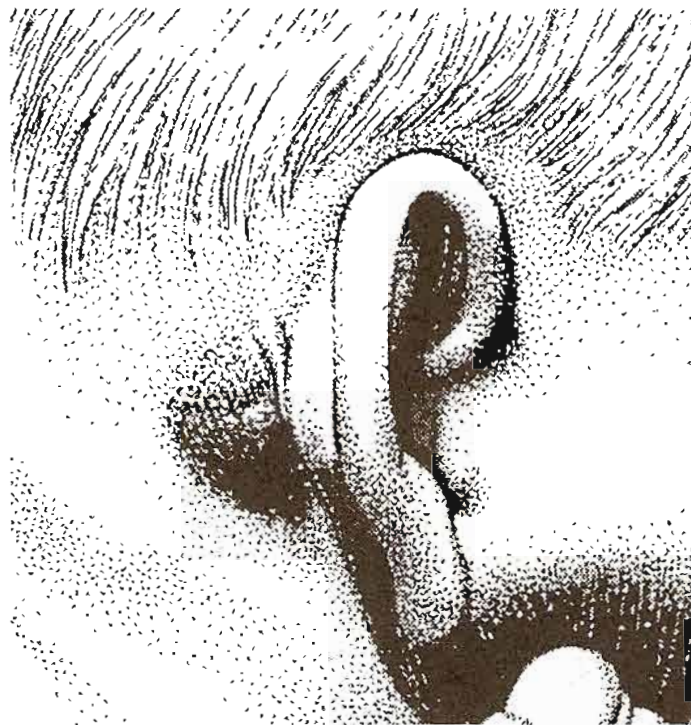


Fig. 5-1. Fístula retroauricular en la tuberculosis ótica.

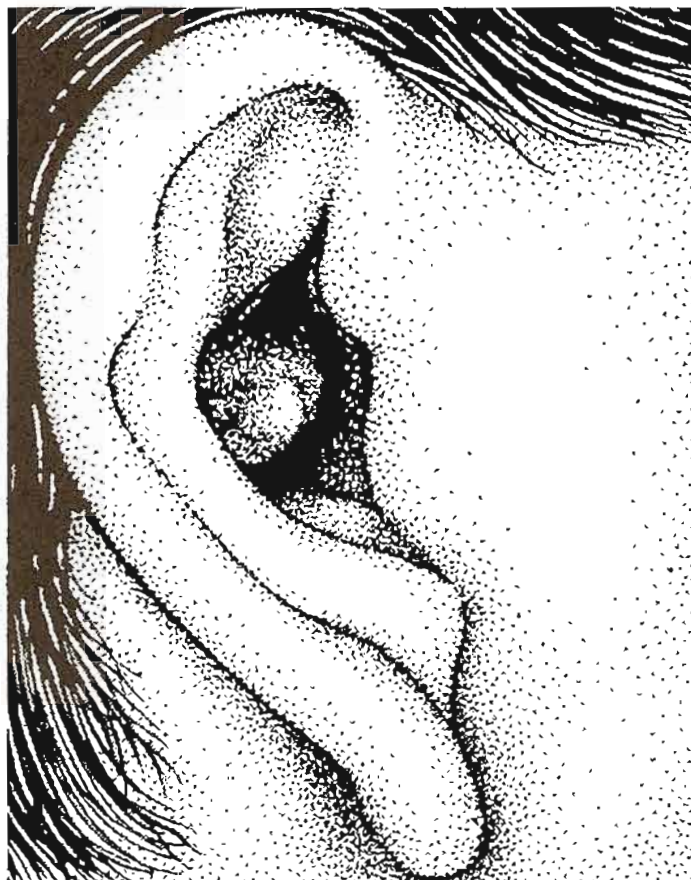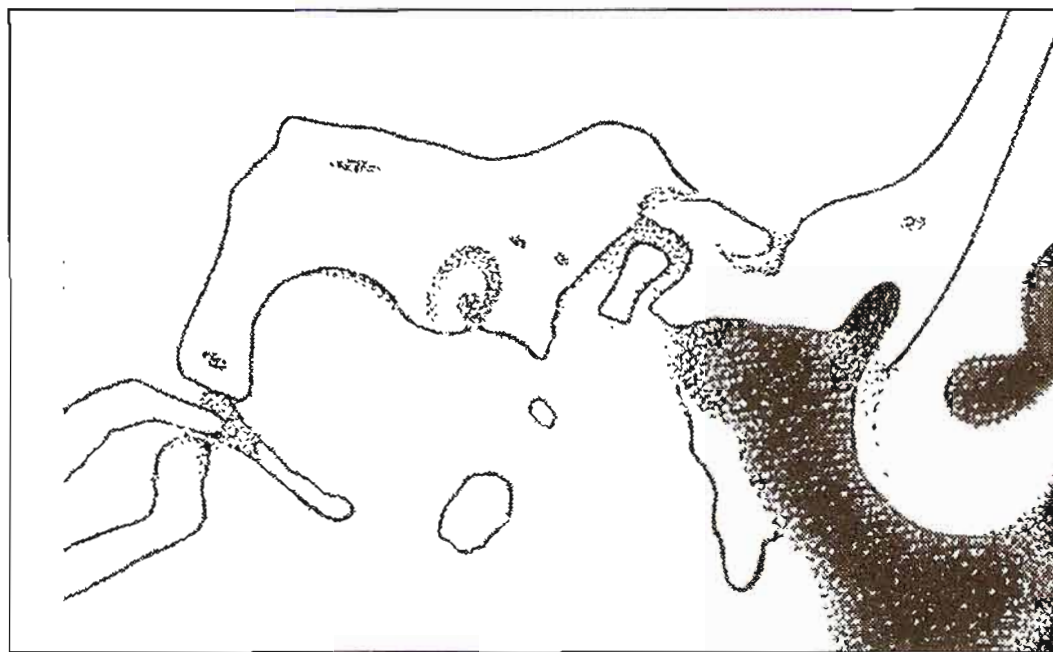


Fig. 5-2. Secuestro óseo en la tuberculosis ótica.

Fig. 5-3. Esquema de una imagen de tomografía computarizada en corte coronal que muestra la ocupación del ático y del antro de la mastoides, con proyección de la lesión hacia el oído medio a nivel de la fosa oval.

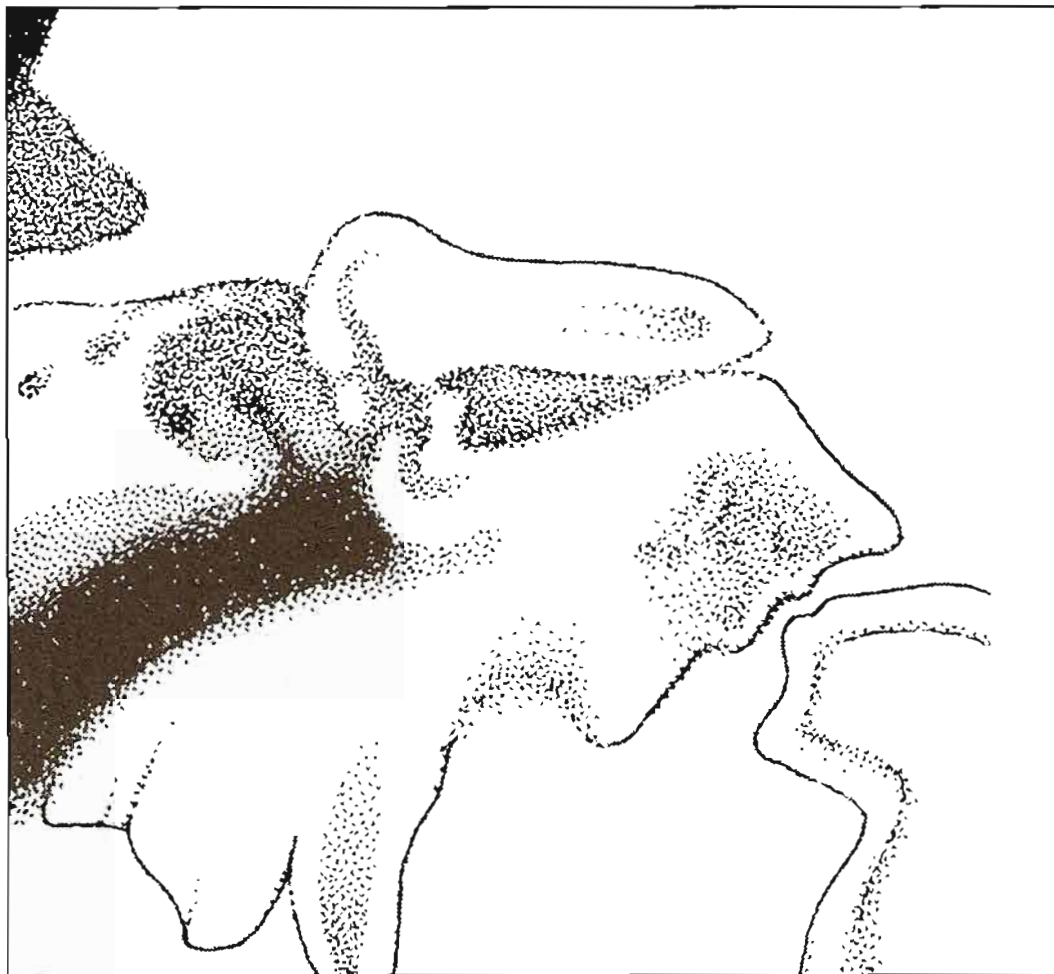

Fig. 5-4. Esquema de una imagen de tomografía computarizada en corte coronal del oído izquierdo que muestra erosión ósea que destruye el oído medio y pasa al oído interno con compromiso infralaberíntico. Esto determinará hipoacusia neurosensorial o cófosis.



La evolución es lenta. Si se extiende en profundidad, sobrevienen ulceración y esclerosis con mal pronóstico estético y funcional.

**TUBERCULOMA.** Produce obstrucción nasal unilateral o bilateral, con secreción mucopurulenta y epistaxis reiteradas. Al examen clínico aparece como una tumoración pequeña, pedunculada, rojo grisácea, frágil, sangrante.

La evolución es muy lenta, no extensiva, pero recidivante.

**FORMA ULCEROCASEOSA.** Se manifiesta clínicamente por obstrucción nasal, epistaxis, ardor o dolor intenso por compromiso del vestíbulo nasal y del la-



bio superior. Al examen presenta el aspecto de úlceras únicas o múltiples superficiales de bordes policíclicos con formación de costras.

La evolución es progresiva y destructiva, lo cual depende del cuadro pulmonar.

**Diagnóstico diferencial.** Debe hacerse con la sífilis, el granuloma maligno medifacial, el rinoscleroma, las neoplasias, la lepra, las micosis nasales y la leishmaniasis.

### Localización faríngea

**Formas clínicas. ULCEROCASEOSA.** Se exterioriza por intensa odinofagia, expectoración sanguinolenta y sialorrea. El aspecto clínico es el de una lesión única (o escasas), localizada en el istmo de las fauces o en las amígdalas. Se manifiesta primeramente como un exudado blanquecino no sobreelevado con leve congestión. Más tarde se ulcera y se cubre de un exudado fibrinoide. Puede adoptar aspecto ulcerovegerante.

Cura sin dejar secuelas.

**GRANULIA BUCOFARÍNGEA (ENFERMEDAD DE ISAMBERT).** Se manifiesta por intensa odinofagia con sialorrea y otalgia. Se presenta al examen como pequeñas granulaciones en la faringe que en pocos días se extienden al velo del paladar y la lengua, con adenopatías cervicales muy dolorosas.

Desde el punto de vista evolutivo, es un cuadro muy agudo con temperatura oscilante, palidez y astenia.

**TUBERCULOMA.** Provoca sensación de cuerpo extraño, odinofagia y otalgia. Se presenta como una tumoración indurada que puede ulcerarse.

La evolución es lenta, y expresa la resistencia del organismo a la infección bacilar. Hay escaso compromiso pulmonar.

**LUPUS FARÍNGEO.** Provoca molestias inespecíficas y dolor. Al examen presenta el aspecto de nódulos superficiales, confluentes, que luego se ulceran. Puede extenderse desde la faringe a los labios, la frente y otras áreas.

Cura dejando fibrosis cicatrizal.

**Diagnóstico diferencial.** Debe establecerse con las aftas y el herpes (en el caso de la granulia), el sífiloma difuso (en el caso del lupus faríngeo), neoplasias y micosis profundas.

### Localización laríngea

**Manifestaciones clínicas.** La disfonía es el síntoma precoz, y puede llegar a la afonía. Hay tos seca e irritativa y luego productiva, con expectoración mucopurulenta y sanguinolenta que testimonian la afectación pulmonar. Sobreviene odinofagia si compromete el vestíbulo laríngeo. Otro síntoma es la disnea, de aparición tardía.

El examen clínico revela congestión interaritennoidea y del tercio posterior de las cuerdas vocales, monocorditis, congestión de la epiglotis y de la comisura anterior, nódulos e infiltrados en el tercio posterior que se ulceran por caseificación, cubiertos de exudados blanquecinos y bordes irregulares. Puede haber combinación de lesiones con secuestros cartilaginosos sin compromiso de la piel, y formación de abscesos (en fases tardías).

En su evolución se extiende a la totalidad de la laringe y a las zonas perilaríngeas. En los estadios iniciales cura sin dejar secuelas, pero si se han producido secuestros queda fibrosis cicatrizal.

**Diagnóstico diferencial.** Debe formularse con la laringitis aguda y crónica, la sífilis, las micosis profundas, las neoplasias.

Tabla 5-1. Dosis de los agentes empleados para el tratamiento de la tuberculosis.

Agente	Dosis
Isoniazida (INH)	5 mg/kg/día por vía oral o intravenosa Máximo: 300 mg/día
Rifampicina (RIF)	10 mg/kg/día por vía oral Máximo: 600 mg/día
Pirazinamida (PZA)	25 mg/kg/día por vía oral Máximo: 2 g/día
Etambutol (ETB)	25 mg/kg/día por vía oral Máximo: 2,5 g

### Diagnóstico de la tuberculosis en otorrinolaringología

Comprende varios aspectos:

- Epidemiológico: se deben investigar focos de contagio y realizar pruebas tuberculínicas y BCG.
- Lesional: exámenes clínicos y radiológicos completos.
- Etiológico: examen bacteriológico directo orientado a la búsqueda de bacilos ácido-alcohol-resistentes, cultivo e inoculación al cobayo y examen histopatológico.
- De actividad lesional: según el aspecto clínico indicador de los estadios evolutivos, así como por el diagnóstico histopatológico.

### Tratamiento

Cuando hay manifestaciones otorrinolaringológicas, corresponde aplicar el tratamiento sugerido para la tuberculosis extrapulmonar, consistente en la quimioterapia combinada con isoniazida + etambutol + pirazinamida + rifampicina durante 2 meses, y luego isoniazida + rifampicina durante 7 meses. Las dosis son las que se mencionan en la tabla 5-1.

### LEPRA (ENFERMEDAD DE HANSEN)

**Definición.** Enfermedad infecciosa producida por un bacilo ácido-alcohol-resistente, el *Mycobacterium leprae* (bacilo de Hansen). Solo la padece el ser humano. Son infectantes las secreciones nasales y de la cavidad bucal en las formas con compromiso bucofaríngeo.

El compromiso de la esfera otorrinolaringológica puede producirse por: a) diseminación neurógena; b) a través del tracto respiratorio, y c) contacto directo (menos frecuente).

**Epidemiología.** Los focos primitivos pertenecen a la India y Egipto. En América del Norte su incidencia es baja. En América del Sur, las Guayanas son la zona más afectada. En la Argentina es endémica en el Chaco, Formosa, el norte de Misiones y Corrientes y en las provincias de Santa Fe (Castellar) y Córdoba (San Justo).

**Histopatología.** Se caracteriza por un granuloma sin caseificación con células epitelioides rodeadas de un infiltrado linfoplasmocitario con células gigantes y la presencia de bacilos dispuestos en fascículos.

## Manifestaciones otorrinolaringológicas

### Localización nasal

**Manifestaciones clínicas.** La enfermedad, de evolución lenta, se distingue por un período congestivo, una fase de estado y otra cicatrizal.

1. PERÍODO CONGESTIVO. Se exterioriza por epistaxis, sensación de hormigueo, rinorrea serosa o mucopurulenta, obstrucción nasal. Al examen, la mucosa se presenta congestiva, tumefacta, con abundantes secreciones.

2. PERÍODO DE ESTADO (LARGA EVOLUCIÓN). Clínicamente hay abolición de la sensibilidad térmica y dolorosa y epistaxis. En la forma lepromatosa se produce una infiltración subdérmica que agranda la nariz y las orejas, lo que confiere la clásica facies leonina. El engrosamiento del pabellón y del lóbulo de las orejas es un signo valioso. Hay pérdida de la cola de las cejas. En las fosas nasales se observan secreciones purulentas, costrosas y fétidas. La mucosa nasal se presenta de color pálido amarillento, atrófica, sangrante. Pueden observarse nódulos recubiertos de mucosa intacta.

3. PERÍODO CICATRIZAL. Se caracteriza clínicamente por obstrucción nasal y rinorrea serosa o mucopurulenta. Los nódulos se ulceran, lo que acarrea perforación del cartílago septal, que hace que la nariz se desplome sobre el labio.

**Diagnóstico diferencial.** La lepra debe distinguirse de otras enfermedades granulomatosas como la tuberculosis, la sífilis, las micosis profundas, así como de la leishmaniasis y las neoplasias.

### Localización laríngea

Se presenta en general en la forma lepromatosa.

**Manifestaciones clínicas.** Se caracterizan por formas agudas y crónicas, con escalofríos, fiebre, disfonía, disnea y síndrome obstructivo.

El examen clínico revela inflamación y ulceración de las mucosas y nódulos de aspecto irregular.

Evoluciona hacia la pericondritis. La forma crónica puede producir abscesos.

**Diagnóstico diferencial.** Debe hacerse con la tuberculosis, las micosis profundas y las neoplasias.

### Diagnóstico de la lepra en otorrinolaringología

- a) Epidemiológico: anamnesis (se debe tener en cuenta el lugar de procedencia).
- b) Etiológico: se formula a partir de los estudios bacteriológicos y el examen histopatológico con materiales obtenidos del moco nasal, el hisopado del tabique, el raspado del lóbulo de la oreja, y se realiza la intradermorreacción de Mitsuda (lepromina); esta última es negativa en la forma lepromatosa.
- c) Lesional: según la localización y el aspecto de las lesiones.
- d) De actividad lesional: según el aspecto clínico en los distintos estadios evolutivos y la bacteriología.

### Tratamiento

**Médico.** En la forma *multibacilar*, se instaura quimioterapia con dapsona (100 mg/día por vía oral), clofazimina (50 mg/día y un refuerzo mensual de 300 mg, por vía oral) y rifampicina (600 mg una vez al mes).

En la forma *paucibacilar*, se administra dapsona (100 mg/día por vía oral) y rifampicina (600 mg una vez al mes por vía oral por el término de 6 meses).

**Quirúrgico.** Está dirigido a la corrección de las secuelas.



## ACTINOMICOSIS

**Definición.** Es una infección supurativa crónica que produce fístulas externas en las que se encuentran los característicos "granos de azufre". Se disemina sin que las barreras anatómicas puedan impedirlo cuando los comensales bucales endógenos invaden los tejidos de la cara, el cuello, los pulmones y la región ileocecal.

La actinomicosis humana es producida principalmente por *Actinomyces israelii*, bacteria grampositiva anaerobia.

**Histopatología.** Se caracteriza por edema e infiltración mononuclear rodeada de proliferación fibrovascular importante, con zona central de necrosis supurada y presencia de bacterias.

**Manifestaciones clínicas.** Se puede presentar en el área otorrinolaringológica en localizaciones nasal, laríngea y faríngea.

Al comienzo consiste en una lesión indolora, que más tarde se torna dolorosa y caliente.

Al examen se presenta como una tumefacción leñosa cutánea en los tejidos blandos de cabeza y cuello, de color azulado, con tendencia al reblandecimiento, la fistulización y la supuración. Las alteraciones óseas varían desde reacciones subperiósticas menores hasta la osteítis.

La evolución es lenta, con tendencia a la cronicidad. Cura con fibrosis.

**Diagnóstico.** El diagnóstico de la actinomicosis en otorrinolaringología comprende los siguientes aspectos:

- a) Etiológico: se basa en el hallazgo del *Actinomyces* en biopsias y muestras de bacteriología.
- b) Lesional: según las características clínicas.
- c) De actividad lesional: según el aspecto clínico de la lesión y la histopatología.

**Diagnóstico diferencial.** Debe establecerse con la tuberculosis, las enfermedades micóticas y las neoplasias.

**Tratamiento. Médico.** Estriba en la administración de penicilina G sódica, en dosis de 12 a 20 millones de unidades diarias durante 12 días. En pacientes alérgicos a la penicilina se puede optar por tetraciclina, a razón de 0,25 a 5 g cada 6 horas por vía oral o 1 g cada 12 horas por vía intravenosa, durante más de 10 días, o eritromicina, en dosis de 0,25-0,50 g cada 6 horas por vía oral o 15-20 mg/kg (hasta 4 g) por vía intravenosa, aplicados en 30 minutos o más, durante más de 10 días.

**Quirúrgico.** El drenaje de los abscesos y la extirpación de las fístulas son coadyuvantes valiosos.

## SÍFILIS

**Definición.** La sífilis es una enfermedad sistémica con manifestaciones clínicas proteiformes que afecta la piel, las mucosas y las vísceras y cuyo agente causal es una espiroqueta, el *Treponema pallidum*. Se deben considerar en ella tres períodos: primario, secundario y terciario.

**Histopatología.** Una endarteritis obliterativa con engrosamiento concéntrico endotelial es sugestivo de sífilis. En el chancro se pueden ver treponemas e infiltrado linfomonocitario.

## Manifestaciones otorrinolaringológicas

### Localización ótica

El oído puede ser la manifestación aislada o dominante de la enfermedad.

**Histopatología.** Se observa inflamación de la cápsula laberíntica e hidrope-sía endolinfática. En la cóclea, atrofia del órgano de Corti, de la estría vascular y del ganglio espiral; puede haber degeneración de las máculas del utrículo y del sáculo y atrofia de las crestas de los conductos semicirculares.

**Manifestaciones clínicas. SÍFILIS CONGÉNITA.** *Forma precoz* (en niños menores de 2 años). Se registran manifestaciones proteiformes en todos los órganos, sin manifestaciones características.

*Forma tardía.* Se distingue por la tríada de Hutchinson (queratitis parenquimatosas, enfermedad laberíntica, dientes de Hutchinson).

**SÍFILIS ADQUIRIDA.** Se exterioriza por una neurolabirintitis, con hipoacusia neurosensorial profunda de curva plana (fig. 5-5). Hay disfunción vestibular o síndrome cocleovestibular.

## Localización nasal

**Manifestaciones clínicas. PERÍODO PRIMARIO.** Se caracteriza por obstrucción nasal y rinorrea purulenta.

El chancro de inoculación es una pápula única que se indura y ulcera (aparece después de 21 días de incubación). Es una lesión indolora escasamente sangrante. Sus bordes son elevados, firmes, de consistencia cartilaginosa. Asienta en el tercio anterior de la nariz. Existe adenopatía satélite.

Cura sin dejar secuelas en 3 a 6 semanas. La adenopatía persiste más tiempo.

**PERÍODO SECUNDARIO.** Hay escasos síntomas. Puede haber sensación de sequedad. Al examen, pueden verse fisuras en la piel del vestíbulo nasal. La evolución es lenta.

**PERÍODO Terciario.** Se caracteriza por dolor, anosmia, obstrucción nasal, rinorrea mucosanguinolenta y purulenta, que es fétida si hay restos necróticos.

La lesión típica es el goma sífilítico, tumefacción inflamatoria redondeada, roja, revestida de mucosa lisa, que ocupa el piso de las fosas nasales. No responde a vasoconstrictores locales. Más adelante sufre necrosis central y ulceración con formación de sequestros. Después de la eliminación de los sequestros se produce retracción cicatrizal.

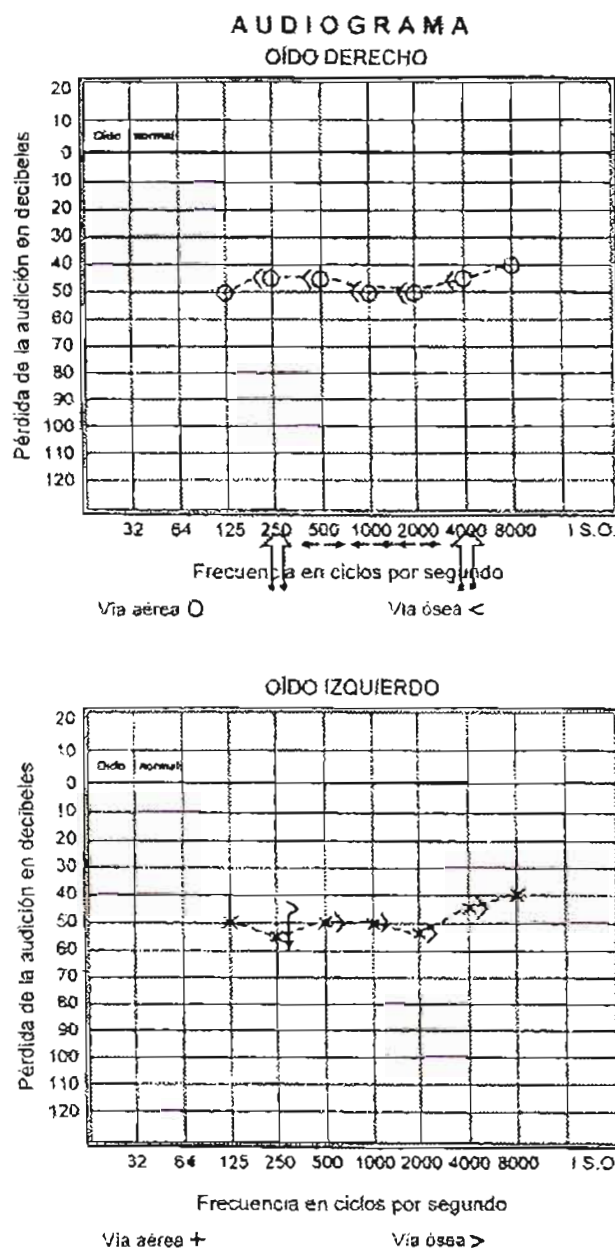


Fig. 5-5. Audiometría tonal en la sífilis adquirida, que revela hipoacusia neurosensorial bilateral plana.

**Diagnóstico diferencial.** La sífilis nasal debe distinguirse de la furunculosis, la erisipela, el herpes, la rinitis diftérica, los hematomas, la ocrea, otras enfermedades granulomatosas y las neoplasias.

### Localización faríngea

**Manifestaciones clínicas.** PERÍODO PRIMARIO. Causa ligera odinofagia y otalgia. El chancro se presenta como una lesión única, pequeña, indurada, de aspecto papuloso congestivo, que luego se ulcera y se cubre de un exudado amarillento. Puede asentar en los labios, las amígdalas, el paladar, y se acompaña de adenopatía satélite.

Cura espontáneamente sin dejar cicatriz al cabo de 20 a 40 días.

PERÍODO SECUNDARIO. Aparecen placas indoloras y erosiones dolorosas y sangrantes, con odinofagia. El examen revela pápulas que se agrandan, coalescen y erosionan y que forman placas blanco grisáceas (placas mucosas), con abundantes espiroquetas, altamente infiltrantes.

Sin tratamiento, evoluciona lentamente erosionando e infectando.

PERÍODO TERCIARIO. Pueden observarse dos tipos de lesiones: goma o sífiloma difuso, indoloras o escasamente dolorosas. El goma es una tumoración única de la pared posterior de la faringe que luego se ulcera y necrosa. El sífiloma se extiende infiltrando el paladar óseo, la rinofaringe y la orofaringe.

Al curar, queda una cicatriz retráctil.

**Diagnóstico diferencial.** Debe hacerse con las aftas y con el herpes.

### Localización laríngea

**Manifestaciones clínicas.** PERÍODO PRIMARIO. Los pacientes refieren sensación de irritación laríngea. Al examen se descubre una lesión tumefacta, infiltrada, en la cara anterior de la epiglotis o en el repliegue aritenoepiglotico (chancro). Es excepcional.

Cura de manera espontánea, sin dejar secuelas.

PERÍODO SECUNDARIO. Se comprueba disfonía persistente y carraspeo. El examen revela eritema (generalizado), placas mucosas e hiperplasia (mayormente en la epiglotis). Otras lesiones pueden consistir en pólipos, pseudopapilomas o condilomatosis.

La evolución es lenta, pero progresiva.

PERÍODO TERCIARIO. Hay síntomas de disfonía, disnea nocturna, disfagia sin odinofagia, hemoptisis. El sífiloma difuso se caracteriza por tumefacciones que se ulceran, de fondo necrótico. El goma es una tumoración única de color ajamorado, que se reblandece con rapidez. Se localiza habitualmente en la subglotis.

Estas lesiones evolucionan a la estenosis cicatrizal.

**Diagnóstico diferencial.** Debe distinguirse de la tuberculosis, la lepra, la leishmaniasis, las micosis profundas y las neoplasias.

### Diagnóstico de la sífilis en otorrinolaringología

- Etiológico:** se basa en la serología (VDRL); el examen directo de campo oscuro es de poco valor en otorrinolaringología debido a la presencia de espiroquetas en la flora normal de la boca.
- Lesional:** aspecto clínico y evolutivo de las lesiones.
- De actividad lesional:** desaparición de las lesiones y negativización de la VDRL.



## Tratamiento

**Períodos primario y secundario.** Cuando la sífilis es de menos de un año de evolución, se la trata con penicilina benzatínica en dosis de 2.400.000 UI por vía intramuscular. Si tiene más de un año de evolución, se administra penicilina benzatínica (dosis anterior) una vez por semana durante 3 semanas.

**Período terciario.** Se administra penicilina G sódica a razón de 12 millones de unidades por vía intravenosa durante 10 días.

En caso de alergia a la penicilina, puede optarse por la doxiciclina, en dosis de 100 mg cada 12 horas por vía oral durante 14 días.

## Sífilis congénita

**Formas clínicas.** *Precoz* (antes de los 2 años). Se manifiesta clínicamente en el área otorrinolaringológica por disfonía y estridor. Al examen se comprueba enrojecimiento difuso y ulceraciones. Simula una sífilis secundaria de gran intensidad.

*Tardía.* Produce síntomas de disfonía, disnea y obstrucción laríngea. El examen puede revelar la presencia de un goma o lesiones hiperplásicas. Evoluciona hacia la cronicidad, con características destructivas.

**Diagnóstico de la sífilis congénita en otorrinolaringología.** Es clínico, serológico y epidemiológico.

**Tratamiento.** Estriba en la administración de penicilina G (50.000 U/kg/dosis cada 12 horas) por vía intravenosa durante 7 días.

## RINOSCLEROMA

**Definición.** Enfermedad infecciosa crónica producida por la bacteria *Klebsiella rhinoscleromatis* (bacilo de von Frisch).

**Epidemiología.** Es más frecuente en Europa, Egipto y América Central. Es rara en América del Sur. Existe predisposición familiar debido probablemente a la convivencia con el paciente.

**Histopatología.** Se observan grandes células plasmáticas (células de Mikulicz) distribuidas irregularmente en la mucosa y la submucosa que contienen bacilos. Hay vasos de neoformación.

**Manifestaciones clínicas.** La afección se localiza primariamente en la nariz y solo por extensión afecta la faringe y la laringe.

En un primer estadio, produce secreciones purulentas y costras, sin fetidez. Se observa una rinitis crónica costrosa.

El segundo estadio se caracteriza por obstrucción nasal y rinolalia. El examen clínico revela nódulos duros e infiltrados que aumentan el tamaño de la nariz (nariz de tapir) y producen obstrucción. En la laringe se localizan en la subglotis, y en la faringe se expanden hacia el paladar, las encías y los labios.

El tercer estadio presenta dolor a la palpación de la pirámide nasal, con presencia de granulomas leñosos.

Por último, el período final se acompaña de síntomas obstructivos por cicatrización retráctil.

La evolución es lenta y progresiva. Las cicatrices producen obstrucción y estenosis.

**Diagnóstico.** Comprende los siguientes aspectos:

- Epidemiológico: se basa en la anamnesis (se debe averiguar la procedencia del paciente).

- b) Etiológico: a partir de los exámenes histopatológico y bacteriológico.
- c) Lesional: es decisivo el aspecto clínico de la pirámide nasal.
- d) De actividad lesional: según el estadio evolutivo.

**Diagnóstico diferencial.** Debe establecerse con la ocena, las micosis, la granulomatosis, las neoplasias, la sífilis y la tuberculosis.

**Tratamiento. Médico.** Se administra ampicilina en dosis de 2 g diarios durante 6 a 8 semanas, o tetraciclina a razón de 30 mg/kg/día.

**Quirúrgico.** De las secuelas retráctiles.

## ENFERMEDADES MICÓTICAS

### CANDIDIASIS

**Definición.** Micosis superficial producida por *Candida albicans*, que es un huésped normal de la mucosa gastrointestinal del ser humano. En circunstancias especiales (inmunocompromiso) produce enfermedad en su forma mucocutánea y menos frecuentemente visceral.

**Histopatología.** Se comprueba una reacción inflamatoria con la presencia del hongo.

**Manifestaciones otorrinolaringológicas. Localización nasal.** Se manifiesta clínicamente por escozor, ardor y prurito en la nariz. El examen clínico revela fisuras y erosiones en la piel de las ventanas nasales.

La curación es rápida (con tratamiento local), sin dejar secuelas.

**Localización bucofaríngea** (la más frecuente). Produce sensación de sequedad y ardor en la boca y odinofagia moderada. Asienta en cualquier lugar de la mucosa bucal. Pueden observarse placas blancas de extensión variable, coalescentes, que se eliminan fácilmente en forma manual y dejan una superficie sangrante (*forma pseudomembranosa*), un eritema difuso, sobre todo en la región mediolingual y en el paladar (*forma eritematosa*), placas más elevadas y difíciles de desprender (*forma hiperplásica*), y manchas blancas o erosiones en las comisuras labiales (*queilitis comisural*).

Cura sin secuelas, pero existe tendencia a la recidiva si persisten las causas.

**Localización laríngea.** Genera disfonía, disfagia y carraspeo frecuente. El aspecto varía según la forma clínica (pseudomembranosa, eritematosa, hiperplásica).

Cura sin dejar secuelas. En niños pequeños puede ser obstructiva.

**Diagnóstico.** El diagnóstico de la candidiasis en otorrinolaringología es de carácter:

- a) Epidemiológico: basado en la anamnesis (se debe pensar en inmunodepresión).
- b) Etiológico: estriba en el hallazgo del hongo en el examen micológico directo, el cultivo, la citología exfoliativa o la biopsia.
- c) Lesional: se considera el aspecto clínico.
- d) De actividad lesional: según los síntomas y signos clínicos.

**Diagnóstico diferencial.** Debe establecerse con patologías alérgicas e inflamatorias y con las avitaminosis, y distinguirse de la leucoplasia vellosa y la lengua saburral.

**Tratamiento.** Localmente, se debe cuidar la higiene bucal y de las prótesis y se realizarán tópicos y buches con nistatina o violeta de genciana.

El tratamiento general estriba en la administración de ketoconazol, itraconazol o fluconazol en dosis de 50 a 200 mg diarios según la gravedad, hasta la de-

saparición de los síntomas. La anfotericina B solo se emplea en las formas viscerales. Es menester proceder además al tratamiento de la enfermedad de base.

## ASPERGILOSIS

**Definición.** Es la infección producida por hongos del género *Aspergillus*, de los cuales los más patógenos para el ser humano son *A. fumigatus* y *A. flavus*. Es, en gran parte, una enfermedad ocupacional que afecta a trabajadores agrícolas. Se han descrito dos formas clínicas: invasivas y no invasivas.

**Histopatología.** Se observa un granuloma compuesto por células gigantes multinucleadas que contienen las hifas septadas del hongo.

**Manifestaciones otorrinolaringológicas.** La forma más común es la otomícosis, pero la infección puede asentar en la nariz y en los senos paranasales (infrecuente). Aparentemente, se produce cuando las condiciones locales y generales del huésped le son favorables (enfermedades previas con alteración tisular, tuberculosis, inmunodepresión, etc.).

El compromiso rinosinusal suele ser unilateral. Los síntomas consisten en secreción nasal mucosa o mucopurulenta, estornudos violentos, cefaleas con neuralgia orbitaria homolateral, disminución de la visión e insuficiencia respiratoria nasal.

El examen clínico revela la presencia de material gelatinoso claro en las fosas nasales y congestión de la mucosa nasal (rinitis vasomotora) de difícil respuesta a los vasoconstrictores locales. La imagen radiográfica es similar a la de sinusitis bacteriana sin compromiso óseo.

Clínicamente se comporta como una rinosinusitis crónica resistente a las medidas terapéuticas. Puede invadir la órbita e incluso el endocráneo.

**Diagnóstico.** El diagnóstico de la aspergilosis en otorrinolaringología es:

- a) Epidemiológico: a partir de la anamnesis; se deben tener en cuenta los hábitos laborales o recreativos vinculados con el ambiente rural.
- b) Etiológico: bacteriológico directo y cultivo; biopsia.
- c) Lesional: la clínica y radiología no son específicas; debe aislarse el hongo.
- d) De actividad lesional: en función de la persistencia de los síntomas y el desarrollo del hongo.

**Diagnóstico diferencial.** Debe hacerse con la rinosinusitis bacteriana crónica, con las manifestaciones de alergia rinosinusal y con otras micosis.

**Tratamiento.** En las formas rinosinuales y bronquiales superficiales, se realizan nebulizaciones con nistatina, en dosis de 20.000 a 40.000 UI en 0,5 ml de agua destilada.

En las formas diseminadas o en la inmunodepresión, se administra itraconazol a razón de 200 mg/día por vía oral (continuando después de la negativización micológica) o anfotericina B, 0,8 a 1 mg/día hasta una dosis total de 2 a 2,5 g por vía intravenosa en suero glucosado.

## PARACOCCIDIOIDOMICOSIS (BLASTOMICOSIS SUDAMERICANA)

**Definición.** Enfermedad micótica producida por *Paracoccidioides brasiliensis*, endémica en América del Sur y en el noroeste de la Argentina. Las primeras manifestaciones suelen aparecer en la mucosa bucofaríngea. Afecta con mayor frecuencia al sexo masculino. Se distinguen una forma cutánea y otra visceral.

**Histopatología.** Se caracteriza por un granuloma con reacción inflamatoria, con células gigantes que contienen los elementos del hongo.



**Manifestaciones otorrinolaringológicas. Localización nasal.** Produce lesiones de la piel y de las mucosas, poco dolorosas. Hay obstrucción nasal y epistaxis.

Al examen clínico se ven costras en las fosas nasales y ulceraciones de bordes infiltrados y fondo granuloso, fácilmente sangrante. Hay infiltrados nodulares de color rojo vinoso y adenopatías cervicales induradas que pueden abscedarse.

Son lesiones de lenta evolución.

**Localización bucofaríngea.** Se caracteriza por lesiones levemente dolorosas con prurito y sequedad bucal. El examen muestra ulceraciones de bordes bien definidos, base indurada y fondo con microabscesos y puntos hemorrágicos (estomatitis moriforme). En los labios se comprueba un edema duro y violáceo (labio moriforme).

La evolución es lenta. Deja como secuela una acentuada fibrosis y atresia del orificio bucal.

**Diagnóstico.** El diagnóstico de la paracoccidioidomicosis en otorrinolaringología es:

- a) Epidemiológico: anamnesis (averiguar procedencia).
- b) Etiológico: examen micológico e histopatológico.
- c) Lesional: según el aspecto clínico.
- d) De actividad lesional: según la evolución clínica y la histopatología.

**Diagnóstico diferencial.** Debe hacerse con otras micosis, con las granulomatosis y con las neoplasias.

**Tratamiento.** Se administra itraconazol, 50 a 100 mg por vía oral durante 6 meses, o ketoconazol, 400 mg por vía oral durante 16 a 18 meses, o anfotericina B, en dosis inicial de 0,6 mg/kg/día (dosis total: 1,5-2,5 g). También pueden usarse sulfonamidas, a razón de 4 a 6 g/día durante varias semanas o 5.000 mg/día de 3 a 5 años por vía oral.

La actividad lesional determina la duración del tratamiento.

## MUCORMICOSIS

**Definición.** Es una micosis profunda de rara aparición. Su agente causal es un hongo perteneciente al orden de los mucorales (comúnmente hallados en frutas, en la harina y en la tierra). No hay pruebas de transmisión entre personas o por medio de animales. Está fuertemente asociada a la diabetes mellitus en situación de cetoacidosis en otros estados que cursan con inmunosupresión (leucemia).

**Histopatología.** Se caracteriza por la invasión de los tejidos y de los vasos sanguíneos por las hifas del hongo, con la consiguiente trombosis, isquemia y necrosis.

**Manifestaciones otorrinolaringológicas.** En la forma rinocerebral, la puerta de entrada es la mucosa nasal, a través de la cual se propaga por contigüidad o a través de los vasos a los senos paranasales o al cerebro.

Produce síntomas de obstrucción nasal, con secreciones mucopurulentas de color pardo, cefalea frontoorbitaria y fiebre. Comienza clínicamente como una rinosinusitis, pero pronto (a los 2 o 3 días) el examen revela costras negras en el tabique y la pared lateral de la nariz (necrosis), con posible perforación septal y proptosis. La radiografía de senos paranasales y la tomografía computarizada muestran el compromiso sinusal.

La evolución es muy aguda y grave, con alto índice de mortalidad.

**Diagnóstico.** La detección de la mucormicosis en otorrinolaringología se basa en los siguientes datos:

- a) Epidemiológico: se deben recabar los antecedentes.
- b) Etiológico: basado en el hallazgo del hongo.
- c) Lesional: según el aspecto clínico.
- d) De actividad lesional: se deben realizar muestreos repetidos para descartar la presencia del hongo.

**Diagnóstico diferencial.** Debe distinguirse del granuloma letal de la línea media, otras micosis profundas y neoplasias.

**Tratamiento.** Es fundamental el control estricto de la enfermedad subyacente. En caso de diabetes, se debe controlar la acidemia.

Para tratar la micosis en sí, se recurre a la anfotericina B, con aumento rápido de la dosis desde 0,6 mg/kg/día a 1 mg/kg/día por vía intravenosa (dosis total 2,5-3 g). Los azoles (ketoconazol, itraconazol, fluconazol) no son eficaces.

Además, se procederá a una cirugía resectiva amplia de las zonas necróticas.

## RINOSPORIDIOSIS

**Definición.** Enfermedad micótica producida por *Rhinosporidium seeberi*, hongo grande, endosporulado. Es endémica en América del Sur en la costa del Pacífico y en el Río de la Plata.

**Histopatología.** Presenta una formación hiperplásica epitelial con edema e inflamación linfoplasmocitaria submucosos que contiene al hongo.

**Manifestaciones clínicas.** Se exterioriza clínicamente por epistaxis y síntomas obstructivos y de rinitis aguda en la localización nasal, y sensación de cuerpo extraño, disfagia, disfonía y eventualmente síntomas obstructivos en la localización faringolaríngea.

Al examen clínico se aprecia una masa sésil o pediculada, roja, polipoidea, de localización más frecuente en el tercio anterior de las fosas nasales (unilateral o bilateral). En su superficie aparecen manchas blanco grisáceas (esporangios).

Puede crecer con rapidez y destruir por completo las fosas nasales y el conducto auditivo externo (en caso de compromiso ótico). Presenta tendencia a las recidivas.

**Diagnóstico.** El diagnóstico de la rinosporidiosis en otorrinolaringología es de carácter:

- a) Epidemiológico: basado en la anamnesis (teniendo en cuenta las zonas endémicas).
- b) Etiológico: micológico directo; el agente no se ha podido cultivar; se realiza biopsia con demostración del hongo.
- c) Lesional: según el aspecto clínico.
- d) De actividad lesional: según la evolución clínica y la histopatología.

**Diagnóstico diferencial.** Debe hacerse con el pólipo sangrante, la angiomatosis, el fibroma nasal, las neoplasias, los granulomas inespecíficos y otras micosis.

**Tratamiento.** Es quirúrgico; se procede a la extirpación de la lesión y cauterización de la base de implantación para evitar recidivas.

## ENFERMEDADES VIRÓSICAS

### FIEBRE HEMORRÁGICA ARGENTINA

**Definición.** Es una enfermedad infecciosa endemoepidémica producida por el virus Junín, de la familia arenavirus, de aparición en época otoñal en la zo-

na noroeste de la provincia de Buenos Aires, el sur de Córdoba, el sur de Santa Fe y el este de La Pampa.

**Histopatología.** El virus daña el epitelio vascular, lo que desencadena una capilaritis generalizada con aumento de la permeabilidad de los vasos y trastornos de la coagulación.

**Manifestaciones clínicas.** Produce un cuadro febril con comienzo semejante al de la gripe, con astenia, epistaxis y hemorragias mucosas.

El paciente presenta una facies abotagada, eritematosa, con las conjuntivas enrojecidas (facies matinal de ebrio). En la boca se observa enantema, ribete y hemorragia gingival, lengua saburral en la zona central y despapilada en los bordes, con temblor fino. Existen adenopatías laterales cervicales.

El curso es habitualmente fatal sin tratamiento.

**Diagnóstico.** El diagnóstico de la fiebre hemorrágica argentina en otorrinolaringología descansa en los siguientes aspectos:

- a) Epidemiológico: se debe averiguar la procedencia.
- b) Etiológico: conversión serológica para anticuerpos fijadores de complemento.
- c) Lesional: según las características clínicas y de laboratorio (leucopenia inferior a 4.000 glóbulos blancos, velocidad de sedimentación globular normal).
- d) De actividad lesional: según los valores de laboratorio y los parámetros clínicos.

**Diagnóstico diferencial.** Debe formularse con otras virosis y con hemopatías.

**Tratamiento.** *Preventivo.* Estriba en la vacunación en zonas endémicas y en la adopción de medidas generales como reposo, dieta e hidratación.

*Específico.* Se administra plasma de convalecientes (250 a 500 ml) en una sola dosis dentro de los primeros 5 días de la enfermedad, y, como coadyuvantes, corticoides, 300 a 1.000 mg/kg/día (hidrocortisona o equivalentes), y vitamina C en altas dosis (10 mg/kg/día).

*De las complicaciones.* Varía según las manifestaciones.

## SÍNDROME DE INMUNODEFICIENCIA ADQUIRIDA (SIDA)

**Definición** Es un síndrome producido por un retrovirus, el virus de la inmunodeficiencia humana (HIV), que desorganiza el sistema inmunitario del organismo al afectar la inmunidad celular y ocasiona la aparición de enfermedades oportunistas de diferente etiología, que son las que le otorgan el perfil característico.

### MANIFESTACIONES OTORRINOLARINGOLÓGICAS

#### Micóticas

**Candidiasis.** Esta micosis superficial es la más frecuente (más del 80% de los pacientes infectados la han padecido alguna vez). Se presenta en la boca, la faringe y la laringe.

Sus características clínicas, de diagnóstico y tratamiento se discutieron con anterioridad (véase pág. 500). Es posible implantar un tratamiento de mantenimiento con un azol (50 mg diarios) durante meses.

**Histoplasmosis.** Es la micosis profunda más frecuente en la esfera otorrinolaringológica. El agente causal es el *Histoplasma capsulatum*.



Se manifiesta clínicamente, según la localización, por disfonía y odinofagia. El examen clínico revela lesiones ulceradas de fondo eritematoso.

Cura sin dejar secuelas en las mucosas. En la piel, si las úlceras son profundas, pueden quedar cicatrices.

El diagnóstico de la histoplasmosis en el sida es histopatológico. El aspecto clínico no es patognomónico. Debe realizarse el diagnóstico diferencial con otras micosis profundas, la tuberculosis y enfermedades granulomatosas.

Se trata con anfotericina B en dosis de 0,6 mg/kg/día por vía intravenosa durante 7 a 15 días. Puede administrarse también itraconazol, 200 mg/día por vía oral, y dosis de mantenimiento durante meses.

## Virales

**Herpes simple (HSV).** La infección por el virus del herpes simple se caracteriza por lesiones muy dolorosas. En el área otorrinolaringológica causa manifestaciones nasales, intraorales o en los labios con formación de vesículas, que se ulceran y se cubren de costras en la piel o permanecen con un exudado blanco en la mucosa bucal. Muestra tendencia a la recidiva y a la diseminación.

El diagnóstico del HSV en el sida es clínico, mediante citología exfoliativa o biopsia, para detectar la presencia de células gigantes multinucleadas. También puede recurrirse al diagnóstico virológico, aunque es de difícil determinación en las vesículas.

Las formas localizadas se tratan con aciclovir por vía oral, en dosis de 1 a 2,4 g diarios por un tiempo no inferior a 15 días. En las formas diseminadas se administran 5 mg/kg/día cada 8 horas durante el tiempo que perduren los síntomas de diseminación; después se continúa por vía oral.

**Leucoplasia vellosa.** Es una afección relacionada con el virus de Epstein-Barr (EBV). Asintomática, se caracteriza por una lesión blanca de aspecto corrugado que asienta con predilección en los bordes de la lengua y que no se desprende con el raspado. Puede aparecer o desaparecer espontáneamente o extenderse. Debe plantearse el diagnóstico diferencial con la candidiasis oral.

El diagnóstico presuntivo de la leucoplasia vellosa en el sida se hace sobre la base del aspecto clínico. El diagnóstico de certeza exige biopsia e hibridación para el EBV.

No requiere tratamiento.

**Papilomavirus (HPV).** Las lesiones por el virus del papiloma humano en la esfera otorrinolaringológica son asintomáticas. Consisten en lesiones papilomatosas que pueden localizarse en cualquier lugar de la mucosa bucal, muy frecuentes en las zonas retrocomisurales. Con el tiempo van apareciendo nuevas lesiones.

Deben distinguirse de formaciones hiperplásicas, traumatismos oclusales y de la papilomatosis florida.

El diagnóstico del HPV en el sida se realiza mediante citología exfoliativa y biopsia (para detectar corpúsculos virales).

El tratamiento estriba en la extirpación o criocirugía de las lesiones.

**Molusco contagioso.** Asintomático, se caracteriza por lesiones papulosas de centro umbilicado en la piel y más raramente en las mucosas, que se extienden con aparición de numerosas lesiones.

El diagnóstico del molusco contagioso en el sida se realiza según su aspecto clínico y mediante la biopsia con la observación del hongo. Debe diferenciarse de otras lesiones dérmicas y de la histoplasmosis diseminada.

No requiere tratamiento. Si son muchas las lesiones pueden extirparse.

**Citomegalovirus (CMV).** No es frecuente en la esfera otorrinolaringológica. Se caracteriza por lesiones muy dolorosas que se localizan en las mucosas oral o nasal (tabique), ulceradas, muy profundas, con bordes sobreelevados. Sin tratamiento tienden a la profundización y extensión.

Debe hacerse el diagnóstico diferencial con otras lesiones ulceradas y con la histoplasmosis.

El diagnóstico del CMV en el sida se realiza mediante biopsia, que revela tejido de granulación con inclusiones víricas.

El tratamiento consiste en administrar ganciclovir, en dosis de 5 mg/kg cada 12 horas durante 14 o 21 días, o foscarnet, en dosis de 90 mg/kg cada 12 horas durante el mismo lapso, ambos por perfusión intravenosa.

## Bacterianas

**Angiomatosis bacilar.** Enfermedad producida por la bacteria gramnegativa *Rochalimaea henselae*, que provoca sangrado de las mucosas y dolor por erosiones secundarias.

Las lesiones son planas o sobreelevadas, rojo azuladas, y asientan en todas las mucosas del tracto gastrointestinal y la piel. Se extienden y multiplican, y pueden coexistir con el sarcoma de Kaposi.

La enfermedad debe diferenciarse de este último y de los hemangiomas.

El diagnóstico de la angiomatosis bacilar en el sida se realiza por biopsia, ya que clínicamente no se puede diferenciar con certeza del sarcoma de Kaposi. El examen histopatológico de extendidos teñidos con hematoxilina-eosina muestra proliferación vascular, capilares congestivos, células endoteliales prominentes, cúmulos de eosinófilos y extravasación sanguínea.

Se trata con antibioticoterapia: roxitromicina (300 mg/día), eritromicina (2 g/día) o doxiciclina (200 mg/día), durante un lapso no inferior a 15 días, y evaluación de la respuesta para continuar hasta la desaparición de los síntomas.

**Gingivoestomatitis ulceronecrosante aguda (GUNA).** De etiología polimicrobiana, asienta en las encías y provoca halitosis y movilidad dentaria. A la inspección se observa necrosis y amputación de las papilas interdentarias, con formación de úlceras y tendencia a la formación de sequestros. Se va extendiendo progresivamente en las encías.

El tratamiento estriba en enjuagues bucales con antisépticos y desbridamiento quirúrgico con extracciones dentarias. Es de resorte del odontólogo.

**Otras lesiones bacterianas: sinusitis/otitis.** Su etiología y sus manifestaciones clínicas son comparables a las de los pacientes inmunocompetentes. En la inmunodepresión hay mayor tendencia a las recidivas y se nota mayor rebeldía a las medidas terapéuticas.

El examen clínico siempre debe acompañarse de métodos complementarios de diagnóstico (radiología, bacteriología, micología) y es menester actuar juntamente con el infectólogo.

## Afecciones neoplásicas

**Sarcoma de Kaposi.** Neoplasia cutaneomucosa consistente en proliferación vascular con formación de lesiones de aspecto angiomatoso que causan molestias inespecíficas y sangrado. El examen clínico revela placas cutaneomucosas planas o sobreelevadas, violáceas, localizadas en la piel o las mucosas. En la boca tienen predilección por el paladar y las encías. Presentan una evolución agresiva, con tendencia a la diseminación.

Debe realizarse el diagnóstico diferencial con la angiomatosis bacilar y con los angiomas.

El tratamiento consiste en la administración de citostáticos en manos de un oncólogo.

**Linfomas.** Pueden desarrollarse en cualquier localización de la esfera otorrinolaringológica. En la boca son más comunes en las encías.

Los síntomas dependen del órgano afectado. Al examen clínico se presentan como tumores de consistencia dura que pueden ulcerarse y necrosarse. Muestran una evolución agresiva y deben diferenciarse de otras neoplasias.

El diagnóstico se basa en la biopsia (las características histológicas varían según el tipo de linfoma).

Se debe realizar quimioterapia con citostáticos en manos del oncólogo.

### Otras manifestaciones inespecíficas

Otras afecciones del área otorrinolaringológica que pueden observarse en el sida son la estomatitis aftosa recidivante, pigmentaciones y el ribete gingival eritematoso.

## ENFERMEDADES PARASITARIAS

### LEISHMANIASIS

**Definición.** Enfermedad producida por cualquier miembro del género de protozoos *Leishmania*. Puede producir síndromes viscerales (kala-azar) o cutaneomucosos (leishmaniasis cutaneomucosa). Esta última es endémica en América latina y en la Argentina se observa en el norte del país. Produce un chancro en la piel que cura espontáneamente. Es frecuente la afectación del área otorrinolaringológica.

**Histopatología.** Se observa una hiperplasia pseudoepiteliomatosa con la presencia del microorganismo.

**Manifestaciones otorrinolaringológicas.** *Localización nasal.* Causa epistaxis, obstrucción nasal y rinitis seca indolora. El examen clínico muestra formaciones rojas de fondo granulomatoso que se ulceran y que asientan en el tercio anterior del tabique y de los cornetes. Destruyen los cartílagos y producen perforación septal con colapso de la nariz (nariz de tapir). La perforación puede extenderse a la piel del labio superior. La evolución es lenta (meses o años).

*Localización faríngea.* Provoca odinofagia y rinolalia. A la inspección se aprecia una lesión granulomatosa, mamelonada, de bordes imprecisos, con reacción cicatrizal del rafe medio del paladar duro (cruz espúndica) y sinequias. También es de evolución lenta (meses).

*Localización laríngea.* Ocasiona disfonía y escasa disnea. El examen clínico muestra lesiones mamelonadas que se ulceran y se cubren de un exudado amarillento. La evolución es lenta.

**Diagnóstico.** La confirmación de la leishmaniasis en otorrinolaringología reside en los siguientes aspectos:

- a) Epidemiológico: anamnesis (se debe recordar la zona endémica).
- b) Etiológico: identificación del agente en hisopados y biopsias; intradermorreacción de Montenegro (específica).
- c) Lesional: según el aspecto clínico.
- d) De actividad lesional: según la clínica y la biopsia.



**Diagnóstico diferencial.** Debe plantearse con la sífilis, la tuberculosis, las neoplasias.

**Tratamiento.** Se encara el tratamiento médico con antimoniales pentavalentes: antimonio de meglumina o estibogluconato sódico, ambos a razón de 10 mg/kg/día por vía oral hasta una dosis total de 600 mg. Asimismo, ha de realizarse la corrección quirúrgica de las secuelas.

## MIASIS

**Definición.** Inflamación producida en tejidos generalmente alterados (tumores, necrosis, etc.) por el desarrollo de larvas de moscas que previamente habían depositado sus huevos en ellos.

**Histopatología.** Existe una inflamación inespecífica.

**Manifestaciones otorrinolaringológicas.** Las zonas más afectadas son los oídos y la nariz, pero también puede desarrollarse en los senos paranasales. Los síntomas dependen de la localización y pueden consistir en prurito, dolor intenso, sensación de movimiento, hipoacusia, insomnio, fiebre, estornudos, obstrucción nasal.

Al examen clínico se observa, en los oídos, secreción piohemática fétida, edema tisular y presencia de larvas y fístulas. En la nariz y los senos paranasales existe rinorrea serohemática y luego purulenta y edema palpebral, y gran cantidad de larvas.

La evolución es tórpida. Pueden sobrevenir complicaciones endocraneanas. Si hubo fístulas dérmicas suelen quedar cicatrices.

**Diagnóstico.** El diagnóstico de las miasis del área otorrinolaringológica es:

- a) Epidemiológico: averiguar hábitos.
- b) Etiológico: visualización de las larvas.
- c) Lesional: características clínicas y presencia de larvas.

**Diagnóstico diferencial.** Debe distinguirse de las micosis profundas y de las neoplasias.

## ENFERMEDADES GRANULOMATOSAS DEL ÁREA OTORRINOLARINGOLÓGICA Y DEL HUESO TEMPORAL

**Definición.** Grupo heterogéneo de enfermedades ligadas por un denominador común, el *granuloma*. Pueden ser un acontecimiento solitario local y seguir una evolución benigna, o representar la manifestación local de una enfermedad generalizada, que a menudo conduce al deceso.

**Clasificación.** La tabla 5-2 ofrece una clasificación de las enfermedades granulomatosas de la esfera otorrinolaringológica.

### ENFERMEDADES GRANULOMATOSAS INFECCIOSAS

La tuberculosis —considerada el prototipo de los trastornos granulomatosos—, la lepra, la sífilis, las enfermedades micóticas y otras se discuten en apartados anteriores de esta misma sección.

### GRANULOMATOSIS DE WEGENER

**Definición.** Vasculitis necrosante granulomatosa caracterizada por la siguiente tríada: 1) lesiones granulomatosas y necrosantes de las vías aéreas su-

Tabla 5-2. Enfermedades granulomatosas del área otorrinolaringológica y del hueso temporal.

<b>Enfermedades infecciosas</b>	
	Bacterianas
	Tuberculosis
	Lepra
	Sífilis
	Micóticas
	Histoplasmosis
	Otras
	Nocardiosis
<b>Granulomas no infecciosos y trastornos relacionados</b>	
	Granulomas por cuerpo extraño
	Granuloma por prótesis en oído medio
	Granuloma colesterínico
	Granulomatosis de Wegener
	Poliarteritis nudosa
	Sarcoidosis
<b>Otros trastornos</b>	
	Histiocitosis

periores e inferiores; 2) angitis necrosante generalizada que afecta los pequeños vasos, y 3) glomerulonefritis necrosante focal.

No tiene predilección por sexo y se presenta de la segunda a la sexta década de la vida (la edad promedio de los pacientes es de 47 años).

**Formas clínicas.** Existen una forma localizada, de mejor pronóstico (entraña un 20% de mortalidad a los 5 años), y otra generalizada, de pronóstico ominoso (sin tratamiento, mortalidad del 82% al año y del 90% a los 2 años).

**Manifestaciones clínicas. Generales.** El paciente padece mal estado general, astenia, sudación nocturna, artralgias migratorias, trastornos dermatológicos (48% de los casos), pérdida de peso. El tiempo aproximado entre la presencia de estos síntomas y la configuración diagnóstica es de 5 a 12 meses.

**Compromiso otológico.** Se observa en casi el 40% de los pacientes, y en una minoría puede ser la primera manifestación. Se exterioriza por:

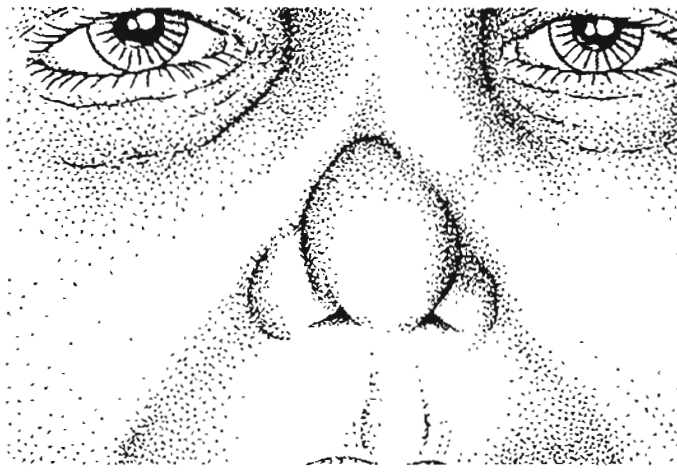
- Otopatía serosa, presente en un 90% de los casos, secundaria a disfunción tubaria. La sobreinfección bacteriana puede provocar otitis media supurada, crónica simple u otomastoiditis crónica.
- Vasculitis (43%), que compromete los vasos cocleares. Los depósitos de complejos inmunitarios en la cóclea y el compromiso granulomatoso coclear pueden causar hipoacusia neurosensorial o laberintitis.
- Parálisis facial (5%), asociada a otitis media crónica. La descompresión del VII par no mejora el cuadro, que sí se mitiga con citostáticos.

**Otras.** Hay formas nasales (fig. 5-6) y faríngeas.

**Diagnóstico.** Se basa en el cuadro clínico, los exámenes de laboratorio y la anatomía patológica.

El laboratorio revela anemia, leucocitosis, aumento de las plaquetas, eritrosedimentación acelerada, incremento de inmunoglobulinas (IgA, IgG) y presencia del anticuerpo anticiriplasmático de neutrófilos (ANCA).

Fig. 5-6. Granulomatosis de Wegener de localización nasal.



La positividad del ANCA no es determinante, ya que no reemplaza a la histología. Es de utilidad para el diagnóstico de la enfermedad (formas localizadas), en casos en que no se puede efectuar el estudio histopatológico y para determinar la evolución y extensión de la enfermedad y la remisión espontánea o por tratamiento.

El examen histopatológico revela la presencia del granuloma necrosante.

**Diagnóstico diferencial.** Ha de hacerse con las siguientes entidades:

- a) Enfermedades granulomatosas sin vasculitis: tuberculosis, sífilis, blastomycosis.
- b) Enfermedades no infecciosas: sarcoidosis, granuloma letal de la línea media (ausencia de vasculitis), granuloma linfóideo (ausencia de células gigantes; presencia de células linfocíticas atípicas).
- c) Poliarteritis nudosa: vasculitis de vasos de mediano calibre (la vasculitis produce el daño renal; en cambio, en la granulomatosis de Wegener, este se debe a la granulomatosis).
- d) Síndrome de Goodpasture: no hay granulomas ni afecta las vías aéreas.

**Tratamiento.** Estriba en la administración de corticoides, sobre todo en la fase aguda (prednisona, 60 a 80 mg/día durante 6 meses a 1 año), y de ciclofosfamida (fármaco de elección; promedio: 50 mg/día). Es necesario un control estricto de esta por efectos colaterales tales como leucopenia, cistitis hemorrágica y disfunción gonadal.

Se realizará asimismo el tratamiento quirúrgico de las secuelas: senos paranasales, descompresión del nervio óptico, resección de estenosis.

## POLIARTERITIS NUDOSA

**Definición.** Vasculitis necrosante que involucra a las arterias de pequeño y mediano calibre. No es un trastorno granulomatoso en sentido estricto, se puede confundir con la granulomatosis de Wegener y produce alteraciones auditivas.

Su incidencia es de un caso cada 100.000 adultos de edad mediana. Predomina en el sexo masculino y no se conoce su etiología.

**Manifestaciones clínicas.** El compromiso del oído y del hueso temporal complica la evolución en una minoría de los pacientes. En casos excepcionales, la hipoacusia puede ser la manifestación inicial de la enfermedad. Otras veces hay otitis media secretora, por la antigenemia concomitante.

**Diagnóstico.** El antígeno de superficie de la hepatitis B es poco frecuente en pacientes con enfermedad otológica. La arteriografía puede demostrar estrechamiento segmentario y aneurismas. Debe realizarse biopsia.

**Tratamiento.** Se administran corticoides, así como algunos agentes citostáticos en el tratamiento de la enfermedad progresiva.

## SARCOIDOSIS

**Definición.** Es una granulomatosis sistémica de etiología desconocida, cuyo mecanismo fundamental sería la vasculitis. Los sitios más comprometidos



son los pulmones, los linfáticos regionales, el bazo y el hígado. Puede afectar el sistema auditivovestibular a cualquier nivel. El compromiso otológico es infrecuente. Se han señalado como mecanismos fisiopatogénicos probables la inflamación granulomatosa directa del temporal, la compresión del VII par debida a sarcoidosis meníngea y la infiltración directa de células cerebrales.

Se observa en cualquier grupo etario y muestra mayor incidencia en mujeres entre los 29 y 50 años.

**Histopatología.** Se observa infiltración perivascular de linfocitos y degeneración axónica del VII y VIII par.

**Manifestaciones clínicas.** Provoca hipoacusia neurosensorial (sin patrón audiométrico) unilateral o bilateral, de intensidad variable. En el 40% de los casos hay afectación del VII par.

**Diagnóstico.** Se basa en los datos del laboratorio.

**Tratamiento.** Los pacientes con enfermedad progresiva crónica deben recibir corticoides. En muchos casos se produce la remisión espontánea.

## HISTIOCITOSIS

**Definición.** Grupo de enfermedades de etiología indeterminada, evolución incierta y prolongada, que afectan fundamentalmente a niños y a adultos jóvenes, caracterizadas por producir una hiperplasia reticulohistiocitaria con tendencia a la proliferación granulomatosa.

**Formas clínicas.** *Formas diseminadas.* Comprenden la enfermedad de Letterer-Siwe, la más aguda y maligna, y la enfermedad de Hand-Schüller-Christian, que ocupa una posición intermedia.

*Forma localizada.* Consiste en el granuloma eosinófilo, la más benigna de estas entidades.

### Granuloma eosinófilo

Es el proceso más benigno del grupo de histiocitosis. Afecta fundamentalmente a niños y jóvenes. Predomina en el sexo masculino. Invade selectivamente el tejido óseo y pulmonar.

Cualquier hueso del organismo puede hallarse implicado, pero parece existir cierta predilección por los huesos del cráneo, en el siguiente orden: frontal, parietal, occipital y temporal, seguidos por las vértebras, los huesos de las extremidades y la pelvis.

**Histopatología.** Se caracteriza por una hiperplasia reticulohistiocitaria con tendencia a la proliferación granulomatosa combinada con infiltración de leucocitos eosinófilos.

**Manifestaciones clínicas.** La localización temporal y la mastoidea en particular pueden presentarse bajo la forma de una mastoiditis con tumefacción retroauricular o una otorrea crónica, mucopurulenta o serosanguinolenta.

Es importante señalar la resistencia relativa de la cápsula laberíntica a la invasión del granuloma. Todos los demás huesos, incluidos los huesillos timpánicos, el anillo timpánico y la mastoidea completa, pueden ser destruidos por la enfermedad.

Radiológicamente se observa una imagen lacunar, clara, homogénea, sin estructura ni reacción ósea periférica; los contornos están bien dibujados y presenta forma redondeada, ovalada o policíclica. Esta lesión es el testimonio de una osteocitosis importante por infiltración histiocitaria.

La detección de un granuloma eosinófilo de hueso impone:

- a) La investigación de otras localizaciones óseas, viscerales o cutáneas.
- b) Una vigilancia prolongada, pues si bien gran número de ellos desaparecen sin secuelas, algunos son la primera manifestación de una forma diseminada (fig. 5-7).

**Pronóstico.** Depende de la edad de aparición de los primeros síntomas, del número de órganos o tejidos afectados y de los síntomas iniciales.

**Tratamiento.** *Niños mayores de 5 años.* La lesión solitaria se aborda con tratamiento quirúrgico o radioterapia.

En caso de recidiva, el granuloma histiocitario se trata con quimioterapia (sulfato de vinblastina), en tanto que el granuloma xantomatoso es sometido a cirugía.

*Niños de 3 a 5 años.* La lesión solitaria se trata mediante cirugía o radioterapia, y la forma diseminada, con sulfato de vinblastina.

*Niños menores de 3 años.* Se administra sulfato de vinblastina tanto para la lesión solitaria como para la forma diseminada.

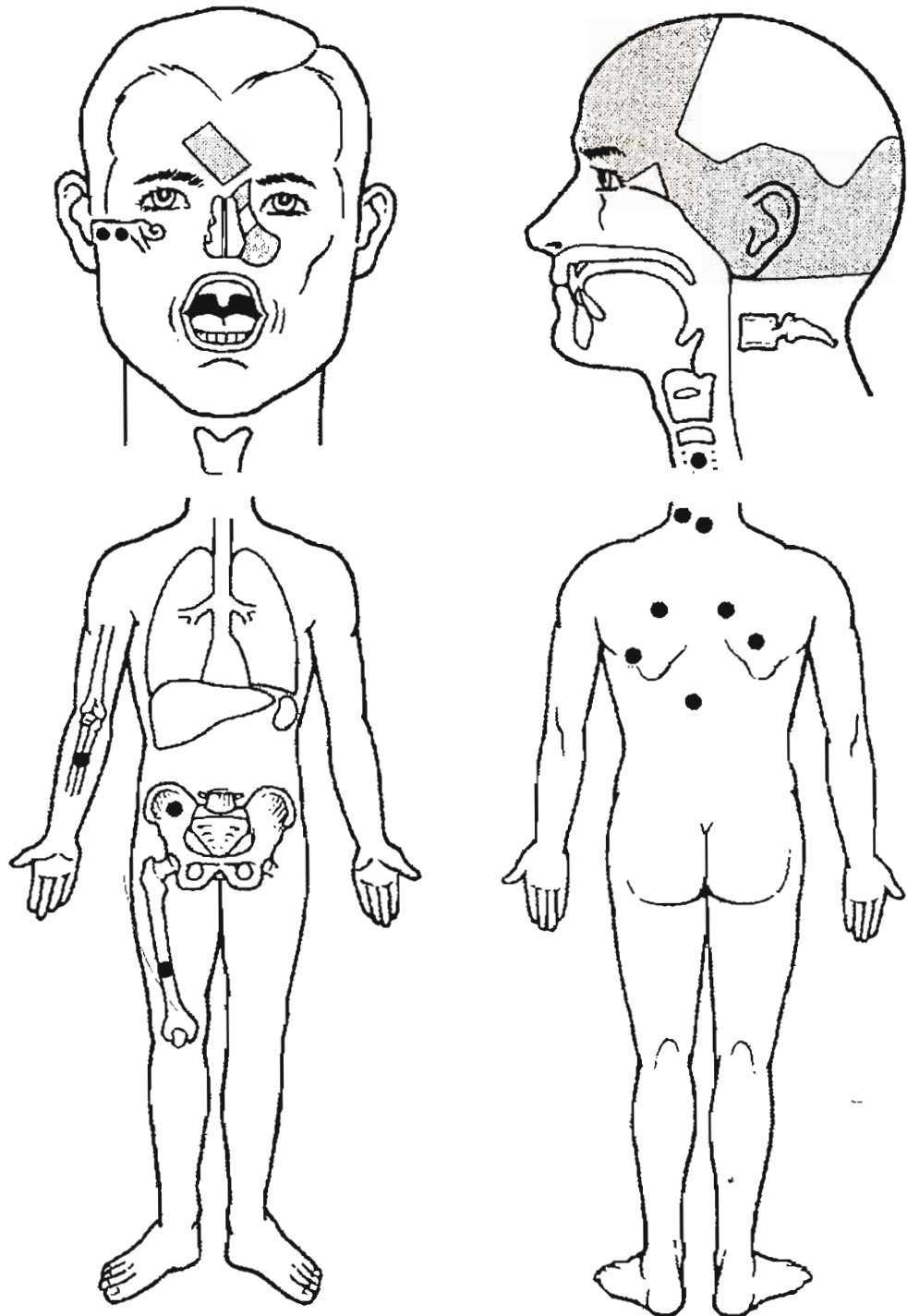
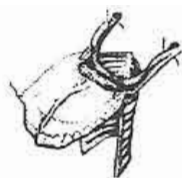

Fig. 5-7. Principales localizaciones de la histiocitosis.



S E C C I Ó N 6

# Miscelánea

*Fisuras de labio y de paladar*

*Parálisis facial*

*Patología de la articulación temporomandibular*

*Patología de las glándulas salivales*

*Traumatismos craneofaciales*

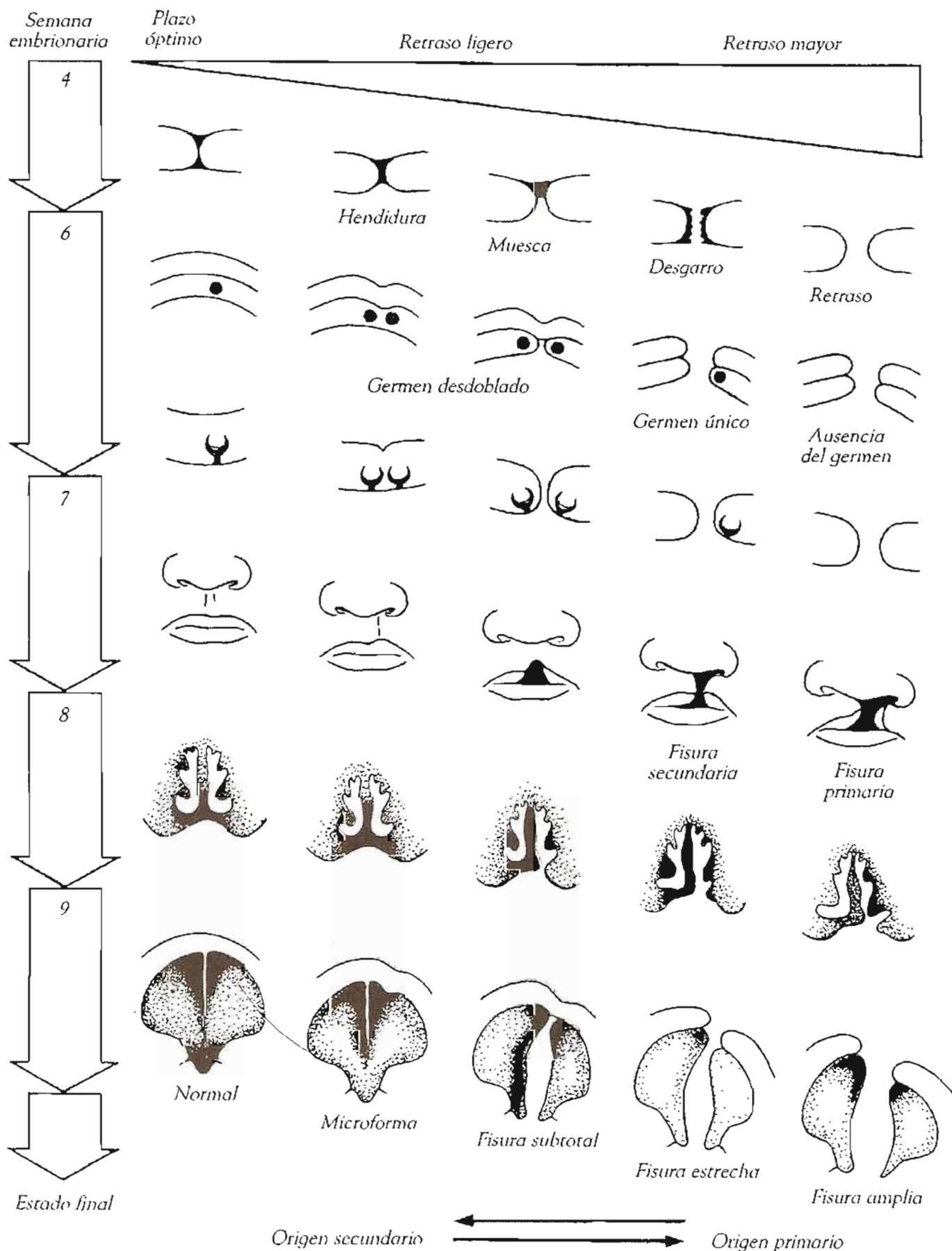
*Neuralgias y algias craneofaciales*



Fig. 6-1. Serie teratogénica de los distintos tipos de fisura labioalveolopalatina según Pfeifer. (Tomada de Horch HH: *Cirugía Oral y Maxilofacial*.)

## FISURAS DE LABIO Y DE PALADAR

La fisura labioalveolopalatina es una malformación congénita que afecta el desarrollo de los tejidos duros y blandos; la hendidura maxilar, el desequilibrio muscular y la hipoplasia ósea producen alteraciones en el crecimiento de la cara (fig. 6-1). Las conductas terapéuticas tratan de establecer nuevos equilibrios musculares con la finalidad de dirigir, estimular y guiar el crecimiento facial, pero sus resultados estéticos y funcionales solo podrán evaluarse a distancia una vez que este haya finalizado.



**Consideraciones anatomopatológicas.** Embriológicamente, en la cavidad bucal primitiva, entre los días 37 y 55 de vida intrauterina, se producen tres fenómenos relacionados entre sí: cambia la orientación de la extremidad cefálica, se horizontalizan los procesos palatinos y la lengua desciende hacia la cavidad bucal. Esta concordancia embriológica entre la lengua y el velo permite comprender el papel de este en la estática normal y patológica del mazo lingual, importante motor interno del crecimiento facial. Este complejo linguofaringohioideo integra dos de los sistemas musculoaponeuróticos que siempre se encuentran afectados en las fisuras de paladar —el profundo o velofaríngeo y el lingual—, mientras que la afección del sistema musculoaponeurótico orofacial o superficial dependerá del compromiso labial.

El desequilibrio muscular producido por la malformación es responsable de deformaciones secundarias, las cuales son progresivas y se ven influidas por el crecimiento crancomaxilofacial y la hipoplasia congénita. (Se debe recordar que la forma general de un hueso y su adaptación morfofuncional están ligadas a la orientación general de la musculatura: el desarrollo neuromuscular precede al desarrollo óseo.)

Si analizamos uno de los tipos malformativos más comunes como es la fisura unilateral total con división palatina, vemos que la hendidura divide al maxilar en dos fragmentos de diferente tamaño, uno más grande y otro más pequeño. En el sector anterior del maxilar, los músculos tomarán inserción solamente en el fragmento mayor (que incluye la espina nasal) y producirán un tironeamiento hacia el lado no afectado. También el crecimiento septal, cuya dirección es hacia abajo y adelante, influirá en este hemimaxilar con su potencial de crecimiento propio. Todo esto se traduce clínicamente en una deformación y desviación hacia el lado no afectado del maxilar y de la cara en los planos horizontal y frontal.

Pero el que origina las principales alteraciones óseas es el pequeño fragmento maxilar que no tiene inserciones musculares y no recibe el estímulo del crecimiento septal (según algunos autores sería el origen de la hipoplasia). Este hemimaxilar hipoplásico de menor tamaño sigue la desviación del conjunto y se desplaza en forma concéntrica hacia el lado no afectado, lo que se hace mucho más notorio alrededor del tercer mes de vida (fig. 6-2).

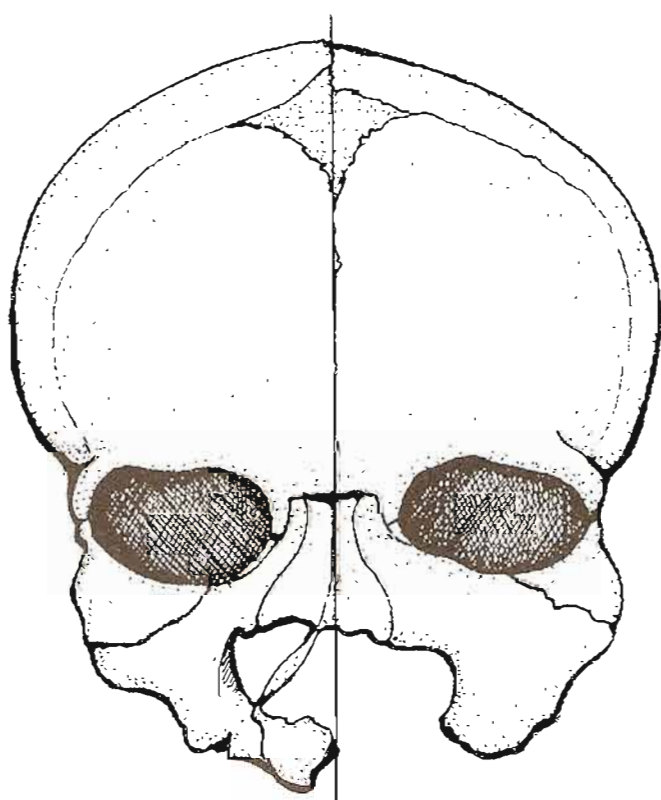


Fig. 6-2. Deformaciones óseas en la fisura labioalveolopalatina

Fig. 6-3. Desviación lateral de las apófisis pterigoides.  
1 y 2, músculos pterigoideos;  
3, cincha muscular interrumpida.

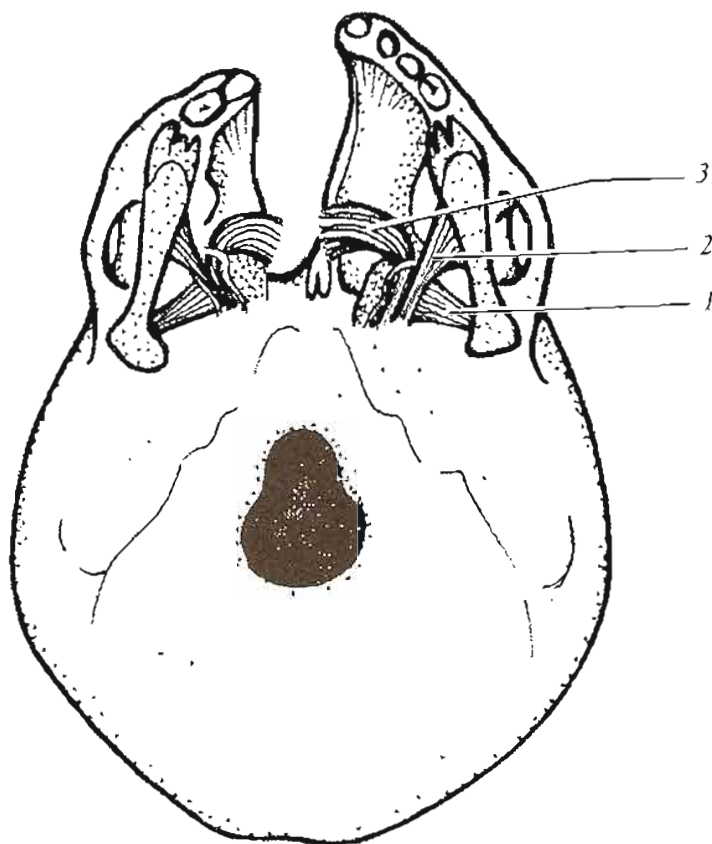
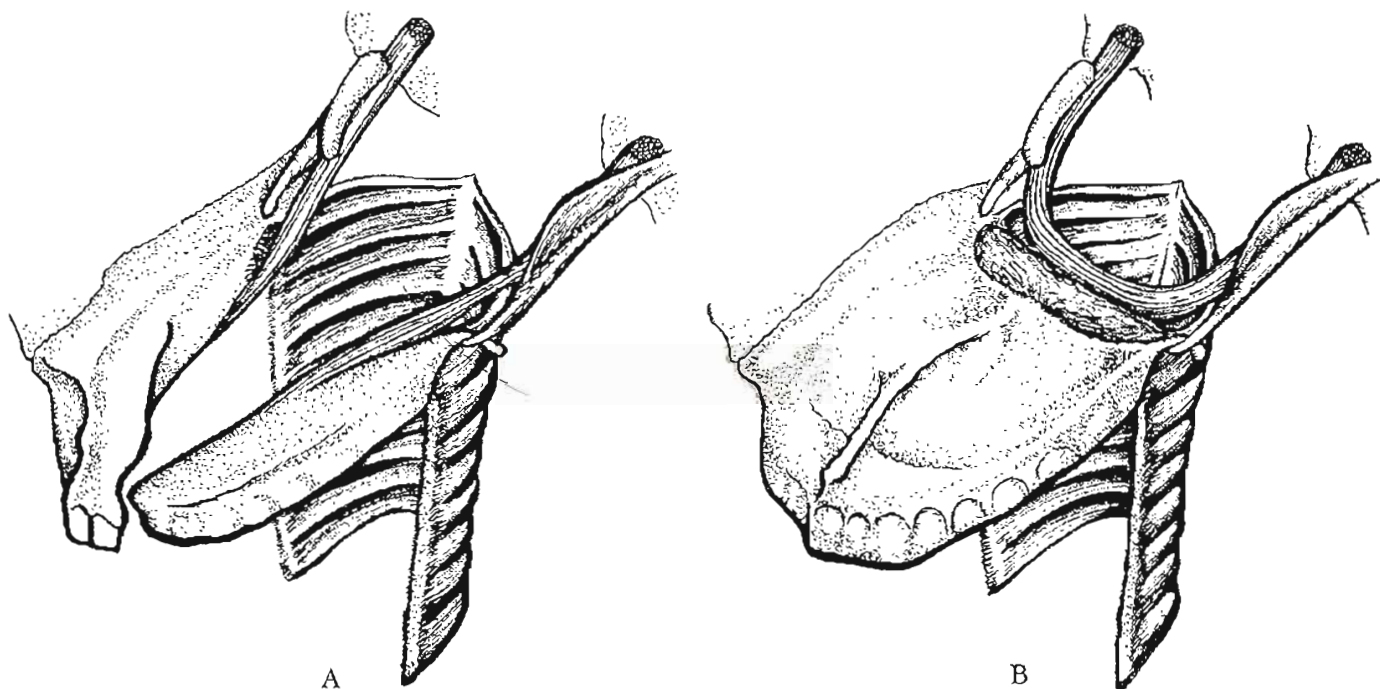


Fig. 6-4. A. Disposición muscular en la fisura labioalveolopalatina, donde se observa ausencia de aponeurosis; la inserción muscular se realiza directamente en el hueso palatino.  
B. Cincha normal con aponeurosis.

Las apófisis pterigoides, que normalmente forman las paredes laterales de la rinofaringe, son atraídas hacia afuera por los músculos pterigoideos, acción a la cual no se oponen los músculos del velo dividido (fig. 6-3). Ello provoca una separación de ambas apófisis, lo que se traduce clínicamente por una rinofaringe de forma triangular más amplia en sentido transversal.

Cabe recordar que en un paciente con fisura labioalveolopalatina los elementos anatómicos difieren en posición y estructura. Es notoria, por ejemplo, la ausencia de aponeurosis palatina (los músculos se insertan directamente en el borde óseo del palatino) (fig. 6-4).





Todas estas alteraciones anatómicas, la disposición muscular, la distorsión y desplazamiento de las estructuras osteocartilaginosas, la ausencia de separación entre la boca y las fosas nasales, sumadas a los problemas de la fisiología de la lengua, van a ser responsables de trastornos funcionales de la región maxilofacial que afectan la masticación, la deglución, la succión, la respiración, la audición y la fonación.

Por otra parte, es importante el patrón de crecimiento facial, dado que la malformación puede agravarse según el biotipo: mesofacial, braquifacial o dolico-facial.

## CLASIFICACIÓN DE LAS FISURAS LABIOALVEOLOPALATINAS

A lo largo del tiempo, numerosos autores desarrollaron sistemas de clasificación originales y diversos, basados en hallazgos clínicos y anatómicos (Veau, Davies y Ritchie) o en la evolución y el modo de crecimiento de los tejidos que forman el paladar primario y secundario (Fogh-Andersen, Stark, Kernahan, Vilar Sancho, Schuchardt, Millard). Nosotros, por su practicidad, hemos adoptado la representación gráfica de las fisuras descritas por el Dr. William Olin, quien las divide en cuatro grupos (labio, paladar, labio/paladar y reborde) con sus distintas variantes (completa e incompleta, derecha e izquierda, etc.) (fig. 6-5).

Lamentablemente, no existe una clasificación ideal; quedan muchas variantes (fisuras submucosas, malformaciones asociadas, fisuras raras, ancho y largo de las distintas regiones fisuradas, etc.) que obligan a completar la historia clínica describiendo cada caso en particular.

## TERAPÉUTICA

La atención de un niño fisurado debe enfocarse por medio de un trabajo en equipo multidisciplinario e interdisciplinario que integre al pediatra, el genetista, el otorrinolaringólogo, el odontólogo (odontopediatra, ortopedista/ortodoncista), el cirujano, el psicólogo, el fonoaudiólogo y, de alguna manera u otra, a todos aquellos que tendrán que participar en la rehabilitación del paciente, incluida la familia.

En las fisuras que afectan el paladar, la alimentación es uno de los principales problemas del niño al nacer, el cual a menudo se procura solucionar colocando una sonda nasogástrica. Si el examen neonatológico revela que estamos ante un recién nacido normal, con un buen reflejo de succión y deglución, la presencia de una fisura por sí misma no es indicación para la colocación de una sonda. En otras ocasiones se recurre a la alimentación artificial con tetinas especiales (fig. 6-6).

Un elemento indispensable para una buena alimentación es la confección de una ortesis: conjunción de prótesis (reemplaza parte del maxilar ausente) y ortopedia (estimula, dirige y guía el crecimiento facial) (fig. 6-7, A). Esta placa palatina permitirá el uso de una tetina normal o, idealmente, la lactancia materna, con sus ventajas inmunológicas, nutricionales y afectivas, además de traer aparejado un mejor trofismo de la musculatura (fig. 6-7, B).

## Cirugía

El diagnóstico y el objetivo final del tratamiento son uno solo; sin embargo, hay diversas escuelas que difieren en lo atinente a la oportunidad del tiempo quirúrgico y del tratamiento ortopédico. Sin realizar un análisis de cada una de ellas, resumiremos brevemente nuestro esquema de trabajo en el centro de dismorfosis maxilofaciales.

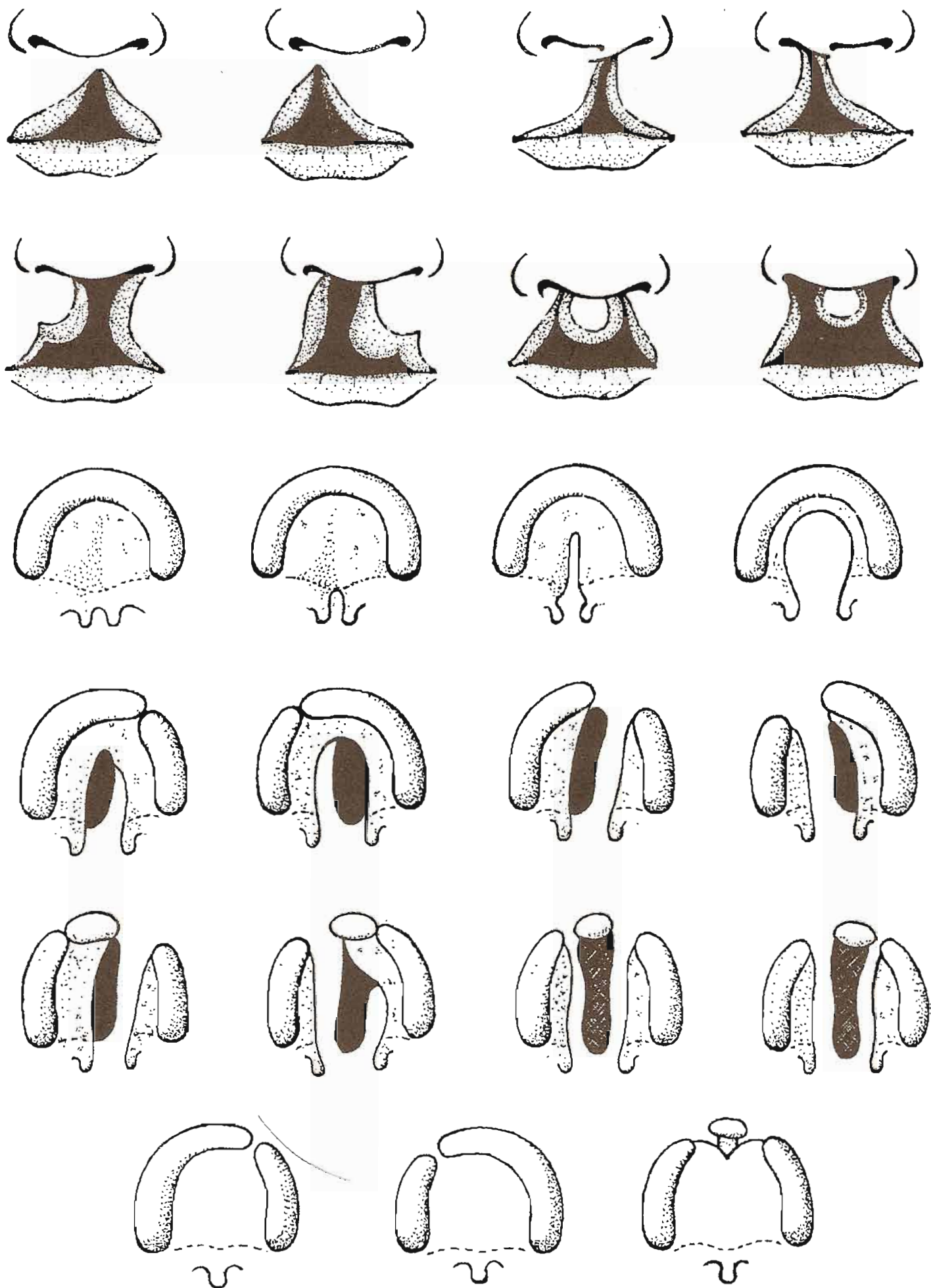
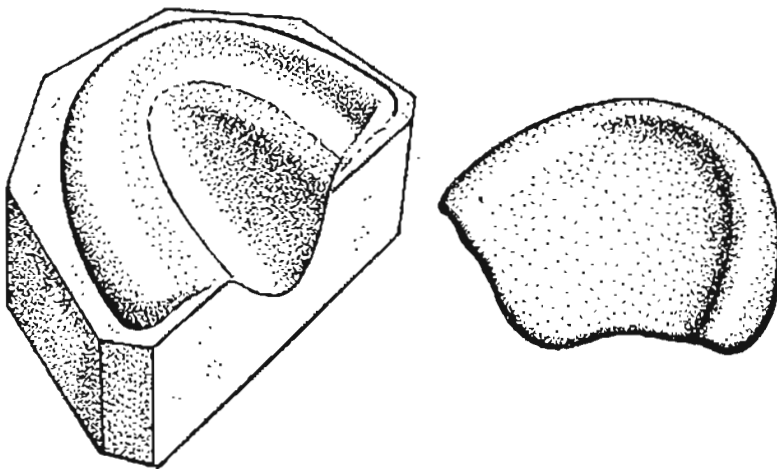
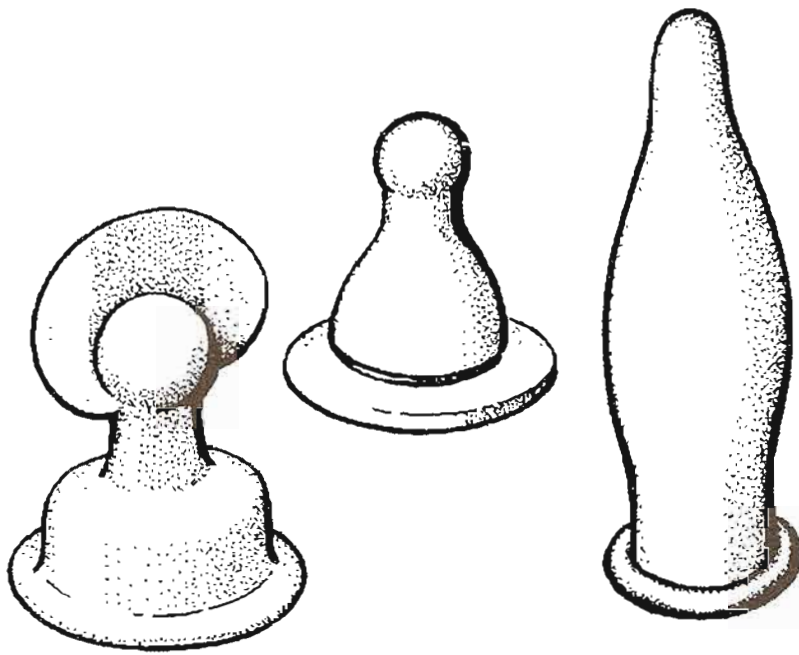
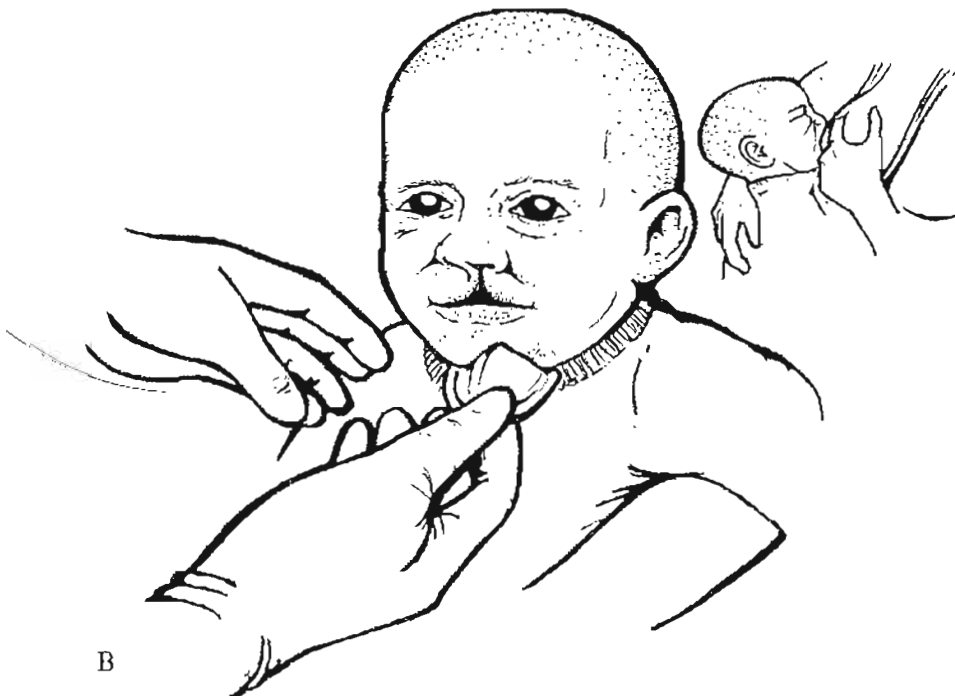

Fig. 6-5. Clasificación de las fisuras labioalveolopalatinas según William Olin.

Fig. 6-6. Diferentes tipos de tetinas para recién nacidos con fisura labioalveolopalatina.



A



B

Fig. 6-7. A. Ortesis palatina. B. Niño con la ortesis alimentándose de su madre.



Para la terapéutica seguimos la escuela francesa de René Malek y Jean Psaume, cuyo método consiste en un tratamiento ortopédico-protésico con una placa palatina instaurada desde el nacimiento y una cirugía del paladar blando primaria y precoz. La escuela de los doctores Psaume y Malek sigue los principios de quien fuera su maestro, Victor Veau (primer cirujano que realizó la sutura muscular del paladar): la reconstitución lo más precoz posible de la anatomía normal.

En una fisura completa se sigue la siguiente cronología (fig. 6-8): a la edad de tres o cuatro meses se realiza el cierre funcional del paladar blando, y a los seis meses de edad se repara el labio y se realiza también el cierre del paladar duro con un plano nasal (sin despegar la fibromucosa), para terminar así la cirugía primaria antes que el niño cumpla el primer año de vida.

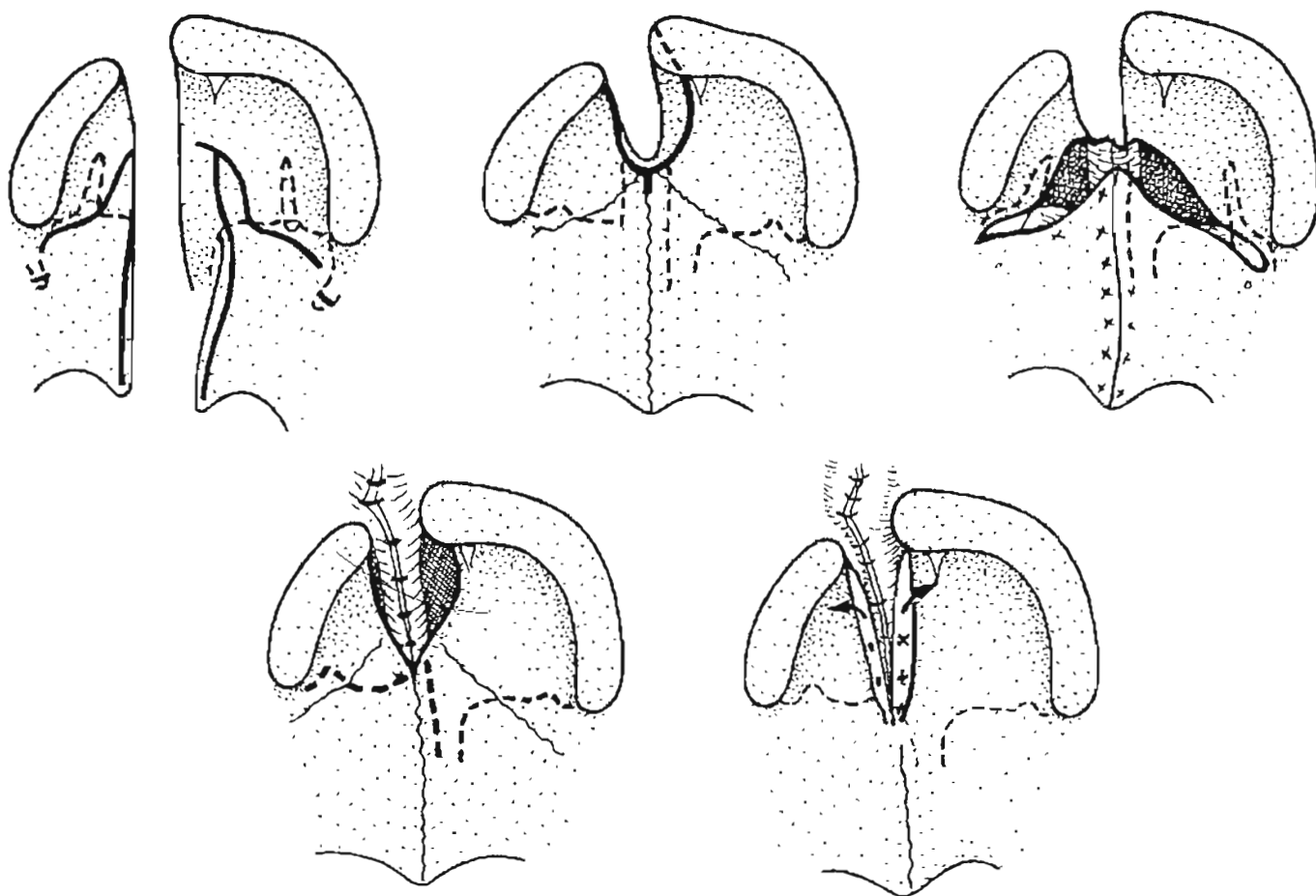
Si es necesario, a los cinco años de edad se completa el cierre del paladar duro (en el caso de una fístula residual), y en el mismo tiempo quirúrgico puede realizarse una faringoplastia para mejorar la fonación.

Los tiempos quirúrgicos finalizan en la adolescencia, luego del pico de crecimiento prepuberal, con la cirugía que el caso requiera (osteotomía, queilorrinoplastia, etc.).

Al operar el paladar antes que el labio, el objetivo principal es restablecer primariamente un equilibrio labiolingual favorable (fig. 6-9). Al corregir precozmente la situación posterior de la lengua e impedir su penetración en la rinofaringe, mejora la presión endobucal sobre los fragmentos maxilares, lo cual permite un mayor equilibrio al reconstruirse ulteriormente la cincha muscular orofacial. Todo ello repercutirá favorablemente sobre la posición de los fragmentos y el crecimiento.

Teóricamente, la veloplastia debería hacerse en el nacimiento. Sin embargo, es difícil desde el punto de vista técnico pues los muñones velares están muy separados y poco desarrollados. Esta situación anatómica mejora a partir de los tres meses.

Fig. 6-8. Pasos de la técnica quirúrgica del cierre funcional del paladar blando con reconstrucción del piso nasal.



El equilibrio yugolabiolingual es necesario para obtener un buen desarrollo osteodentario. Se debe tratar de evitar, por ende, el efecto iatrogénico posquirúrgico de la hiperpresión del labio. Es por ello que la queiloplastia se realiza dos meses después, para permitirle a la lengua una fisiología normal después de la veloplastia. Este equilibrio de los músculos velofaríngeos y del complejo lingual balanceará mejor las fuerzas al reconstruirse la cincha muscular orofacial.

En la reconstrucción del labio, para evitar una tensión transversal excesiva, la queiloplastia deberá respetar el largo de este y restablecer una perfecta cincha muscular, incluida su inserción en la espina nasal anterior. Estas premisas son comunes a todas las técnicas; nosotros, para la marcación en la piel, utilizamos una técnica de colgajos triangulares (Malek-Tennisson) (fig. 6-10).

Un gesto iatrogénico que debe evitarse en la primera cirugía es el levantamiento de la fibromucosa palatina. Sin embargo, para facilitar el desarrollo de las funciones y para la adquisición de una fonación normal, es necesario el cierre completo de la fisura. Diferir este tiempo como lo propone Schwekendiek no es lo ideal (autores modernos han demostrado malos resultados fonéticos). Es por ello que el cierre de la bóveda se realiza en el mismo tiempo quirúrgico que la queiloplastia, utilizando solamente la mucosa nasal (técnica de René Malek), lo cual, dada la fragilidad de los tejidos y la variabilidad de los casos clínicos, conlleva evidentemente un riesgo de fístula residual.

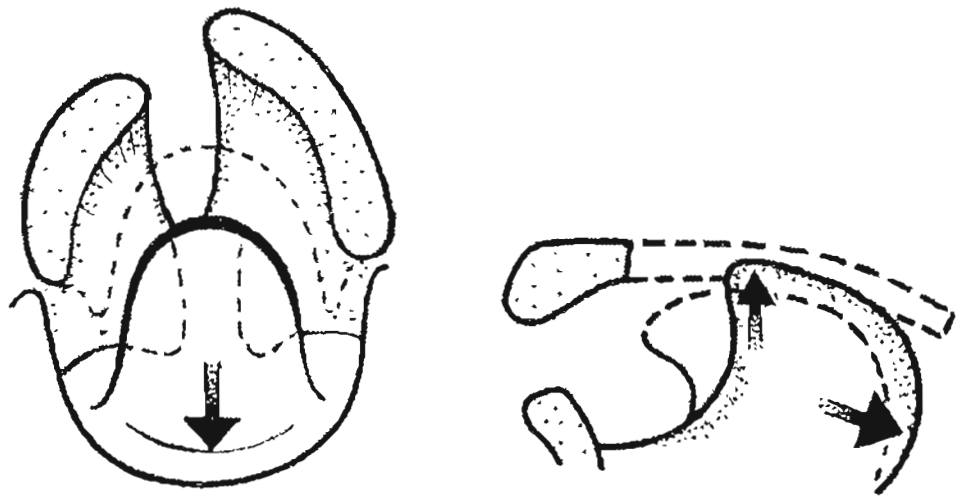


Fig. 6-9. Posición lingual retrusiva en la fisura labioalveolopalatina.

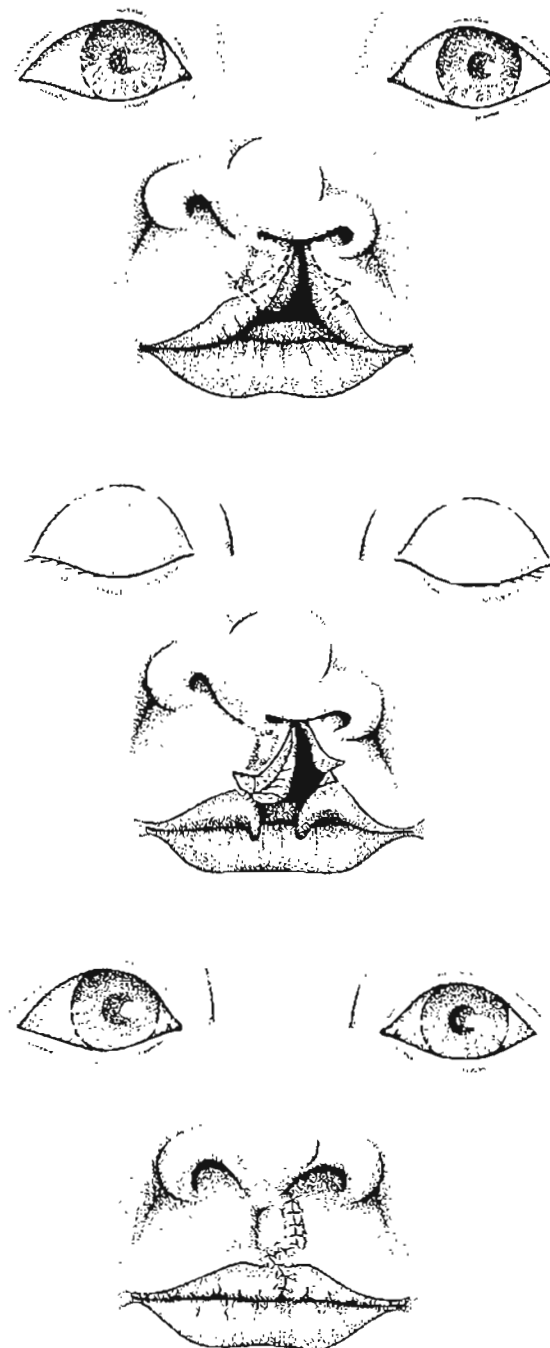


Fig. 6-10. Técnica de colgajos triangulares.

Este método, concebido en un principio para evitar la endogracia anterior, ha confirmado tras 15 años sus beneficios en el plano morfológico, estético y funcional (audición y fonación). Además, no hemos mencionado otra ventaja capital, que es la de acortar el tiempo quirúrgico, tan importante en un niño portador de una malformación tan visible.

## PARÁLISIS FACIAL

El estudio de un paciente que padece parálisis facial debe encararse sabiendo que esta no es más que un síntoma de una afección adyacente.

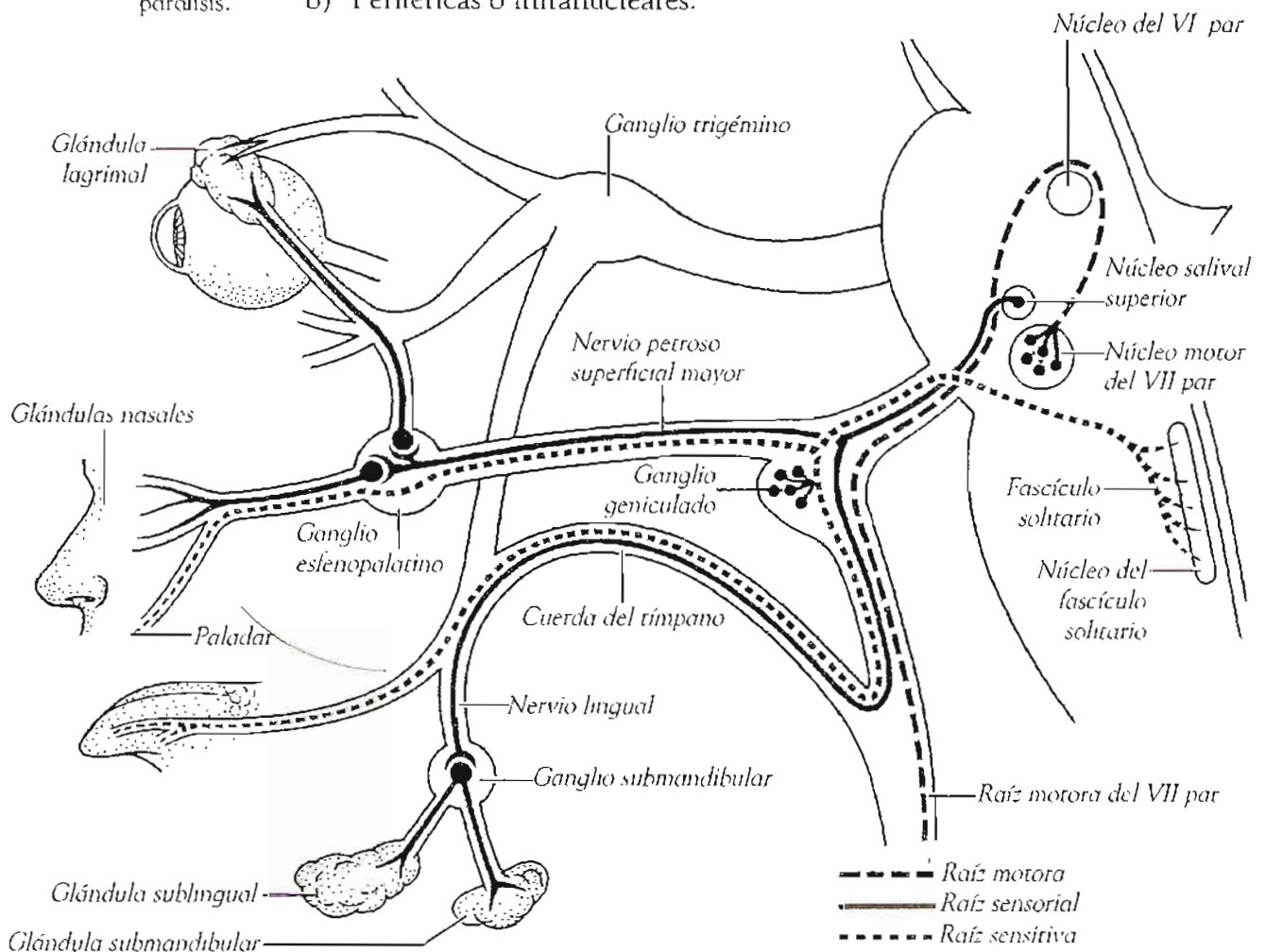
El nervio facial es un nervio mixto (fig. 6-11), compuesto por fibras motoras que inervan los músculos de la cara y el cuello (músculos de la mímica), el estilogloideo, el vientre posterior del digástrico y el músculo del estribo, y una raíz sensitiva constituida por el intermediario de Wrisberg, en cuyo trayecto se encuentra el ganglio geniculado; esta raíz no solo contiene fibras aferentes que reciben la sensibilidad gustativa de los dos tercios anteriores de la lengua y la sensibilidad del conducto auditivo externo, sino también fibras parasimpáticas que hacen sinapsis en los ganglios esfenopalatino y submandibular e inervan las glándulas submaxilares y lagrimales.

## CLASIFICACIÓN

El nervio facial puede lesionarse en cualquier punto de su recorrido, desde el tronco encefálico hasta el rostro. Su relación anatómica con otras estructuras y las características de la parálisis facial nos permiten ubicar el sitio de la lesión. Así, podemos clasificarlas como:

- Centrales: supranucleares y nucleares.
- Periféricas o infranucleares.

Fig. 6-11. Nervio facial: fibras sensitivas, vegetativas y motoras. Esquema para el topodiagnóstico de la parálisis.





**Parálisis faciales centrales. SUPRANUCLEARES.** El área facial motora se sitúa en las circunvoluciones prerrolándica o frontal ascendente y parietal ascendente.

**Etiología.** Las causas más comunes son lesiones del tejido nervioso ocasionadas por accidentes cerebrovasculares, tumores, procesos inflamatorios, afecciones degenerativas (esclerosis múltiple, parálisis pseudobulbar con infartos múltiples), traumatismos, entre otras.

**Manifestaciones clínicas.** Puede observarse:

- a) Parálisis solo de los músculos inferiores de la cara (los músculos de la parte superior de la cara reciben innervación cortical bilateral, por lo cual su movilidad está conservada en la parálisis facial central).
- b) Pérdida de los movimientos volitivos, pero con preservación de los movimientos involuntarios (emocionales); esta disociación se produciría por la conservación del sistema extrapiramidal.
- c) Frecuente asociación con hemiplejía braquiocrural o monoplejía braquial homolateral. Generalmente adquiere la jerarquía de un síntoma más de un cuadro florido, comúnmente grave.

**NUCLEARES. Etiología.** Las parálisis nucleares pueden ser provocadas por enfermedades vasculares de la protuberancia,iringopontia, esclerosis lateral amiotrófica de forma pontobulbar, tumores; poliomielitis anterior aguda, gliomas, esclerosis múltiple, síndrome de Millard-Gubler, síndrome de Foville.

**Manifestaciones clínicas.** El núcleo motor del nervio facial, localizado en la protuberancia, contornea el núcleo del VI par (fig. 6-11); por ende, toda lesión de esta región origina una parálisis facial acompañada de lesión del motor ocular externo, con incapacidad para rotar el ojo hacia el lado de la lesión.

Otros signos son hemiplejía y hemianestesia contralateral.

En su porción nuclear, el nervio facial puede dividirse en distintas porciones:

1. Ángulo pontocerebeloso (APC).
2. Conducto auditivo interno (CAI).
3. Nerviducto de Falopio.
4. Parótida.

Esta división es importante, pues en cada una de estas regiones la parálisis se acompaña de síntomas agregados, lo que permite realizar un diagnóstico topográfico y etiológico más rápido.

**Parálisis faciales periféricas o infranucleares. Etiología.** Son consecuencia de variadas noxas que actúan sobre el tronco del nervio facial. Entre las más comunes se hallan la idiopática o parálisis de Bell, las traumáticas, las tumorales, así como las consecutivas a herpes zoster y a otitis medias agudas o crónicas, que se analizan con detalle más adelante.

**Manifestaciones clínicas.** Parálisis facial que compromete todos los músculos de la hemicara (superior e inferior) del mismo lado de la lesión y de tipo flácido (fig. 6-12). Puede acompañarse de lesiones sensitivovegetativas de distinta modalidad, de acuerdo con el segmento del nervio comprometido.

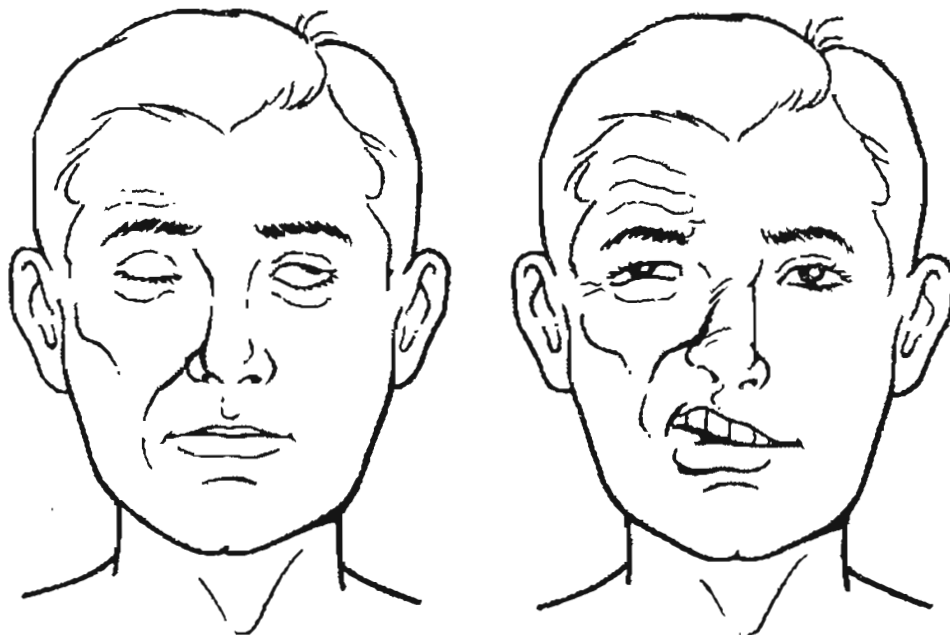
## DIAGNÓSTICO

**Anamnesis.** Es fundamental un profundo interrogatorio del paciente para saber cómo ha sido la forma de instalación, si fue progresiva o brusca, completa o incompleta, qué síntomas concomitantes presenta, etcétera.

**Pruebas topodiagnósticas.** Permiten ubicar el sitio del nervio lesionado.

**Prueba de Schirmer.** Estudia la lacrimación y permite dividir las lesiones en

Fig. 6-12. Parálisis facial periférica izquierda. Nótese, en la mitad izquierda de la cara, la ausencia del pliegue nasolabial y de los pliegues frontales, y el signo de Bell en el ojo izquierdo. En la actitud de sonreír, la boca se desplaza a la derecha.



dos categorías: proximal o distal al ganglio geniculado. De este ganglio sale el nervio petroso superficial mayor, el cual lleva fibras parasimpáticas que regulan la secreción de las glándulas lagrimales (fig. 6-11). Se coloca en el fondo de saco conjuntival de cada ojo una tira de papel de filtro de 0,5 cm durante no menos de 5 minutos, y se compara el grado de saturación de ambos lados. Una reducción de la lacrimación mayor del 30% se considera patológica e indica que la lesión se encuentra por encima del ganglio geniculado.

*Flujo salival.* Se utiliza poco por lo engorroso de su técnica. Se coloca un tubo de polietileno en cada orificio de Wharton y se induce la salivación con jugo de limón; una reducción del 25% entre ambos lados se considera anormal, indicativa de una lesión del nervio situada por encima del nacimiento de la cuerda del tímpano.

*Gustometría.* Estudia el gusto de los dos tercios anteriores de la lengua mediante la aplicación de estímulos que pueden ser químicos (soluciones ácidas o saladas) o eléctricos (electrogustometría), y compara la percepción con el lado normal. Su alteración sugiere daño por encima de la salida de la cuerda del tímpano.

*Reflejo estapédico.* Se mide mediante una timpanometría; tiene valor cuando no existe alteración audiológica. Su ausencia indica lesión por encima de la salida del nervio que inerva al músculo del estribo.

*Examen audiológico. Audiometría y logaudiometría.* Dadas las estrechas relaciones que presenta el nervio facial con el sistema auditivo en el ángulo pontocerebeloso, en el conducto auditivo interno y en todo su trayecto intratemporal, se deben realizar estudios audiológicos en todas las parálisis faciales periféricas. Puede haber hipoacusias perceptivas en las afecciones del sistema nervioso central, del ángulo pontocerebeloso, del conducto auditivo interno (neurinomas del VIII y VII par), o bien hipoacusias conductivas o mixtas en las lesiones intratemporales (traumatismo del hueso temporal, tumores del oído medio o del VII par, otitis media aguda y crónica).

*Potenciales evocados auditivos.* Es un examen otoneurológico que permite realizar el topodiagnóstico de una hipoacusia. Está indicado en las parálisis faciales infranucleares que se acompañan de un síndrome cocleovestibular periférico o de una hipoacusia perceptiva homolateral.

*Diagnóstico por imágenes. Radiología simple.* Las incidencias más utilizadas son la transorbitaria comparativa bilateral, la de Schüller, de Chaussé III, de Stenvers y de Towne. Permiten visualizar erosiones óseas del hueso temporal

ocasionadas por procesos supurativos crónicos o tumorales. Actualmente son poco utilizadas pues fueron reemplazadas por otros métodos.

**Tomografía computarizada.** Debe ser de alta resolución con cortes axiales y coronales. Permite detectar y detallar con precisión lesiones inflamatorias, traumáticas o tumorales del ángulo pontocerebeloso, el hueso tumoral o la celda parotídea. Posee gran valor sobre todo para las lesiones que producen daño óseo.

**Resonancia magnética.** Permite obtener imágenes directas de los trayectos intracraneanos o intratemporales del nervio facial. Es el mejor procedimiento para casos de parálisis facial o hipoacusia neurosensorial en los cuales se requiere óptima visualización del tallo encefálico, del ángulo pontocerebeloso, de la cisterna perimesencefálica y de segmentos intracanaliculares del VII y VIII par. Este estudio ha permitido identificar lesiones de apenas milímetros cuando en el pasado eran detectadas solo cuando medían centímetros.

**Sialografía parotídea.** Destinada al diagnóstico de masas tumorales u otros procesos intraparotídeos. Se la solicita en parálisis faciales periféricas extraparesos (con indemnidad de las fibras vegetativas, estapédicas y sensitivas), aunque por palpación no se aprecie tumoración o empastamiento de la celda parotídea.

**Pruebas eléctricas.** Son indicadores pronósticos de la evolución de la parálisis facial.

**Electroneuronografía (ENoG) del facial.** Mide los potenciales de acción del músculo producidos por un estímulo percutáneo aplicado sobre el territorio del nervio facial. Se utilizan dos electrodos; uno es el estimulador, que se ubica en el agujero estilomastoideo y libera pulsos eléctricos; el segundo se localiza en el surco nasogeniano y registra los potenciales eléctricos del músculo (fig. 6-13). Estos potenciales son promediados por una computadora que los proyecta sobre la pantalla de un osciloscopio en forma de una onda difásica. La amplitud del potencial de acción del músculo producido por una estimulación supramáxima se compara con la del lado contralateral. Existe una correlación entre el porcentaje de reducción de la amplitud del potencial y el grado de degeneración axónica. Debe realizarse a partir de las 48 horas de instalada la parálisis, que es el tiempo que tarda la degeneración walleriana en llegar desde el sitio de la lesión al lugar estimulado. Se debe repetir cada 24-48 horas para ver la evolución. Pierde valor a partir del día 14, pues las fibras nerviosas comienzan a descargar asincrónicamente.

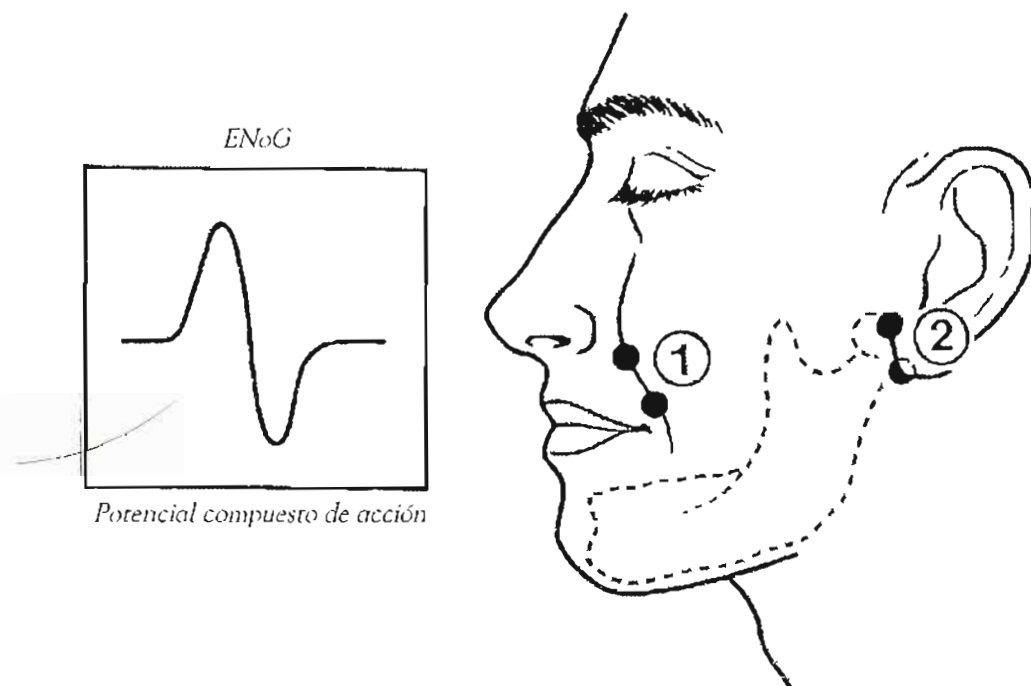


Fig. 6-13.  
Electroneuronografía del facial.  
1, electrodo registrador en el surco nasolabial;  
2, electrodo estimulador apoyado en la salida del agujero estilomastoideo.



**Electromiografía (EMG).** Registra la actividad de la placa motora. Se la debe utilizar a partir del día 20, después de que se produce la degeneración, momento en el cual aparecen los potenciales de fibrilación. Se emplean electrodos de superficie o de inserción. Al nervio se lo estudia en reposo y en esfuerzo leve y máximo. Se mide la amplitud del potencial y la velocidad de conducción. En el músculo desnervado aparecen potenciales de fibrilación. La presencia de unidades motoras nacientes, unidades motoras gigantes y complejos polifásicos indica reinervación (buen pronóstico).

**Reflejo trigeminofacial (blink test).** Estudia el arco reflejo existente entre el nervio trigémino aferente (nervio supraorbitario) y el facial eferente a nivel protuberancial bajo. Se realiza aplicando un estímulo de 30 mA en el nervio supraorbitario y se registra la respuesta con una aguja de inserción ubicada en el orbicular de los párpados (VII par). Se utiliza entre los días 10 y 14. No solo indica el pronóstico, sino también la localización de la lesión. Registra dos ondas, R1 y R2, y una R2 consensual. La ausencia de estas indica mal pronóstico.

## PARÁLISIS FACIALES PERIFÉRICAS

### Parálisis facial idiopática o de Bell

El diagnóstico de parálisis facial idiopática se realiza por exclusión; por ende, solo es correcto cuando resulta imposible encontrar otra causa. Su frecuencia es del 50%.

**Etiología.** Es desconocida, pero se mencionan dos teorías:

- a) Neuronitis viral producida por el herpes simple.
- b) Espasmo de la arteria del nervio.

**Manifestaciones clínicas.** Se caracteriza por:

- a) Paresia de comienzo agudo, unilateral, que puede ser rápidamente evolutiva.
- b) En el 50% de los casos se acompaña de dolor en el oído, la cara, el cuello y la lengua.
- c) Antecedente de cuadro viral.
- d) Hipolacrimación, disminución del flujo salival, pérdida del reflejo estapédico.

**Pronóstico.** Depende del grado de lesión del nervio facial. Es bueno en parálisis incompletas, las que presentan recuperación total dentro de los primeros 6 meses. Es malo en paresias que evolucionan a parálisis completas o en parálisis faciales totales desde el inicio, que en el 50% de los casos dejan secuelas funcionales al cabo de los 6 meses.

**Tratamiento. Médico.** Estriba en la administración de corticoides, gangliósidos de corteza cerebral de bovino y vitamina B, y en la protección ocular.

**Quirúrgico.** Solo en las parálisis faciales totales, con falta de respuesta electroneuronográfica mayor del 95% dentro de los 14 días de instaladas. Se realiza una descompresión de la primera, segunda y tercera porción del nervio. Hay escuelas otológicas que no indican esta técnica.

### Parálisis faciales traumáticas

Constituyen el 25% de las parálisis faciales.

**Etiología.** Pueden ser traumáticas (accidentes de trabajo) o quirúrgicas. Las traumáticas originan fracturas que pueden ser longitudinales, transversas o mixtas.

**Formas clínicas. Fracturas longitudinales.** Representan un 70-80%. El trazo de fractura se origina en la porción escamosa del hueso temporal, se extiende a través

del piso o la pared posterior del conducto auditivo externo, el techo del oído medio, llega hasta la pirámide petrosa y pasa generalmente por delante del laberinto.

Clínicamente cursa con hipoacusia conductiva por lesión de la cadena osicular, fractura de la pared posterior del conducto auditivo externo, sangrado por el conducto auditivo externo y otorrea cerebroespinal por lesión del techo del oído medio y de la duramadre. La parálisis facial se presenta en un 20% de los casos, con lesión en la región del ganglio geniculado o lateral a este.

*Fracturas transversas.* Constituyen un 20% de las fracturas. Corren perpendicularmente al eje del peñasco y comprometen el promontorio, el vestíbulo, los conductos semicirculares, la cóclea y el conducto auditivo interno.

Clínicamente presentan hipoacusia perceptiva, vértigo, hemotímpano. La parálisis facial se presenta en el 50% de los casos, generalmente por lesión a nivel de la primera porción o del ganglio geniculado.

**Diagnóstico.** Se deben realizar tomografía computarizada, audiometría y pruebas eléctricas.

**Pronóstico.** Las parálisis que son mediatas e incompletas y que por electroneuronografía no llegan a un 90% de fibras degeneradas tienen buen pronóstico. Aquellas que son inmediatas y completas y que por electroneuronografía tienen más de 90% de fibras degeneradas dentro de los primeros seis días poseen mal pronóstico y requieren tratamiento quirúrgico.

**Tratamiento.** Es quirúrgico; de acuerdo con el grado de lesión se realiza:

- a) Descompresión: se abre el epineurio en el sitio de la lesión, donde el nervio se hallaba comprimido por el edema.
- b) Anastomosis: cuando hay sección del nervio, se realiza una anastomosis terminoterminal.
- c) Injerto: se recurre a él cuando hay pérdida de sustancia; se utiliza como nervio dador al auricular posterior.

### Parálisis faciales de causa tumoral

Constituyen el 12% de las parálisis. Pueden deberse a tumores intrínsecos (neurinomas del VII par) o de estructuras vecinas (colestomatosis del vértice del peñasco, meningiomas, glomios, tumores de parótida). Los tumores intrínsecos pueden comprometer el nervio desde su salida del tallo cerebral hasta su terminación.

**Manifestaciones clínicas.** Los tumores intrínsecos son lesiones generalmente benignas. Suelen manifestarse por una parálisis facial lentamente progresiva —en algunos casos puede ser brusca—, que no mejora al cabo de seis meses de instalada. También se han visto casos de parálisis facial recurrente.

La parálisis se acompaña de distintos síntomas según la localización del tumor, como hipoacusia neurosensorial, hipoacusia conductiva, trastornos del gusto, xerosis ocular, hemispasmo facial.

**Tratamiento.** Es quirúrgico y suele requerir la utilización de un injerto para unir los cabos distal y proximal. Cuando el tumor se localiza en el ángulo pontocerebeloso y no hay cabo proximal utilizable, se realiza una anastomosis hipoglosofacial.

En los casos de parálisis facial por tumores contiguos, se realiza la resección de estos y la descompresión del nervio.

### Herpes zoster o síndrome de Ramsay-Hunt

Constituye el 12% de las parálisis faciales. La infección viral puede comprometer el conducto auditivo externo, el oído medio y el oído interno, y es

producida por una reactivación del virus de la varicela zoster, retenido en estado latente dentro del ganglio sensorial del nervio facial.

**Manifestaciones clínicas.** Hay una parálisis facial similar a la de Bell, pero de peor pronóstico, ya que solo el 10% de los pacientes que presentan parálisis completa y el 66% de los que presentan parálisis facial incompleta recuperan la función en su totalidad.

La parálisis se asocia con otalgia acentuada, acompañada de vesículas en el conducto auditivo externo y el pabellón auricular, y con un síndrome cocleovestibular (vértigo, hipoacusia perceptiva y acufenos).

**Tratamiento.** Es igual al de la parálisis de Bell, pero se agrega la administración de aciclovir en dosis de 15 mg/kg/día por vía intravenosa o en comprimidos de 800 mg, cinco veces por día durante 10 días.

## Parálisis faciales por otitis media aguda o crónica

Constituyen el 6% de las parálisis faciales.

**Otitis media aguda.** La parálisis es más frecuente en niños a los 2 o 3 días de comenzada la otitis. Se produciría como consecuencia de una neuritis tóxica que lleva a la formación de un edema intraneural que determina la parálisis. La vía de diseminación estaría dada por zonas de dehiscencia del nervio ducto de Falopio (generalmente en la segunda porción y en la región del ganglio geniculado).

**Tratamiento.** Consiste en una miringotomía amplia —si es posible, se debe obtener material y enviarlo a cultivo y antibiograma— junto con la administración de antibióticos y corticoides. Si no mejora —solo en casos excepcionales—, se debe realizar una mastoidectomía y descompresión del nervio.

**Otitis media crónica.** Por lo general, la parálisis facial se produce en presencia de un colesteatoma. Sería desencadenada por una neuritis tóxica o por un mecanismo compresivo del colesteatoma o del tejido de granulación sobre el nervio facial.

**Tratamiento.** Es siempre quirúrgico; se realiza una mastoidectomía para erradicar la enfermedad y se descomprime el nervio, y además se administran antibióticos y corticoides.

## PATOLOGÍA DE LA ARTICULACIÓN TEMPOROMANDIBULAR

Las patologías de la articulación temporomandibular (fig. 6-14) fueron descritas por primera vez en 1934 por el otorrinolaringólogo belga Costen, quien fuera el primero en asociar las alteraciones de la oclusión con síntomas aparecidos en el oído. En su trabajo, el autor señalaba específicamente la aparición de síntomas dolorosos en la región auricular ante la pérdida de piezas dentarias en los sectores posteriores de las arcadas dentarias. Con el transcurso del tiempo se demostró que tanto las pérdidas de piezas como la presencia de contactos dentarios anómalos (contactos prematuros) son una de las causas desencadenantes de las patologías temporomandibulares.

### ETIOPATOGENIA

A la luz de los conocimientos actuales se puede reconocer como factores etiológicos de este tipo de patologías a trastornos infecciosos, traumáticos y sistémicos, además de los oclusales.



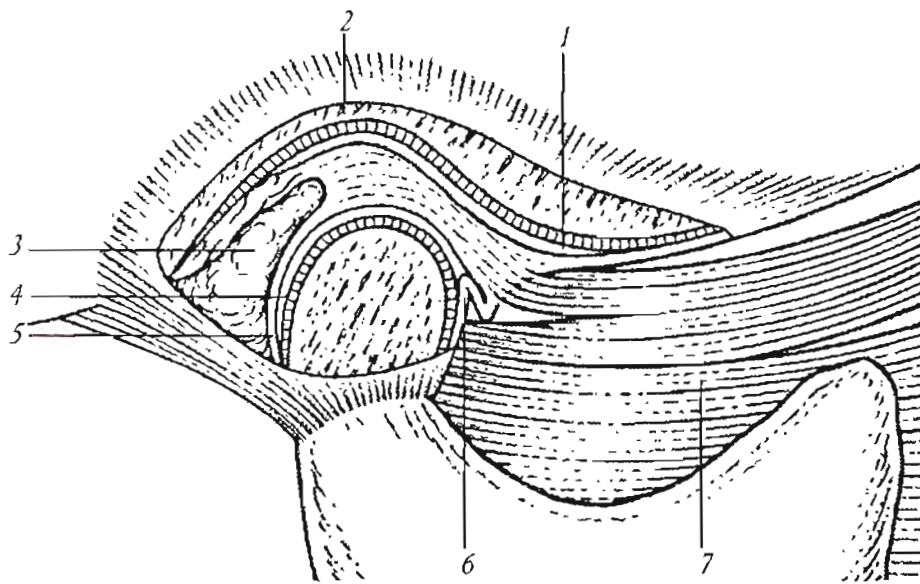


Fig. 6-14. Esquema de la articulación temporomandibular y de sus relaciones.

- 1, espacio suprameniscal;
- 2, superficie ósea del temporal;
- 3, tejidos blandos retrodiscales;
- 4, espacio inframeniscal;
- 5, inserción posterior del disco articular (fibras elásticas y colágenas);
- 6, inserción anterior del disco articular;
- 7, haz inferior del músculo pterigoideo externo.

**Factores infecciosos.** En la bibliografía tanto médica como odontológica se pueden encontrar gran cantidad de informes sobre procesos infecciosos que afectan la articulación temporomandibular. Estos procesos pueden clasificarse, según las características de su origen, como sistémicos y por proximidad.

Entre los sistémicos se han descrito infecciones como secuelas de gonorrea, sífilis, tuberculosis, fiebre tifoidea, disentería, neumonía, influenza, rubéola, sarampión y paperas. La más frecuente es la generada por el estreptococo  $\beta$ -hemolítico, el cual puede producir alteraciones en pacientes de cualquier edad, aunque sus secuelas más graves se observan en niños y adolescentes. Esto se debe a la existencia en la cabeza del cóndilo de los niños de dos cartílagos, uno embrionario y el otro de adaptación. El cartílago de adaptación se produce por transformación directa de tejido conectivo en cartílago, se mantiene activo durante toda la vida y es el encargado de permitir los procesos de remodelación de la cabeza del cóndilo. Por el contrario, el cartílago embrionario desaparece, según la opinión de los distintos autores, entre los 6 y los 9 años de edad.

Las infecciones por proximidad pueden deberse a infecciones cutáneas y otológicas. Estas últimas pueden tener origen en otitis del oído medio, las cuales pueden alcanzar la articulación temporomandibular a través del ligamento de Pinto, existente en la sutura petrotimpánica.

**Factores traumáticos.** Entre los factores traumáticos que pueden afectar la articulación temporomandibular pueden señalarse los golpes directos sobre el mentón, los laterales de mandíbula, las intubaciones traqueales y las lesiones denominadas en golpe de fusta, tanto producidas por caídas como por accidentes automovilísticos. Esta clase de traumatismos originan distintos tipos de patologías intraarticulares que pueden variar desde una simple distensión de los ligamentos hasta el estallido del disco articular (componentes blandos) o perforaciones de la cavidad glenoidea o fracturas del cuello del cóndilo (estructuras óseas).

**Factores sistémicos.** La articulación temporomandibular, como todas las otras articulaciones del cuerpo humano, puede ser afectada por distintos tipos de alteraciones sistémicas; así, es posible hallar en la bibliografía informes de pacientes que padecen artritis reumatoidea, artritis reumatoidea juvenil, espondilitis, psoriasis, artritis degenerativa, gota, hiperparatiroidismo o diabetes mellitus y que presentan secuelas de estas enfermedades en sus articulaciones temporomandibulares.

Otro elemento que hay que tener en cuenta como factor predisponente en las afecciones de la articulación temporomandibular es el grado de laxitud li-

gamentosa del paciente, dado que aquellos pacientes denominados *hiperlaxos* poseen la capacidad de realizar movimientos que se extienden más allá del rango de movilidad habitual. Esto permite un desplazamiento condíleo que excede los límites anatómicos de esta articulación y genera síntomas dolorosos tanto en ella como en los músculos que la movilizan. Esta característica articular es más común en las mujeres que en los varones. Es posible observar en estos pacientes un rango de apertura bucal que excede los 50 mm.

**Factores oclusales.** Los factores oclusales, también denominados por algunos autores microtraumatismos, pueden deberse a:

1. Alteraciones de las relaciones interdentarias que producen interferencias en el cierre (contactos prematuros).
2. Alteraciones de la posición de las piezas incisivas que producen desplazamientos mandibulares en el sentido anteroposterior de la mandíbula.
3. Alteraciones de la posición de los caninos que producen desplazamientos en el sentido lateral.
4. Alteraciones del espacio libre interoclusal que producen sobrecierres mandibulares.

Todas estas patologías generan primariamente alteraciones del sistema propioceptivo, que traen aparejadas irritaciones de los centros trigeminales del sistema nervioso central y alteran así el equilibrio de los músculos del sistema estomatognático al producir en ellos espasmos musculares preventivos. Esto causa síntomas dolorosos a distancia, que raras veces el paciente asocia con problemas en sus articulaciones temporomandibulares. En muchos casos los pacientes relatan dolor en la zona preauricular, que pocas veces corresponde a procesos inflamatorios intraarticulares y que por el contrario corresponde a la inflamación de las fibras del músculo masetero que se insertan en esta región.

Estos espasmos musculares no solo afectan a los músculos masticadores primarios, como el masetero, los pterigoideos interno y externo o el temporal, sino también a aquellos que intervienen en la estabilización de la cabeza, como por ejemplo el trapecio, el esternocleidomastoideo, los escalenos o los músculos de la nuca. Así, los pacientes con patología de sus articulaciones temporomandibulares sufren de dolores cervicales, cefálicos, intraauriculares o sinusales, sin que exista causa orgánica del dolor en estas estructuras.

Si estos factores oclusales se mantienen durante mucho tiempo, surgen a nivel articular procesos degenerativos que producen pérdida de los tejidos articulares, ya sea por daño del ligamento bilaminar o por resorción de la cabeza del cóndilo o de la cavidad glenoidea. Estas alteraciones intraarticulares traen aparejados cambios secundarios de la oclusión que dan origen a problemas tridimensionales, lo cual genera tanto cambios en el espacio libre interoclusal como en la orientación del plano de oclusión.

Esta es la razón que determina la necesidad de realizar una desprogramación mandibular previa a la confección de elementos intraorales que tendrá por objetivo disminuir la presión intraarticular, a fin de establecer las condiciones necesarias para permitir la regeneración articular. Esta regeneración dependerá de las condiciones generales del paciente y de la noxa que determinó primariamente la patología.

## DIAGNÓSTICO

Los métodos de diagnóstico utilizados hoy día para detectar estas patologías hacen uso de los variados recursos provistos por la semiología y por los modernos sistemas de imágenes. Esto permite un correcto diagnóstico diferencial con otras patologías que asientan en la misma región.

**Inspección clínica.** Puede dividirse en extraoral e intraoral, y la primera es a su vez estática y dinámica.

En la *inspección extraoral estática* se debe apreciar:

1. La dimensión vertical del tercio inferior de la cara, dado que la alteración de la posición vertical de los maxilares puede traer aparejado un sobrecierre mandibular que genera un desplazamiento distal del cóndilo mandibular.
2. El grado de laxitud ligamentosa del paciente, ya que los pacientes hiperlaxos pueden poseer rangos de movimientos mandibulares que por su amplitud generan lesiones de la articulación temporomandibular.
3. Palpación muscular que permitirá determinar los puntos gatillo que desencadenan la sintomatología dolorosa.

En la *inspección extraoral dinámica* se debe apreciar:

1. Rango de apertura, el cual permitirá comprobar la presencia o no de limitación de esta. Es necesario en este tipo de apreciación tener en claro las características de laxitud ligamentosa, ya que un paciente hiperlaxo puede poseer, a pesar de estar limitado, un rango de movimiento similar a los valores promedio de poblaciones normales.
2. Rango de desplazamiento en los movimientos laterales.
3. Desviaciones de la línea media en apertura.
4. Presencia de saltos o chasquidos apreciables en la inspección extraoral.
5. Palpación retrodiscal a fin de detectar la presencia de compresiones o saltos meniscales en cierre. Esta maniobra consiste en introducir los dedos meñiques en los conductos auditivos externos del paciente, con la boca abierta, y solicitarle que la cierre. La presencia de dolor en esta maniobra denota la existencia de procesos inflamatorios en la zona retrodiscal. En algunos pacientes es necesario realizar una pequeña presión en sentido anterior para comprimir correctamente la zona.
6. Auscultación mediante el estetoscopio de los ruidos intraarticulares que puedan existir.

En la *inspección intraoral* es menester apreciar:

1. Desviaciones de la línea media en oclusión.
2. Desviaciones de la línea media en apertura y en cierre, que no son apreciables extraoralmente.
3. Presencia de facetas de desgaste o de abrasión.
4. Mordidas cruzadas tanto en el sector anterior como en el posterior.
5. Dientes extruidos.
6. Falta de piezas dentarias.

**Estudios por imágenes.** Entre los recursos imagenológicos más importantes hoy día se cuentan aquellos que derivan de la radiología convencional y las nuevas técnicas que no recurren a esta. Las técnicas transcraneales han dado paso a imágenes digitalizadas que permiten obtener mayor precisión en la observación, lo cual posibilitó determinar la existencia de patologías nunca antes descritas y cuyos síntomas se habrían atribuido a alteraciones psicológicas del paciente. Estos estudios por imágenes permiten apreciar con mayor exactitud el estado de las corticales óseas, las perforaciones de la cavidad glenoidea, la presencia de osteófitos o de resorciones condíleas en las distintas caras del cóndilo mandibular.

El Doppler y la resonancia magnética, en cambio, permiten evaluar el estado de los discos articulares, la ubicación de estos y su relación con los cóndi-



los mandibulares, así como el estado de los ligamentos articulares y los procesos inflamatorios periarticulares.

Otros elementos de diagnóstico. En la actualidad existen equipos especialmente diseñados para auxiliar en el abordaje de las patologías de la articulación temporomandibular. Cada uno de ellos cumple un papel irremplazable con este fin.

*Estimulación eléctrica neuromuscular transcutánea (TENS [transcutaneous electrical neuromuscular stimulation]).* Consiste en la utilización de la corriente eléctrica para lograr la movilización involuntaria de los músculos masticadores a fin de obtener su elongación. Esto permite realizar la desprogramación electrónica de los músculos masticadores, borrar los engramas de cierre habituales y recuperar la posición de reposo mandibular. Otros autores utilizan este tipo de corriente por su acción analgésica, pero su efecto solamente perdura unos pocos minutos tras su aplicación. Por el contrario, este método permite determinar el largo muscular genético y confeccionar a partir de esta posición elementos intraorales que eviten la compresión intraarticular e impidan el desencadenamiento de espasmos musculares preventivos de los músculos masticadores.

*Kinesiografía computarizada.* Consiste en un cabezal equipado con cuatro sensores electromagnéticos que se encuentra conectado a una computadora y por medio del cual se pueden registrar los desplazamientos de un pequeño imán adherido temporariamente a la región incisiva en la mucosa del fondo de surco. De esta manera se pueden registrar los desplazamientos mandibulares con una precisión de 1 décima de milímetro.

Con estos recursos aparatológicos es posible determinar los desplazamientos mandibulares, la trayectoria de cierre mandibular (para evaluar las interferencias oclusales) y la posición de reposo mandibular, para poder entonces diseñar aparatos intraorales adecuados a las características individuales de cada paciente.

*Electromiografía.* En los estudios clínicos se observó la dificultad para determinar el estado funcional de los músculos; por esa razón, surgieron en el mercado equipos computarizados de electromiografía de superficie, con los cuales se pueden estudiar los músculos tanto en posición de reposo como en actividad.

El uso de estos modernos sistemas de abordaje ha permitido un mejor control de las patologías de la articulación temporomandibular y la remisión de síntomas otorrinolaringológicos.

## DIAGNÓSTICO DIFERENCIAL

El diagnóstico diferencial de esta patología es complejo, dado que sus síntomas pueden confundirse con los de otras afecciones que interesan la región. Tal vez la distinción más frecuente deba establecerse con los síntomas de dolor facial, el cual posee origen neurológico a nivel de los distintos centros trigeminales. Así, pueden observarse casos que muestran signos de patología articular sin que esta sea la causa desencadenante de las afecciones dolorosas. La más conocida de estas patologías es la neuralgia del trigémino, la cual, dada la variada sintomatología que presenta, puede prestarse a confusión en el momento de realizar el diagnóstico diferencial, el cual será resorte del especialista. Por lo general, los pacientes que sufren trastornos de la articulación temporomandibular presentan registros electromiográficos desequilibrados entre el lado derecho y el izquierdo, sensibilidad dolorosa retrodiscal en oclusión y no responden a la medicación específica para las neuralgias.

Debe establecerse también el diagnóstico diferencial con las algias producidas por compresión tumoral de los recorridos nerviosos; nosotros hemos ob-

servado casos de tumores de la base de cráneo, del seno maxilar y de la mandíbula, entre otros.

Existen en otros casos compresiones nerviosas producidas por piezas dentarias retenidas o en erupción ectópicas, que generan dolores similares.

TRATAMIENTO

El tratamiento de las patologías de la articulación temporomandibular puede abarcar distintas disciplinas de las ciencias del arte de curar. Por tal motivo, el lector debe considerar esta parte del presente apartado apenas como un resumen de las posibilidades terapéuticas existentes.

Desde el punto de vista práctico, los tratamientos pueden clasificarse como paliativos o permanentes. Los primeros buscan fundamentalmente obtener la desaparición de los síntomas dolorosos, sin que esto signifique la eliminación de los factores etiológicos que les dieron origen; pueden clasificarse a su vez en intraorales o extraorales, según que su punto de aplicación sea dentro o fuera de la boca (tabla 6-1).

**Tratamientos paliativos intraorales.** Entre estos se pueden mencionar distintos tipos de aditamentos de uso intrabucal.

*Placas blandas.* También denominadas en la actualidad placas de silicona, se utilizan en períodos agudos de la sintomatología; su uso no debe superar los 15 días. Hoy día se construyen por termomodelado, pero anteriormente se las confeccionaba con superficies oclusales de látex.

*Placas rígidas.* Se construyen con materiales rígidos; el más común de ellos es el acrílico de termocurado, aunque pueden estar confeccionadas con dis-

Paliativos	
Intraorales	
	Placas blandas
	Placas rígidas
	Ortesis
Extraorales	
	Biofeedback
	Kinesiología
	Termoterapia
	Farmacoterapia
Permanentes	
Reversibles	
	Prótesis dentales
	Ortesis
No reversibles	
	Rehabilitación oral fija
	Desgastes selectivos
	Ortodoncia
	Artroscopia
	Cirugía intraarticular a cielo abierto
	Cirugía ortognática

Tabla 6-1. Clasificación de los tratamientos de las patologías de la articulación temporomandibular.

tintos materiales y algunos autores las indican de metal. Desde nuestro punto de vista, la utilización de superficies oclusales metálicas es muy riesgosa por su dureza e innecesaria para un aditamento de carácter temporario.

**Ortesis.** También denominadas sobredentaduras, deben confeccionarse previa relajación o desprogramación del paciente mediante sistemas electrónicos y tienen por función suplementar las superficies oclusales a fin de hacerlas coincidir con los vectores musculares de cierre.

**Tratamientos paliativos extraorales.** Pueden señalarse como los más frecuentes el *biofeedback*, la kinesiología, los tratamientos térmicos y los tratamientos farmacológicos del dolor.

**Biofeedback.** Este tratamiento busca entrenar al paciente a fin de lograr la relajación voluntaria de los músculos que sufren espasmo. Consiste en la colocación de electrodos en la piel sobre aquellos músculos que se encuentran alterados. Estos electrodos se conectan a equipos que, ya sea mediante una señal sonora o un gráfico en una computadora, indican al paciente el estado de contracción de los músculos.

**Kinesiología.** Consiste en el tratamiento de las masas musculares alteradas por medio de maniobras aplicadas por el profesional, las cuales pueden comprender masajes o estiramientos pasivos. Esta terapéutica, que abarca no solo un profundo conocimiento de la anatomía sino también de la fisiología muscular, posee una bibliografía especializada muy rica a la cual pueden remitirse los profesionales interesados en ahondar sus conocimientos acerca de ella.

**Termoterapia.** Consiste en la administración de calor sobre los músculos afectados; suele asociarse a los tratamientos kinesiológicos o a ejercicios de estiramiento por parte del paciente.

**Tratamientos farmacológicos del dolor.** Como ya se señaló, estas patologías no responden favorablemente a los analgésicos ni a los miorrelajantes dado que los síntomas de los pacientes pueden tener origen tanto en espasmos musculares asociados a hiperactividad como en espasmos musculares preventivos asociados a hipoactividad o a la irritación de los centros nerviosos trigeminales por excitación de los núcleos grises de la protuberancia.

Por otra parte, en algunos casos los pacientes presentan cierta mejoría con la administración de antidepresivos, los cuales, al inducir aumento de la presión arterial, permiten un mayor flujo sanguíneo en los músculos, lo que mejora su metabolismo y posibilita la eliminación de toxinas. Esto hace que muchas veces se confunda a estas patologías articulares con síndromes depresivos de origen psicológico.

**Tratamientos permanentes reversibles.** Se encuentra indicado en aquellos casos en que se haya podido obtener una reparación integral del paciente o no existan secuelas importantes.

**Prótesis dentales.** Pueden involucrar sectores de la boca (prótesis parciales removibles) o toda ella (prótesis completas o totales), pero posibles de retirar de la boca por el paciente. Estas prótesis buscan restituir el soporte dentario perdido y evitar de esta manera la existencia de sobrecierres o desplazamientos que puedan repercutir en la articulación temporomandibular.

**Ortesis.** Algunos pacientes deben utilizar ortesis durante el resto de su vida dado que las modificaciones necesarias para estabilizar la articulación son imposibles de realizar o, por el contrario, involucran maniobras o procedimientos que el paciente no quiere afrontar.

**Tratamientos permanentes no reversibles.** Involucran cambios no reversibles, los cuales son el objetivo ideal de terminación del caso, dado que significan la estabilidad futura de este.



*Rehabilitación oral fija.* Consiste en la confección de coronas y puentes sobre toda la boca, para constituir así una nueva oclusión o relación dental intermaxilar que restablece la relación intermaxilar perdida.

*Desgaste selectivos.* Estriban en el desgaste de los contactos dentarios prematuros que generan inestabilidad en la posición de máxima intercuspidad. Estos pueden deberse a formas anómalas de las superficies oclusales o a cambios de la posición dentaria producto de movimientos eruptivos de estos.

*Ortodoncia.* Tiene como objetivo llevar las piezas dentarias a posiciones mandibulares previamente obtenidas, para de esa manera procurar corregir alteraciones del sector incisivo que puedan desplazar la mandíbula en sentido anteroposterior o conseguir la erupción de las piezas dentarias de los sectores posteriores y laterales a fin de solucionar un espacio intermaxilar patológicamente aumentado.

*Artroscopia.* Tiene por finalidad realizar el tratamiento de patologías intraarticulares que imposibilitan el correcto funcionamiento de la articulación temporomandibular.

*Cirugía a cielo abierto.* Su campo de acción se halla limitado a aquellas terapéuticas quirúrgicas que no puedan ser realizadas mediante la artroscopia.

*Cirugía ortognática.* Se emplea en aquellos casos en que las alteraciones a nivel de la oclusión involucran estructuras basales maxilares no compensables por medio de la ortodoncia.

## PATOLOGÍA DE LAS GLÁNDULAS SALIVALES

### EMBRIOLOGÍA

**Formación de las glándulas salivales.** Las glándulas salivales son muy abundantes en el feto.

Se reconoce que todas las glándulas salivales tienen un origen embriológico común, ya se trate de las accesorias o las mayores, con forma de órgano, por una invaginación del epitelio embrionario bucal.

Los tres pares de glándulas salivales (parótida, submaxilar y sublingual) se desarrollan entre el tercero y el sexto mes. El brote epitelial que formará la parótida y la submaxilar aparece en la sexta semana de vida embrionaria, y el brote de la sublingual aparece entre la séptima y la octava semana. Los brotes epiteliales se alargan y se dividen en ramas, las que formarán los conductos. Esas ramas al principio son sólidas y luego se canalizan. La porción terminal de los conductos se diferencia para formar los elementos secretores.

El primordio de la glándula parótida es el primero en aparecer, en el sitio que luego va a ser ocupado por el segundo molar superior. Desde allí crece hacia la región del oído, y se forman luego las ramificaciones de los conductos y las células secretoras. La porción proximal del primordio permanece como una estructura tubular, para formar posteriormente el conducto excretor de la glándula. Del mesénquima se formará una cápsula, tabiques que dividirán la glándula y la estroma que contendrá los vasos y nervios.

El brote primordial de la submaxilar aparece en el futuro surco sublingual. Se desarrolla de igual forma que la parótida.

Los brotes de un primer grupo de glándulas sublinguales (fin de la séptima semana) nacen por un proceso análogo a los anteriores y se fusionan posteriormente con las glándulas submaxilares.

Los brotes de las glándulas sublinguales (octava semana) aparecen bajo la forma de 5 a 14 brotes distintos provenientes del epitelio del surco gingivo-

lingual. Este origen explica por qué después de la vida fetal las glándulas sublinguales drenan en la cavidad bucal por varios conductos, uno principal o de Rivinus y otros accesorios. La sublingual no tiene cápsula.

La región orofaríngea da lugar al desarrollo de múltiples glándulas salivales accesorias.

## ANATOMÍA

La secreción salival es producida por tres pares de glándulas mayores (parótida, submaxilar y sublingual) y por numerosas glándulas menores, situadas en la mucosa del paladar, de la lengua, de la mucosa yugal y de la cara interna de los labios.

**Glándula parótida.** Es la más voluminosa de las glándulas salivales. Se localiza por detrás de la rama ascendente del maxilar inferior, delante de la mastoide y de los músculos que se insertan en la apófisis estiloides, por fuera de la pared faríngea. Puede tener numerosas prolongaciones.

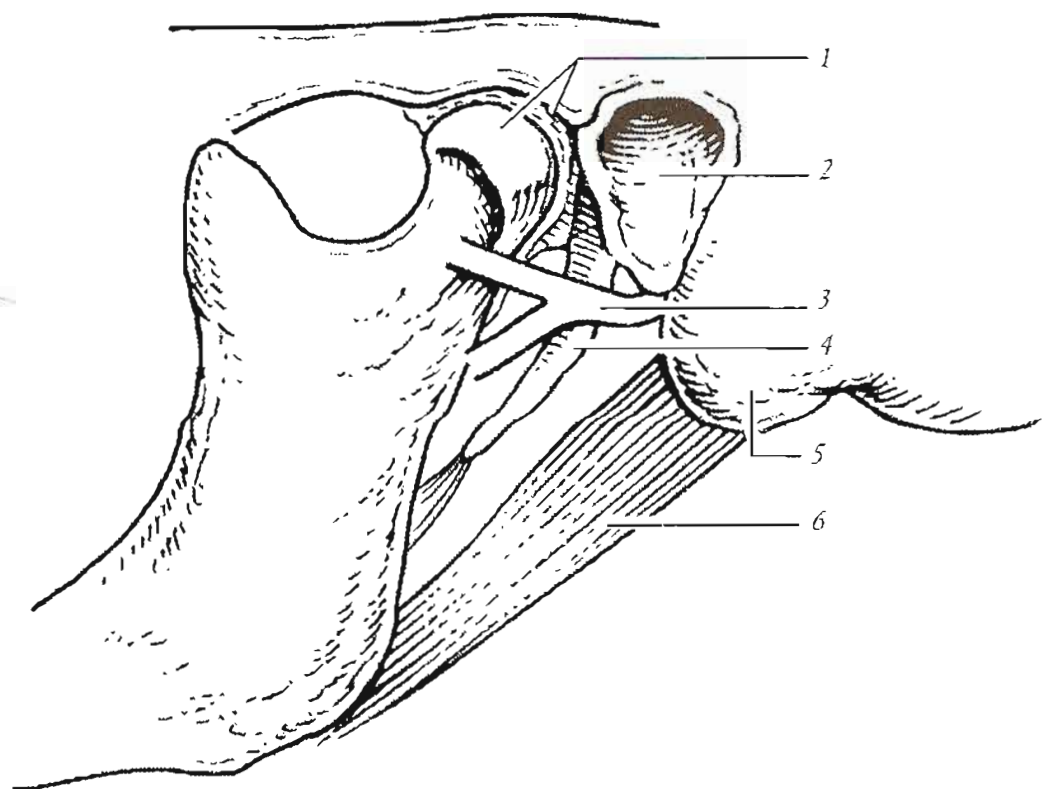
El estudio de esta glándula reviste interés por la alta incidencia de tumores benignos que requieren cirugía para su tratamiento, en la que ha de encontrarse el nervio facial y respetar su integridad para evitar las alteraciones originadas por su lesión.

Es una glándula de superficie lobulada, de color rosado y consistencia firme. Ocupa la celda que la contiene y se extiende más allá de esta. La celda parotídea presenta (fig. 6-15):

**Pared externa.** La cara superficial está formada por la piel. En el tejido celular laxo se encuentran la rama auricular del plexo cervical superficial y algunas fibras del músculo risorio y del cutáneo del cuello. Entre estos elementos y la glándula se halla una extensión de la aponeurosis cervical superficial que va del esternocleidomastoideo al masetero.

Sus límites están conformados por el borde posterior de la rama ascendente de la mandíbula y el músculo masetero; hacia atrás, por el borde anterior de la mastoide y el borde anterior del esternocleidomastoideo, y hacia arriba, por el conducto auditivo externo y la articulación temporomandibular.

Fig. 6-15. Vista lateral de la región parotídea, en la que se puede observar la relación entre el tronco del nervio facial (3) y la apófisis mastoides (5), la apófisis estiloides (4), el vientre posterior del músculo digástrico (6) y el conducto auditivo externo (2). Se puede apreciar la proximidad de la articulación temporomandibular (1) con el conducto auditivo externo y el tronco del nervio facial.



*Pared posterointerna.* Va del borde anterior de la mastoides y el músculo esternocleidomastoideo a la apófisis estiloides y se prolonga hacia abajo por el músculo estilogloso. Está formada por los músculos esternocleidomastoideo, el vientre posterior del digástrico, el estilohioideo y el estilogloso. Los músculos están tapizados por una aponeurosis.

*Pared anterointerna.* Se extiende entre la apófisis estiloides y el borde posterior de la rama ascendente del maxilar inferior. Se prolonga hacia abajo por la cintilla submaxiloparotídea.

*Base o pared superior.* Está formada por la base del cráneo, formada por la base de la apófisis estiloides, la articulación temporomandibular y el conducto auditivo externo.

*Bordes.* Son tres:

- Posterior: borde anterior de la apófisis mastoides, prolongado por el borde anterior del esternocleidomastoideo.
- Anterior: corresponde al borde posterior de la rama ascendente del maxilar inferior, tapizado por fuera por el masetero y por dentro por el pterigoideo interno.
- Interno: apófisis estiloides, músculo estilogloso, ligamento estilohioideo.

El vértice de la celda mastoidea es inferior y superficial.

En el interior de la glándula se encuentran las siguientes estructuras (fig. 6-16):

1. El nervio facial, que emerge de la base del cráneo por el agujero estilomastoideo, cruza la cara externa de la apófisis estiloides y penetra en la celda por fuera del músculo estilohioideo, al que inerva, así como al digástrico, y transcurre los primeros milímetros por el borde superior del vientre posterior de este. El facial sigue de arriba hacia abajo, de atrás hacia adelante y de aden-

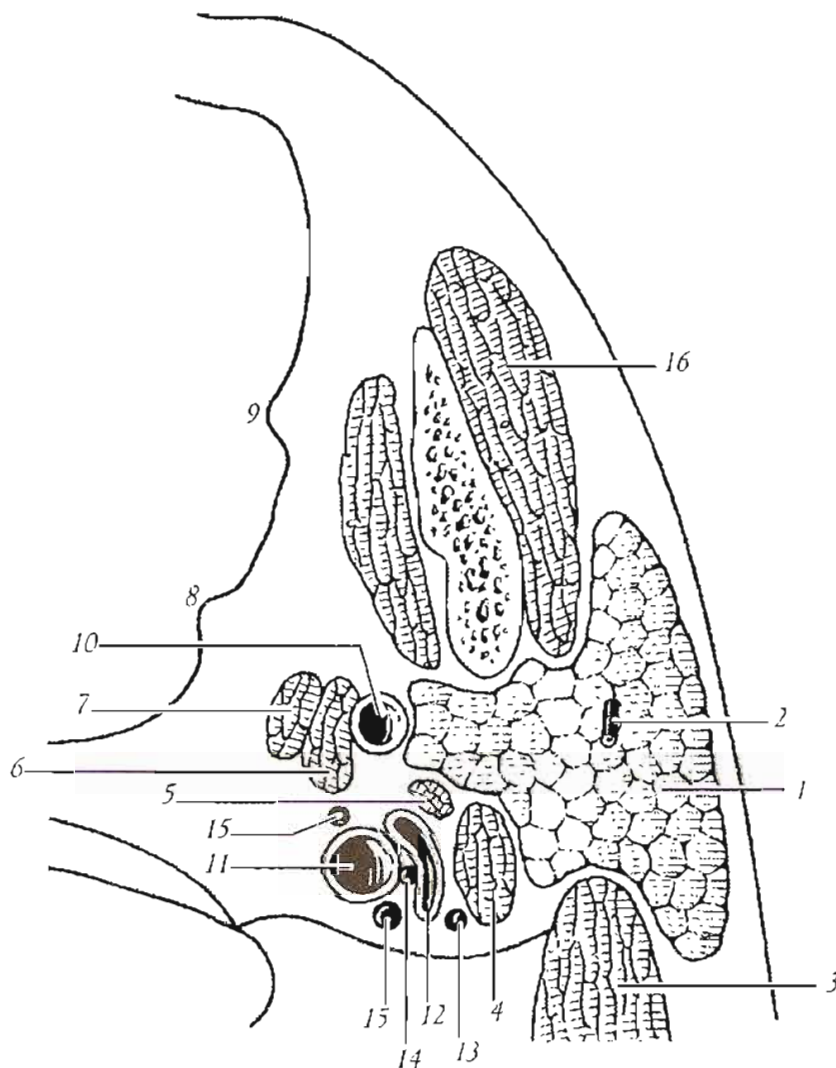


Fig. 6-16. Región parotídea (corte horizontal):  
1, glándula parotídea;  
2, nervio facial;  
3, músculo esternocleidomastoideo;  
4, vientre posterior del digástrico; 5, músculo estilohioideo; 6, músculo estilogloso; 7, músculo estilofaríngeo;  
8, 9, pilares posterior y anterior de la fosa amigdalina;  
10, arteria carótida externa; 11, arteria carótida interna;  
12, vena yugular interna;  
13, nervio espinal;  
14, neumogástrico;  
15, hipogloso mayor;  
16, músculo masetero.



tro hacia afuera. Se divide en sus dos ramas terminales, temporofacial y cervicofacial. Dentro de la glándula transcurre por un plano celular, que para algunos autores constituye una división de la glándula en planos superficial y profundo. Entre ambos planos corren las distintas ramas del nervio, que emergen de la glándula por su periferia.

2. El nervio auriculotemporal, rama del trigémino, que llega a la glándula por el ojal retrocondíleo. Es un nervio sensitivo y es también el nervio secretor de la parótida.

3. Las venas, que forman un plano por debajo del plano nervioso. La vena temporal superficial se une a la vena maxilar interna para formar un tronco descendente (vena yugular externa o carótida externa), que recibe a la auricular posterior y desciende hacia el cuello como vena yugular externa.

4. La arteria carótida externa, que excava un trayecto en el lóbulo profundo de la glándula, por dentro de ella. Las colaterales de la arteria en la celda son la arteria auricular posterior, que asciende hacia la mastoides por delante del estilodigástrico, y las ramas glandulares, propias de la parótida. La arteria termina al dar origen a la maxilar interna, que se dirige hacia adelante al ojal retrocondíleo, debajo de la vena maxilar interna y la arteria temporal superficial, que se dirige verticalmente a la región temporal y pasa por delante del trago.

5. Ganglios linfáticos, que atraviesan la glándula en todos los sentidos. A ellos llegan los linfáticos originados en la frente y los de la cara, las fosas nasales y el aparato de la audición, así como los de la propia glándula parótida. Estos linfáticos drenan en las cadenas yugular externa y yugular interna.

**Conducto de Stensen.** Es el conducto excretor de la parótida, formado por la reunión de los conductos intralobulillares y luego lobulares de la glándula. Lleva la secreción salival a la cavidad bucal. Su longitud varía entre 13 y 45 mm y su diámetro puede oscilar entre 2,5 y 3,5 mm; sus paredes son gruesas.

Sale de la glándula a nivel de la unión del tercio superior con el tercio medio. Primero se dirige hacia adelante y después hacia adentro, siguiendo el borde anterior del masetero, del que está separado por la bola adiposa de Bichat, perfora el músculo buccinador y transcurre por un trayecto submucoso aproximadamente unos 5 mm, para terminar en un orificio a la altura del segundo molar superior, a unos 35 mm por detrás de la comisura labial.

**Glándula submaxilar.** Situada en una celda por dentro y por debajo de la rama horizontal de la mandíbula, hacia el ángulo mandibular y por detrás del músculo milohioideo. Es una glándula lobulada, de consistencia firme y color rosado.

Posee una *pared externa*, superficial, cutánea, con dos vertientes, una superior y otra inferior. La vertiente superior corresponde al maxilar inferior, mientras que en la inferior la piel es fina, móvil, con tejido celular laxo, tejido muscular constituido por el músculo cutáneo del cuello, y en la cara profunda de este el ramo marginal mandibular del nervio facial, la aponeurosis cervical y, en profundidad con respecto al nervio, la vena facial.

La *pared interna* es profunda, musculoaponeurótica, dividida en dos pisos, uno superior y otro inferior. El inferior es simple, formado por la hoja refleja de la aponeurosis cervical superficial. El piso superior se extiende por encima del hueso hioides y está formado por un doble plano muscular, superficial y profundo. El plano superficial corresponde a los elementos musculares que siguen el vientre posterior del digástrico y el estilohioideo, que divide el tendón intermedio. El profundo corresponde al músculo hiogloso, a cuyo ángulo superior y posterior llega el músculo estilogloso. Este músculo crea dos desfiladeros en la pared interna, uno profundo en el que transcurre la arteria lingual, con

las venas linguales profundas, contra el asta mayor del hioides, donde se origina la arteria suprahioidea y dorsal de la lengua. Por el superficial, en relación con el hiogloso, pasa el nervio hipogloso mayor, acompañado por las venas linguales superficiales (fig. 6-17). La arteria facial pasa de la región carotídea a la submaxilar por dentro del digástrico y del estilohioideo (fig. 6-18).

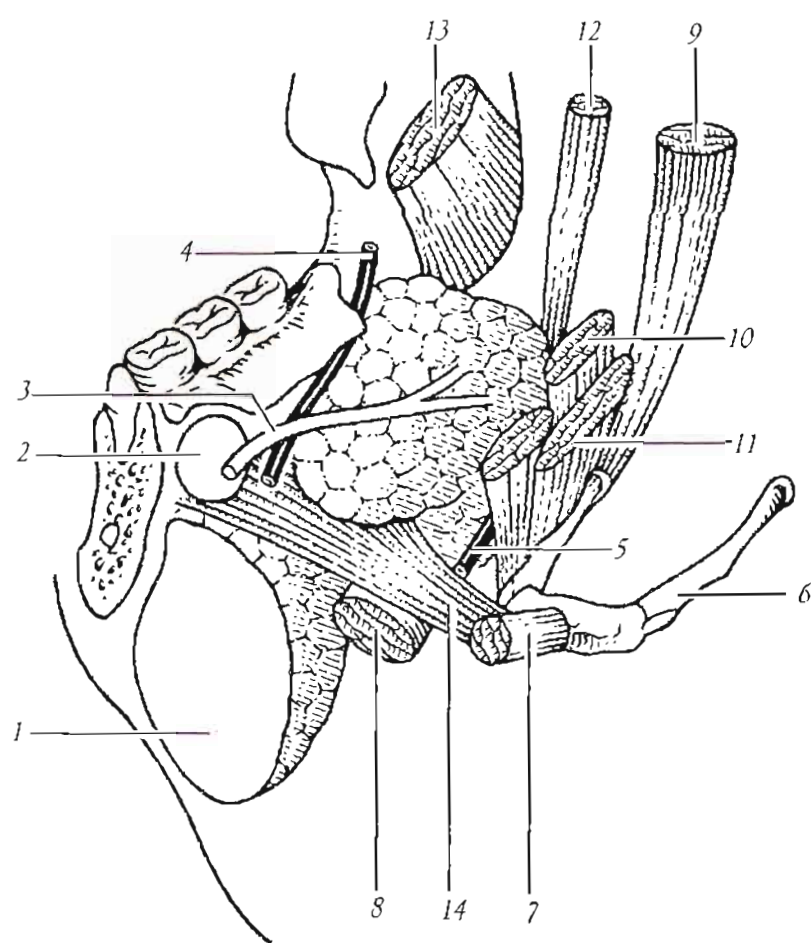


Fig. 6-17. Región submaxilar (corte frontal): 1, glándula submaxilar; 2, glándula sublingual; obsérvese la estrecha relación entre el conducto de Wharton (3) y el nervio lingual (4), para evitar su lesión en los abordajes endobucal por cálculos del conducto; 5, nervio hipogloso mayor; 6, hueso hioides; 7, músculo geniiohioideo; 8, vientre anterior del digástrico; 9, vientre posterior del digástrico; 10, músculo hiogloso; 11, músculo constrictor medio; 12, músculo estilohioideo; 13, músculo pterigoideo interno; 14, músculo milohioideo.

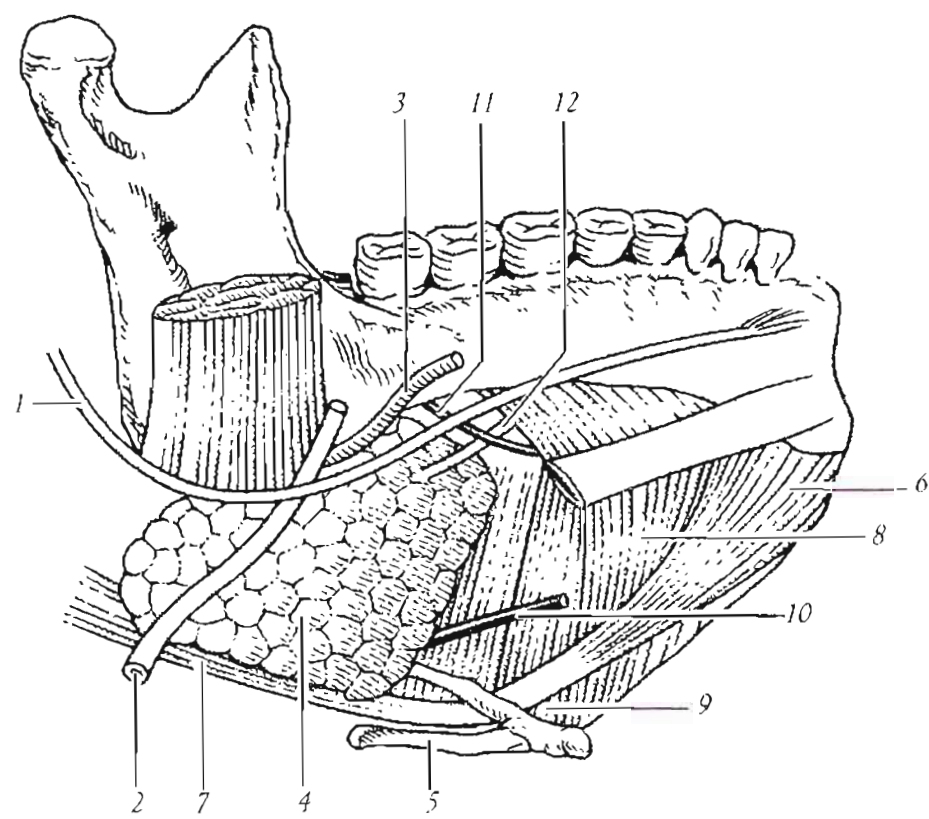


Fig. 6-18. Región submaxilar (vista cervical): 1, rama marginal mandibular del nervio facial; 2, vena facial; 3, arteria facial; 4, glándula submaxilar; 5, hueso hioides; 6, vientre anterior del digástrico; 7, vientre posterior del digástrico; 8, músculo milohioideo; 9, músculo hiogloso; 10, nervio hipogloso mayor; 11, nervio lingual; 12, conducto de Wharton. La rama mandibular del nervio facial transcurre por la cara profunda del músculo cutáneo del cuello y superficial con respecto a la vena facial.

La *pared anterior* de la celda submaxilar es una comunicación amplia con la glándula sublingual. De este sector anterior se desprenden el conducto de Wharton, con el nervio lingual por arriba, y el hipogloso mayor con las venas linguales por abajo.

A la *pared superior* confluyen una serie de músculos, como el pterigoideo interno, el milohioideo y el constrictor superior de la faringe.

La *pared posterior* está formada por la cintilla submaxiloparotídea, que es atravesada por la vena submaxiloparotídea y la arteria facial, la que produce un canal en la cara superior de la glándula, para luego emerger entre la glándula y el maxilar inferior y pasar por la cara externa de la rama horizontal del maxilar inferior antes de llegar a la región facial. La vena que sigue a la arteria es superficial con relación a la glándula.

En el área de la glándula submaxilar existen numerosos grupos ganglionares linfáticos, que se dividen en preglandulares y retroglandulares, prevasculares y retrovasculares, e intracapsulares.

**Glándula sublingual.** Son dos, localizadas en el sector más anterior, en el piso de la boca, debajo de la mucosa bucal, entre la lengua y el maxilar inferior. La glándula sublingual resulta de la unión de una serie de glándulas, por lo que tiene entre 15 y 30 conductos excretores; se denominan conductos de Rivinus los más largos, que desembocan por fuera del conducto de Wharton, sobre la carúncula sublingual; los conductos más cortos se denominan de Walther.

**Glándulas salivales accesorias.** La mucosa bucal contiene numerosas glándulas salivales, a veces reunidas en grupos. Son labiales, yugales, palatinas, linguales, según el lugar de la boca donde se localicen.

## Saliva

La saliva producida por las glándulas salivales (fig. 6-19) interviene en la masticación, la deglución, la fonación y el gusto. Posee un papel digestivo del almidón por la presencia de la amilasa salival. Por su acción bactericida, protege la mucosa y los dientes. Tiene también una función endocrina.

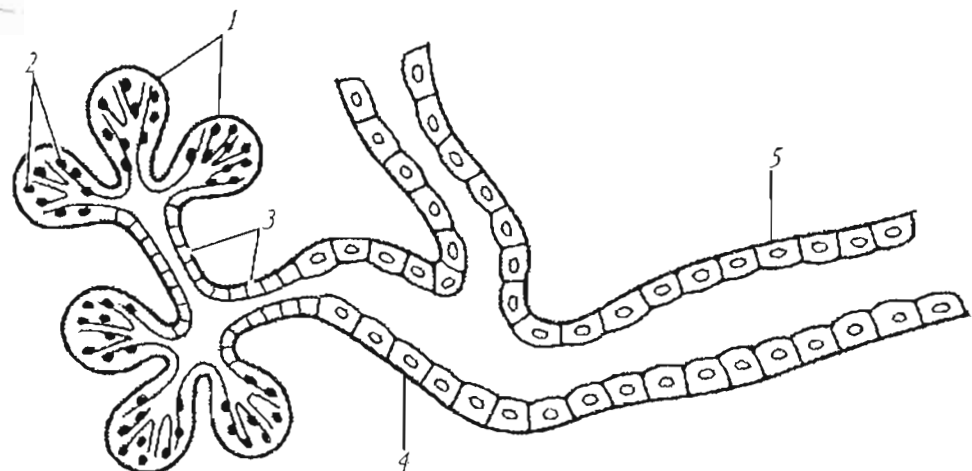
En el hombre, el volumen excretado es de tres cuartos litro por día. La composición de la saliva varía entre las distintas glándulas.

La secreción salival es dirigida por el sistema simpático y parasimpático, los que determinan los cambios cuantitativos y cualitativos.

## MALFORMACIONES DE LAS GLÁNDULAS SALIVALES

**Aplasias.** La ausencia total de glándulas salivales es excepcional. La falta de saliva provoca la destrucción precoz de la dentadura. La aplasia parotídea uni-

Fig. 6-19. Componente secretor de la glándula salival: 1, ácinos; 2, células mioepiteliales; 3, conductos intercalares; 4, conductos estriados; 5, conducto excretor.





lateral con hipoplasia contralateral es algo menos rara. Estas alteraciones pueden ser parte de un síndrome malformativo más o menos complejo: disostosis mandibulofacial, hemiatrofia facial, polidisplasia ectodérmica hereditaria.

**Distopias y ectopias.** La presencia de tejido salival distópico, como lóbulos parotídeos premaseterinos, una prolongación paraamigdalina, un lóbulo submaxilar supramilohioideo, no se considera patológica. Si no hay otro tejido salival parotídeo más que el premaseterino o glándulas submaxilares en posición paraamigdalina, se consideran como glándulas distópicas.

Las formaciones salivales aberrantes o ectópicas se manifiestan bajo la forma de quistes o fístulas.

## SIALITIS

Es la inflamación de las glándulas salivales. Cuando la inflamación es parenquimatosa, o sea, acinocanalicular, se denomina sialoadenitis. Si la inflamación es esencialmente canalicular, se denomina sialodocitis.

### Sialoadenitis

**Sialoadenitis virales.** Comprenden la parotiditis epidémica, causada por un paramixovirus, la parotiditis por el virus de la influenza, la parotiditis por el virus Cocksackie A y la parotiditis por virus ECHO.

**Sialoadenitis bacteriana.** La infección puede resultar a raíz de la migración canalicular ascendente de gérmenes de la boca. Existen factores que favorecen este mecanismo:

- a) Hiposialia o asialia de operados deshidratados y de enfermos sometidos a tratamiento con neurolépticos.
- b) Inmunosupresión de los caquéticos.
- c) Disfunción de antienzimas salivales, similar a la que se produce en el proceso necrosante de ciertas pancreatitis hemorrágicas.

**Manifestaciones clínicas.** Comienza con dolor y signos generales de infección. El dolor se acentúa con la masticación hasta provocar trismo. La parálisis facial es excepcional.

El tumor es evidente, con la piel adherida a la parótida. La palpación es muy dolorosa y deja el signo de la fóvea.

La desembocadura del conducto de Stensen es roja y turgente, con solo una gota de pus o saliva purulenta.

**Tratamiento.** Debe ser preventivo, con hidratación adecuada e higiene bucal, y administración de antibióticos.

En caso de existir compromiso general y de la piel, está indicado el drenaje quirúrgico. Este consiste en realizar una incisión como para una parotidectomía; se levanta el colgajo cutáneo y con pinza de hemostasia se abren los ácinos glandulares para permitir el drenaje del material purulento. Se colocan gasas con antibióticos, sin cerrar la herida cervical.

El absceso parotídeo puede producirse también por procesos infecciosos de vecindad; las piezas dentarias en mal estado constituyen la puerta de entrada del proceso infeccioso. El tratamiento se efectúa con antibióticos y cirugía de la región parotídea. Tratado el proceso agudo, deben eliminarse los focos de origen (p. ej., extracción de piezas dentarias).

La glándula submaxilar también puede ser asiento de procesos infecciosos agudos con compromiso parenquimatoso. Son poco frecuentes los que no se originan en una litiasis. Se realiza drenaje quirúrgico y tratamiento médico con antibióticos.

**Calcinosis salivales.** Son concreciones parenquimatosas múltiples, a veces bilaterales, que comprometen la glándula parótida. Las calcificaciones múltiples permanecen pequeñas. En la sialografía semejan una sialitis crónica, con dilataciones canaliculares irregulares. El tratamiento es médico.

## PATOLOGÍA DUCTAL

Tiene su origen en los conductos y puede o no continuar con la afección del parénquima glandular.

**Discinesia.** En 1943, Dechaume consideró que las dilataciones canaliculares no litiasicas tenían un origen reflejo. Las estructuras contráctiles que rodean a los conductos salivales (células mioepiteliales, músculos lisos, fibras del buccinador) y la distribución de las fibras simpáticas y parasimpáticas pueden provocar espasmos y dilataciones transitorios. Su origen puede hallarse en factores irritantes bucales (prótesis), disfunción de la articulación temporomandibular, estados emocionales, entre otros.

**Diagnóstico.** La diferenciación entre estas discinesias y las litiasis suele ser difícil. La sialografía muestra dilatación dental en ambos casos. La dilatación no litiasica es global, arrosariada o sacciforme. Es recomendable efectuar una sialografía bilateral.

**Tratamiento.** Consiste en eliminar los factores causales. Se han propuesto además distintas terapéuticas específicas sobre el tejido salival, como las infiltraciones anestésicas periarteriales (facial o temporal superficial).

La falta de respuesta al tratamiento puede ocasionar un compromiso glandular parenquimatoso, con persistencia de la sustancia de contraste 24 horas después de efectuada la sialografía.

El tratamiento que efectuamos en nuestro servicio cuando no hay respuesta a la eliminación de los factores desencadenantes estriba en:

1. Infiltración periarterial con corticoides y anestésicos locales. Si la patología se mantiene, se realiza:
2. Ligadura del conducto de Stensen, cuando es fino, con compromiso importante del parénquima glandular.
3. Plástica del conducto de Stensen, cuando está dilatado.

**Megaconducto.** De origen poco claro, suele ser una patología bilateral. Los megaconductos se localizan tanto en la parótida como en las submaxilares, con eliminación de saliva espesa, filante, habitualmente no infectada. No existen antecedentes de traumatismos ni de factores irritantes.

Cuando la complicación infecciosa se transforma en crónica, el paciente llega a solicitar el tratamiento quirúrgico.

No se aconseja la parotidectomía bilateral, pero puede tenerse en cuenta la ligadura o la plástica del conducto, según el estado del parénquima.

## SIALOLITIASIS

La litiasis de la glándula submaxilar es más frecuente que la parotídea a razón de 5:1. En nuestro medio, las litiasis submaxilares se diagnostican cuando provocan distensión glandular por obstrucción ductal aguda. También, en algunos casos, en exámenes odontológicos o por radiografías panorámicas de maxilares.

La radiografía simple puede poner de manifiesto el cálculo. También el estudio con placa radiográfica intrabucal muestra el cálculo en el conducto de Wharton.

La propuesta terapéutica ante un primer episodio agudo, con un cálculo en el conducto, consiste en la extracción de este por vía bucal con realización de una plástica del conducto al piso de la boca, con lo cual se obtiene un orificio de drenaje mayor.

La sialografía es útil para corroborar la presencia de un cálculo radiotransparente o para observar su ubicación intraglandular.

En litiasis localizadas en el parénquima, cuando hay compromiso glandular crónico o cuando se absceda la piel, está indicada la exéresis de la glándula. La submaxilectomía se efectúa de preferencia por cervicotomía.

## SIALOMEGALIA

Es la tumefacción crónica de varias glándulas salivales. Habitualmente compromete ambas parótidas, también las dos submaxilares y raramente las cuatro juntas. Excepcionalmente interesa todas las glándulas salivales y las lagrimales.

Según su etiología se distinguen:

1. Sialomegalias nutricionales: por exceso de alimentos ricos en almidón, alcoholismo, grandes síndromes de malnutrición, diabetes o gota.
2. Sialomegalias tóxicas y alérgicas.
3. Sialomegalia sistémica.

**Tratamiento.** El tratamiento de la sialoadenosis está dirigido a la enfermedad sistémica. La tumefacción glandular asociada con fármacos o con fluctuaciones de las hormonas sexuales se puede resolver eliminando la medicación o resolviendo el desequilibrio hormonal. Las sialoadenosis asociadas con diabetes mellitus u otras enfermedades endocrinas, cirrosis o alteraciones neurógenas son resistentes al tratamiento. En pacientes bulímicos se usó con éxito la administración oral de pilocarpina.

La cirugía cosmética se emplea en casos graves.

## Síndrome de Gougerot-Sjögren

**Definición.** Enfermedad caracterizada histológicamente por atrofia del parénquima glandular con infiltración linfocítica, con islotes de células epiteliales y mioepiteliales que reemplazan a los conductos intralobulARES. Tiene aspecto pseudotumoral (sobre todo parotídeo más que submaxilar).

Los signos esenciales del síndrome de Sjögren son hiposialia, queratoconjuntivitis seca y enfermedad del tejido conectivo (habitualmente artritis reumatoidea).

**Histopatología.** Los dos signos histopatológicos más importantes son:

- a) Infiltración linfoidea difusa: consistente en linfocitos maduros e inmaduros que reemplazan el tejido glandular normal. Comienza infiltrando los conductos y progresa hasta provocar la atrofia y desaparición del ácino glandular. Los conductos se van afinando y terminan por obliterar la luz.
- b) Islotes epimioepiteliales: son masas redondas u ovoides distribuidas en la infiltración linfoidea.

**Manifestaciones clínicas.** El aumento de tamaño de la glándula se observa en un tercio o en la mitad de los pacientes. Cualquier glándula puede verse interesada unilateral o bilateralmente. Las mujeres son más afectadas que los varones.

Esta afección, expresión de una alteración inmunológica, se acompaña de:

- a) Hipergammaglobulinemia (alta incidencia).
- b) Factor antinuclear positivo.
- c) Prueba LE positiva.



- d) Anticuerpo antiglándula salival: detectado por inmunofluorescencia en el 50% de los pacientes.

En 1962, Anderson afirmó que el síndrome de Sjögren junto con el lupus eritematoso sistémico constituyen las enfermedades con mayor cantidad de autoanticuerpos. Los anticuerpos precipitantes Ro y La son más específicos para el diagnóstico del síndrome de Sjögren, especialmente el La.

También se deben analizar las manifestaciones serológicas de la artritis reumatoidea: pruebas del látex y de Rose-Reagan, proteína C reactiva, anties-treptolisina O (ASTO), títulos altos de IgG e IgM y prueba de Coombs.

Los pacientes con síndrome de Sjögren tienen muchas veces antígenos de histocompatibilidad HLA-B8 y DR3. Su presencia determinaría no solo susceptibilidad, sino mayor gravedad del proceso.

**Diagnóstico.** El diagnóstico del síndrome de Sjögren se basa en:

1. Cuadro clínico (queratoconjuntivitis seca, xerostomía y artritis reumatoidea).
2. Laboratorio: anticuerpos antinucleares: SSA(Ro), SSB(La).
3. Biopsia de la mucosa labial.
4. Sialografía: se ve la reducida dimensión glandular con extravasaciones pericanaliculares de la sustancia de contraste; se ven imágenes en racimo de uvas; lo más típico es la retención de la sustancia de contraste durante meses.

## QUISTES SALIVALES

### Mucoceles

**Definición.** Es la acumulación de saliva dentro de una cavidad quística. Es la lesión no neoplásica más común de las glándulas salivales (9 a 10%).

**Tipos.** Hay dos tipos de mucocele: de extravasación y de retención.

Los *mucoceles por extravasación* se producen por escape de saliva del sistema ductal al tejido conectivo circundante. Los términos usados son los de *reacción de escape mucoso* y *fenómeno mucoso de retención*. El origen más común es el traumatismo del conducto, como puede suceder por la mordedura accidental del labio. Hay autores que postulan que algunos mucoceles intraglandulares son causados por destrucción traumática de gran cantidad de ácinos glandulares, con continuación de la secreción por los ácinos remanentes.

El 70% de los quistes de extravasación se observan en el labio inferior. El resto en otros sitios de la boca, como la lengua, el piso de la boca, el paladar y la mucosa bucal. Las glándulas parótida y submaxilar rara vez se hallan comprometidas.

En los *quistes de retención* la saliva se acumula dentro de quistes con cubierta epitelial. Su patogenia puede estar relacionada con obstrucción parcial del conducto, que provoca aumento de la presión intraluminal, o con dilatación congénita o adquirida en zonas de debilidad de los conductos.

Los quistes de retención están distribuidos en distintos sitios de la cavidad oral y en las glándulas salivales mayores.

Los mucoceles del piso de la boca, que son más grandes, a menudo se denominan *ránulas*, y los que se extienden al cuello se denominan *ránulas sumergidas*.

**Tratamiento.** Habitualmente se procede a la resección con anestesia local. Debe resecarse el tejido glandular que vuelca la saliva en el mucocele. La falla en la identificación y resección de las glándulas asociadas es una de las causas de las frecuentes recurrencias.

## Quistes ductales

Son quistes adquiridos que se desarrollan a partir de la dilatación quística de un conducto glandular salival.

La mayoría se presentan en la parótida, y la obstrucción ductal parece ser el principal factor etiológico. Estos quistes constituyen el 2 a 3% de todas las lesiones de la parótida.

El contenido varía en cantidad y consistencia de claro y acuoso a viscoso y amarronado.

## Quistes linfopiteliales

Similares a los ductales, son menos frecuentes que estos y se caracterizan por presentar un tejido linfoideo denso en la pared del quiste. La mayoría se observan en la parótida.

La mayoría son asintomáticos, pero pueden llegar a provocar dolor o compromiso del nervio facial. Debe realizarse el diagnóstico diferencial con el tumor de Warthin y con la metástasis quística de un carcinoma epidermoide.

El tratamiento es quirúrgico. No se conocen casos de recurrencia.

## Enfermedad poliquística de la parótida

Es una malformación del sistema ductal rara, similar a la enfermedad poliquística renal. La relación entre la enfermedad poliquística de la parótida y las localizadas en el riñón, el hígado, el pulmón o el páncreas no es conocida. Parece que la alteración del desarrollo tiene lugar en los conductos intercalares, los que se disrinden. Los conductos estriados e interlobulares no parecen estar comprometidos.

El diagnóstico diferencial más importante debe realizarse con el adenocarcinoma, el cistadenocarcinoma, el carcinoma mucoepidermoide y el carcinoma acinar.

La resección quirúrgica se limita a un procedimiento diagnóstico o a una resección cosmética.

## Enfermedad de las glándulas salivales asociada al HIV (quiste linfopitelial múltiple de la parótida)

Las linfadenopatías persistentes generalizadas son una de las manifestaciones tempranas de la infección por HIV. Una manifestación menos conocida, pero relacionada con la infección por HIV, es la hiperplasia linfoidea de las glándulas salivales, especialmente de la parótida. La proliferación asociada de quistes e islotes epiteliales es reminiscencia de lo visto en el síndrome de Sjögren.

La incidencia de compromiso parotídeo en enfermos de sida parecería ser de alrededor del 5% en los adultos, mientras que en los niños esta cifra aumenta a cerca del 47%; se ha encontrado una incidencia variable entre el 38 y el 60%.

La cirugía se haría exclusivamente por criterio cosmético. El compromiso glandular no tiene significado para el curso de la infección por HIV.

## PATOLOGÍA TUMORAL

La historia de la nomenclatura y clasificación de los tumores de tejidos salivales es larga y compleja, reflejada por la extensa lista de sinónimos acumulados a lo largo de los años. La variedad de términos usados tiene su explicación en los diferentes puntos de vista con respecto a la naturaleza básica de

los tumores salivales. Términos como enclavoma, branquioma, condromixofibroma o endotelioma reflejan diferentes teorías. Los patólogos los fueron descartando gradualmente.

Durante muchos años se usó la denominación de "tumor mixto", remplazada por la de adenoma pleomorfo al descartarse el origen histogenético mixto.

Los tumores de las glándulas salivales muestran una incidencia de menos de 3 por 100.000. Afectan a ambos sexos por igual o presentan predominio en las mujeres.

Su incidencia es mayor en las parótidas; los de las glándulas submaxilares son muy escasos, y los de las sublinguales, raros.

El agrandamiento de las glándulas salivales se debe a menudo a un proceso inflamatorio o a cualquier proceso no tumoral.

**Biopsia.** Así como en tumores de otros sitios es indispensable obtener un trozo de tejido para analizarlo previamente al tratamiento, en las glándulas salivales la situación es distinta. En la parótida, la mayoría de los tumores, independientemente de su diagnóstico anatomopatológico exacto, pueden resecarse con buen margen con identificación y preservación del nervio facial. La biopsia previa perjudica la operación definitiva. Puede realizarse punción con aguja fina, la que sirve de ayuda en el diagnóstico previo.

## Tumores benignos

Constituyen más del 60% de los tumores de las glándulas salivales.

### Adenoma pleomorfo (tumor mixto)

**Definición.** Es el tumor más común, epitelial y benigno. El adenoma pleomorfo es un tumor circunscrito caracterizado microscópicamente por su apariencia pleomorfa o mixta, con tejido epitelial con áreas de aspecto mucoso, mixoide o condroide.

**Evolución natural.** El adenoma pleomorfo crece lentamente; a veces no evoluciona durante años. No suele ser una enfermedad fatal. Los tumores resecados completamente no recaen y el paciente se cura. Con resecciones limitadas se corre el riesgo de la recurrencia. Las cirugías siguientes son más difíciles porque habitualmente la recidiva es múltiple y extendida sobre el campo de la operación previa. Las intervenciones ulteriores a varias recurrencias son más riesgosas y puede llegar a requerirse el sacrificio del nervio facial para lograr la curación.

**Incidencia.** Es el tumor más común de las glándulas salivales mayores. Es diez veces más frecuente en la parótida que en la submaxilar y es raro en la sublingual. El 65 a 75% de los tumores de parótida son adenomas pleomorfos. El 60 a 65% se localizan en las glándulas submaxilares, y el 36% en las glándulas accesorias: labios, mucosa bucal, paladar.

Es extremadamente raro encontrar más de un adenoma pleomorfo en las glándulas salivales mayores, o hallarlo en más de una glándula en el mismo paciente.

Es más común en la mujer (4:3). Es raro en los niños. La incidencia máxima se registra alrededor de los 40 años.

**Manifestaciones clínicas.** Es un tumor indoloro, localizado detrás del ángulo mandibular, debajo y delante de la oreja, moderadamente firme, movable, de superficie lisa al principio y nodular y menos móvil con el crecimiento.

Habitualmente es superficial (90% de los casos). Los tumores localizados en el lóbulo profundo que conforman el restante 10% pueden extenderse hacia el espacio parafaríngeo y presentarse como tumores de la región amigdalina o del paladar blando. Pueden interferir en la fonación y obstruir la coana y la trompa de Eustaquio.



**Anatomía patológica.** La variedad de estructuras epiteliales halladas se explica por las posibles líneas de diferenciación del epitelio ductal salival.

Se postularon distintas teorías para explicar la presencia de cartílago. Lo que se acepta actualmente es que este es producido por las células mioepiteliales, que son de origen ectodérmico y de naturaleza epitelial.

Al comienzo el tumor es redondo, circunscrito, de superficie lisa, pero con el crecimiento tiende a ser nodular. El tumor es simple, a diferencia de algunas recurrencias que son multinodulares.

El tumor es frecuentemente sólido, y al corte la superficie blanquecina contrasta con el amarillo pálido de la glándula salival normal.

Ocasionalmente hay formación de quistes. Estos contienen nódulos de adenoma en sus paredes. La sustancia de esos tumores mixoides es friable.

Por otro lado, los tumores de larga data se vuelven de consistencia más firme y fibrosos y pueden contener nódulos de calcificación.

Al examen microscópico, los conductos presentan células de revestimiento interno y células externas mioepiteliales. En las glándulas salivales normales, las células de revestimiento interno son prominentes y las células externas mioepiteliales son apenas discernibles; en los conductos del tumor sucede lo inverso.

El adenoma pleomorfo crece por expansión y por rotura local, empujando a través de hojas de tejido fibroso dentro de la glándula. Las protuberancias o proyecciones son las responsables de la nodularidad del tumor. Aunque no se vea la conexión de los nódulos con el tumor, si se hacen cortes seriados se la observará invariablemente.

**Tratamiento.** El adenoma pleomorfo aparece bien circunscrito, con un plano de clivaje que lo separa de la glándula. Por temor a lesionar el nervio facial se indicaba la nodulectomía, lo que daba lugar a un número apreciable de recurrencias, que muchas veces no aparecen sino 10 o 20 años después.

El riesgo de recurrencia llevó a realizar alguna forma de parotidectomía parcial, con cuidadosa preservación del nervio facial (fig. 6-20).

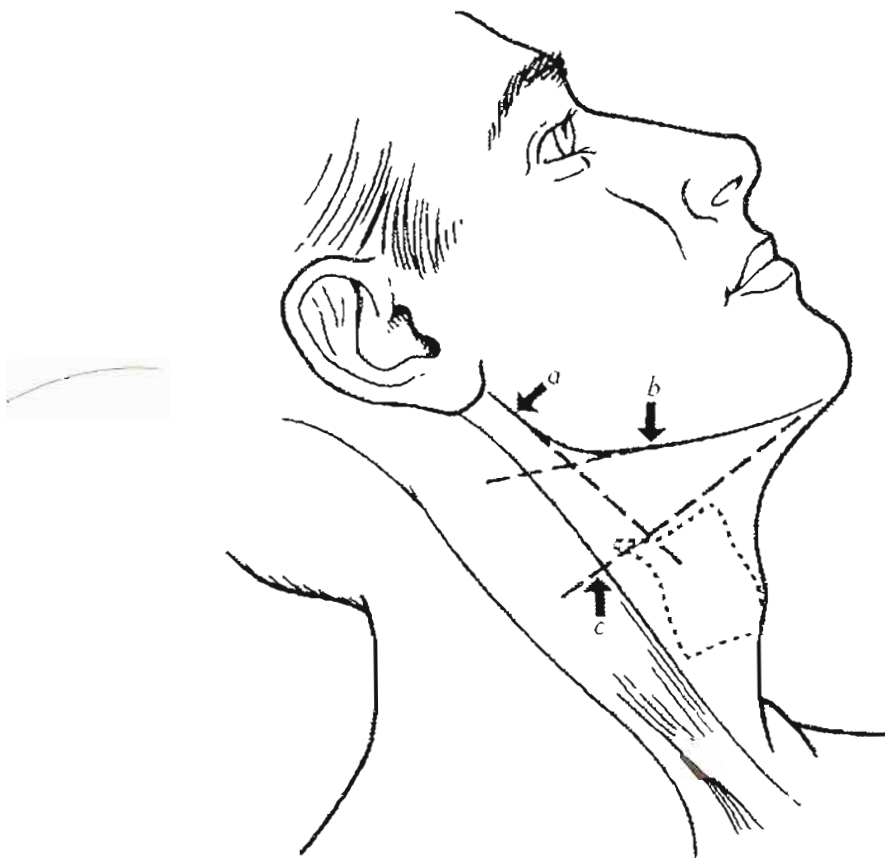

Fig. 6-20. Triángulo de Finochietto-Yoel, delimitado por una línea vertical (a), formada por la prolongación hacia abajo del borde posterior de la rama ascendente del maxilar inferior, una línea horizontal (b), constituida por el borde inferior de la mandíbula, y una línea oblicua (c), trazada siguiendo el borde superior del cartílago tiroides hasta su unión con el maxilar inferior. Por el interior de este triángulo transcurre la rama marginal mandibular del nervio facial.

En los adenomas de la submaxilar, como no hay nervio que preservar entre medio, se practica la exéresis glandular completa y, por lo tanto, las recidivas aparecen muy raramente.

### **Adenoma pleomorfo recurrente**

Se han ofrecido distintas explicaciones sobre las causas de recurrencia. Estudios microscópicos de la periferia del tumor demostraron la presencia de finas proyecciones del tumor hacia el tejido salival normal, las que se rompen al hacer una enucleación. La persistencia *in situ* de los fragmentos provoca la recurrencia tumoral. A su vez, la rotura del tumor durante la exéresis ocasiona la recurrencia, con múltiples nódulos dentro del campo operatorio. Estudios seriados demostraron que los nódulos recurrentes no están relacionados entre sí.

El tumor recurrente también crece lentamente.

Los promedios de recurrencia del 25 al 50% disminuyeron sustancialmente al 1%, según Batsakis, al reemplazar la enucleación por la parotidectomía.

Los tumores hipocelulares son más a menudo parcialmente encapsulados; las recurrencias se observaron solo en tumores ricos en estroma, y aproximadamente el 61% de los adenomas pleomorfos recurrentes son hipocelulares.

La resección por una recurrencia tiene más posibilidades de presentar nuevas recidivas, por la presencia de múltiples nódulos, muchos de los cuales pueden ser muy pequeños y no visibles para el cirujano. La nueva cirugía debe incluir la cicatriz de la incisión anterior.

Aunque se sabe que la radioterapia no controla la evolución de estos tumores y según algunos autores aumenta el riesgo de malignización, otros han sugerido, a la luz de sus experiencias de tratamiento de las recurrencias, una reoperación radical con preservación del nervio facial y radioterapia posoperatoria, asegurando que con esto se logra el control a largo plazo.

### **Adenomas monomorfos**

**Definición.** En los adenomas monomorfos, el epitelio forma un patrón muy regular, usualmente glandular sin indicios de tejido similar al mesenquimático, como en los adenomas pleomorfos. Son bien encapsulados y unifocales. Constituyen el 10-15% de los tumores parotídeos.

Los adenomas monomorfos se dividen en tres grupos: adenolinfoma, adenoma oxífilo y otros tipos (adenomas tubular, de células claras, de células basales, trabecular, sebáceo).

**Adenolinfoma. Sinonimia.** Cistadenoma papilar linfomatoso, adenoma linfomatoso, tumor de Warthin.

**Definición.** Tumor compuesto por estructuras glandulares y quísticas con papilas cubiertas de epitelio eosinófilo característico.

**Incidencia.** Representan el 5 a 10% de los tumores parotídeos. Se localizan dentro de la glándula o también cercanos al polo inferior. En la submaxilar son raros.

Son bilaterales en el 5% de los casos (sincrónicos o metacrónicos). Pueden ser multicéntricos.

Son más comunes en el varón (5:1).

**Manifestaciones clínicas.** Crecen lentamente, alcanzan cierto tamaño y luego su crecimiento se detiene. Su consistencia puede ser blanda o quística. El tumor, que puede tener un tamaño y una consistencia determinados un día, puede variar al nuevo examen uno o dos días después.

Son indolentos, pero pueden infectarse.

*Histogénesis.* La presencia de tejido linfático y epitelial, a menudo con formación de quistes, sugiere un origen quístico branquiogénico. Estos tumores fueron estudiados con la hipótesis branquiogénica, sin poder demostrarse su exactitud. Así, se pudieron corroborar características de ganglios linfáticos, lo que lleva a concluir que muchos adenolinfomas crecen en ganglios linfáticos.

El conducto o las células acinares incorporados a los ganglios linfáticos intraparotídeos o cercanos en el cuello son asiento de muchos adenolinfomas.

Los adenolinfomas son muchas veces múltiples, y en las glándulas que tienen más de un tumor, los cortes seriados revelan áreas de cambios oncocíticos.

Estudios detallados del componente linfoideo han sugerido que el desarrollo y la proliferación del tejido linfoideo es parte de una reacción inmune de hipersensibilidad retardada. Esto haría al componente linfoideo del adenolinfoma comparable al de la tiroiditis de Hashimoto.

*Anatomía patológica.* El adenolinfoma forma un tumor ovoideo de superficie lisa y consistencia moderadamente firme a quística. Está situado habitualmente en el lóbulo superficial, muy cerca del polo inferior.

El líquido del quiste puede ser amarillento brillante, con cristales de colesterol, o también amarronado, espeso.

Las dos características histológicas están dadas por la presencia de epitelio y de elementos linfoides.

Tiene cápsula fina, fibrosa. La presencia de quistes indica que el epitelio produce líquido.

*Diagnóstico diferencial.* Se sospechará un adenolinfoma ante un tumor de apariencia benigna que crece en la parótida de un varón de aproximadamente 60 años. Si se realiza la punción, se obtiene un material mucoide amarronado.

La presencia de muchas glándulas mucosas y áreas de epitelio escamoso con estroma fibrosa puede llevar a confundir el adenolinfoma con el tumor mucoepidermoide.

*Tratamiento y pronóstico.* La resección del tumor, con margen de tejido sano, es curativa. Es tan rara la existencia de nódulos multicéntricos, que es ocasional la recurrencia después de la enucleación.

La malignización se considera excepcional. El desarrollo en ganglios cervicales cercanos a la parótida no debe confundirse con adenopatías metastásicas.

*Adenoma oxífilo. Sinonimia.* Adenoma oncocítico, adenoma de células granulares oxífilas.

*Definición.* Tumor benigno con células grandes de citoplasma granular eosinófilo (oncocitos).

*Incidencia.* Es poco común (no más de 1% de los tumores de parótida). Se observa en mayores de 50 años (entre 55 y 70 años); levemente más precoz en mujeres.

*Anatomía patológica.* Son tumores bien delimitados, redondos u ovoides, de superficie lisa o ligeramente lobulados y moderadamente firmes.

Al corte presentan color rosa pálido, amarillento, de apariencia uniforme. Ocasionalmente se ven estructuras tubulares.

*Pronóstico.* No representan problemas si se resecan. La recurrencia ocasional se debe a un nuevo tumor primario más que a la extirpación incompleta.

*Otros tipos de adenomas.* Clínicamente son indistinguibles del adenoma pleomorfo. Se presentan por igual en varones y mujeres.



*Adenoma tubular.* Reproduce un patrón de pequeños conductos con estroma fibrosa mínima. Se describió como adenoma tubular, ductal o canalicular.

*Adenoma de células claras.* El citoplasma de las células mioepiteliales tiene tendencia a hidratarse y a aparecer claro.

*Adenoma de células basales.*

*Adenoma trabecular.*

*Adenoma sebáceo.*

## Tumores malignos

### Carcinoma mucoepidermoide

**Sinonimia.** Carcinoma mucosecretante.

**Definición.** El carcinoma mucoepidermoide se caracteriza por tener células escamosas, células mucosecretantes y células de tipo intermedio.

**Incidencia.** Constituye el 5 al 10% de todos los tumores de glándulas salivales mayores. El 90% se localizan en la parótida y el resto en la submaxilar; en la glándula sublingual son raros.

**Manifestaciones clínicas.** Es un tumor indoloro de crecimiento lento, de consistencia firme o dura, no blando. Puede ser móvil o estar parcialmente fijo a los tejidos vecinos. Solo unos pocos crecen rápidamente, con signos de infiltración e invasión de planos profundos, ulceración de la piel o compromiso del nervio facial. Estos hallazgos preoperatorios confirman el diagnóstico de malignidad. Se presentan en pacientes entre los 20 y 60 años, por igual en varones y en mujeres.

**Histogénesis.** El carcinoma mucoepidermoide crece a partir del epitelio ductal, el que tiene potencialidad de diferenciación variada y de metaplasia. Estos cambios se ven en la inflamación crónica. La metaplasia escamosa es la alteración más común; la metaplasia mucosa es menos frecuente. Ambos cambios a menudo se ven juntos. Esta alteración a menudo cubre los conductos adyacentes al tumor.

**Anatomía patológica.** Se observa una masa tumoral mal definida que puede estar parcialmente encapsulada (es más rara la encapsulación total). Suele medir entre 1,5 y 5,5 cm. Algunos son sólidos, pero comúnmente se encuentran quistes de contenido líquido claro, mucoso o filante. Puede haber hemorragia intraquistica. La infiltración de los tejidos vecinos es un aspecto destacado.

Al examen microscópico, los tipos celulares característicos del carcinoma mucoepidermoide: células mucosas, escamosas e intermedias, aparecen en proporciones variables en los diferentes tumores.

Las células mucosecretantes son cúbicas. Se hallan en gran número, sobre todo en aquellos tumores con numerosos quistes. La cantidad de moco intracelular es variable. La gran distensión de los quistes puede, por rotura de la cápsula, extravasar el moco y provocar una reacción granulomatosa o fibrosa.

Las células epidermoides pueden revestir los quistes. Forman cordones sólidos. Son de tipo epitelial. La demostración de los puentes intercelulares confirma su identidad. También puede observarse queratinización similar a la de los quistes del adenoma pleomorfo.

Las células intermedias son más pequeñas que las mucosas o que las epiteliales y forman capas que tapizan una parte del quiste.

Las mitosis son infrecuentes.

También pueden hallarse células oxífilas, de tipo oncocítico, pero en número escaso.

La estroma es de tejido conectivo fibroso. No se observan los cambios mucoides o mixoides, típicos del adenoma pleomorfo.

**Evolución.** Se estableció que todos estos tumores tienen potencial de malignidad, algunos de bajo grado de malignidad con posibilidad de producir metástasis tras las recurrencias. Pero existe consenso general en considerar que el carcinoma mucoepidermoide no recurre ni origina metástasis si es tratado correctamente.

Los tumores de evolución más benigna tienen gran cantidad de células mucosecretoras. El pequeño número que crecen rápidamente o dan metástasis son generalmente sólidos y están constituidos en su totalidad por células epiteliales intermedias.

El grado de malignidad se infiere estudiando el crecimiento invasivo, sin referencia a otros aspectos histológicos. Los tumores tienden a invadir los tejidos vecinos en todas direcciones. No se observa invasión perineural, como en el caso del carcinoma adenoideoquístico.

**Tratamiento.** Muchas veces se operan con diagnóstico de adenoma pleomorfo. En caso de tumores de la submaxilar se debe resecar toda la glándula. En variedades pobremente diferenciadas debe hacerse la parotidectomía total y de tejidos adyacentes si hubiera compromiso (músculo masetero) (fig. 6-21). La radioterapia debe usarse como complemento de la cirugía.

**Pronóstico.** En general es bueno. Los índices de supervivencia a 5 años son del 85%, y mayores para los tumores bien diferenciados.

#### Tumor de células acinares

**Sinonimia.** Adenocarcinoma de células acinares, carcinoma de células acinares.

**Definición.** Es un tumor con células similares a las células serosas de las glándulas salivales.

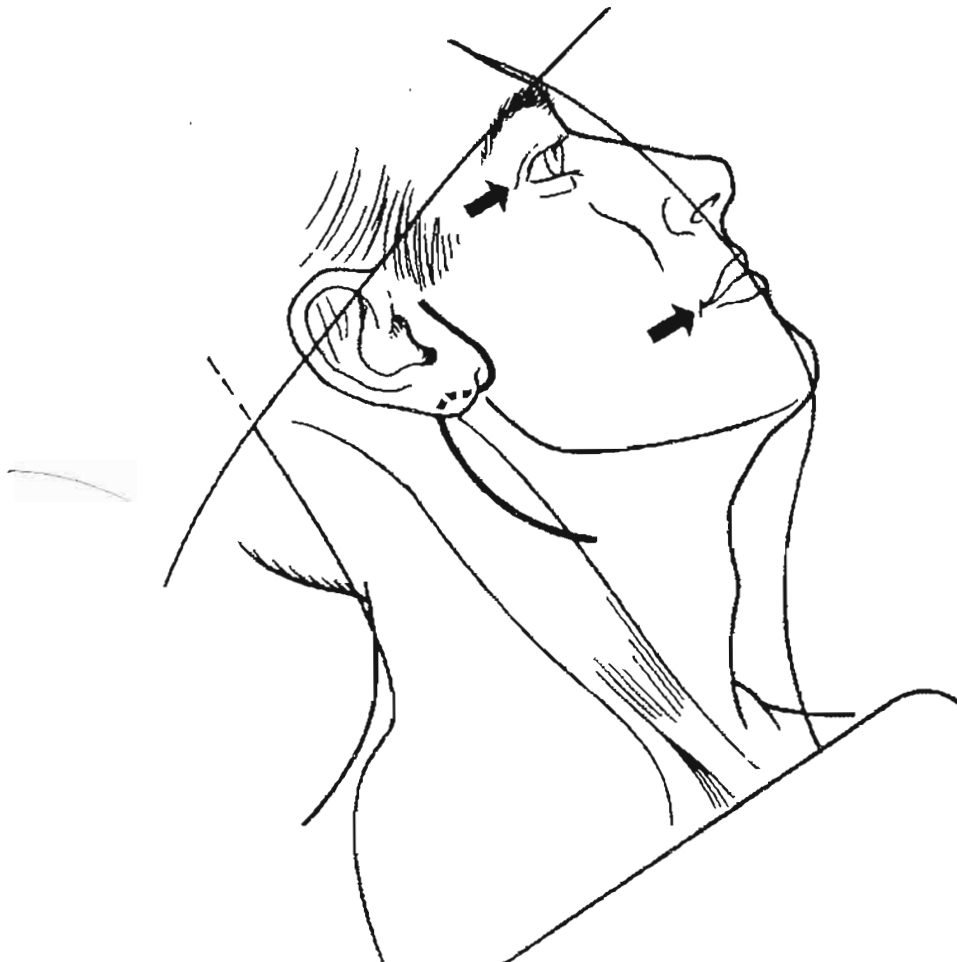

Fig. 6-21. Incisión para parotidectomía. Se observa el trazo preauricular, subauricular y retroauricular, prolongado hacia la región cervical por un segmento curvilíneo, con la concavidad hacia arriba y adelante. En el campo operatorio se dejan las comisuras palpebral y bucal, que permitirán observar los movimientos provocados por la estimulación del nervio facial durante la operación.

**Incidencia.** Constituye del 1 al 3% de los tumores de las glándulas salivales, y es mucho menos frecuente en la submaxilar. Se observa tanto en niños como en adultos, con mayor incidencia en la quinta década.

**Manifestaciones clínicas.** Usualmente aparece un nódulo, raras veces con dolor (por compromiso nervioso). Uno de cada cuatro pacientes con dolor refiere que el tumor aumenta de tamaño gradualmente durante el día y que recupera el tamaño normal durante la noche. El crecimiento es lento y se lo confunde con un adenoma pleomorfo.

**Anatomía patológica.** Son tumores únicos y circunscritos, habitualmente bien encapsulados, de tejido amarillento y con zonas de fibrosis. Pueden contener áreas de necrosis o hemorragia.

El examen microscópico revela un tumor con células basófilas agrupadas.

Las recurrencias por resección incompleta aparecen en forma múltiple, con nódulos pobremente delimitados.

**Diagnóstico diferencial.** Si se observa la basofilia no existen dudas de diagnóstico. La variedad de células claras debe distinguirse de la variedad de células claras del carcinoma mucoepidermoide y de la metástasis del adenocarcinoma de riñón.

**Tratamiento.** Se realiza la extirpación quirúrgica con margen, conservando el nervio facial. Algunos pacientes responden a la radioterapia.

**Pronóstico.** La supervivencia a 5 años llega casi al 80%; puede bajar al 56% 20 años después. El riesgo mayor es la recurrencia local. El 5 al 10% de los pacientes desarrollan metástasis ganglionares, o a distancia, de pulmón y hueso.

### Carcinoma adenoideoquístico

**Sinonimia.** Cilindroma, carcinoma adenoquístico.

**Definición.** Es un tumor maligno infiltrante de apariencia cribiforme. Las células epiteliales son de dos tipos: células que tapizan los conductos y células de tipo mucoepitelial.

**Incidencia.** Representa el 4,4% de todos los tumores de las glándulas salivales y el 1,2% de los tumores de parótida. Aunque la mayoría se localizan en la parótida, en relación con otros tipos de tumores de glándulas salivales el promedio es mayor en la submaxilar (17% de todos los tumores). En las glándulas salivales menores representa el 15% de todos los tumores.

Puede aparecer a cualquier edad, pero es más frecuente entre los 40 y los 60 años. Es más común en la mujer.

**Manifestaciones clínicas.** Es un tumor de crecimiento lento que pudo haber estado presente por muchos años. En oportunidades puede crecer rápidamente. El paciente también puede notar el crecimiento rápido de un tumor previamente inactivo.

El tumor puede ser móvil o estar fijo a tejidos adyacentes. No es frecuente que ulcere la piel.

El dolor es un síntoma relativamente común por la tendencia a infiltrar el espacio perineural, por lo que también puede haber parálisis del facial.

**Histogénesis.** Las células mioepiteliales y las células secretoras o las que recubren los conductos desempeñan un papel fundamental en la estructura histológica del tumor, al igual que en el adenoma pleomorfo. Las células mioepiteliales producen el material depositado alrededor de los grupos celulares y que le dan la apariencia por la cual recibe el nombre de cilindroma.

**Anatomía patológica.** Generalmente forma una masa bien delimitada dentro de la glándula, aunque el examen minucioso demuestra la infiltración de



los tejidos vecinos. La cápsula habitualmente es incompleta. La superficie de corte es blanco grisácea y firme. No tiene áreas mucoideas como se ven en el adenoma pleomorfo. Los quistes y la hemorragia no son frecuentes.

El cuadro histológico es variable. Se describen tres variedades estructurales y relacionadas con el grado de malignidad:

1. Carcinoma adenoideoquístico sólido (alto grado de malignidad).
2. Carcinoma adenoideoquístico tubular o tubuloductal (bajo grado de malignidad), descrito en 1978 por Perzin.
3. Carcinoma adenoideoquístico cribiforme-cilindromatoso (grado intermedio de malignidad).

Estas tres formas no se presentan habitualmente puras, sino que reflejan el patrón predominante.

Además del grado histológico, se evalúan: a) el modo de invasión; b) la invasión perineural; c) la actividad mitótica; d) la necrosis, y e) el pleomorfismo celular y nuclear.

**Pronóstico.** Se ha descrito una supervivencia del 17% a 5 años y de 0% a 10 años en pacientes con carcinoma adenoideoquístico sólido. Para el carcinoma adenoideoquístico cribiforme los índices fueron del 100% y del 62% a 5 y 10 años, respectivamente. Hay publicaciones de un curso fulminante, con recurrencias rápidas, metástasis y muerte dentro de los tres años para la variedad sólida.

Considerando los tres grados en función de la preponderancia del componente sólido, hay índices de supervivencia a 15 años del 39% (no sólidos), 26% (menos del 30% sólido) y del 5% (predominantemente sólidos). La predominancia sólida de los carcinomas habitualmente se asocia con tumores de mayor grado de malignidad.

Hay autores que sostienen que solo el estadio clínico tiene significación para la supervivencia. La supervivencia acumulada a 10 años fue del 75% para el estadio I, del 43% para el estadio II y del 15% para los estadios III y IV. Para estos autores, ni la supervivencia ni las metástasis regionales o a distancia pueden predecirse según el grado tumoral solamente.

**Evolución.** El carcinoma adenoideoquístico es un tumor infiltrativo e invasivo. El crecimiento nuclear a veces es lento. El tumor puede extenderse por infiltración perineural. La invasión mínima, hallada en cualquiera de las tres variedades histológicas, no tiene igual significado en lo que respecta al pronóstico que la invasión nerviosa diagnosticada por disfunción del nervio facial en el preoperatorio. La muerte sobreviene dentro de los 5 años en la mayoría de los enfermos con parálisis facial.

La incidencia de metástasis ganglionares es baja, a menudo después de múltiples recurrencias. Cuando están presentes, el pronóstico es muy malo. Las metástasis ganglionares se observan en el carcinoma adenoideoquístico sólido.

Los pulmones son el sitio más común de metástasis a distancia; habitualmente son bien diferenciadas histológicamente y de crecimiento lento. El paciente puede sobrevivir muchos años con metástasis pulmonares.

**Tratamiento.** El tratamiento apropiado es la resección quirúrgica amplia. En la parótida puede significar la resección de ramas del nervio facial, así como del músculo masetero, el esternocleidomastoideo y otras estructuras vecinas.

En la submaxilar puede requerir la exéresis del milohioideo, así como partes del nervio lingual y del hipogloso. A veces parte del maxilar inferior.

La radioterapia posoperatoria es útil. No sirve como único tratamiento.

Por su crecimiento lento, se justifica plenamente la resección de las metástasis (pulmonares, hepáticas, etc.).

Además de las metástasis, la causa habitual de escasa supervivencia son las recidivas locales. La ablación completa del tumor como primer tratamiento ofrece las mejores probabilidades.

### Adenocarcinoma, carcinoma epidermoide y carcinoma indiferenciado

Si bien son tumores diferentes, por varias causas se los puede considerar juntos. La edad promedio de aparición es de 60 años. Los tres tipos ocurren más frecuentemente en la parótida que en la submaxilar. Tanto los tumores parotídeos como submaxilares pueden invadir los tejidos vecinos o el maxilar, y se requiere su resección en el tratamiento quirúrgico.

**Adenocarcinoma.** Es un tumor epitelial maligno que presenta formación de túbulos o papilas glandulares. Está formado por un solo tipo de células, con características de malignidad y bordes que infiltran.

Se puede ver invasión de vasos linfáticos y sanguíneos. Puede extenderse, al igual que el carcinoma adenoideoquístico, por los espacios perineurales.

Pueden verse áreas de necrosis y en algunos tumores formación de moco por las células neoplásicas. Este material llena la luz de los túbulos y puede extravasarse a la estroma.

También pueden observarse quistes con formación de papilas de tumores que se proyectan en su interior.

Las dos variedades, mucoide y papilar, pueden tener igual comportamiento que otros adenocarcinomas.

El tipo mucoso debe diferenciarse del carcinoma mucoepidermoide por la escasa cantidad de componentes epidermoideos.

El carcinoma mucoproducción adenopapilar representa el 2,8% de los tumores parotídeos y probablemente incluya tumores de relativa menor malignidad.

El adenocarcinoma puede dividirse en dos grupos clinicopatológicos:

1. Aquellos que se producen en los conductos intercalares, llamados adenocarcinomas de conductos terminales, presentan bajo grado de malignidad. Se encuentran fundamentalmente en la cavidad bucal, sobre todo en el paladar.
2. Los de los conductos excretores e interlobulares, llamados carcinomas salivales, son neoplasias de alto grado de malignidad. Se encuentran en las glándulas salivales mayores, sobre todo la parótida.

**Carcinoma epidermoide.** Este tumor tiene células que forman queratina con puentes intercelulares. No hay secreción mucosa. Normalmente no hay células epiteliales en las glándulas salivales, pero en los conductos se puede producir metaplasia escamosa, particularmente en asociación con cálculos o inflamación crónica, que son más comunes en la submaxilar.

El carcinoma epidermoide aparecería en glándulas con metaplasia escamosa; a pesar de ello, la mayor incidencia se registra en la parótida.

Histológicamente no presenta diferencias con los otros carcinomas epidermoides de cualquier parte del organismo.

Debe diferenciarse de la invasión glandular por carcinoma metastásico en ganglios intraglandulares o de la invasión por contigüidad.

Cuando el carcinoma mucoepidermoide tiene escaso moco puede confundirse con el carcinoma epidermoide. La diferenciación se basa en que tienen una evolución totalmente distinta.

**Carcinoma indiferenciado.** Es un tumor maligno de estructura epitelial muy pobremente diferenciado. Se lo define como el carcinoma sin suficientes datos (a la microscopia óptica) como para ubicarlo en otra clasificación de

tumores de glándulas salivales. Esto hace que su frecuencia oscile entre 1 y 30%. Existen tres razones para ello: 1) falla al excluir las metástasis; 2) inclusión de tumores que podrían clasificarse dentro de variedades diferenciadas; 3) uso inapropiado del término indiferenciado para tumores benignos. Su incidencia alcanzaría cifras entre 1 y 2% de todos los tumores de glándulas salivales.

Los carcinomas indiferenciados de origen salival son preponderantemente "de células pequeñas". Se estima que el 4% de todos los carcinomas de células pequeñas crecen en tejido extrapulmonar. En cabeza y cuello, junto con las glándulas salivales (sobre todo la parótida), los carcinomas indiferenciados se originan en la laringe, el tracto rinosinusal y el tracto digestivo superior.

El carcinoma indiferenciado es una neoplasia de alto grado de malignidad, con biología y mortalidad similares a las de otros carcinomas salivales de alto grado. El dato más significativo para el pronóstico es el tamaño del carcinoma primario, ya que en los tumores mayores de 4 cm el pronóstico es ominoso.

El 60% aproximadamente producen metástasis en ganglios cervicales y 9 de cada 10 producen metástasis alejadas.

**Tratamiento.** Estriba en la parotidectomía total con resección de los tejidos adyacentes, incluido el nervio facial cuando sea necesario. A pesar de la resección amplia, el pronóstico es malo.

El interrogante se plantea sobre la conducta que ha de seguirse con los ganglios del cuello, teniendo en cuenta el mal pronóstico cuando están invadidos.

Se realiza siempre radioterapia posoperatoria.

Aproximadamente el 50% de los pacientes mueren por metástasis a distancia (pulmón, huesos, hígado), sin recurrencia locorregional.

El carcinoma epidermoide es más maligno aún que el indiferenciado.

El pronóstico es ligeramente mejor para los localizados en la parótida que en la submaxilar.

### Carcinoma en adenoma pleomorfo

**Sinonimia.** Tumor mixto maligno.

**Definición.** Es un tumor que muestra signos de malignidad (crecimiento invasivo y cambios citológicos) y en el que hay zonas características del adenoma pleomorfo. Se plantean controversias respecto de si se debe a la transformación maligna de un adenoma pleomorfo o es maligno de entrada.

**Incidencia.** Es más frecuente en la mujer, aunque la diferencia por sexo es menos acentuada que en el caso del adenoma pleomorfo. La edad en que se manifiestan los cambios malignos es alrededor de los 60 años, es decir, aproximadamente 20 años después del promedio del adenoma pleomorfo.

**Evolución.** Habitualmente hay una larga historia de tumor glandular de crecimiento lento, no tratado, o de recurrencias locales. El crecimiento se acelera bruscamente y aparece dolor, a la vez que el tumor se vuelve menos delimitado y menos móvil.

Las cifras publicadas de transformación maligna del adenoma pleomorfo varían entre el 2 y el 9%. Lo difícil es estimar el riesgo de malignización del adenoma pleomorfo. Se calcula que aproximadamente uno de cada cuatro adenomas pleomorfos pueden sufrir transformación maligna.

El tumor da metástasis como los otros carcinomas salivales, con un importante número de ellas en la columna vertebral.

**Anatomía patológica.** Macroscópicamente puede observarse un área típica de adenoma pleomorfo con otra adyacente menos definida, de tejido maligno, que infiltra el tejido salival o los tejidos vecinos.



El adenocarcinoma es el tipo de tumor maligno más frecuente que se desarrolla en un adenoma pleomorfo. También el carcinoma indiferenciado.

**Tratamiento.** La terapia de elección es la quirúrgica. La radioterapia es de corto beneficio. La mayoría de los pacientes mueren dentro de los tres años.

### Tumores del tejido conectivo

Son raros. El *hemangioma* es el más común. Representa el 1% de todos los tumores de las glándulas salivales. Se diagnostica al nacer o en el primer año de vida, y es más frecuente en las niñas.

Puede crecer lentamente y en algunas ocasiones regresa. La regresión se asocia con la formación de cuerpos calcificados en los espacios vasculares.

El tratamiento es quirúrgico.

Otros tumores del tejido conectivo son el linfangioma, el lipoma y el neurinoma.

Los tumores malignos mesenquimatosos (*fibrosarcoma*, *rabdomiosarcoma*) son muy raros.

El *melanoma* es raro. Puede ser de localización primaria o consecutivo a metástasis en ganglios intraparotídeos.

## TRAUMATISMOS CRANEOFACIALES

Son tales la morbilidad y la frecuencia de los traumatismos de la cara en la vida de nuestros días que un capítulo dedicado a este tema en un libro de otorrinolaringología general es de suma utilidad. Cuando el médico participa o presencia el accidente, se ve impulsado a actuar. El axioma *primum non nocere* debe respetarse afanosamente en estos momentos. No basta con querer ayudar, hay que saber garantizar primero la supervivencia, después la función y por último la forma. Esta conducta esencialmente médica se nutre de una información previa. A estas consideraciones de tipo práctico se dedica la primera parte del apartado. La segunda tratará del accidentado en la guardia, y la tercera, en la sala.

### EL TRAUMATIZADO DE CARA EN EL LUGAR DEL ACCIDENTE

El médico que asiste a un traumatizado de cara en el lugar del accidente debe observar de entrada lo siguiente:

- a) El estado de conciencia de la víctima, que puede variar desde la obnubilación hasta el coma.
- b) La ubicación espacial del accidentado, es decir, haber quedado boca arriba, boca abajo, colgado o descolgado.

De la combinación de estos factores surgen varias situaciones:

**Caso 1.** Paciente inconsciente, encerrado en el vehículo, tirado boca arriba hacia atrás y con dificultad respiratoria.

**QUÉ VER.** La muerte en cuestión de minutos.

**QUÉ HACER.** Llegar al herido de cualquier modo, a cualquier precio y enseguida, y ponerlo suavemente apoyado sobre el volante. A veces las puertas del coche quedan trabadas: lo ideal es contar con un alicate gigante con brazo de palanca de dos metros, con el cual se destecha el coche tratándolo como una lata de sardinas, para llegar a la víctima por el techo. Si no se lo puede destchar, es necesario romper los vidrios. Si no se procede tan intempestivamente, la muerte de la víctima es un hecho.

Caso 2. Paciente inconsciente, encerrado en el vehículo, con el tronco sobre el volante (boca abajo) y con dificultad para respirar.

QUÉ VER. Muerte por asfixia; se trata de un politraumatizado, por lo que no se lo puede tocar.

QUÉ HACER. Llegar lo más rápidamente a él y aspirar sus fauces, sin moverlo.

QUÉ NO HACER. Tomar a la víctima de los brazos y tironearlo mucho para sacarlo rápido.

QUÉ SUCEDERÍA SI SE HACE LO QUE NO HAY QUE HACER. Se secciona la médula por el movimiento en badajo de campana de la extremidad cefálica, con cuadriplejía por fractura de la columna cervical, o se produce un cuadro de hemorragia cataclísmica por sección de un paquete femoral por un fragmento óseo en caso de fractura de fémur.

Caso 3. Paciente inconsciente, tirado sobre el pavimento, boca arriba y con dificultad respiratoria.

QUÉ VER. Riesgo de muerte inminente por asfixia por obstrucción aguda de las vías aéreas superiores. *Todo traumatizado de cara en estado de inconsciencia tirado en el suelo que mira al cielo pronto estará en el cielo.*

QUÉ HACER. Colocarlo suavemente en decúbito prono con la cabeza lateralizada hacia abajo y apoyada sobre el antebrazo flexionado. Limpiar con el dedo recubierto por gasa o pañuelo la cavidad oral para extraer posibles coágulos o cuerpos extraños. Aspirar a continuación lo que queda con aspirador manual. Es fácil construir un aspirador manual: a un inflador de bote se le invierte la válvula, que en lugar de inyectar aire lo aspira.

QUÉ NO HACER. Bajar de la ambulancia, ir a ver qué pasa y salir corriendo desesperadamente en busca del aspirador, habitualmente perdido en algún rincón. Se debe bajar entonces de la ambulancia con el aspirador que se usará en caso de que el coágulo haya sobrepasado la "V" lingual y el dedo no lo alcance. El paciente, al estar inconsciente, no tose, y por más que se le tire la lengua y luxa la mandíbula en pocos minutos habrá un cambio: en lugar de estar malherido estará bien muerto. El aspirador tiene que ir al enfermo y no el enfermo al aspirador. Por eso, tiene que ser manual y no eléctrico. La movilización de estos heridos requiere de seis personas: dos a cada lado del tronco, una a los pies y otra a la cabecera; el socorrista solitario no debería existir. Lo ideal es primero inmovilizar a la víctima y después moverla. Para eso se usará la tabla para la columna cervical y férulas para los miembros. Si el socorrista es accidentalmente solitario y son muchos los que miran al cielo, ¿con quién empezar? Con el que respira mejor. El lapso de 3 minutos corre para todos por igual; no sea que para salvar a uno que está casi muerto, se deje de darle la posibilidad de supervivencia a varios que estuvieron mejor.

Otras cosas que no hay que hacer es tomarle el pulso al herido y dejarlo boca arriba, o moverlo como bolsa de nueces para cargarlo *rápidamente* en la ambulancia y transportarlo *rápidamente* al hospital para tratarlo *rápidamente*: en este caso el accidentado empeorará *rápidamente*.

QUÉ SUCEDERÍA SI SE HACE LO QUE NO HAY QUE HACER. El accidentado muere por asfixia, por hemorragia cataclísmica. Esta hemorragia habitualmente se produce en el accidentado no ferulado y transportado a toda velocidad por la ambulancia. El cataclismo tiene lugar durante el viaje. Los paquetes vasculonerviosos están indefensos por la relajación muscular y, debido a las sacudidas del viaje, los fragmentos óseos filosos los cortan. Se debe recordar siempre que el hospital y su planta de personal tienen la función de salvar vidas y que las vidas no se hallan en función de la comodidad técnica del hospital y su planta. En casos de extrema gravedad, el paciente en shock debe ser transfundido

en la ruta. Es el hospital el que va al accidentado grave y no el accidentado grave el que va al hospital. Por eso, las ambulancias no deben ser únicamente vehículos. Deben contar con aspirador manual, oxígeno, alicate gigante y botiquín con lo indispensable para expandir a un paciente en shock. Lo primero que tiene que hacer la dotación de la ambulancia es tratar al enfermo grave en el lugar del accidente y, cuando mejora, transportarlo a 40 km/hora y no a toda velocidad. Cuanto mayor sea la gravedad, más despacio debe avanzar la ambulancia.

**Caso 4.** Paciente inconsciente en el lugar del accidente, sin dificultad respiratoria.

**QUÉ VER.** Se deben examinar sus signos vitales, es decir, las siete "P": pérdida de conocimiento, pupilas, parálisis de los miembros, pulso, presión, pulmones y pelvis.

**Cómo verlo.** Al principio incómodamente. Una vez armado sobre tabla y férulas, se puede rotarlo y revisarlo.

**QUÉ HACER.** Si está en shock, tratarlo en el mismo lugar, transfundirlo, ventilarlo, intubarlo y demás.

**QUÉ NO HACER.** Transportarlo en estado de shock.

#### EL TRAUMATIZADO DE CARA EN LA GUARDIA

Este tipo de enfermo tiene una peculiaridad: impacta fuertemente. Al tener herido su órgano de comunicación, el rostro, al quedar desfigurado, neurotiza el ambiente que lo rodea, tanto familiar como hospitalario. El traumatizado de cara es impresionante, pero a veces su apariencia no es lo esencial. Más importante es el estallido de bazo, que no fue sospechado porque se empezó a cerrar apresuradamente esa cara desfigurada y sangrante. No se puede tomar la decisión de operar sin un examen previo general de todo el enfermo. Se debe revisar el tórax, palpar el abdomen, sacar placas de tórax, de pelvis, de fémur. Una vez descartadas todas las posibles lesiones asociadas, una vez jerarquizadas, se analiza el rostro del paciente. Un rostro herido significa función alterada de la visión, la

respiración, la olfacción, la masticación. Toda disfunción postraumática tiene su anatomía alterada, su anatomía patológica. Resulta útil asociar el concepto de regionalización de las lesiones con el axioma básico: *primero la supervivencia, después la función y por último la forma.*

La cara puede subdividirse en tres tercios (tablas 6-2 a 6-4):

- a) tercio superior o craneofacial (fig. 6-22, A);
- b) tercio medio o facial medio (fig. 6-22, B), y
- c) tercio inferior o facial inferior (fig. 6-22, C).

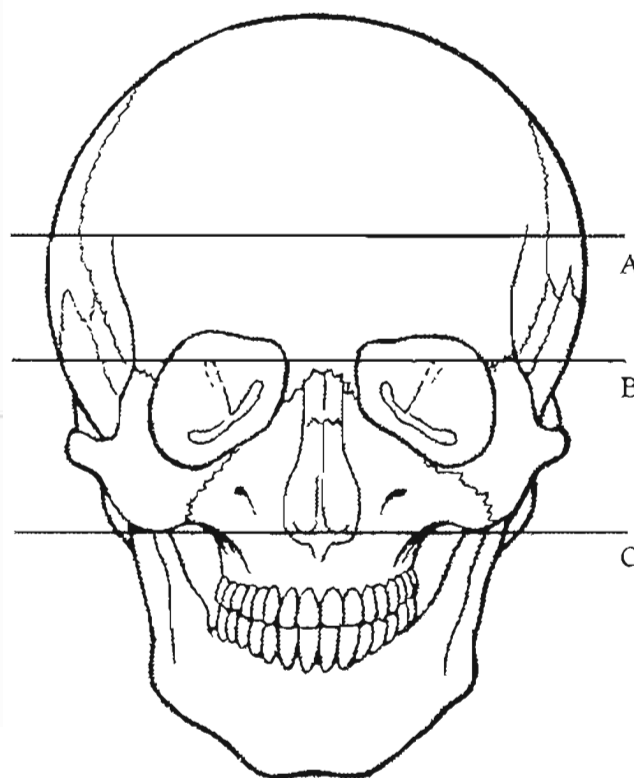


Fig. 6-22. División de la cara en tercio superior o craneofacial (A), tercio medio (B) y tercio inferior (C).



Trastornos obstructivos aéreos superiores con peligro de muerte	
Qué ver	Hematoma del piso de la boca
Cómo ver	Cara de luna llena (fig. 6-23) Lengua erecta Palpar el piso de la boca (fig. 6-24)
Qué hacer	Con piso de boca ocupado: traqueostomía o expectación alerta El paciente queda en observación en la guardia; no pasa a sala
Qué sucede si no se hace lo que hay que hacer	Muerte por asfixia o por obstrucción aguda de vías aéreas superiores en la sala, generalmente de noche

Tabla 6-2.  
Traumatismos del tercio inferior de la cara en la guardia.

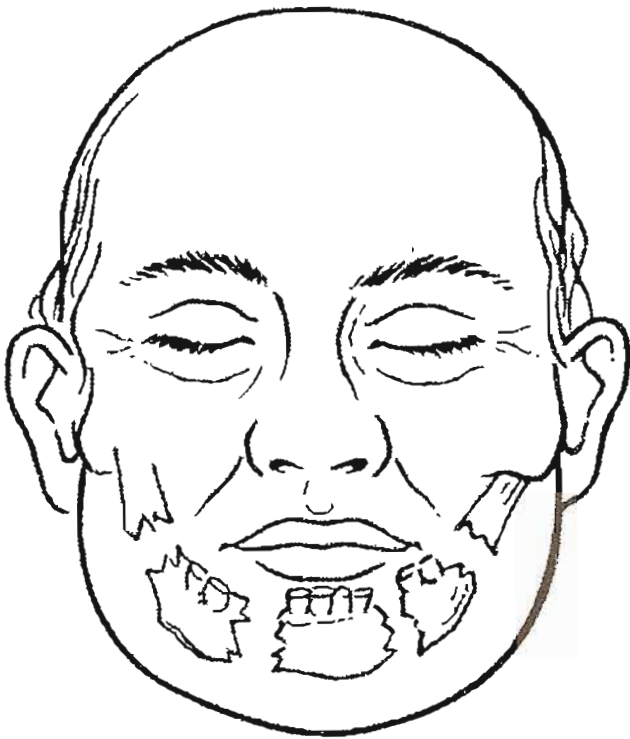


Fig. 6-23. Cara de luna llena por traumatismo del tercio facial inferior.

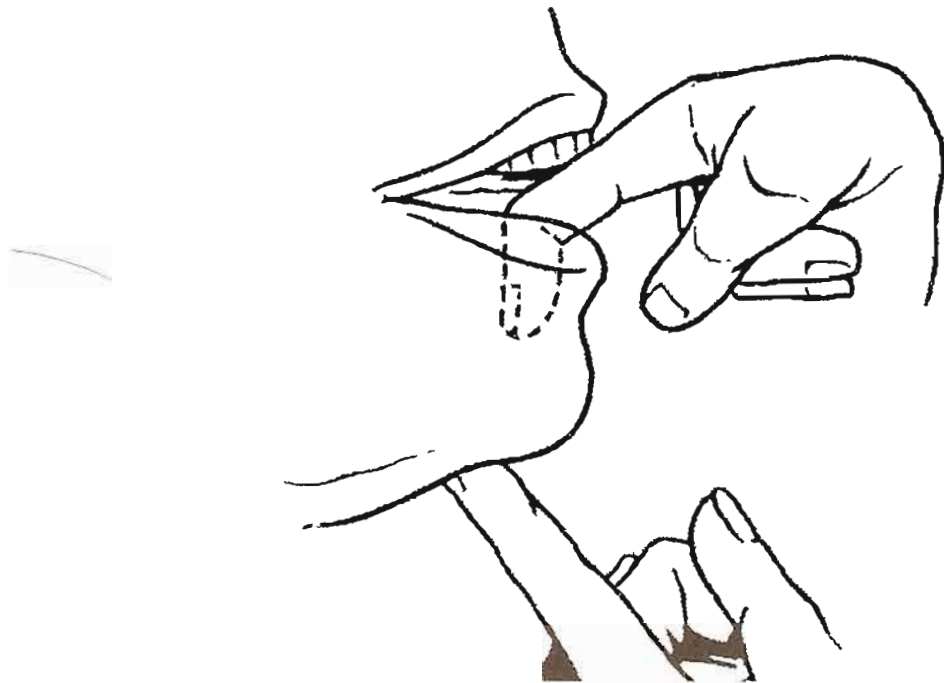

Fig. 6-24. Palpación del piso de la boca en los traumatismos del tercio inferior de la cara.

Tabla 6-3.

Traumatismos de los tercios medio y superior de la cara en la guardia (porción central).

Compromiso de fosa craneal anterior. Paciente quirúrgico	
Qué ver	Comunicación con el exterior a través de la fosa nasal por compromiso de la fosa craneal anterior por estallido etmoidal (fig. 6-25)
Cómo ver	Poner al paciente de perfil: es tal el hundimiento de la nariz que se ve el globo ocular opuesto (fig. 6-26) Cara de batracio ¿Tiene olfato? ¿Pierde LCR? Pedir tomografía computarizada axial y coronal
Qué hacer	Llamar al neurocirujano
Qué sucede si no se hace lo que hay que hacer	El paciente se va de alta sin saber que tiene la fractura Meningitis a distancia

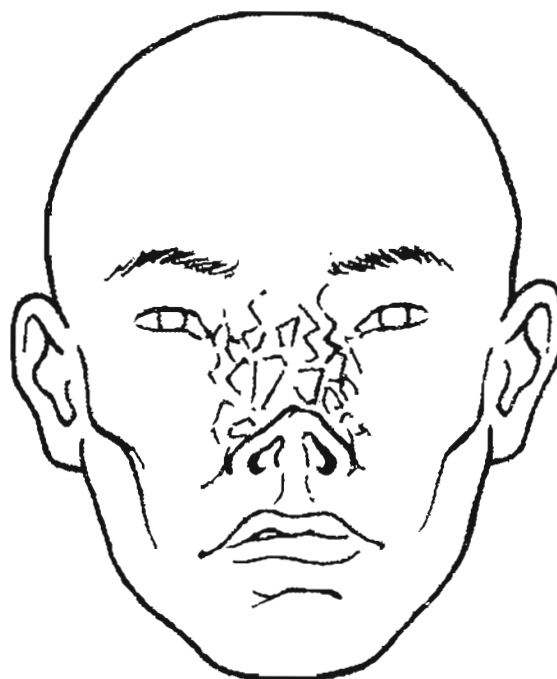


Fig. 6-25. Fractura central de la cara.



Fig. 6-26. Fractura central de cara. En la vista de perfil se ve el globo ocular del otro lado por hundimiento de la nariz.

Compromiso de fosas craneales anterior y media, paciente neuroquirúrgico con peligro de vida	
Qué ver	Fractura de base de cráneo (fosa craneal media y fosa craneal anterior) Fractura del ala mayor del esfenoides Fractura frontoesfenocigomaticomaxilar
Cómo ver	Poner al paciente en orientación tangencial de abajo (fig. 6-27): es tal el hundimiento de la mejilla que el ojo queda exorbitado (ojo de cangrejo)
Qué hacer	Derivarlo de inmediato al centro neuroquirúrgico: es lesión grave que evoluciona en horas
Qué sucede si no se hace lo que hay que hacer	Se lo interna en una sala común como fractura de órbita y como tal se complica y muere

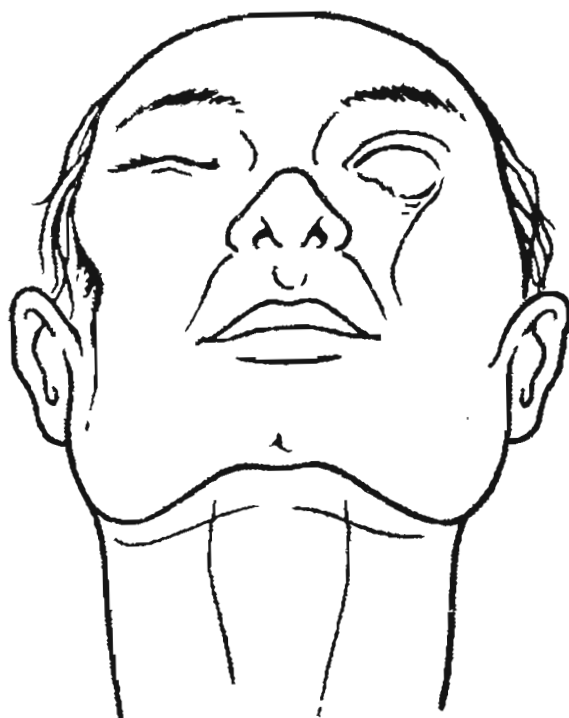


Tabla 6-4.  
Traumatismos de los tercios medio y superior de la cara en la guardia (porción lateral).

Fig. 6-27. Fractura lateral de cara. En vista tangencial inferior, el ojo se ve exorbitado por hundimiento de la mejilla.

### Tratamiento quirúrgico de las heridas en la guardia

Una vez evaluado el paciente con una herida de cara, es útil recordar que la mesa de operaciones ha de contar con un pote para la anestesia con xilocaína al 1% con epinefrina, jeringa y agujas, pinzas hemostáticas tipo Halsted, catgut 00 simple, una jeringa de 20 ml o pera de goma estéril o jeringa grande de 50 ml, palangana para los lavados con suero tibio con antibiótico local, mango fino de aspiración y goma de aspiración.

Se pinta la zona con antiséptico, se colocan campos y se realiza anestesia local. Se desbrida y lava la herida profusa y prolongadamente. Se retiran cuerpos extraños por completo. Se necesita aspiración y buena luz y, después de haber lavado lo que parece suficiente, seguir lavando. Este lavado obsesivo permite limpiar realmente la zona herida de todo cuerpo extraño, lograr una visión clara del desgarró y de la situación. Además, el cirujano, con la excusa del lavado prolongado, se tranquiliza y planifica el cierre con serenidad.

Se empieza primero con el plano mucoso, de profundo a superficial, de difícil a fácil. No se debe anudar los puntos, sino repararlos sobre pinzas hemos-



táticas. Anudar luego, empezando con el punto difícil: el más profundo. Los nudos tienen que colgar en la cavidad oral o nasal. Todo punto termina por donde empieza (fig. 6-28): si se quiere que mire a la fosa nasal, hay que darlo desde la fosa nasal.

Una vez cerrado el plano mucoso se reconstruye el plano muscular. Si el plano mucoso hace a lo funcional, lo estético depende del plano muscular. Como todos los músculos implicados son dérmicos, las cinchas musculares deben buscarse inmediatamente debajo de la piel. Si cuesta ubicarlas, conviene infiltrar inmediatamente por debajo de la piel un habón de 5 ml de suero fisiológico. La piel queda pálida; se hace entonces una toma con ganchito en la zona pálida e inmediatamente por debajo de la piel y se libera con bisturí y tijera: lo que se libera es la piel y lo que queda en el piso es el músculo (fig. 6-29). Se reconstruye la cincha con puntos en "X" separados de nailon 000. Se corta sobre el nudo. Se hace un plano de tejido celular subcutáneo de puntos invertidos y tomando el plano recién reconstruido (fig. 6-30).

Fig. 6-28. Forma de pasar los puntos en el cierre del plano mucoso.

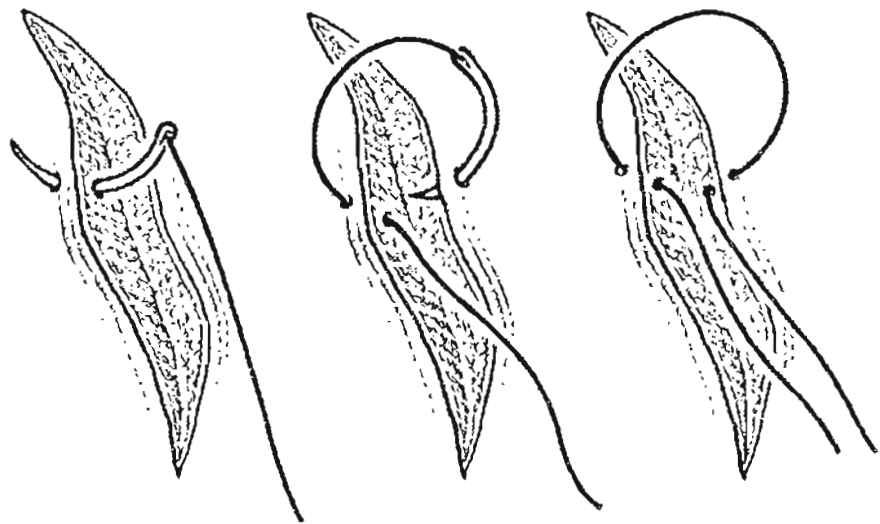


Fig. 6-29. Búsqueda del plano muscular traccionando la piel con un ganchito y liberándola con bisturí.

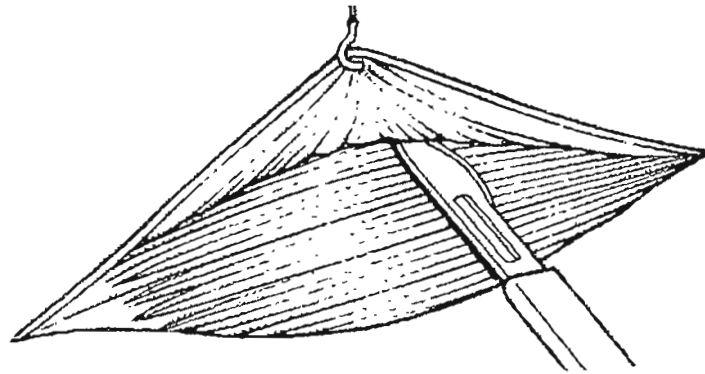
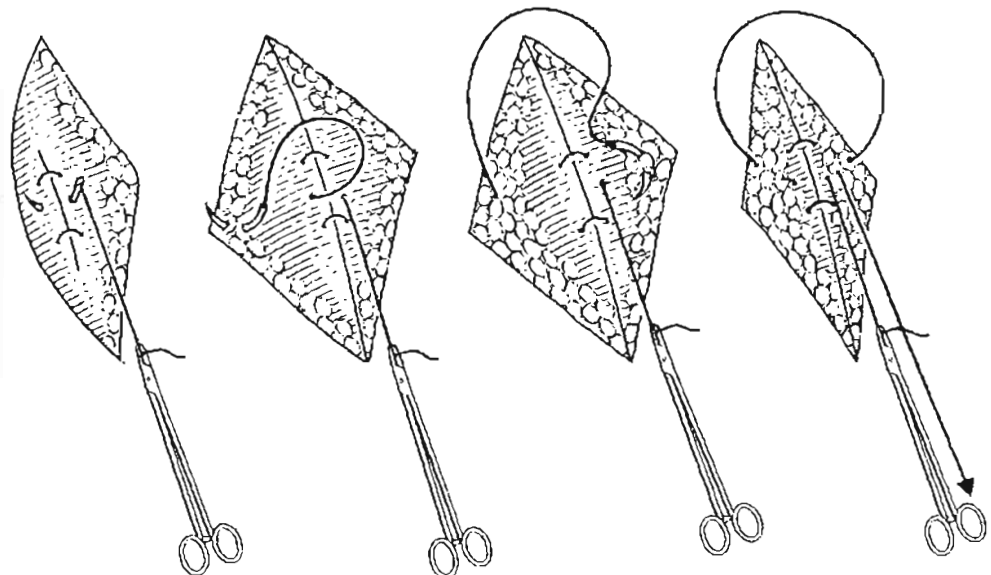


Fig. 6-30. Reconstrucción del plano celular subcutáneo con puntos invertidos.



En el cierre de la piel lo estético depende no tanto del instrumental sino de la profundidad de la toma. ¿A cuántos milímetros del borde libre se clava la aguja? Lo ideal es tomar a 1 mm y en todo el espesor de la piel. No se puede pasar todo el punto de una sola vez, sino que se clava un labio, se retoma y luego se hace la otra mitad del punto. Entre un punto y otro se dejan 3 mm. La cicatriz es comparable a un espinazo de pescado (fig. 6-31, A). Es antiestética cuando la toma ha sido a 3 mm del borde (fig. 6-31, B); es estética cuando es a 1 mm (fig. 6-31, C).

En las fracturas expuestas de la pirámide nasal, avulsiones nasales, lo que debe preocupar no es tanto el tipo de fractura del sector óseo sino el tipo de desgarramiento mucoso, porque la restitución funcional depende de la reconstrucción anatómica del forro mucoso endonasal. Esta reconstrucción mucosa exige a veces la rinotomía. Todo cartílago septal (o auricular) expuesto debe ser resecado a no menos de dos milímetros de profundidad y en toda la extensión en que está expuesto. Esto se hace para permitir una sutura sin tensión. Si no se reseca, la dehiscencia de la sutura será responsable de la infección y pérdida del esqueleto cartilaginoso de la nariz (o de la oreja). El cartílago, para "quererlo", hay que "odiarlo" en la primera cura quirúrgica.

Cuando la válvula vestibular nasal está dañada, hay que reconstruirla anatómicamente. Cuando el desgarramiento es profundo, desde el vestíbulo nasal, por más que se retraiga el ala, por más que se aspire y se mejore la luz, no se puede ver nada (fig. 6-32, A). Hay que trabajar a cielo abierto a través de una rinotomía. Lavar, aspirar bien y finalmente, a cielo abierto, reconstruir prolijamente el plano nasal; los brazos cortos de la rinotomía pasan por ambas rodillitas de la punta (fig. 6-32, B). En la figura 6-32, C se ve el comienzo de la reconstrucción de la piel del vestíbulo con mucosa nasal. La confluencia de ambas, piel y mucosa, constituye la válvula vestibulonasal. El vestíbulo nasal tiene pelos, es decir, es una piel con pelos, mientras que la mucosa no tiene pelos. Los puntos hay que darlos donde termina la mucosa, donde empiezan los pelos. Así se tiene la seguridad de haber reparado la válvula vestibulonasal.

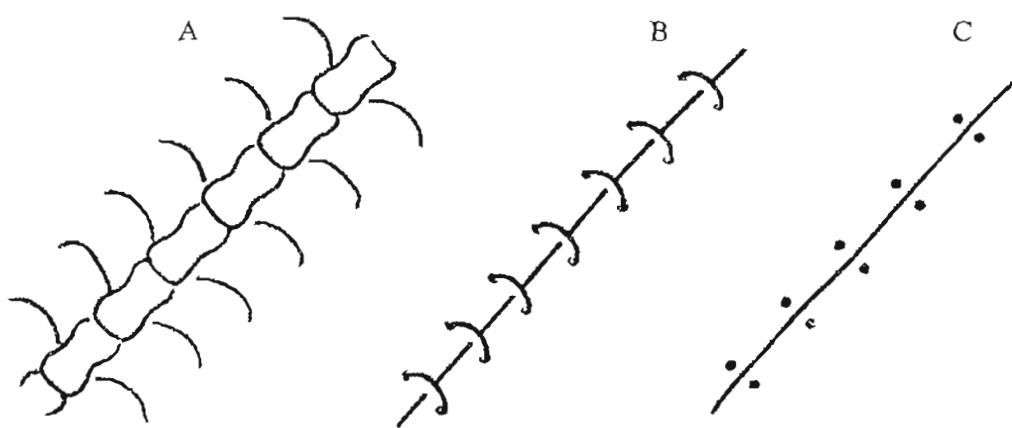


Fig. 6-31. A. Forma de pasar los puntos en la reconstrucción de la piel. B. Puntos a 3 mm del borde (resultado antiestético). C. Puntos a 1 mm del borde (lo ideal).

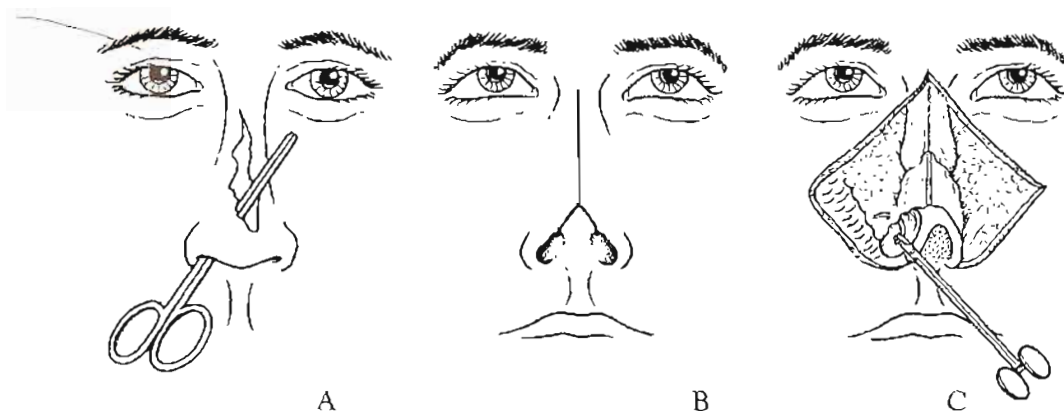
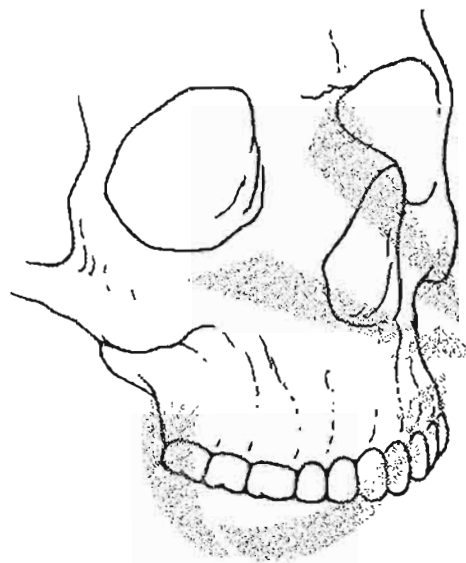


Fig. 6-32. A. Desgarramiento profundo del vestíbulo nasal. B. Rinotomía para la reconstrucción del vestíbulo nasal. C. Reconstrucción cutaneomucosa.

Fig. 6-33. Confluente mucoso a nivel de la espina nasal anterior formado por un plano septal anteroposterior y vertical, un plano horizontal anteroposterior o piso nasal y un plano helicoidal o gingivolabial.



Cuando el accidentado engancha su labio superior o su ala nasal en algo y hace un movimiento tangencial y brusco, sufre una avulsión del confluente mucoso. Este último consiste en la confluencia de tres planos mucosos en la espina nasal anterior del maxilar: un plano septal anteroposterior y vertical, un plano horizontal y anteroposterior

o piso nasal y un plano helicoidal o gingivolabial (fig. 6-33). El confluente debe reconstruirse anatómicamente, plano por plano, según su ubicación en el espacio; es una reconstrucción tridimensional.

En las heridas de labio conviene recordar varios factores. Para el cierre de la mucosa se deben usar puntos de catgut 00 con nudo que mira a la cavidad. Hay que reparar todo, pasando de difícil a fácil, de profundo a superficial, y anudando de difícil a fácil. En caso de faltar "tela", para infiltrar la mucosa, la aguja debe ir inmediatamente por debajo de las glándulas de la mucosa paralela y pegada al plano muscular. Se realiza un habón con suero. Con bisturí primero y luego con tijera se libera el músculo de la mucosa. Para obtener un plano anatómico sin dañarlo hay que obtener el inmediatamente vecino. Una vez obtenido el plano de clivaje, se lo arma con gasa húmeda; no se usa gasa seca porque deja hilachas. Se toma la mucosa y con tijera se hace una incisión paralela al surco gingivolabial a 3 mm por arriba de él, que interese todo el espesor de la mucosa con sus glándulas. La longitud de la incisión depende de las necesidades (fig. 6-34, A). Si hace falta, para que se deslice más, se puede realizar una incisión en el extremo profundo de la anterior y perpendicular a ella. El conjunto adopta el dibujo de una "L" acostada con el brazo largo paralelo al surco y el brazo corto en pleno espesor del labio (fig. 6-34, B). Cuando estas incisiones están en la zona del segundo molar superior, hay que tener presente la desembocadura del conducto de Stensen.

Para el cierre de la cincha muscular, si resulta difícil ubicarla, se libera la piel con la técnica descrita: habón, ganchito, bisturí y tijera. Para el cierre de la piel, lo primero que se hace es un punto en el borde cutaneomucoso, es decir, la cresta de confluencia entre la piel y la mucosa del labio. Se cierra a con-

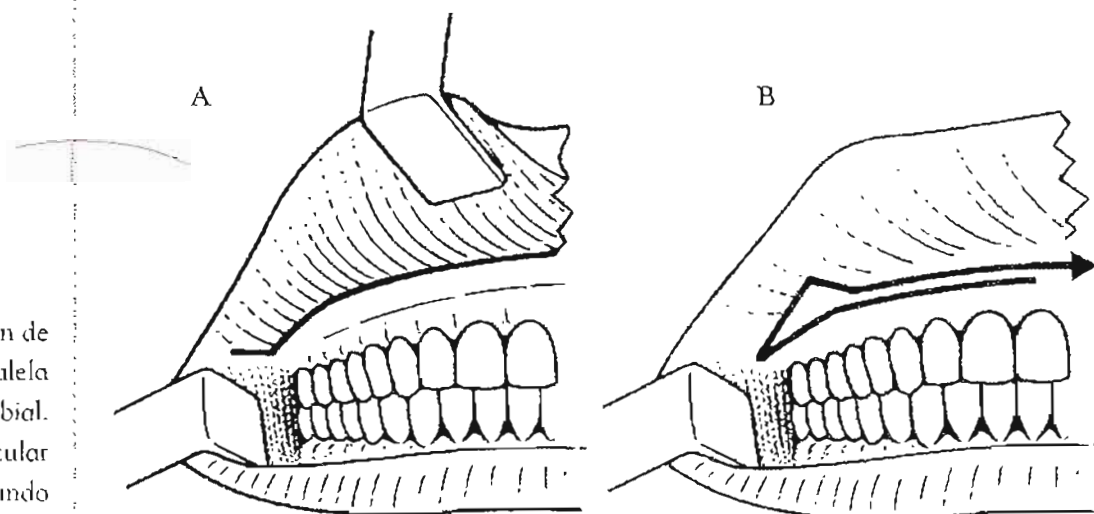


Fig. 6-34. A. Incisión de la mucosa labial paralela al surco gingivolabial. B. Incisión perpendicular en el extremo profundo de la anterior.



tinuación la piel del labio a 1 mm del borde y con 3 mm entre un punto y otro (fig. 6-35, A). Si la sutura es larga —como sucede casi siempre—, conviene interrumpirla con una "Z", pues de otra manera la retracción de la cicatriz deformará el labio en el posoperatorio alejado. Se ubica la "Z" en la mitad de la sutura. Sin sacar ningún punto, se elige la piel comprendida entre dos puntos y se lo considera como el brazo vertical de la "Z". Del punto superior y a 60° nace el brazo oblicuo superior, que será de la misma longitud que el brazo vertical, o sea, de 3 mm. Del punto inmediatamente inferior al brazo vertical nace el otro brazo oblicuo a 60° y de la misma longitud (3 mm). Se cortan con bisturí los brazos oblicuos sin sacar los puntos (fig. 6-35, B). Una vez definido el corte, se puede retirar tanto el punto superior como el inferior y se entremezclan los brazos de la "Z" (fig. 6-35, C). Para cabeza de la "Z" se pone un punto intradérmico (fig. 6-35, D). Se cierra a continuación la porción roja del labio. Se cierra (fig. 6-35, E) todo el plano primero y luego, si hace falta, se intercala "Z" con la técnica indicada.

En las heridas de los párpados con pérdida grave de la mucosa conjuntival no se puede esperar, dado que la córnea expuesta (fig. 6-36, A) se ulcera y se puede perder el ojo. ¿Cómo conseguir cubrir la córnea? Se obtiene "tela" del párpado opuesto, que generalmente está sano. Luego de infiltrar el párpado donante, se separa el plano cutaneomuscular del plano tarsoconjuntival con bisturí y tijera delicada. Una vez conseguida esta cortina, que baja o sube según el caso, se la presenta a los labios del desgarró; para poder suturar debe cruentizarse el borde marginal de la cortina tarsoconjuntival (fig. 6-36, B). Se une la superficie cruenta del desgarró a la superficie cruenta de la cortina con una sutura continua (fig. 6-36, C), que tiene por finalidad la protección de la córnea.

Una urgencia ocular por motivo palpebral es el arrancamiento del párpado inferior, que se produce siempre en la zona más débil, la que corresponde al

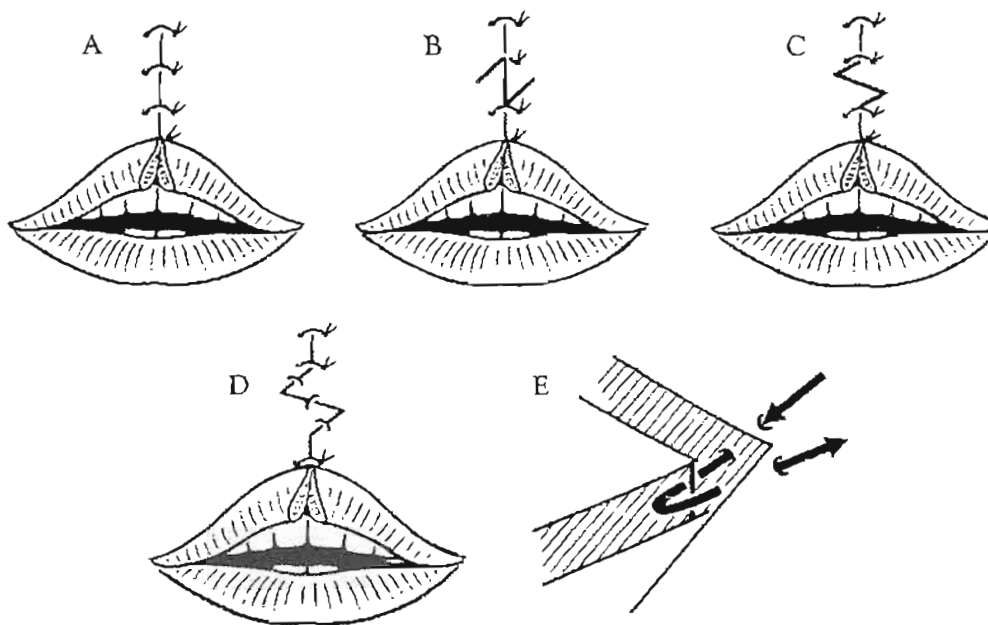


Fig. 6-35. Cierre del labio intercalando una "Z" para evitar deformaciones alejadas. A. Puntos separados por 3 mm. B. Brazos oblicuos de la "Z", a 60° del brazo vertical y de la misma longitud que este. C. Se retiran los puntos superior e inferior y se entremezclan los brazos. D. Punto intradérmico en la Z. E. Cierre de la porción roja.

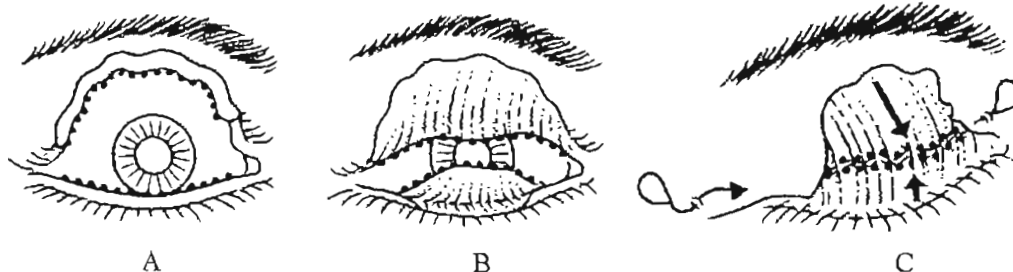


Fig. 6-36. A. Desgarro palpebral con exposición de la córnea. B. Cortina tarsoconjuntival obtenida del párpado contralateral, cuyo borde debe cruentizarse. C. Unión del desgarró con la cortina mediante sutura continua.

canalículo lagrimal inferior. Cuando esto sucede, se debe llamar al especialista para que la repare dentro de las primeras 72 horas, porque cuanto más cerca se encuentre el traumatismo del comienzo del sistema de drenaje, más grave es la lesión. El médico hace el diagnóstico de urgencia; el oftalmólogo hace el tratamiento de urgencia. El que gana es el enfermo, porque no tendrá como secuela alejada una epífora irreductible.

### Fracturas del maxilar inferior en la guardia

El tercio inferior de la cara posee una anatomía característica: diente, periodontio, hueso alveolar, periostio y mucosa conforman una sola unidad quirúrgica y traumatológica. Este dato sirve para la semiología (tabla 6-5), es decir, donde va el hueso va el diente, y donde va el diente va el hueso. No hay fractura conminuta con dislocación fragmentaria sin alteración grave de la mordida. Toda alteración grave de la mordida acusa una fractura conminuta de mandíbula o de maxilar. La presencia o ausencia de dientes sugiere el pronóstico: una fractura, por más conminuta que sea, en un dentado total siempre evolucionará bien, pero una fractura en un anciano desdentado total es siempre grave. El maxilar desdentado es un hueso hipotrófico y mal nutrido. Además, al no tener dientes, no hay cómo inmovilizar la fractura. La osteosíntesis y las placas en general no son suficientes.

La zona fracturada puede repararse correctamente solo cuando los músculos de la masticación permanecen inactivos por 60 días. Esto se consigue uniendo entre sí ambas arcadas dentarias mediante un bloqueo intermaxilar. El bloqueo se obtiene colocando tanto en la arcada superior como en la inferior arcos de ortodoncia modificados y ligados a cada diente por un alambre peridentario. Si el paciente es un desdentado (fig. 6-37, A), hay que dentarlo con prótesis superior en la cual se incluye el arco y prótesis inferior con su arco correspondiente (fig. 6-37, B). La prótesis superior se fija con suspensión a la arcada cigomática y a la espina nasal anterior; la prótesis inferior se fija a la mandíbula con alambre circunferencial (fig. 6-37, C). Una vez fijadas las prótesis al enfermo se realiza el bloqueo intermaxilar (fig. 6-37, D).

Por último, la presencia de dientes habla del peligro de infección. Las fracturas de la mandíbula son siempre expuestas porque la cavidad bucal, la mucosa, el periostio, el hueso alveolar y el diente conforman una sola estructura

Tabla 6-5. Fractura del maxilar inferior en la guardia.

Qué ver	Fractura expuesta Fractura conminuta Paciente dentado total Paciente desdentado Palpar el piso de la boca: ¿hematoma?
Cómo ver	Con bajalengua y buena luz, mirar dentro de la boca ¿Lengua erecta?
Qué hacer	Armar el sifón Trabar los dientes con alambre en "8" de guarismo Comenzar irrigaciones cada 1/2 hora Indicar dieta líquida hipercalórica
Qué no hacer	Pedir los análisis de rutina Pedir radiografía de cráneo de frente y de perfil Indicar antibióticos e internar al paciente

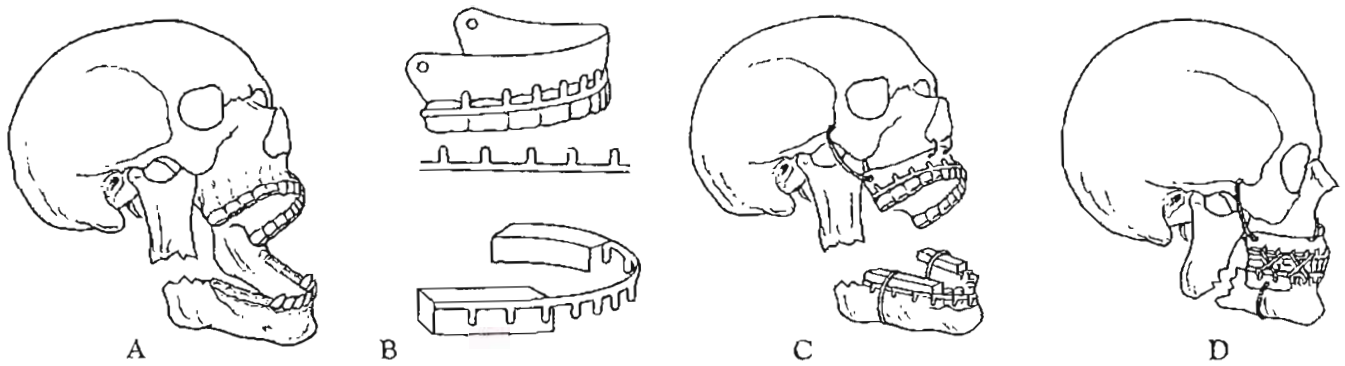


Fig. 6-37. Bloqueo intermaxilar con arcos de ortodoncia modificados para inmovilizar la mandíbula. Si el paciente es un desdentado (A), hay que dentarlo con prótesis (B). C. La prótesis superior se fija a la arcada cigomática y a la espina nasal anterior mediante suspensión, y la inferior a la mandíbula con alambre circunferencial. D. Bloqueo intermaxilar.

(fig. 6-38). Son fracturas potencialmente infectadas, y hay dos maniobras preventivas:

1. Arrastre mecánico reiterado ("el mejor antimicrobiano"), conseguido mediante un sistema de sifón con agregado de gomas. A un sifón se le añade un trozo de goma de oxígeno y a esta un trozo de guía de suero (fig. 6-39). El paciente coloca la punta de la guía de suero lo más hondo en su cavidad bucal y proyecta su cuerpo hacia adelante; la gravedad ayuda al arrastre mecánico y el agua cae sola en la palangana. Si no hay sifón, se puede usar una jeringa grande o una pera de goma. En las primeras 72 horas se irriga cada media hora.

2. En las fracturas de mandíbula se pueden trabar los dientes con alambre mediante un "8" de guarismo. Con rocío de xilocaína se anestesia la encía lingual y vestibular de los dientes que se van a trabar. Se agrega anestesia troncular si hace falta, usando buena luz y aspiración. El material es poco: un carretel de alambre de 0,5 mm de sección y 50 cm de longitud, de acero inoxidable y maleable, un portaguía fuerte, una tijera de alambre y cuatro pinzas de Kocher. Los beneficios del "8" de guarismo, colocado en la guardia, son:

- No hay dolor: el mejor analgésico en un fracturado de mandíbula es la inmediata inmovilización.
- No hay hematoma: sin el "8"; el paciente padece considerable hematoma y edema en las primeras 72 horas.
- No hay infección por ausencia de cuerpo extraño (hematoma).

Es necesario precisar para describir el procedimiento una terminología útil:

- Cúspide mesial: la que mira a la línea media del cuerpo; es la más superficial (fig. 6-40, 1).
- Cúspide distal: la que mira a la profundidad (fig. 6-40, 2).
- Lingual: mira a la lengua (fig. 6-40, 3).
- Vestibular: mira al vestíbulo (fig. 6-40, 4).

Para poder pasar un alambre entre un diente y otro, hay que transformar-

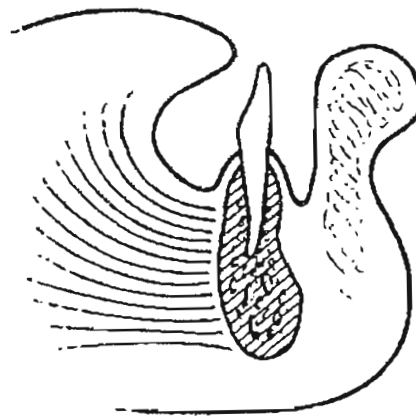


Fig. 6-38. Unidad estructural entre el hueso, el diente, la mucosa y la cavidad bucal, que determina la potencial infección de las fracturas.

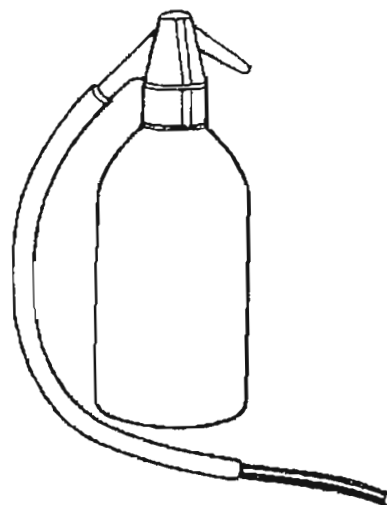
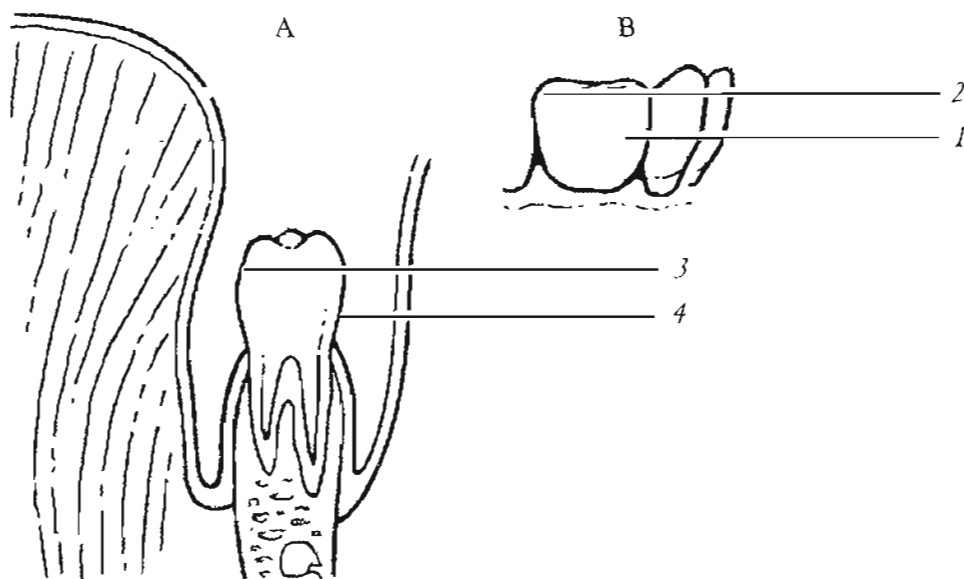


Fig. 6-39. Sistema de sifón para arrastre mecánico reiterado.



Fig. 6-40. Superficies dentarias: 1, mesial; 2, distal; 3, lingual; 4, vestibular.



lo en una aguja. Una aguja funciona bien cuando su punta es filosa, por lo que se debe cuidar que la punta del alambre sea lisa, filosa y cortada en bisel.

El procedimiento es el siguiente:

1. Elegir el tamaño de la futura aguja según el tamaño del diente.
2. Doblar el alambre haciendo de él una aguja (fig. 6-41).
3. Incorporar el resto del alambre al cuerpo del portaaguja.
4. Pasar la aguja por el espacio interdentario mirando a la cúspide de los dientes. El diente que mira al trazo de fractura no sirve. Pasar el alambre por el espacio interdentario inmediato, de vestibular a lingual una punta, luego la otra (fig. 6-42, A); del lado vestibular debe quedar hecho una lazada (fig. 6-42, B).
5. De lingual a vestibular, pasar el cabo profundo por el espacio interdentario distal (fig. 6-42, C).
6. Enhebrar la lazada (fig. 6-42, D).
7. Ajustar (fig. 6-42, E).
8. Pasar hilo mesial, de lingual a vestibular (fig. 6-42, F).
9. Ajustar (fig. 6-42, G).
10. Tirar hacia la raíz de los dientes; primero traccionar y luego entrosar en el sentido de las agujas del reloj (fig. 6-42, H).
11. Queda así terminado el "8" de guarismo de un lado (fig. 6-42, I).
12. Tras proceder del mismo modo del otro lado, reducir la fractura (fig. 6-42, J).
13. Hacer una sola unidad, llevando la punta de los alambres cortados a un espacio interdentario (pinchan la mucosa si miran hacia ella) (fig. 6-42, K).

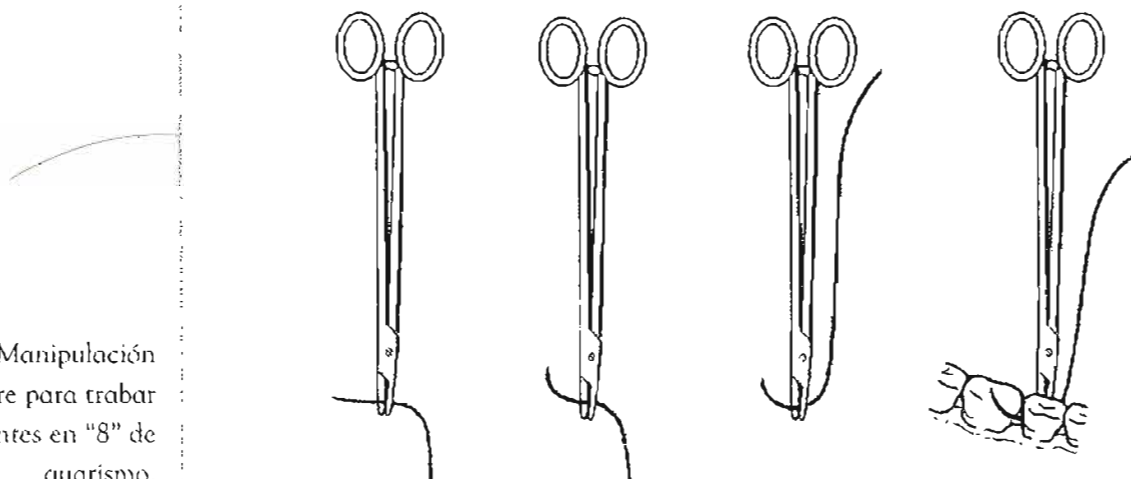


Fig. 6-41. Manipulación del alambre para trabar los dientes en "8" de guarismo.

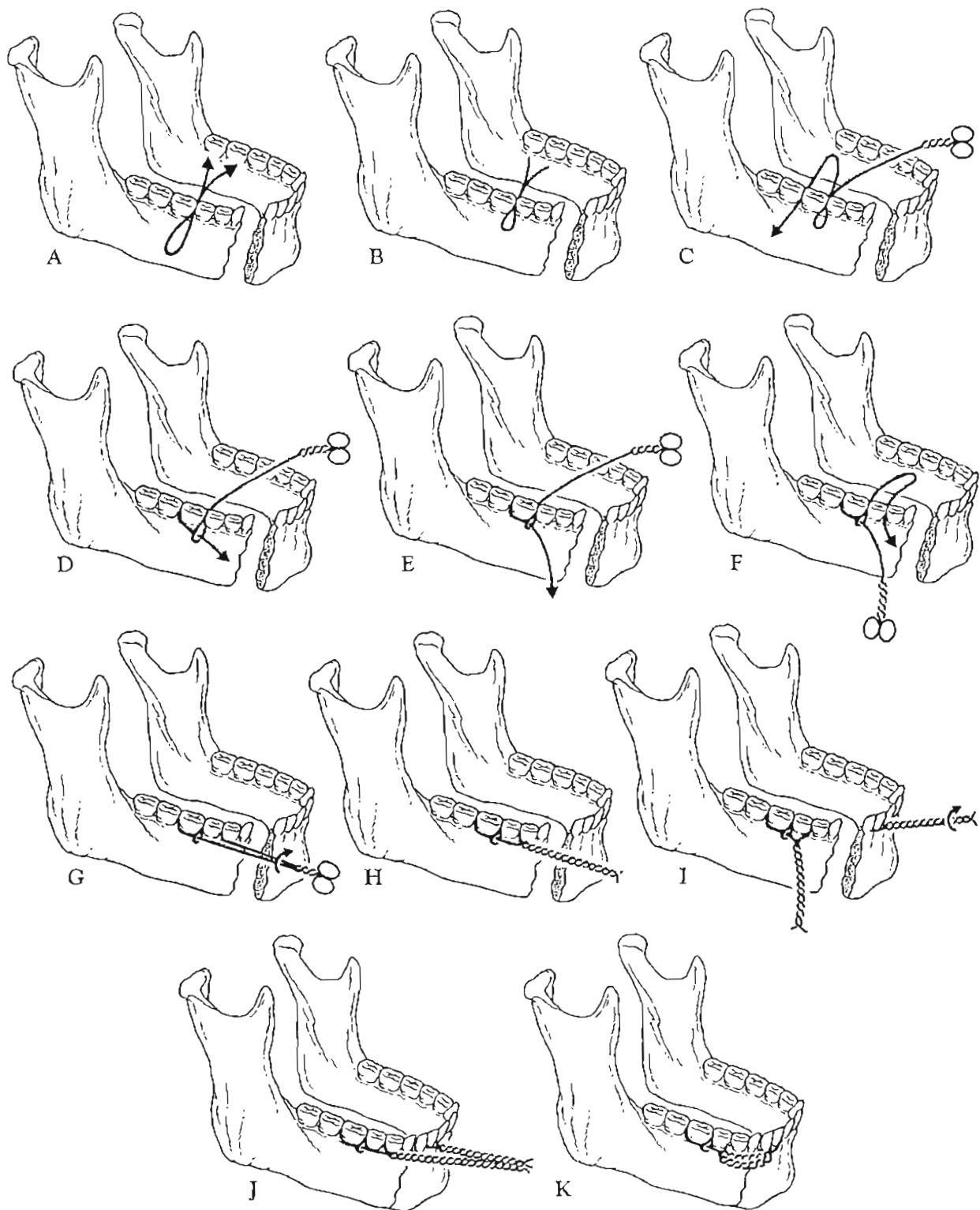


Fig. 6-42. Confección de la traba dentaria en "8" de guarismo (véase la descripción en el texto).

De no adoptarse estas medidas preventivas, al día siguiente de la fractura el hematoma suele ir en aumento y empieza a dibujarse una "cara de luna llena". El paciente está dolorido y hambriento. Cada vez que traga, la fractura se mueve y estira el nervio dentario inferior. Hay estasis de saliva. La cavidad oral se halla sucia y maloliente. El paciente ya es candidato a la infección. Es difícil que llegue el cirujano maxilofacial dentro de las primeras 72 horas después del accidente. El accidentado se transforma en un enfermo desnutrido, dolorido y sucio. Todo esto se evita con las medidas señaladas, que pueden realizarse en la guardia.

### Fracturas del maxilar superior en la guardia

Existen dos posibilidades de fractura del maxilar superior:

- 1) fractura horizontal anteroposterior, y
- 2) fractura vertical anteroposterior.

Fig. 6-43. Pilares craneofaciales. Pilar central, perfil central: 1, 2, frontonasmomaxilar; 3, sección superficial maxilar; 4, frontoetmoidal (sector profundo). Pilar lateral, perfil lateral: 3, maxilar superficial; 5, hueso cigomático; 6, frontoesfenoidal; 7, mandíbula; 8, paladar óseo.

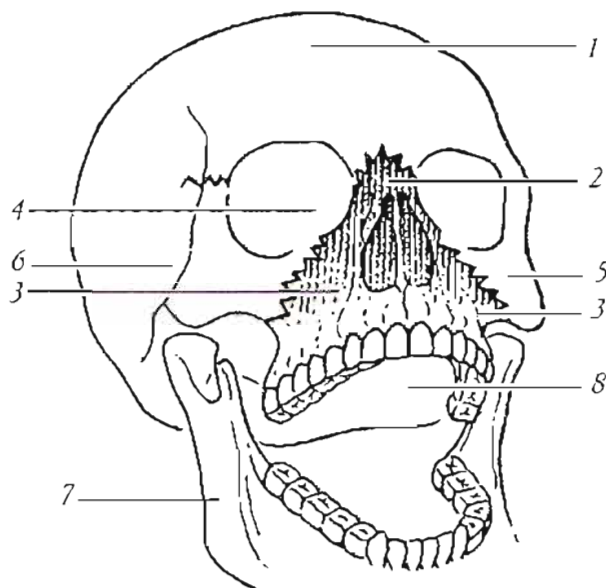


Fig. 6-44. Maniobra de la pinza para detectar el desprendimiento de la cara respecto del cráneo.



En la fractura horizontal anteroposterior se desprende la cara del cráneo por sección de los pilares craneofaciales, uno central y dos laterales. El pilar craneofacial central corresponde a los huesos propios de la nariz y la rama ascendente del maxilar, por parte de la cara. A los costados, dos a cada lado, se hallan los pilares laterales, formados, por parte del cráneo, por el frontal y el esfenoides, y, por parte de la cara, por el cigomático, el maxilar y el palatino. El frontal y el etmoides constituyen el sector profundo de cada pilar (fig. 6-43).

Cuando la cara se desprende del cráneo, presenta una movilidad patológica fácilmente detectable por la maniobra de la pinza (fig. 6-44). Estas fracturas de tipo horizontal se denominan

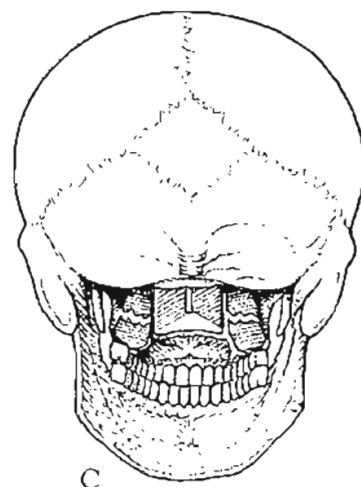
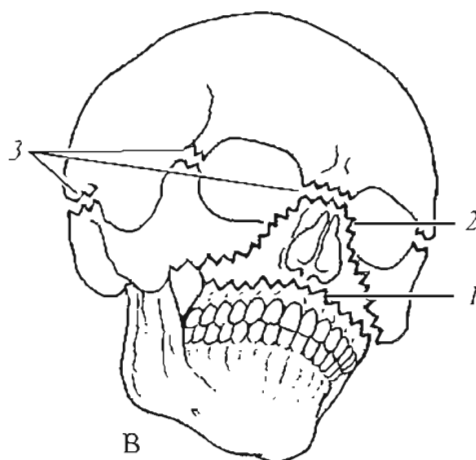
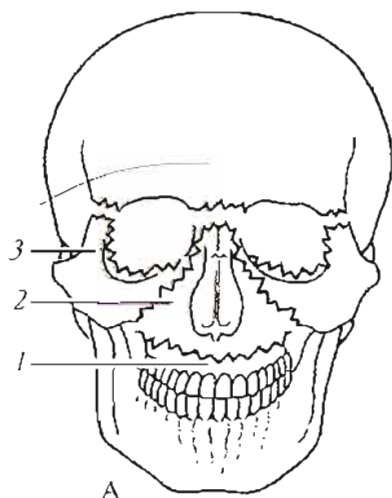
Fig. 6-45. Disyunción craneofacial en vistas frontal (A), tangencial (B) y posterior (C). 1, fractura por debajo de la espina nasal (Le Fort I); 2, inclusión de fractura nasal (Le Fort II); 3, inclusión de fractura orbitaria (Le Fort III).

disyunciones craneofaciales y pueden ubicarse a distinto nivel:

- horizontal y por debajo de la espina nasal (Le Fort I) (fig. 6-45, 1);
- con inclusión de la nariz (Le Fort II) (fig. 6-45, 2), o
- con inclusión de la nariz y de la órbita (Le Fort III) (fig. 6-45, 3).

Si la fractura se mueve con la maniobra de la pinza es una disyunción, es decir, es una fractura de Le Fort; si no se mueve, no es Le Fort, no es disyunción. El valor de la maniobra de la pinza supera todo estudio complementario.

Con buena luz, se debe mirar la rinofaringe en busca de amenaza obstructiva de las vías aéreas por el velo del paladar caído hacia atrás y abajo o por he-



A

B

C



matomas faríngeos. Los pilares tanto central como lateral son los responsables de la proyección hacia afuera del perfil central y del perfil lateral (fig. 6-46). Ambos perfiles, convexos, se hacen cóncavos y el paciente adquiere cara de plato. Si a la cara de plato se agrega hematoma o posible hematoma del piso de la boca por fractura conminuta de la mandíbula, resulta la cara de luna llena y es de rigor la traqueotomía.

En la fractura vertical anteroposterior se parten en dos la herradura dentoalveolar y la bóveda palatina (fig. 6-47). Ambas hemiarcadas se separan entre sí con grave alteración de la mordida. Cuando a la fractura maxilar se asocia herida de las partes blandas, como la nariz, el labio superior o el confluente mucoso, no se puede suturar y luego tratar la fractura, sino que primero es menester tratar la fractura y luego cerrar las partes blandas.

#### EL TRAUMATIZADO DE CARA EN LA SALA

Al recibir el llamado de interconsulta, el profesional ha de acudir no solo con la curiosidad de diagnóstico, sino con la seguridad de poder ser realmente útil al internado. Si la lesión está ubicada en el sector dentado, lo primero que se hace al llegar es pedir una cuchara y una luz en busca de alteración de la mordida, lengua erecta, piso de boca ocupado y riesgo inmediato o mediano de vida.

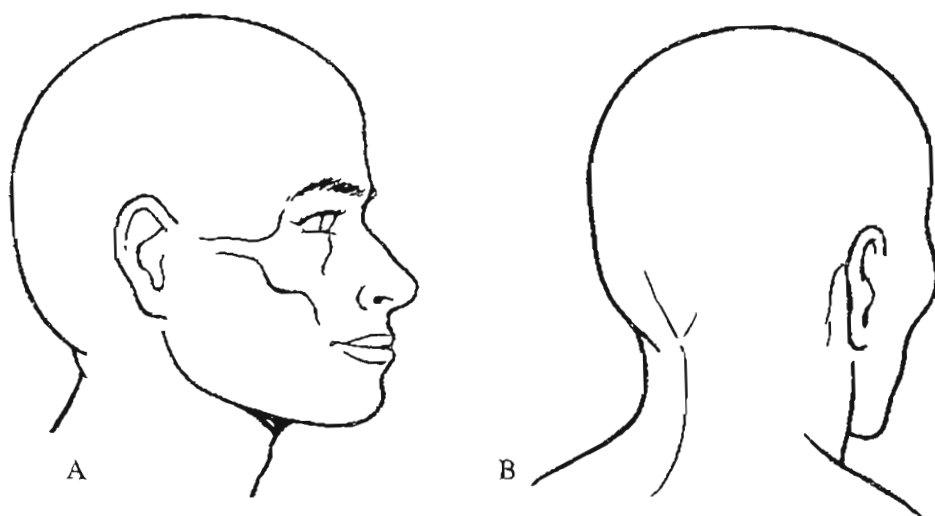


Fig. 6-46. Proyección normal de los perfiles central (A) y lateral (B).

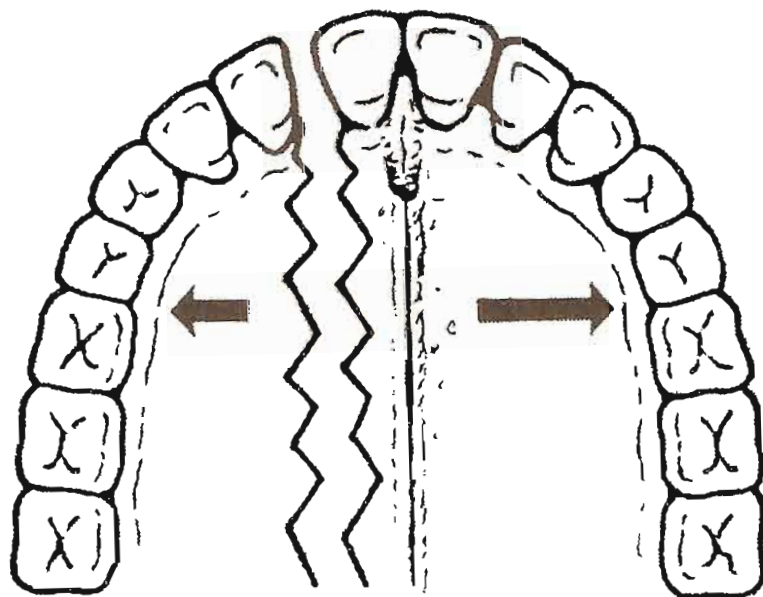


Fig. 6-47. Fractura vertical anteroposterior del maxilar superior.

Con luz y bajalengua, se comienza por ver si el accidentado tiene dientes o no. Si el herido posee escasos dientes, habrá que hacer una aparatología especial previamente al tratamiento. Esta aparatología (véase fig. 6-37, B) se solicita al mecánico dental odontológico, que debe ser llamado desde el inicio y no tardíamente. En este caso la situación se complicaría, ya que la fractura se consolidará en mala posición.

Para el arrastre mecánico cada media hora las primeras 72 horas, con disminución de la frecuencia por la noche, lo más eficaz es el sifón (fig. 6-39).

Por último, se llama al servicio de cocina para que el dietista prepare una dieta líquida hipercalórica e hiperproteica con el agregado de proteínas y vitaminas en polvo.

En la sala, el accidentado debe ser bien diagnosticado en la primera consulta para programar correctamente su tratamiento lo más pronto posible, realizado por el servicio o por quien corresponda. El traumatizado de cara debe recibir la atención del especialista en la urgencia y no a los dos meses para tratar sus complicaciones. Las secuelas deben prevenirse, no tratarse. ¿Cómo se las previene? El paciente debe ser operado dentro de las primeras 72 horas, pero para que el especialista actúe a tiempo tiene que ser llamado sin demora. Para que esto suceda, alguien debe darse cuenta a tiempo de la lesión. El diagnóstico en este tipo de paciente es inmediato y se hace al pie de la cama mediante la anamnesis, la inspección y la palpación. La radiografía corrobora y proporciona el último detalle.

## Examen del paciente

### Anamnesis

Se debe indagar si hubo pérdida del conocimiento y sangrado, y por dónde, así como las características del golpe: dirección, fuerza del impacto y superficie de contacto.

### Inspección

Se realiza inspección de frente, de perfil, tangencial de abajo y tangencial de arriba. En las vistas tangenciales el médico puede observar con claridad la falta de proyección hacia afuera de los perfiles, pese a la presencia del hematoma o del edema que todo lo encubre en la vista de frente.

Cabe recordar que *los perfiles son la expresión de los pilares*. Los perfiles de la cara, naturalmente convexos, se hacen cóncavos en menor o mayor grado según la menor o mayor demolición del pilar craneofacial correspondiente. La importancia de la inspección radica en que a partir de la deformidad se sospecha la gravedad del caso:

1. Un leve traumatismo con escasa deformidad estética indica ausencia de alteración funcional sin riesgo de muerte. Por ejemplo, en la fractura de un hueso propio de la nariz, la deformidad es mínima y no hay laterorrinia ni trastorno funcional ni compromiso de la fosa craneal anterior, y el paciente respira bien.
2. En el traumatismo mediano hay mayor deformidad con alteración funcional, pero sin riesgo de muerte. Hay laterorrinia e insuficiencia nasal, no riesgo.
3. En el traumatismo intenso, hay demolición facial con grave alteración y riesgo para la supervivencia. La fractura múltiple, frontal + etmoidal + maxilar, se traduce por telescopado importante de la pirámide nasal y cara de batracio, con insuficiencia respiratoria total y compromiso de la fosa craneal anterior.

La inspección puede revelar los siguientes signos (fig. 6-48):

De frente. Sector dentado: cara de luna llena.

Sector tabicado: cara de plato, laterorrinia, hundimiento y caída del globo ocular por fractura de órbita.

De perfil. Cara de plato (disyunción craneofacial), cara de batracio (fractura craneofacial), ojo de cangrejo (fractura craneofacial).

Tangencial de arriba. Escalón en algún sector del arco cigomático.

Tangencial de abajo. Hundimiento y telescopado del perfil lateral: fractura craneofacial.

Inspección intraoral. Donde va el hueso, va el diente. Como ya se dijo, es menester averiguar con luz y un bajalengua cómo es la mordida. Se considera normal cuando, de frente, la línea entre los incisivos medianos superiores coincide con la línea media de los incisivos inferiores, el canino superior se sitúa entre el canino y el primer premolar inferiores, y las cúspides de los molares superiores se hallan por fuera de las cúspides de los molares inferiores (fig. 6-49).

De perfil, la guía es la relación entre el primer molar superior y el primer molar inferior. Cada molar está formado por dos cúspides. Entre una cúspide y otra hay un surco. La cúspide que mira a la línea media del cuerpo se denomina mesial y la otra distal. Lo normal es que los primeros molares tanto superiores como inferiores estén en mutua relación normal. El surco intercuspídeo del infe-

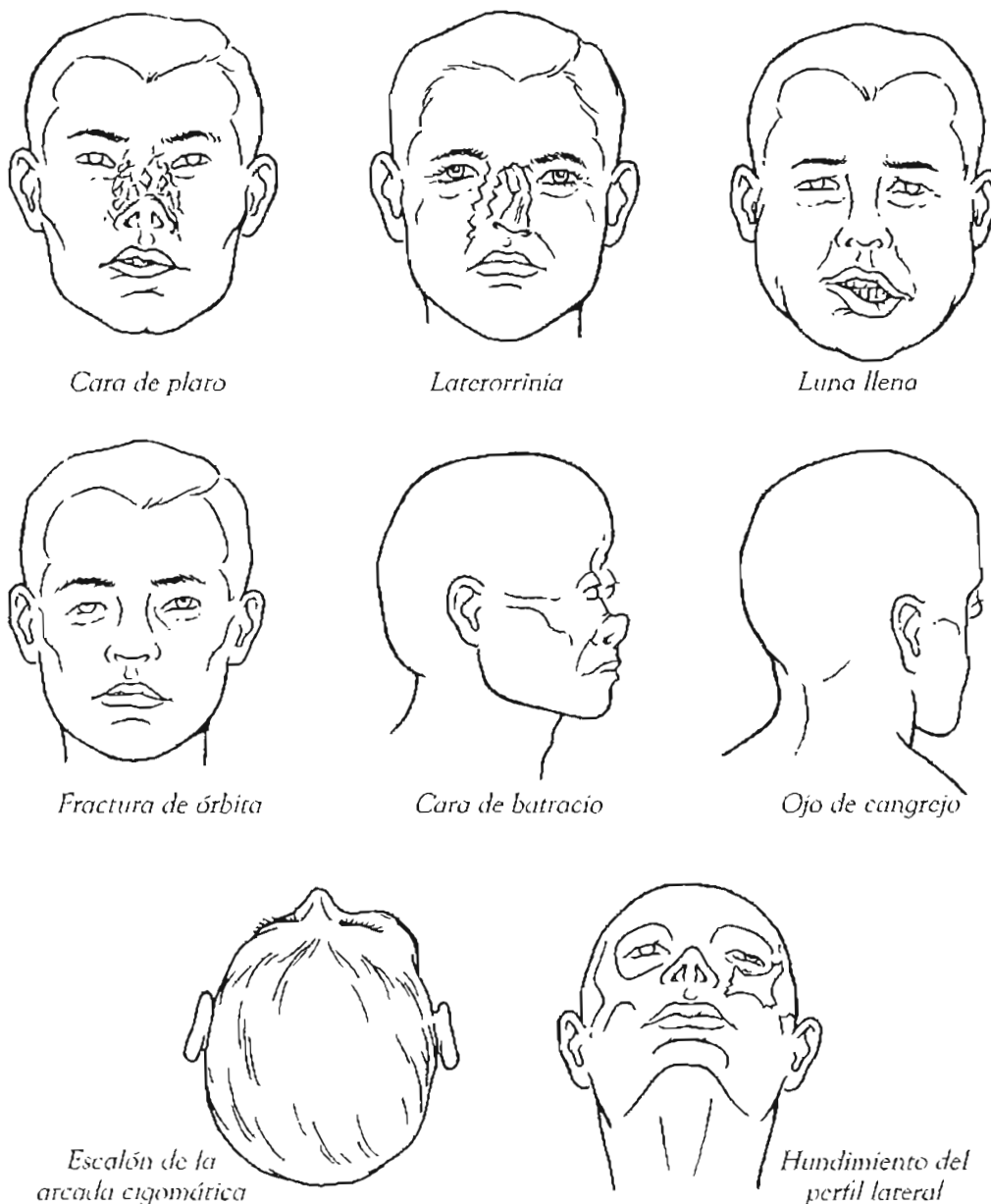


Fig. 6-48. Signos faciales de los pacientes con fracturas de cara.



Fig. 6-49. Mordida normal, vista de frente.

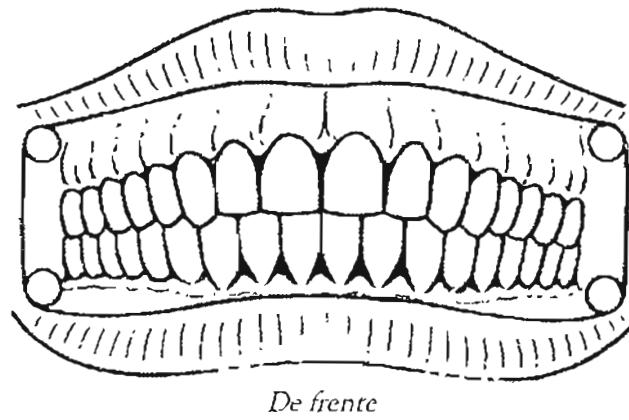


Fig. 6-50. Vista de perfil de mordidas normal y anormales.

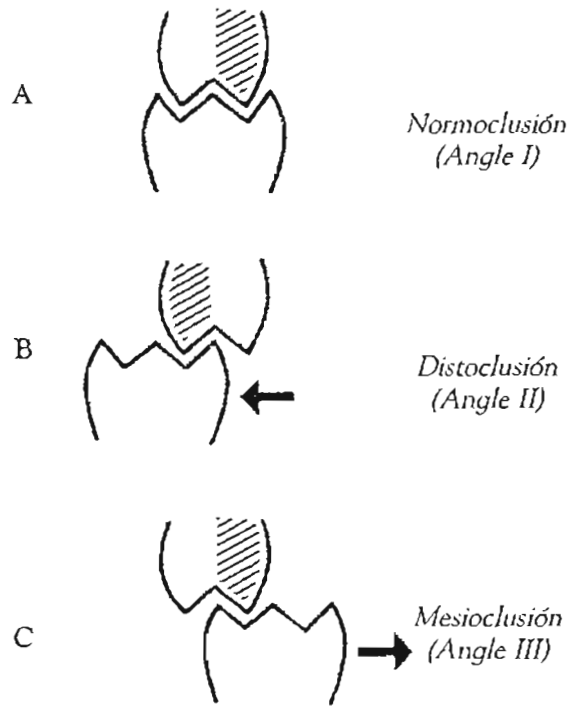
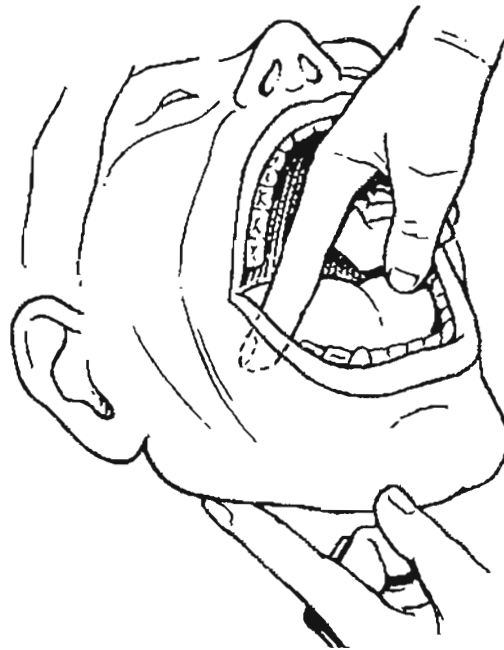


Fig. 6-51. Palpación intraoral y extraoral de la mandíbula.



rrior coincide con la cúspide mesial del superior, situación denominada normoclusión o clase I de Angle (fig. 6-50, A). Cuando el surco del primer molar inferior se hace posterior o distal, la cúspide distal del superior se toca con la mesial del inferior, lo cual conforma una mandíbula hipotrófica, con perfil de pájaro, y da lugar a la distoclusión o clase II de Angle (fig. 6-50, B). Cuando el hueso se dirige hacia adelante, hacia mesial, hay prognatismo y el surco del primer molar inferior se dirige hacia adelante, lo que genera una mesioclusión de la cúspide mesial superior con la cúspide distal del inferior o clase III de Angle (fig. 6-50, C).

### Palpación

Hay que lavarse las manos, pero no secarlas. Si la palpación se hace con los dedos mojados, duele menos y se reconocen mejor las alteraciones anatómicas. Es siempre bimanual, bilateral y simultánea, en busca de asimetrías en el lado sospechoso que corresponde al hundimiento. Será intraoral y extraoral, para detectar la fractura de la mandíbula o del arco cigomático. El dedo extraoral acompaña los desplaza-

mientos del intraoral en su recorrida. El estudio es siempre cruzado. Si la fractura se localiza en la parte derecha de la cara, el médico se pondrá del lado izquierdo.

**Mandíbula.** Se realiza la palpación extraoral simultánea (fig. 6-51). En las fracturas de cóndilo, conviene colocar los índices en los conductos auditivos externos, con los pulpejos tocando la pared anterior de estos; cuando el paciente abre y cierra la boca, se reconoce la vacuidad de la articulación tem-

poromandibular del lado de la fractura (fig. 6-52).

Tercio medio. El compromiso de la espina nasal del frontal hace sospechar fractura de la base de cráneo a nivel de la fosa craneal anterior (fig. 6-53).

El compromiso de la espina nasal anterior del maxilar hace sospechar insuficiencia respiratoria nasal por lesión del tabique (fig. 6-54).

El signo de pinza positivo indica disyunción craneofacial: Lefort I, II o III (fig. 6-45).

En caso de laterorrinia, se marca el eje de desviación con los índices (fig. 6-55).

El marco orbitario se palpa de arriba abajo, de afuera adentro y luego ambos lados simultáneamente. Dos puntos clave son la sutura frontocigomática y el canal del infraorbitario (fig. 6-56, A), cuya fractura se acompaña de anestesia del labio superior. Para detectar el hundimiento cigomático se usan ambos pulgares parasinfisarios, con el paciente en posición tangencial de abajo; los índices marcan la proyección o falta de proyección del cuerpo del cigomático (fig. 6-56, B). Se realiza asimismo palpación intraoral y extraoral del arco cigomático en la zona de las arcadas y en la zona del cuerpo cigomático. Si no hay hundimiento malar, con conservación de la apófisis piramidal, el dedo intraoral lo reconoce fácilmente (fig. 6-56, C) (esta apófisis es la suma de las paredes anterior y posterolateral del seno maxilar).

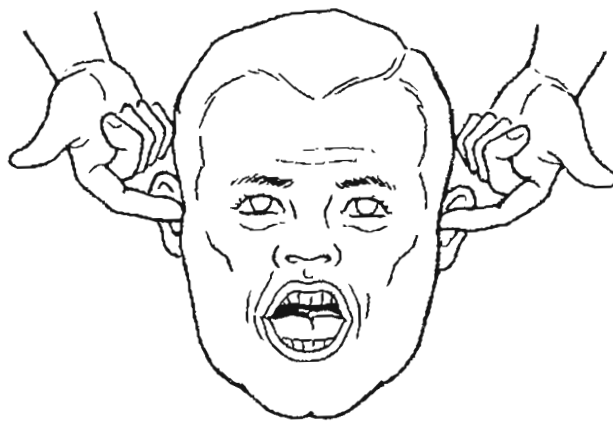

Fig. 6-52. Maniobra para detectar fractura del cóndilo mandibular.

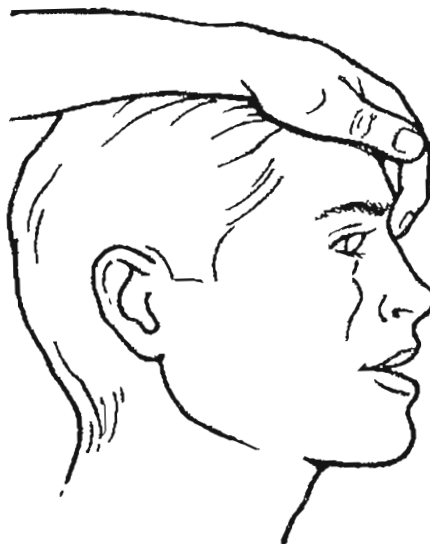

Fig. 6-53. Palpación de la espina nasal del frontal.

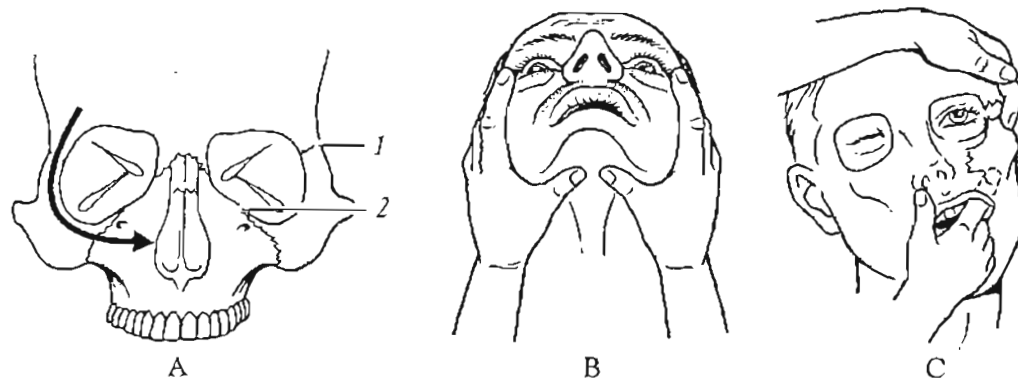


Fig. 6-54. Palpación de la espina nasal anterior.



Fig. 6-55. Marcación con los índices del eje de desviación de la nariz.

Fig. 6-56. A. Puntos clave del marco orbitario: 1, sutura frontocigomática; 2, canal del infraorbitario. B. Palpación bimanual de las arcadas cigomáticas. C. Palpación intraoral-extraoral del arco cigomático.



### Estudio radiológico

**Mandíbula.** Se solicita una radiografía de frente de cara y no de cráneo. Si se saca una placa de frente de cráneo, la mandíbula queda amputada. Se observa la dislocación hacia afuera del trazo proximal (fig. 6-57, A). En las incidencias oblicua lateral derecha e izquierda se nota bien la fractura del ángulo y del cuerpo de la mandíbula (fig. 6-57, B). En la toma panorámica se ve todo (fig. 6-57, C). Se pide asimismo radiografía de la articulación temporomandibular con boca abierta y cerrada derecha e izquierda para la fractura del cóndilo (fig. 6-57, D y E). La toma oclusal es para fracturas sinfisarias (fig. 6-57, F).

Fig. 6-57. Esquemas de las imágenes radiológicas de las fracturas de cara.

A. Toma de frente de cara. B. Incidencia oblicua lateral. C. Toma panorámica.

D, E. Articulación temporomandibular con boca cerrada y abierta, respectivamente.

F. Toma oclusal.

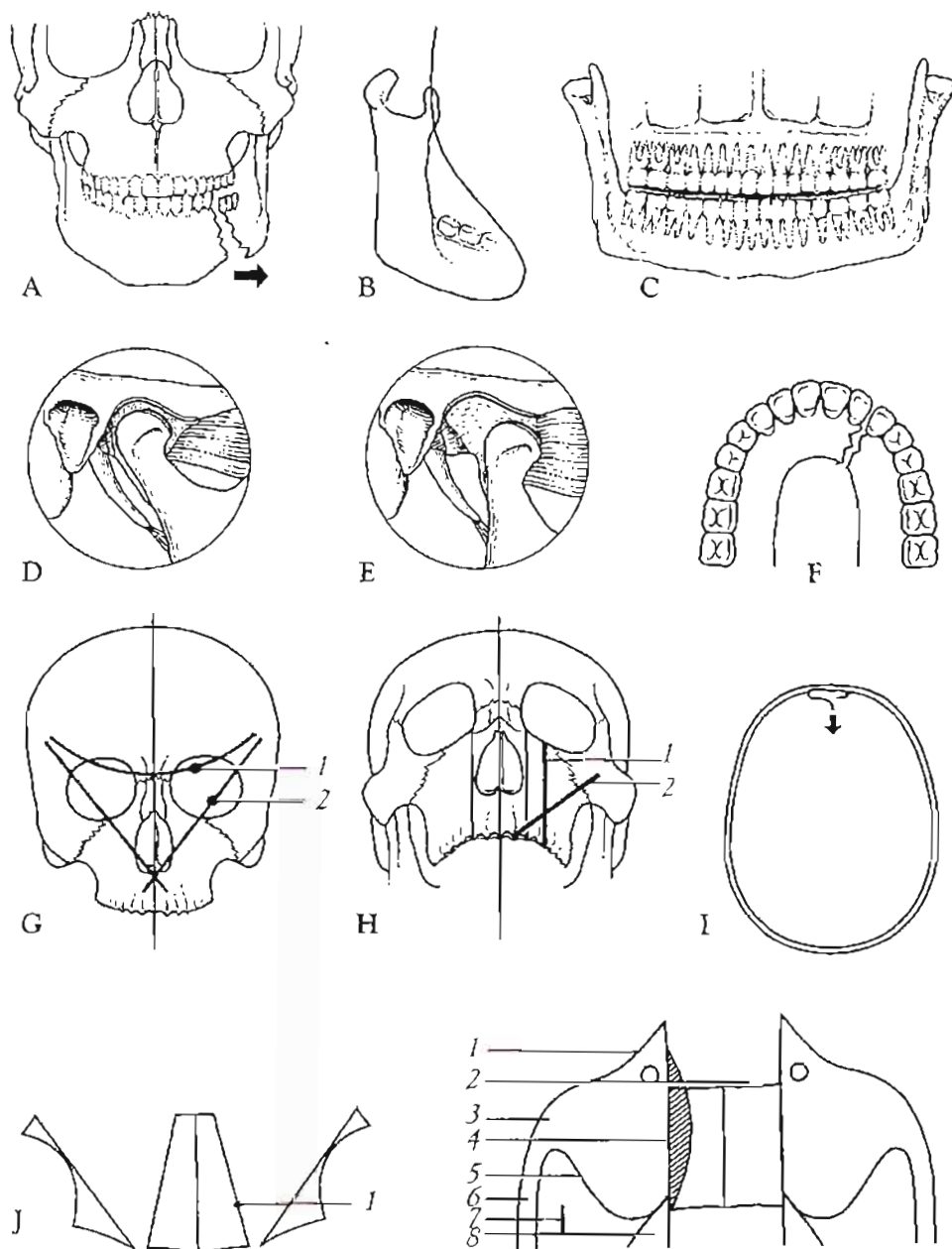
G. Proyección frontonasoplaca deflexionada 10°. 1, cruz horizontal de la base del cráneo; 2, línea esfenoidal. H. Proyección mentonasoplaca deflexionada 10°, con

diámetros vertical (1) y oblicuo (2) del seno maxilar. I. Tomografía computarizada axial superior.

J. Tomografía computarizada axial media. 1, pared interna de órbita.

K. Tomografía computarizada axial inferior. 1, ramas ascendentes maxilares; 2, piso nasal;

3, proyección cigomática; 4, pared externa nasal; 5, sostén cigomático; 6, arcada cigomática; 7, apóf. coronoides mand.; 8, apóf. pterigoide esf.





Tercio medio. Se obtiene una radiografía en proyección frontonasoplaca deflexionada 10° para evitar que los peñascos se superpongan con la órbita. Se observan los brazos anteriores de la cruz horizontal de la base del cráneo (fig. 6-57, G, 1); los radiólogos la llaman línea esfenoidal (fig. 6-57, G, 2), resultante de la superposición de las tres caras del ala mayor del esfenoides (línea de Stenvers).

Para la proyección mentonasoplaca deflexionada se pide la incidencia para senos paranasales. En las fracturas de órbita, el aumento del diámetro vertical se traduce en una disminución del diámetro vertical del seno maxilar (fig. 6-57, H, 1). El corrimiento hacia la línea media del cuerpo del malar se traduce en disminución del diámetro oblicuo del seno maxilar (fig. 6-57, H, 2). Tercio superior: se obtienen imágenes de tomografía computarizada axial y horizontal anteroposterior. Se toman tres cortes: el más superior (fig. 6-57, I), el medio (fig. 6-57, J), y un tercero (fig. 6-57, K).

Tercio superior. Se obtienen imágenes de tomografía computarizada axial, horizontal y anteroposterior. Se toman tres cortes: el más superior, por arriba del arco supraorbital; el medio, a nivel y por debajo del techo de las órbitas, y un tercero a nivel y por arriba del piso de las órbitas. El primer corte es útil para examinar el compromiso de la pared posterior del seno frontal, ya que pueden observarse esquirlas mal orientadas que pueden causar licuorrea, infección de la fosa craneal anterior, meningitis a distancia y neumocoele. El segundo corte axial sirve para ver la alteración anatómica de la pared interna de la órbita. En el tercer corte se descubre una "S" itálica acostada.

## Traumatismos nasales en la sala

La nariz, órgano tubulado de la respiración, puede compararse a una escopeta de doble caño que une la luz del vestíbulo con la luz de la faringe. El tabique separa una fosa nasal de la otra y va desde la piel de la columela nasal hasta la mucosa del borde posterior o coanal del vómer. Con su revestimiento cutáneo en la columela, cutaneomucoso en el subtabique, mucopericóndrico en el tabique cartilaginoso y mucoperióstico en la lámina perpendicular del etmoides y en el vómer, constituye la pared interna de ambas fosas nasales (fig. 6-58). La pared externa comienza en la piel del vestíbulo en el sector del ala nasal y sigue con el mucoperiostio de la lámina ósea que separa la

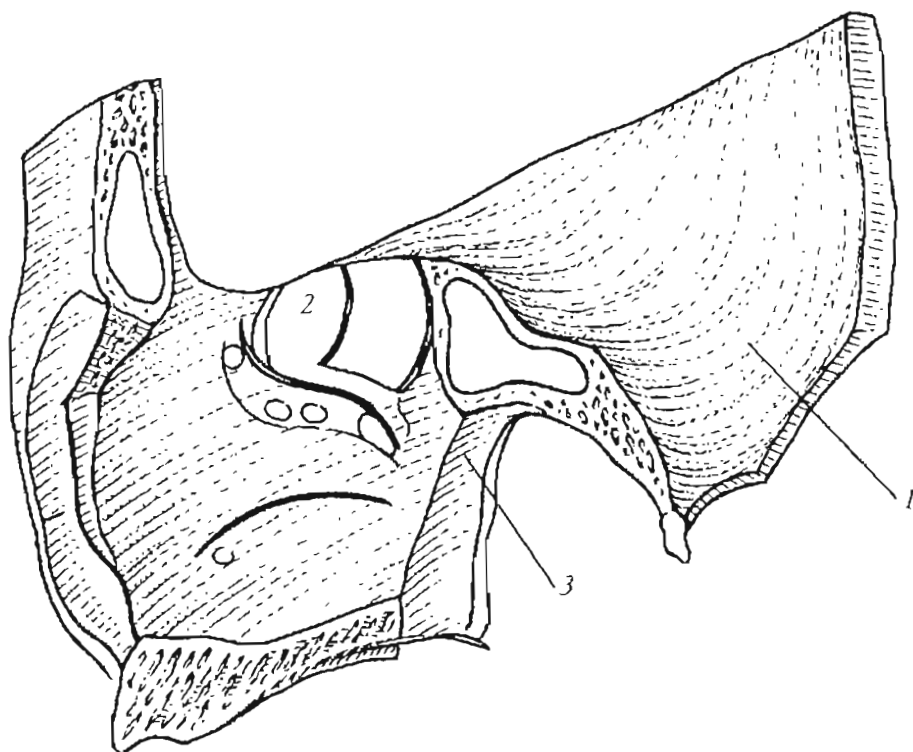
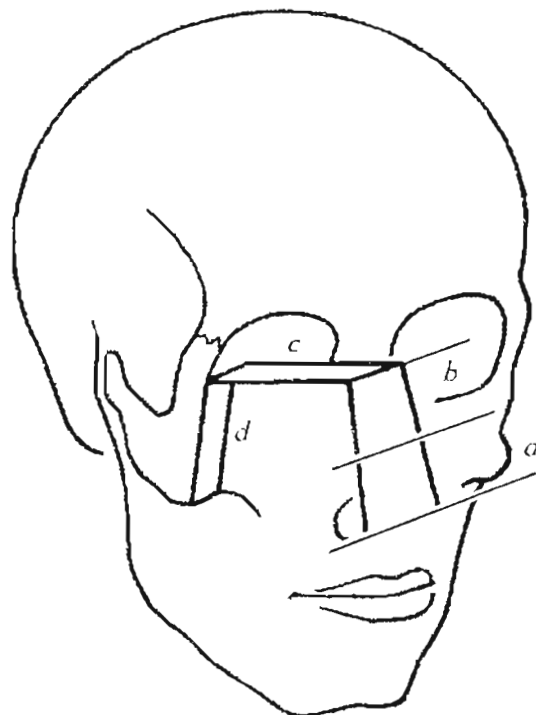


Fig. 6-58. Corte de las fosas nasales. 1, tabique; 2, sector superficial de la pared externa (lámina intersinusal); 3, sector profundo de la pared externa.

Fig. 6-59. Porciones de la nariz:

- a) tegumentaria;
- b) maxilar; c) etmoidal;
- d) esfenopalatina.



luz del seno maxilar de la luz nasal, la denominada lámina intersinusal, donde se inserta el cornete inferior (fig. 6-58). El meato medio separa el sector superficial o maxilar del sector profundo o esfenopalatino de la pared externa. El sector profundo está constituido por la apófisis piramidal del palatino y por el ala interna de la apófisis pterigoides (fig. 6-58). Las alas del pterigoides sufren amputación en las fracturas de Le Fort (signo de la pinza).

Sobreviene insuficiencia respiratoria nasal postraumática por disminución de la luz en algún sector de la escopeta de doble caño, que por su larga trayectoria sugiere una sectorización de la nariz. Así, en la nariz traumática pueden considerarse cuatro sectores (fig. 6-59): a) nariz tegumentaria; b) nariz maxilar; c) nariz etmoidal, y d) nariz esfenopalatina.

#### Nariz tegumentaria

Es cutaneomucocartilaginosa y va desde la piel del orificio de la narina hasta la mucosa del cartílago triangular a los costados. El cartílago septal se halla en la línea media y la válvula vestibulonasal es su límite superior. La nariz tegumentaria, con sus desgarrs en las avulsiones del confluente mucoso, es la zona más peligrosa en lo que respecta al potencial de sinequias, que serán nefastas para la respiración. En todo sistema canalicular con tránsito tanto líquido como aéreo, la lesión es más grave cuanto más cerca esté del comienzo del sistema. La insuficiencia nasal es realmente importante cuando la sinequia se localiza en el vestíbulo nasal. Se entiende entonces por qué a veces es necesario coser a cielo abierto a través de una rinotomía. La confluencia de la piel del vestíbulo con la mucosa en la zona del ala nasal constituye la válvula vestibulonasal, rodeada por un anillo muscular que al contraerse proyecta hacia la luz del vestíbulo el borde superior del cartílago del ala. Este estrechamiento, esta acción de válvula del anillo muscular de la nariz, produce la presurización del aire inspirado. El aire presurizado ventila las cavidades neumáticas de la cara. Cuando la mala ventilación de estas cavidades es adquirida en la niñez, además del trastorno funcional se agregan trastornos tróficos del crecimiento del tercio medio.

Debe recordarse que frente a las avulsiones del confluente mucoso y de la nariz tegumentaria, al paciente le interesa respirar y, al tomar líquidos, que no le salgan por la nariz. No le interesa si el cierre anatómico se obtuvo a través de una rinotomía o no.

#### Nariz maxilar

Todo depende del maxilar superior; se extiende desde la "V" vomeronasal, que corresponde a la escotadura piriforme, hasta el hueso lagrimal, que corresponde al ángulo interno del ojo; se incluyen ambos huesos propios que, con

dibujo de teja, terminan el edificio maxilar. La pirámide nasal es maxilodependiente. Al fracturarse, puede hacerlo en forma independiente o formar parte de un complejo fracturario como sucede en las fracturas horizontales tipo Le Fort. Cabe recordar que donde va el maxilar, va la nariz, y viceversa. En estos casos, lo primero que debe hacerse es unir la cara al cráneo y después, si hace falta, tratar la nariz. Cuando el trazo fracturario abarca únicamente la nariz maxilar, la fractura depende de varios factores: fuerza del impacto, dirección de este, superficie o punto de contacto, edad del paciente, etc. El golpe puede provenir de arriba, de abajo o de un costado (fig. 6-60).

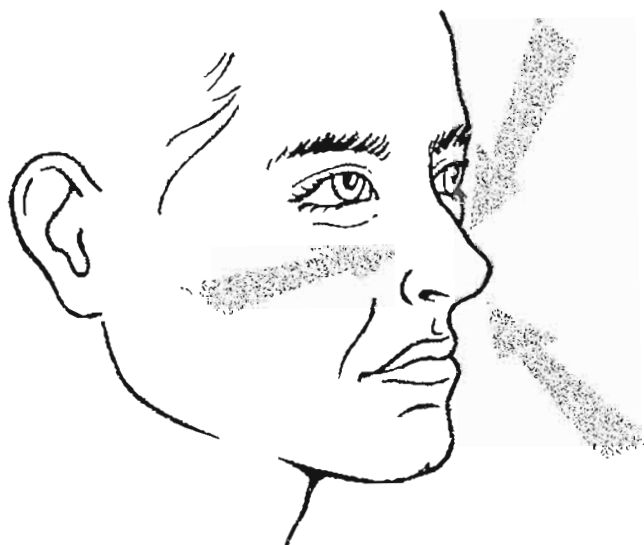


Fig. 6-60. Dirección de los golpes (desde arriba, desde abajo o de un costado) que pueden causar fractura de la nariz maxilar.

**Golpe de arriba.** El impacto se produce sobre el eje mayor paralelo al dorso nasal. Cuando es de intensidad menor, hay fractura y distorsión del tabique en "S" itálica, agregados a fractura y aplastamiento del dorso óseo. Cuando la intensidad es extrema, se produce una fractura conminuta de la pirámide ósea nasal con dispersión de los fragmentos. Esto se traduce por achatación y ensanchamiento del dorso, a veces con modificaciones de la ubicación del ángulo interno del ojo. Gráficamente, esta fractura conminuta se describe como "en jarrón chino roto". Posee un tratamiento que le es típico: el punto en "U" horizontal en capitón y acolchado (fig. 6-61).

El material consiste en alambre inoxidable de 0,35 mm de sección, blando y estéril, hebra de 50 cm y chapa de aluminio de 1 mm de espesor o menos (capita de suero). Se hace un rectángulo de longitud igual a la longitud nasal, al que se le da forma de riñón. Se lo perfora en sus extremos y se lo adosa a una esponja de poliuretano. Se usa un perforador manual con mecha de 1 o 1,5 mm de espesor, empleando una cuchara sopera para proteger el globo ocular. Un brazo de la "U" une ambos ángulos internos; el otro brazo une ambas escotaduras piriformes (fig. 6-61, D). No se ajusta mucho, sino que se deja tendencialmente flojo, pues el resto lo hace el edema posoperatorio. Se debe cuidar que la esponja rebase generosamente la chapa, para que esta no corte la piel. El punto en "U" se deja puesto 21 días.

Si la nariz "en jarrón chino roto" se acompaña de desgarramiento mucoso profundo, es de rigor la rinotomía. Se coloca el punto en "U" a cielo abierto. El alambre debe pasar siempre por debajo de los fragmentos; después se cierran el desgarramiento y la rinotomía.

Fig. 6-61. Pasos de la reconstrucción de una fractura nasal "en jarrón chino roto" con punto en "U".

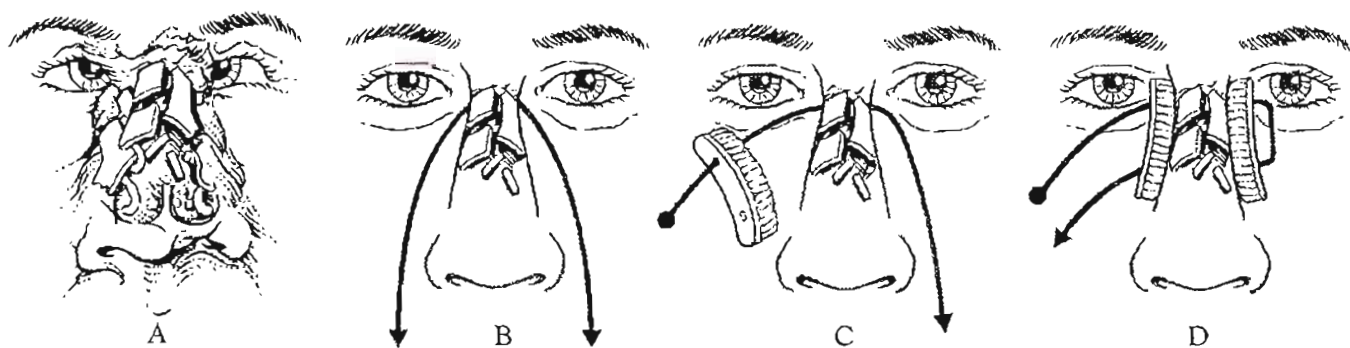
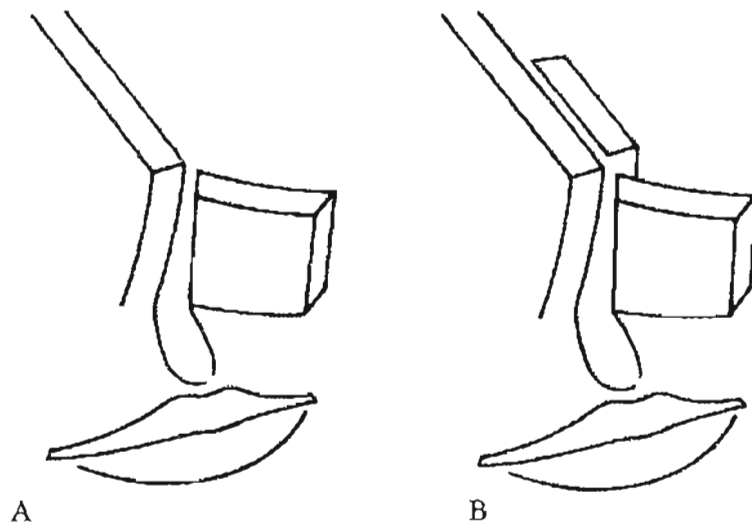




Fig. 6-62. Fractura nasal  
"en timón de barco" por  
golpe de abajo.

A. Fractura-luxación por  
golpe menor.

B. Agregado de fractura  
telescopada de un tercer  
fragmento ante un  
golpe mayor.



Golpe de abajo. El impacto se produce sobre el eje menor. Cuando la intensidad es menor, hay fractura-luxación del tabique "en timón de barco" (fig. 6-62, A). Cuando el golpe es mayor, al timón se agrega una capa de cebolla por fractura telescopada de un tercer fragmento y el paciente no respira (fig. 6-62, B). El borde libre se desprende de la espina nasal anterior e invade la luz de un vestíbulo nasal. La insuficiencia respiratoria de la otra fosa se debe a la fractura del tabique según su eje menor, que corresponde al eje de rotación del timón de barco. El paciente sufre acortamiento y achatamiento nasal, con la punta de la nariz caída.

Golpe de costado. La nariz no es más que la suma de dos mitades. Su eje abandona la línea media porque, a raíz del golpe, una vertiente se acorta y la otra se alarga. El lado alargado corresponde a la fractura-disyunción del lado del impacto; del otro lado hay una fractura con cabalgamiento del lado acortado.

Como sucede ante toda fractura, primero hay que desencajar, después reducir y por último inmovilizar. En la nariz desviada hay que actuar primero sobre el lado acortado. Se pinta con verde brillante el eje de desviación, primero sobre el dorso óseo y después sobre el dorso cartilaginoso. Se pinta el reborde orbitario y a continuación la escotadura piriforme. Esqueletizada así, y reproducida en la piel la lesión (fig. 6-63), se procede a la anestesia local. Se in-

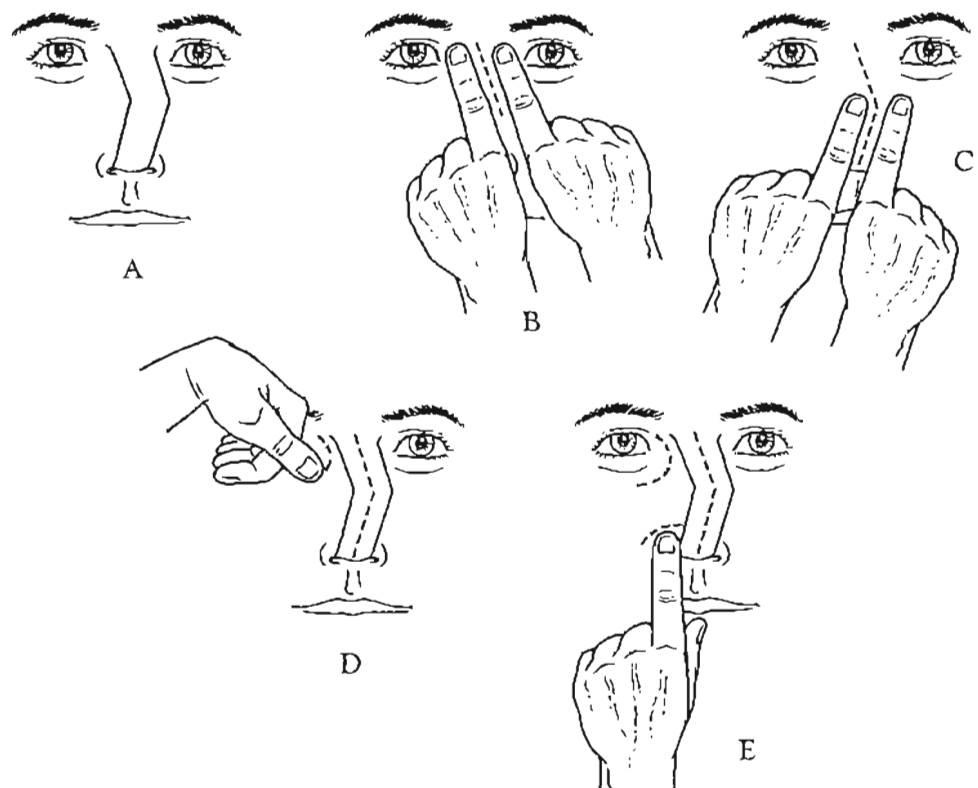


Fig. 6-63. Desviación  
nasal por golpe de  
costado (A). Se  
reproduce la lesión en la  
piel pintando con verde  
brillante el eje desviado  
sobre el dorso óseo (B) y  
el cartilaginoso (C), y se  
marcan también el  
reborde orbitario (D) y la  
escotadura piriforme (E).

roduce un instrumento recto en el lado acortado y se lo lleva al ángulo diestro entre el tabique y la vertiente nasal. Tirando hacia el cenit, se produce el desencajamiento. A continuación, desde afuera y con los dedos, se lleva todo hacia la línea media. Acto seguido, se debe controlar el tabique. Si la intensidad fue elevada, este quedó arrancado de su implantación en la cresta maxilar del borde palatino e invade con su base de implantación el piso de la fosa nasal del lado opuesto a la desviación, es decir, del lado del impacto. La laterorrinia recidiva si no se tratan todas estas desviaciones septales.

Cuando el golpe lateral se aplicó sobre el nacimiento de la rama ascendente y paralelamente al reborde orbitario, se produce la fractura de un confluente óseo tridimensional conformado por:

- a) en el plano frontal, la pared anterior del seno maxilar y la rama ascendente del maxilar;
- b) en el plano horizontal, el piso orbitario (sector interno), y
- c) en el plano sagital, la lámina intersinusal.

Al correrse el confluente óseo, hay fractura por corrimiento de la lámina intersinusal: se corre la pared externa y con ella el cornete inferior, que invade y obstruye la luz de la fosa nasal.

La semiología de la pared externa comprende:

1. Evaluación de la insuficiencia respiratoria.
2. Inspección desde abajo para observar el hundimiento de la rama ascendente.
3. Palpación del hundimiento de rama.
4. Palpación de escalón del reborde orbitario.
5. Palpación de escalón en el piso de la fosa nasal.
6. Rinoscopia para observar disminución de la luz nasal por pared corrida o por cornete inferior corrido.

Puede haber insuficiencia respiratoria nasal con tabique normal. No siempre una insuficiencia respiratoria postraumática se resuelve con una septoplastia, pues esta podría causar mayor morbilidad.

### Nariz etmoidal

Se halla ubicada en el espacio interorbitario y más allá del ángulo interno del ojo. Participa cuando el golpe llega a vencer la resistencia del pilar central: hay estallido y dispersión de este, con desaparición del perfil central de la cara. La nariz está tan achatada que, si se pone al enfermo de perfil, se ve el globo ocular opuesto (perfil de batracio) (fig. 6-48). Vencida la resistencia del pilar, el etmoides desaparece y queda de él una arenilla ósea. No existen más las celdillas y es muy frecuente que la fosa nasal se comuniquen con la órbita y con la fosa craneal anterior.

Cuando la comunicación entre la fosa nasal y la fosa anterior del cerebro es importante, el paciente debe saberlo porque existe la amenaza de meningitis postraumática a distancia. En otras palabras, toda meningitis que se acompaña de pérdida del olfato (anosmia) con antecedentes de fractura del pilar central que se tradujo por desaparición del perfil central se debe a una amplia comunicación entre una fosa séptica, la nasal, y una fosa aséptica, la cerebral, originada a raíz de la fractura por estallido de la nariz etmoidal.

### Nariz esfenopalatina

Es la parte lateral y profunda del prendimiento de la cara al cráneo. La conexión se hace por intermedio del cráneo: el ala pterigoidea del hueso esfe-

noides. La apófisis pterigoides se une íntimamente al hueso palatino que, con su apófisis piramidal vertical, ofrece una superficie cóncava ideal para la convexidad de la tuberosidad del maxilar, mientras que con su apófisis horizontal ofrece todo un marco de inserción a la bóveda palatina del maxilar superior. Es así como se prende la cara al cráneo en profundidad y lateralmente, mientras que profundamente y en la línea media lo hace por medio del vómer, que une la cara inferior del esfenoides, el rostro del esfenoides, y la bóveda palatina del maxilar. La escopeta de doble caño está representada en la coana por las siguientes estructuras: su pared externa, por la suma de la cara interna del ala pterigoidea y la apófisis piramidal del palatino; su piso, por la lámina horizontal; su pared interna, por el vómer, y su techo, por el rostro esfenoidal. Todas estas estructuras verticales son amputadas en las disyunciones craneofaciales. La lámina horizontal se parte en las fracturas paramedianas del maxilar (véase fig. 6-45).

## CONSIDERACIONES FINALES

Ante un traumatizado de cara hay que tener siempre presentes estas dos pautas rectoras:

1. *Primum non nocere*, es decir, primero la supervivencia, después la función y por último la estética.
2. Todo se puede diagnosticar al pie de la cama o en el lugar del accidente; el traumatizado de cara es un *accidentado* y como tal se ajusta a la siguiente ley: "la supervivencia del paciente y su futuro funcional y estético dependen *por entero* de lo que se haga o se deje de hacer dentro de las primeras 72 horas del accidente".

## NEURALGIAS Y ALGIAS CRANEOFACIALES

El otorrinolaringólogo y el médico práctico suelen enfrentarse en la consulta con pacientes que refieren cefalea como único síntoma o síntoma más importante. Debido a que los dolores son molestos y de difícil cuantificación y caracterización, las descripciones suelen ser variables y engañosas. Es obligación del médico determinar, mediante una buena anamnesis, semiología y estudios complementarios, las características de la cefalea para encuadrarla como una algia (cefalea propiamente dicha) o una neuralgia.

**Definiciones.** Ante todo, es menester aclarar estos términos:

- *Cefalea* es cualquier sensación dolorosa de la cabeza, superficial o profunda, difusa o localizada, en todas sus variedades.
- *Neuralgia* es la cefalea que sigue el territorio de distribución de un nervio periférico.
- *Algia* es la cefalea que no sigue la distribución de un nervio en particular, pero que puede seguir una distribución vascular.

**Clasificación.** En la tabla 6-6 se ofrece una clasificación global para objetivar el sinnúmero de patologías que pueden incluir a la cefalea como síntoma, y a continuación se describen las más significativas en nuestra especialidad.

## NEURALGIAS CRANEOFACIALES

### Neuralgia del trigémino

**Sinonimia.** Neuralgia facial esencial o tic doloroso de Trousseau; prosopalgia.

**Clasificación.** Se la divide en: a) esencial o idiopática, y b) sintomática.



**Neuralgia trigeminal esencial.** Tiene la característica de ser casi siempre unilateral y en la mayoría de los casos parcial (es decir, raras veces están interesadas las tres ramas del nervio trigémino), en el territorio del maxilar superior, donde habitualmente se inicia. Se presenta en forma de una crisis o acceso de breve duración. El dolor puede ser provocado por estímulos sensitivos (tacto) o por movimientos de la cara (al masticar, bostezar, hablar, etc.). El examen neurológico no detecta lesión objetiva ni debilidad motriz del trigémino. Se puede desencadenar la crisis estimulando determinadas "zonas gatillo".

**Neuralgia trigeminal sintomática.** Es aquella en que generalmente se hallan datos positivos en la exploración neurológica; es importante buscar cuidadosamente el reflejo corneano, cuya desaparición o disminución traduce el primer signo deficitario sensitivo del trigémino en su primera rama.

**Etiología.** La de la neuralgia esencial se desconoce; si bien muchos factores podrían causarla, no se deben considerar más que precipitantes o desencadenantes. Las neuralgias sintomáticas obedecen, en cambio, a una causa orgánica detectable. Pueden deberse a afecciones sinusales, dentarias, procesos patológicos de los maxilares superior e inferior, neuritis, tumores del ángulo pontocerebeloso, compresión crónica del nervio en el borde superior de la punta del peñasco por deformidad ósea de la región (posible influencia de una dilatación carotídea); asimismo, enfermedades propias del sistema nervioso pueden ser causa de neuralgia sintomática por lesión directa del núcleo del V par. La existencia de neuralgia facial, nistagmo y reflejo corneano abolido es sugestiva de siringobulbia, que se confirma si se halla la típica disociación siringomiélica de la sensibilidad.

**Manifestaciones clínicas.** Se caracteriza por dolor paroxístico intenso, que dura unos segundos o minutos con intervalos libres o con sensación de dolor

Tabla 6-6. Clasificación de las cefaleas.

<b>Cefaleas craneocervicales</b>	
Extracraneanas	
	Otorrinolaringológicas
	Neurológicas
	Oftalmológicas
	Vasculares
	Musculoesqueléticas
Intracraneanas	
	Por tracción
	Tumores primitivos o metástasis
	Hematomas
	Abscesos
	Cefalea postpunción lumbar
	Por inflamación de estructuras intracraneanas
<b>Cefaleas sistémicas</b>	
	Alérgicas
	Por alcoholismo
	Por enfermedades infecciosas
	Por depresión
	Por vasodilatación generalizada
	Psicógenas
	Idiopáticas

sordo y breve. Se lo describe localizado en la mejilla, los labios o el mentón; a veces se inicia en el ala de la nariz y se irradia a lo largo de los maxilares hacia la articulación temporomandibular; otras, se propaga por la región lateral de la nariz hacia el ojo, pero no a su interior (fig. 6-64).

Los pacientes a menudo presentan una zona minúscula cuya estimulación reiterada puede provocar dolor. Es típico que el paciente, durante las crisis dolorosas, contraiga los músculos faciales de la región afectada, como si tuviera un tic. Objetivamente no se encuentran trastornos neurológicos en la forma esencial.

Siempre que se halle hipoestesia o hipoanalgesia con reflejo corneano abolido, se debe pensar en la forma sintomática.

**Diagnóstico.** Para la diferenciación entre ambos tipos de neuralgia trigeminal se deben tener en cuenta las características del dolor y la presencia o ausencia de trastornos objetivos. En la neuralgia trigeminal esencial, el dolor es de aparición y desaparición súbita, mientras que en la neuralgia trigeminal sintomática es de aparición lenta y duración prolongada. No hay *trastornos objetivos* en la neuralgia trigeminal esencial, mientras que están presentes en la sintomática.

El diagnóstico definitivo se hace por medio del estudio clínico otorrinolaringológico, odontológico, neurológico y radiológico.

**Tratamiento.** Se han descrito muchas terapias médicas para tratar la neuralgia trigeminal esencial. El tratamiento de elección requiere el empleo de fármacos anticonvulsivantes. Se comienza con carbamazepina por vía oral a dosis de 200 mg dos a tres veces por día; se puede llegar a 800 mg por día como límite óptimo, ya que los efectos secundarios observados comúnmente se suelen alcanzar con dosis superiores. En pacientes que no responden a esta terapia, se agrega fenitoína a razón de 100 mg dos a tres veces por día, con reducción de las dosis de carbamazepina a 200 mg tres veces por día. Si el dolor no calma, se agrega mefenesina a dosis de 400 mg dos a tres veces por día. Pueden aparecer efectos secundarios indeseables con esta combinación. Si fracasa este tratamiento, se deben encarar tratamientos invasivos tales como:

- a) Bloqueo químico periférico y neurectomía.
- b) Bloqueo de ramas principales o del ganglio de Gasser.
- c) Operaciones intracraneanas orientadas a la raíz posterior del nervio trigémino.
- d) Tractotomía del trigémino.
- e) Cirugía estereotáxica selectiva.

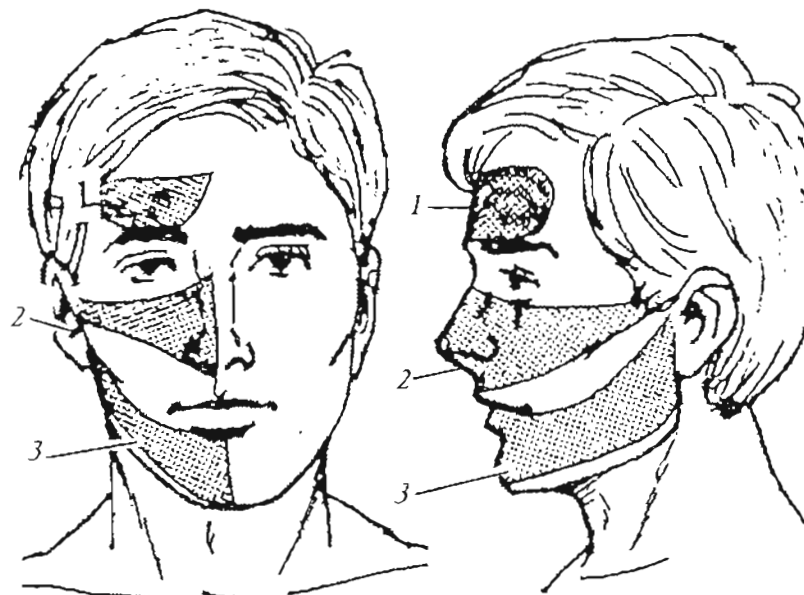


Fig. 6-64. Neuralgia del trigémino: irradiación del dolor. 1, rama oftálmica; 2, rama maxilar superior; 3, rama maxilar inferior.

En la neuralgia sintomática el tratamiento va dirigido a la patología responsable, asociado a los tratamientos anteriores cuando el dolor no cede por lesión irreversible de la rama nerviosa comprometida.

## Neuralgia del glossofaríngeo

**Sinonimia.** Síndrome de Wilfred-Harris.

**Definición.** Se caracteriza por un dolor cualitativamente similar al de la neuralgia del trigémino, paroxístico, intenso y pulsátil en el velo del paladar, la faringe, las amígdalas y el tercio posterior de la lengua que se irradia a través de la trompa de Eustaquio a la membrana timpánica, el conducto auditivo externo y la región adyacente del pabellón auricular (fig. 6-65). Es mucho menos frecuente que la neuralgia trigeminal.

**Clasificación.** Se la puede dividir en dos tipos:

*Neuralgia glossofaríngea o tic doloroso del IX par.*

*Neuralgia del nervio de Jacobson:* se diferencia de la anterior porque el dolor está limitado al oído y a la trompa de Eustaquio.

**Etiología.** La causa de la neuralgia idiopática se desconoce. La sintomática puede obedecer a varios factores predisponentes: placas ateromatosas de las arterias vertebrales, laringitis tuberculosa, osificación del ligamento estilo-hioideo, tumores nasofaríngeos o intracraneales.

**Manifestaciones clínicas.** Se exterioriza por paroxismos de dolor de intensidad creciente, de 20 a 30 segundos de duración, seguidos de una sensación de ardor de 2 a 3 minutos, a veces asociados con fenómenos de excitación vagal tales como síncope o paro cardíaco. A menudo el dolor es desencadenado al masticar, al tragar o al bostezar. El hecho de que haya zonas de desencadenamiento o gatillo en la boca y la faringe puede llevar al paciente a una marcada desnutrición por temor a la ingestión de alimentos o líquidos.

**Diagnóstico diferencial.** Se debe realizar con patologías otorrinolaringológicas inflamatorias o neoplásicas. Asimismo, es menester diferenciar cuidadosamente la neuralgia glossofaríngea de la trigeminal. Un detallado interrogatorio pondrá de manifiesto la clásica irradiación del dolor en el territorio de distribución de cada uno de los nervios mencionados.

**Tratamiento. Médico.** Inicialmente se administra carbamazepina, comenzando con 200 mg por día y aumentando la dosis en la medida que sea necesario, para evitar efectos tóxicos sobre la médula ósea, los riñones y el hígado.

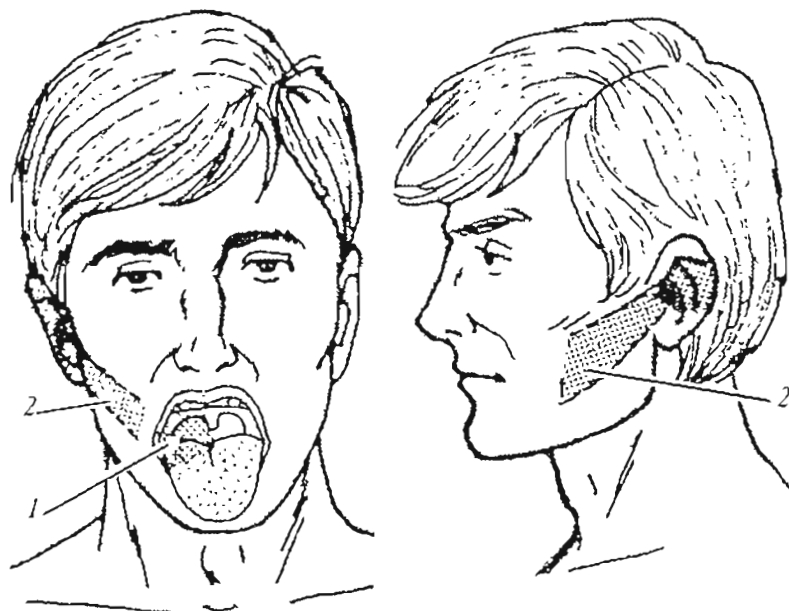


Fig. 6-65. Neuralgia del glossofaríngeo: irradiación del dolor (1, 2).

y efectos secundarios como confusión mental. Se deben efectuar controles con análisis de urea, nitrógeno en sangre, transaminasa glutámico-oxalacética y recuento globular completo cada cuatro a seis semanas.

**Quirúrgico.** Cuando la terapia medicamentosa no surte efecto se recurre a la cirugía. No se recomienda el bloqueo extracraneal del IX par; la inyección de alcohol en el agujero yugular originaría parálisis de los nervios craneales neumogástrico, espinal y a veces del hipogloso mayor, que emerge del agujero condíleo anterior, y afectaría también el tronco simpático.

El tratamiento más eficaz es la sección intracraneana del glosofaríngeo; como consecuencia se produce una anestesia unilateral permanente del paladar blando y de la pared faríngea, desde la trompa de Eustaquio hasta la epiglotis, incluido el tercio posterior de la lengua.

### Neuralgia del laríngeo superior

El nervio laríngeo superior, rama del neumogástrico, se subdivide en una rama externa y otra interna, que inerva los senos piriformes, la base de la lengua y la epiglotis, y es la más afectada en la neuralgia.

**Etiología.** Se desconoce.

**Manifestaciones clínicas.** Se caracteriza por un dolor paroxístico, fuerte y lancinante, localizado en una pequeña área sobre la membrana tirohioidea (fig. 6-66), que puede extenderse hacia arriba hasta la arcada cigomática y hacia abajo hasta el tórax superior. Mecanismos como el estiramiento del cuello, tragar, toser o la palpación de la piel de la zona pueden desencadenar una crisis. No se asocia con disfonía. La duración del dolor puede variar desde pocos segundos a minutos.

**Diagnóstico diferencial.** Debe establecerse con la neuralgia del glosofaríngeo y del trigémino, la inflamación laríngea, cuerpos extraños, neoplasias y la histeria.

**Tratamiento.** Puede aliviarse temporariamente anestesiando el nervio. Ello puede lograrse mediante: a) infiltración con anestesia local, o b) resección del nervio laríngeo superior.

### Neuralgia del occipital

**Sinonimia.** Neuralgia de Arnold.

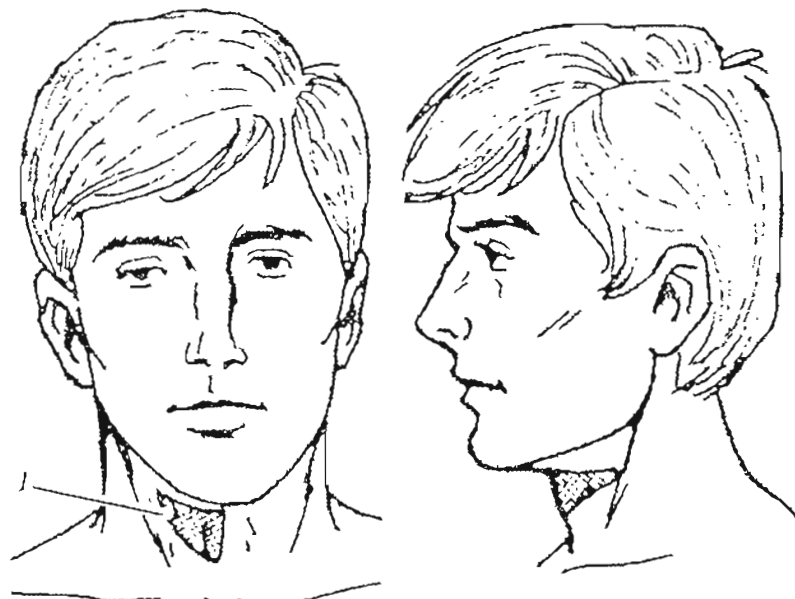


Fig. 6-66. Neuralgia del laríngeo superior: 1, zona dolorosa.



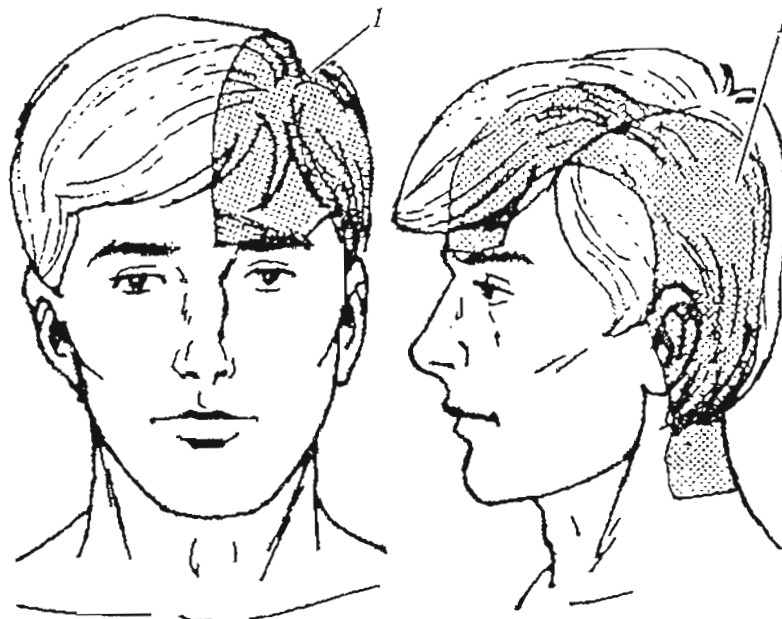


Fig. 6-67. Neuralgia del occipital: irradiación del dolor (1).

**Definición.** Se caracteriza por dolor localizado en la región occipital y suboccipital, que suele irradiarse a la región temporofrontoorbitaria (fig. 6-67).

Los impulsos dolorosos provenientes de las regiones posteriores de la cabeza y del cuello se transmiten por las raíces posteriores cervicales superiores. La raíz sensitiva del primer nervio cervical es inconstante. La segunda raíz cervical corresponde a los nervios occipitales mayores que inervan la parte posterior del cuero cabelludo. La tercera raíz cervical inerva la región retroauricular junto con el nervio occipital menor. La cuarta raíz cervical posterior se distribuye en el cuello.

**Etiología.** La neuralgia occipital primaria es sumamente rara. La causa más frecuente de neuralgia occipital es la contracción prolongada de los músculos cervicales posteriores en personas tensas. Otras causas son artritis, enfermedades de la columna cervical, traumatismos cervicales, neuritis, neoplasias, etcétera.

**Manifestaciones clínicas.** El dolor se caracteriza por ser sostenido y de intensidad moderada, localizado en la parte dorsal de la cabeza y el cuello, con una duración de días a meses. A menudo es bilateral, asociado con rigidez de los músculos del cuello y ciertos puntos dolorosos. Se puede acompañar de náuseas, vómitos y vértigo y puede estar precedido por escotomas visuales y parestesias en los miembros superiores.

**Diagnóstico.** Se confirma con el bloqueo anestésico del nervio justo debajo de la protuberancia occipital, lo que provoca la regresión de los síntomas.

**Diagnóstico diferencial.** Se debe hacer con la cefalea por tensión y con la jaqueca.

**Tratamiento.** Si la neuralgia se debe a traumatismos de la columna cervical, se recomienda reposo, tracción cervical, calor húmedo, masajes suaves y miorrelajantes. En algunos casos se deben bloquear los nervios occipitales mayor y menor con anestésicos locales. El efecto es espectacular.

## ALGIAS CRANEOFACIALES

### Algias vasculares

#### Migraña

**Sinonimia.** Jaqueca.

**Etiología.** Son muchas las teorías acerca de su causa. La más aceptada en la actualidad es la que se refiere a la vasodilatación en el territorio de la arteria

carótida externa, asociada con vasoconstricción de las ramas de la carótida interna, que provocaría los escotomas visuales en las crisis.

**Manifestaciones clínicas.** Se caracteriza por un dolor hemicraneano pulsátil, intenso, en las regiones frontoorbitarias o temporales, asociado con síntomas neurovegetativos y fotofobia. Previamente a él, el paciente puede notar trastornos visuales a modo de "auras", como escotomas o visión borrosa. Es un síndrome paroxístico remitente, de intensidad variable en cada acceso.

**Diagnóstico.** Conociendo los signos y los síntomas de la migraña, no es muy difícil llegar a un diagnóstico. Se deben tener en cuenta también los antecedentes familiares, como pertenecer a una familia de jaquecosos, y los antecedentes personales: características mentales y espirituales, hipersensibilidad, nerviosismo, tensión, depresión, entre otros.

**Diagnóstico diferencial.** Se debe realizar con las cefaleas histamínicas, alérgicas o postraumáticas, la neuralgia del trigémino, el glaucoma y los tumores cerebrales.

**Tratamiento. Preventivo.** Se basa en la administración de medicamentos para evitar las crisis: histamina, pizotifeno, clonidina, bloqueadores  $\beta$  o metisergida.

La histamina se da por vía subcutánea: 0,275 mg de fosfato ácido de histamina por mililitro. La primera dosis es de 0,05 ml y se aumenta con cada inyección siguiente 0,05 ml hasta llegar a 1 ml.

El pizotifeno comienza administrándose en dosis de 0,5 mg por día, hasta llegar a 0,5 mg tres veces por día.

La clonidina se suministra en dosis diarias de 0,05 a 0,15 mg durante uno a cuatro meses.

Como bloqueador  $\beta$  puede recurrirse al propranolol, a razón de 20 mg tres veces por día durante tres meses.

La metisergida no se comercializa en la Argentina.

**Sintomático.** Estriba en la administración de tartrato de ergotamina: 1 mg hasta seis veces por día, sin exceder de 10 mg por semana, debido a la aparición de signos de intoxicación (ergotismo). Generalmente la ergotamina se asocia con 100 mg de cafeína.

**Preventivo y sintomático.** Puede recurrirse al ácido tolfenámico, en dosis de 200 mg dos veces por día para la profilaxis. En las crisis, se suministran 200 mg al comenzar los síntomas, y pueden reiterarse 10 dosis dos o tres horas después.

## Algia histamínica

**Etiología.** Se desconoce. Se han postulado como hipótesis fenómenos de vasodilatación o de vasoconstricción capilar local y dilatación de la adventicia de la arteria afectada.

**Manifestaciones clínicas.** Se caracteriza por una hemicránea generalmente nocturna, de tipo urente y penetrante, que despierta al paciente. El dolor suele experimentarse en las zonas temporal y ocular. Se acompaña de congestión de los vasos temporales y de las conjuntivas, epífora, rinorrea y vasodilatación homolateral de la cara.

**Diagnóstico.** Se utilizan 0,3 ml de difosfato de histamina por vía subcutánea; la primera respuesta es una cefalea por histamina generalizada; la cefalea histamínica se produciría después de 20 minutos a una hora. No debe considerarse respuesta positiva la cefalea generalizada que puede producirse consecutivamente a la aplicación de la inyección.

**Diagnóstico diferencial.** Se plantea con la *migraña*. En la algia histamínica faltan los antecedentes familiares y las auras, el dolor nocturno despierta al paciente y la luz no exacerba la hemicránea. En cambio, en la migraña, los movimientos y la luz agravan el dolor.

**Tratamiento.** *Preventivo.* Estriba en psicoterapia, administración de pizotifeno y desensibilización histamínica.

*Sintomático.* Se indica tartrato de ergotamina o ácido tolfenámico, a las mismas dosis que para la migraña.

### Algia de la arteritis temporal

**Sinonimia.** Síndrome de Horton, arteritis granulomatosa de células gigantes, arteritis craneal.

**Etiología.** Es desconocida. Aparece más a menudo en pacientes mayores de 40 años, generalmente con degeneración ateromatosa. Se caracteriza por un proceso inflamatorio en el trayecto de las arterias temporales, aunque no se limita estrictamente a estas, ya que el compromiso arterial puede observarse en otras partes del cuerpo. Es de comienzo lento y progresivo. Afecta en un principio la capa media e interesa luego la íntima y llega a obliterar parcial o totalmente la luz arterial.

**Manifestaciones clínicas.** Al comienzo de la enfermedad, los síntomas y signos son inespecíficos, como anorexia, astenia, pérdida de peso, temperatura, escalofríos. Después, el dolor se localiza en la zona temporal; puede ser unilateral o bilateral (según estén afectadas las arterias temporales). Consiste en un dolor fuerte y penetrante, que puede exacerbarse con la masticación, la tos o los estornudos y también durante el sueño. Suele haber una exagerada hiperestesia dolorosa en el territorio del vaso.

La complicación más importante de la arteritis temporal es la afección de las arterias retinianas centrales, que lleva a la pérdida brusca de la visión.

**Diagnóstico.** Se debe sospechar en pacientes de más de 50 años con cefaleas temporoparietales acompañadas de astenia, anorexia, malestar general y eritrosedimentación elevada. En la palpación del trayecto arterial se aprecia un cordón de consistencia firme. La biopsia de la arteria temporal demostrará una arteritis granulomatosa.

**Tratamiento.** No existe terapia específica. Los corticosteroides controlan la arteritis. Se puede aliviar el dolor resecaando una porción de la arteria comprometida o infiltrando procaína en el trayecto de esta.

### Algia por hipertensión arterial

**Definición.** En la hipertensión grave, cuando la presión diastólica se halla entre 110 y 120 mm Hg, se puede observar una cefalea de localización fundamentalmente occipital y por lo general matutina, de 2 a 4 horas de duración. En la hipertensión maligna, en la que la presión diastólica se halla por encima de 150 mm Hg, los pacientes presentan una encefalopatía hipertensiva con cefaleas pulsátiles, de localización occipital, acompañadas de obnubilación, confusión, retinopatía y edema de papilas.

**Diagnóstico.** Se basa en los antecedentes y en los hallazgos del examen clínico.

**Tratamiento.** Consiste en la administración de antihipertensivos, junto con manitol para disminuir la presión endocraneana y la intensidad del dolor.

## Algas sintomáticas

### Algas rinosinusales

**Etiología.** Se deben a la inflamación de los senos paranasales.

**Manifestaciones clínicas.** Se caracterizan por una cefalea localizada sobre el dorso de la nariz o en las regiones retroocular, frontal, maxilar, temporoparietal y occipital, según cuáles sean los senos comprometidos.

**Diagnóstico.** Es clínico y radiológico.

**Tratamiento.** Remitimos al lector a la Sección 2.

### Algas oftalmológicas

Son cefaleas frontoorbitarias debidas a fatiga ocular, glaucoma, conjuntivitis, blefaritis, queratitis, uveítis, neuritis óptica, pseudotumor orbitario, entre otras causas.

### Otodinia y otalgia

La *otodinia* corresponde a patologías inflamatorias y tumorales del oído externo, del oído medio y de la mastoides.

La *otalgia*, a dolor referido al oído de regiones adyacentes o no a él. Más del 50% de los dolores óticos se originan en otras áreas: faringe, rinofaringe, supraglotis, o corresponden a las algias y neuralgias mencionadas anteriormente.

### Síndrome doloroso de la articulación temporomandibular

**Sinonimia.** Síndrome de Costen.

Para su discusión, remitimos al lector al párrafo correspondiente de esta misma sección (véase pág. 528).

### Algas vegetativas

**Definición.** Son aquellas que obedecen a un desequilibrio del sistema neurovegetativo, responsable de la vasorregulación de la arteria maxilar interna y sus ramas. A este grupo pertenecen todas las llamadas *algias mediofaciales* o *del tercio medio de la cara*, descritas por los distintos autores con un enfoque personal, pero que en realidad corresponden a la misma etiopatogenia. Ellas son el algia geniculada, el algia vidiana, el algia petrosa y el algia del ganglio esfenopalatino.

**Manifestaciones clínicas.** Se caracterizan por dolor unilateral intenso, de aparición nocturna, en la región nasal, que puede propagarse a la cara, el ojo, la cabeza, el oído, el cuello y el hombro homolaterales; puede haber congestión nasal, rinorrea, insuficiencia ventilatoria nasal, inyección conjuntival y epífora homolateral durante las crisis, que por lo general duran varias horas.

**Diagnóstico.** Se basa en el interrogatorio minucioso, teniendo en cuenta el horario, la periodicidad, la irradiación (corresponde al territorio de la arteria maxilar interna) y la ausencia de patología orgánica que las justifique.

**Diagnóstico diferencial.** Se debe hacer con la migraña, la neuralgia trigeminal, la cefalea en salvas o "agrupada", enfermedades de los senos maxilares y etmoidales, abscesos dentarios, traumatismos septales, tumores nasofaríngeos y lesiones del peñasco.

**Tratamiento. Médico.** Se administran descongestivos nasales de acción local y general, antihistamínicos y anticolinérgicos a dosis habituales, junto con sulpirida (0,05 g) y clorazepato dipotásico (0,005 g) dos a tres veces por día.

**Quirúrgico.** Puede realizarse electrocoagulación bajo microcirugía de las fibras parasimpáticas preganglionares (nervio vidiano) o posganglionares (nervios esfenopalatinos).



## ÍNDICE ALFABÉTICO

### A

#### Absceso

- cerebral agudo, 130
- cerebral de fosa media, 131
- cerebral de fosa posterior, 131
- intraparenquimatoso, 129
- precoz, 130
- sublingual y submaxilar, 398
- tardeo, 130

#### Acondroplasia, 162

#### Actinomicosis, 496

#### Acufeno (véase Tinnitus)

#### Acufenometría, 42

- ensordecimiento, 43
- equiparación, 42
- localización, 42
- signos en, 63

#### Adaptación auditiva

- de audífono, 196
- pruebas para, 48

#### Adenoides, adenoiditis,

- adenoidectomía, 405

#### Adiestramiento auditivo, 196

#### Agudeza auditiva

- acumetría fónica, 28
- acumetría instrumental, 28

#### Albinismo y sordera, 160

#### Algias craneofaciales

- por arteritis temporal, 589
- por hipertensión arterial, 589
- histamínica, 588
- vasculares, migraña, 587

#### Algias sintomáticas

- articulación temporomandibular,
- dolor, 528 y 590
- oftalmológicas, 590
- otodinia y otalgia, 590
- rinosinusales, 590

#### Amígdalas

- amigdalectomía, indicaciones, 402
- cirugía, 404
- amigdalitis crónica, 401
- faringoamigdalitis, 377
- faringoamigdalitis agudas
- secundarias, 390
- faringoamigdalitis crónicas, 400
- faringoamigdalitis eritematopultácea,
- 379
- faringoamigdalitis
- seudomembranosas, 383
- faringoamigdalitis vesiculosas, 388
- linfoma, 407
- tumores, 406

#### Angiofibroma nasofaríngeo

- juvenil, 347

#### Aparato

- auditivo
- porción central, 13
- porción periférica, 2
- vestibular
- anatomía, 206
- arreflexia, 242
- cuadros centrales, 257
- caída súbita, 259

#### enfermedad de

- Arnold-Chiari, 262

#### epilepsia vestibular, 261

#### esclerosis múltiple, 259

#### insuficiencia isquémica del

- tallo cerebral y
- trastornos del
- cuello, 260

#### migraña vestibular, 258

#### síndrome bulbar lateral de

- Wallenberg, 257

#### síndrome pontobulbar

- lateral, 257

#### síndrome posconmocional,

- 258

#### cuadros retrolabirínticos, 247

#### neurinoma del acústico, 248

#### neuritis vestibular, 247

#### electronistagmografía, 221

#### enfermedad de Menière, 234

#### aplicación transtimpánica de

- gentamina, 242

#### tratamiento médico, 238

#### tratamiento quirúrgico, 240

#### equilibrio postural, 216

#### evaluación, 215

#### fisiología, 211

#### función vestibuloocular, 217

#### ototoxicidad, 191, 244

#### patologías específicas, 233

#### posturografía dinámica

- computarizada, 231

- pruebas calóricas, 224
- pruebas rotatorias, 229
- reaprendizaje, abordaje
  - multifocal, 266
- reeducación vestibular, 264
- rehabilitación vestibular, 262
- traumarismos laberínticos,
  - 156, 245
- vértigo postural paroxístico
  - benigno, 245

**Ápex petroso** (véase Base de cráneo posterior)

- patología, 279

**Aplasia de Michel**, 164

**Arteritis temporal**, 589

**Articulación temporomandibular**, 528

**Atelectasia del oído medio**, 101

- bolsillo de retracción, 101
- clasificación, 101
- fisiopatología, 101
- tratamiento, 102

**Audición**

- exploración, 28
- fisiología, 14

**Audífonos implantables**, 199

**Audiometría**, 28

- acufenometría, 42
- audiometría tonal liminal, 35
- audiometría tonal supraliminal, 43
- diapasones, 30
- impedanciometría, 54
- logaudiometría, 49
- prueba de función tubárica, 60
- reclutamiento, 44
- reflejo estapedial, 57
- signos, 62
- simulación-disimulación, 52
- técnica, 38
- ensordecimiento, 39
- timpanometría, 55

## B

**Base de cráneo posterior**,

- clasificación, 272
- lesiones del vértice o
  - ápex petroso, 279
  - clasificación, 280
  - clínica, 282
  - diagnóstico, 282

- tratamiento, 284
- patología de, 272
- tumores glómicos, 273
  - clasificación, 273
  - clínica, 275
  - diagnóstico, 276
  - tratamiento, 279

**Blastomycosis**

- norteamericana, 454
- sudamericana, 453, 501

**Boca**, tumores, 406

- piso de la boca, tumores, 409

## C

**Caja del tímpano**, 3

**Cáncer del conducto auditivo externo**,

- oído medio y hueso temporal, 152

**Caracol**, 8

**Citomegalovirus**, 166

**Colesteatoma de ápex petroso**, 281

**Colesteatoma de oído medio**, 105

**Conducto(s)**

- auditivo externo, 3
- patología, 76
- auditivo interno, 13
- coclear, 12
- semicirculares, 12, 206

**Corteza auditiva**, 18

**Cuerpos extraños**,

- laríngeos, 426
- nasales, 309
- oído externo, 80

## D

**Deglución**,

- estudio de, 97
- trastornos, 446

**Difteria**, 383

- faríngea, 384
- laríngea (crup diftérico), 384
- nasal, 385

**Diploacusia**, 43

**Disfonía espástica**, 459

**Displasia**

- de Alexander, 164
- de Mondini, 164
- de Scheibe, 164

## E

**Edema de Reinke**, 476

**Electrococleografía**, 66

**Electromiografía** (véase Pruebas eléctricas en parálisis facial)

**Electroneuronografía** (véase Pruebas eléctricas en parálisis facial)

**Electronistagmografía** (véase Aparato vestibular)

**Empiema extradural**, 127

**Empiema subdural**, 128

**Enfermedad(es)**

- de Kawasaki, 191
- de Arnold-Chiari, 262
- de Menière, 143, 234
- del pabellón auricular, 76
- de Rendu-Oster-Weber, 363
- de von Ricklenghausen, 160
- de Widal, 334
- de Woakes, 333

**ORL específicas**, 489

- bacterianas, 490
- granulomatosas, 508
- micóticas, 500
- parasitarias, 507
- sida, 504
- virósicas, 503

**Epistaxis**, 361

**Escarlatina**, 391

**Esclerosis múltiple**, 259

**Estríbo**, 6

**Estridores laríngeos congénitos**, 431

- angioma subglótico, 437
- conclusión, 439
- estenosis subglótica congénita, 435
- evaluación, 432
- hendidura laríngea, 439
- laringomalacia, 434
- membranas laríngeas, 438
- métodos diagnósticos, 433
- parálisis del recurrente, 436

**Estroboscopia**, 424

## F

**Faringe**

- anatomía, 370
- fisiología, 373
- semiología, 374

**Faringitis** (véase Amígdalas)

enfoque del paciente con, 382  
 en la alteración plaquetaria, 393  
 en la angina ulceronecrotica de Plaut-Vincent, 387  
 en la candidiasis, 386  
 en la enfermedad de von Willebrand, 394  
 en la gingivoesomatitis herpética, 388  
 en la hemofilia, 394  
 en el herpes zoster, 390  
 en las infecciones neumocócicas, 386  
 en las intoxicaciones, 394  
 en la leucemia aguda, 393  
 en la mononucleosis, 390  
 en la neutropenia-agranulocitosis, 394  
 en la rubéola, 392  
 en el sarampión, 392  
 en el sida, 392  
 en los síndromes hemorrágicos, 393  
 Faringoamigdalitis agudas y crónicas (véase Amígdalas)  
 Fibrolaringoscopia, 298  
 Fiebre hemorrágica argentina, 503  
 Fístula auris congénita, 76  
 Fístula perilinfática, 183  
 Fisura de labio y paladar, 514  
   anatomopatología, 515  
   cirugía, 517  
   clasificación, 517  
   terapéutica, 517  
 Flemón  
   infecciones de los espacios profundos del cuello, 394  
   faringitis profundas, 394  
   laterofaríngeo, 399  
   periamigdalino, 396  
   retrofaríngeo, 398  
 Fosas nasales  
   anatomía, 288  
   examen semiológico, 297  
   rinodebitomanometría, 298  
   rinofibroscopia (véase Fibrolaringoscopia)  
   rinoscopia anterior, 297  
   rinoscopia posterior, 298  
   fisiología, 295  
   función olfatoria, 295

función reflexógena, 296  
 función ventilatoria, 295  
 histología, 293  
 innervación, 294  
 irrigación, 293  
 olfatometría, 304  
 radiología  
   contrastada, 304  
   resonancia, 304  
   simple, 301  
   tomografía lineal y computada, 304  
 Fracturas del peñasco, 184

## G

Gingivoesomatitis  
   herpangina, 390  
   herpes zoster, 390  
   herpética, 388  
 Glándulas salivales  
   anatomía, 536  
   glándula parótida, 536  
   glándulas salivales accesorias, 540  
   glándula sublingual, 540  
   glándula submaxilar, 538  
 calcinosis salival, 542  
 embriología, 535  
 enfermedad parotídea y HIV, 545  
 enfermedad poliquística de la parótida, 545  
 malformaciones de las glándulas salivales  
   aplasias, 540  
   distopias y ectopias, 541  
   patología ductal, 542  
   discinesia, 542  
   megaconducto, 542  
 patología tumoral  
   tumores benignos, 546  
     adenoma monomorfo, 548  
     adenoma oxífilo, 549  
     adenoma pleomorfo, 546  
     adenoma pleomorfo recurrente, 548  
     otros tipos de adenomas, 549  
   tumores malignos, 550  
     adenocarcinoma, carcinoma epidermoide y carcinoma indiferenciado, 554

adenocarcinoma de células acinares, 551  
 carcinoma adenoideoquistico, 552  
 carcinoma en adenoma pleomorfo, 555  
 carcinoma mucoepidermoide o mucosecretante, 550  
 indiferenciado, 554  
 tumores del tejido conectivo, 556  
 quistes ductales, 545  
 quistes linfopiteliales, 545  
 quistes salivales, 544  
   mucocelos, 544  
 saliva, 540  
 sialitis, 541  
 sialoadenitis bacteriana y viral, 541  
 sialolitiasis, 542  
 sialomegalia, 543  
 síndrome de Gougerot-Sjögren, 543  
 Granulomatosis de Wegener, 508

## H

Herpangina, 390  
 Herpes zoster faríngeo, 390  
 Hidrocefalia otítica, 131  
 Hipoacusia(s)  
   de conducción, 29  
   diapasones en, 30  
   neurosensorial, 29, 156  
   adquirida no genética, 164  
   asociada con trastorno del corazón, 163  
   asociada con trastorno craneofacial y esquelético, 161  
   asociada con trastorno metabólico y endocrino, 158  
   asociada con trastorno ocular, 161  
   asociada con trastorno del sistema nervioso central, 163  
   asociada con trastornos somáticos varios, 163  
   asociada con trastorno tegumentario y pigmentario, 160

- autoinmune, 189
  - en cuadro sistémico, 190
  - organoespecífica, 190
- cirugía de las hipoacusias
  - perceptivas, 197
- clasificación, 157
- definición, 156
- examen de detección por
  - otoemisiones, 172
- genéticas, 158
- genéticas displásicas, 164
- mucopolisacaridosis, 159
- perinatales adquiridas, 169
  - hiperbilirrubinemia, 170
  - hipoxia e isquemia del parto, 171
  - otoróxicos aminoglucósidos, 172
- prematurez y bajo peso al nacer, 171
- posnatales adquiridas, 174
- presbiacusia, 177
- trauma acústico, 175
- súbita, 179

Histiocitosis, 511

Histoplasmosis, 454, 504

## I

Impedanciometría, 54

Implante coclear, 197

- contraindicaciones, 73, 198
- criterios de selección en adultos, 73
- criterios de selección en niños, 74
- descripción, 187
- en niños y adultos, 71
- indicaciones, 198
- programación del procesador, 75
- resultados, 75
- tipos de implante coclear, 71

Implante de tronco cerebral, 199

Incidencias radiológicas

- de Caldwell o frontonasoplaca, 301
- de Chaussé III, 21
- de Schuller, 20
- de Stenvers, 22
- de Waters o mentonasoplaca, 302
- lateral de cráneo, 303
- submentovertexplaca, 304

- transorbitaria comparativa, 22

Insuficiencia ventilatoria nasal, 305

- causas según edad, 306
- clínica, 306
- cualitativa, 305
- cuantitativa, 305
- orgánica
  - alteración de la pirámide nasal, 307
  - insuficiencia valvular, 307
  - malformaciones, 307,
  - traumatismos, 307
- alteración intranasal, 308
- cuerpos extraños, 30
- desviación del tabique, 308
- hematoma del tabique, 308
- luxación, 309
- síncquias, 309
- alteración rinofaríngea, 309
- atresia de coanas, 311
- hipertrofia adenoidea, 309

Intrubación endotraqueal, 429

## L

Laberintitis, 120, 242

Laberinto

- membranoso, 12
- óseo, 8

Laringe

- anatomía, 412
  - arterias y venas, 415
  - cartílagos, 412
  - cuerdas vocales, 416
  - histología, 415
  - inervación, 415
  - linfáticos, 415
  - músculos, 413
  - pediátrica, 416
- fisiología, 418
  - función deglutoria, 418
  - función fonatoria (fisiología de la voz), 419
  - función respiratoria, 419
- laboratorio de la voz, 420
- neurofisiología, 417
- semiología, 422
  - instrumental, 423
  - radiológica, 424

Laringectomía(s), 484

Laringitis infantiles, 440

- clasificación, 440
- difusas, 444
- glótica, 440
- laringotraqueobronquitis
  - seudomembranosa, 445
  - diftérica, 445
  - flemonosa, 445
  - sarampionosa, 445
- subglótica (crup viral), 441
- supraglótica, 440
- traqueítis bacteriana, 445

Laringoceles, 474

Laringopatía infantil congénita (véase Estridores laríngeos)

Laringoscopia

- directa, 424
- indirecta, 423
- microlaringoscopia, 424

Lavado rinosinusoadenoideo, 325

Leishmaniasis, 50

Lengua

- tumores benignos, 408
- tumores malignos, 408

Lepra, 494

Litiasis glándulas salivales, 542

Logaudiometría, 49

- a campo libre, 51
- sensibilizada, 52
- por vía ósea, 50

## M

Malformaciones auditivas 145

- clasificación, 146
- definición, 145
- etiología, 145
- estrategia terapéutica, 148
- exámenes complementarios, 148
- factibilidad de cirugía, 149
- objetivos de la cirugía, 149
- técnica quirúrgica, 150

Marcha en estrella (véase Prueba de la marcha), 217

Mareo (véase Aparato vestibular), 204

Martillo, 5

Mastoides, 6

Mastoiditis, 118



aguda, 118  
crónica, 119

Maxilar  
inferior, fractura, 566  
superior, fractura, 569

Membrana timpánica, 4

Meningitis, 126

Miasis del conducto auditivo externo, 82

Micosis  
en conducto auditivo externo, 81  
laríngeas, 452  
profundas (*véase* Enfermedades micóticas), 500

Microaringoscopia, 424

Migraña, 587

Miringitis granulosa, 84

Miringoplastia, 110

Miringotomía, 110

Mononucleosis infecciosa, 390

Mucocele nasal, 335

## N

Nariz, 288

Nervio  
coclear, 13, 17  
facial, 13  
vestibular, 13

Neuralgias, 582  
craneofaciales, 582  
de Arnold u occipital, 586  
del glosofaríngeo, 585  
del laríngeo superior, 586  
del trigémino, 582

Neurinoma del acústico, 248  
anatomía patológica, 249  
clínica, 249  
diagnóstico, 250  
imágenes, 251  
tratamiento, 254

Neurofibromatosis, 160

Neuronitis vestibular, 247

Nistagmo, 218  
de mirada excéntrica, 248  
espontáneo, 248  
posicional, 220  
provocado, 224  
prueba calórica y, 224

## O

### Oído

anatomía, 2

cuerpos extraños, 80

examen, 19

externo, 2, 14  
patología, 79  
tumores, 150, 152

interno, 8, 16

medio, 3, 14  
tumores, 152

radiología  
normal, 20  
patológica, 25  
resonancia, 25  
tomografía, 22

Orofaringe, tumores, 406

Otitis  
complicaciones de las otitis, 116  
endocraneanas, 125  
intratemporales, 118  
externa circunscrita, 82  
externa difusa, 83  
externa maligna, 83  
media, 85  
adhesiva, 100  
aguda, 85  
anatomía patológica, 88  
clínica, 88  
etiología, 97  
examen, 89  
exudativa, 89  
necrosante, 90  
tratamiento, 90  
aguda recurrente, 93  
crónica con efusión (secretora), 94  
complicaciones, 100  
definición, 94  
diagnóstico, 96  
clínica, 96  
epidemiología, 94  
etiopatogenia, 94  
formas clínicas, 94  
tratamiento, 97  
crónica con membrana timpánica perforada, 103  
anatomía patológica, 108  
clasificación, 105  
clínica, 106  
colesteatoma, 105

diagnóstico, 108  
epidemiología, 108  
evolución, 109  
examen clínico, 106  
microbiología, 108  
técnicas quirúrgicas, 110  
tratamiento, 109

Otoamplifonos, 194

Otoemisiones acústicas, 172

Otohematoma, 76

Otomiosis, 81

Otomicroscopia, 20

Otorrea, 89

Otosclerosis, 136  
anatomía patológica, 136  
clínica, 137  
coexistencia con otras patologías, 143  
de Bezold-Politzer, 138  
de Lermoyez, 139  
de Manasse, 139  
definición, 136  
diagnóstico, 142  
etiología, 136  
examen, 142  
incidencia, 136  
formas clínicas, 137  
tratamiento, 143

Otosocopia, 19

Ototóxicos, 172, 191, 244

## P

Pabellón auricular, 2  
enfermedades del, 76  
tumores del, 151

Paladar  
tumores del, 410

Parálisis  
de Bell, 526  
facial, 522  
central, 523  
clasificación, 522  
de causa tumoral, 527  
diagnóstico, 523  
periférica, 523  
por colesteatoma, 122  
por otitis media, 122, 528  
pruebas eléctricas, 525  
síndrome de Ramsay-Hunt, 527

congénita, 164, 499  
 faríngea, 498  
 laríngea, 498  
 nasal, 497  
 ótica, 496  
 tratamiento, 499  
 Signo de Brown, 276  
 Signo de Gressinger, 124  
 Síndrome(s)  
   bulbar lateral de Wallenberg, 257  
   de Alport, 159  
   de Avelis, 458  
   de Bruns, 221  
   de Claude-Bernard-Horner, 400  
   de Cockayne, 161  
   de Collet-Sicard, 459  
   de Collet-Vernet, 459  
   de Crouzon, 162  
   de Gradenigo, 357  
   de Grenet-Mezard, 385  
   de Goldenhar, 162  
   de Hunter (mucopolisacaridosis tipo II), 159  
   de Hurler (mucopolisacaridosis tipo I), 159  
   de Jackson, 459  
   de Jervell y Lange-Nielsen, 163  
   de la arteria auditiva interna menor, 244  
   de la arteria auditiva interna total, 244  
   de la arteria coclear anterior, 244  
   de la arteria coclear posterior, 244  
   de la arteria cocleovestibular posterior, 244  
   de la arteria vestibular posterior, 244  
   de la hendidura esfenoidal, 357  
   de Leopard, 160  
   de Marfan, 385  
   de Maroteaux-Lamy (mucopolisacaridosis tipo VI), 159  
   de Moebius, 161  
   de Morquio (mucopolisacaridosis tipo IV), 159

de Norrie, 163  
 de obstrucción laríngea, 426  
 de Pendred, 158  
 de Ramsay-Hunt, 527  
 de Refsum, 161  
 de Richards-Rundle, 163  
 de Robinson, 160  
 de Sanfilippo (mucopolisacaridosis tipo III), 159  
 de Schmidt, 458  
 de Tapia, 458  
 de Treacher-Collins, 161  
 de Turner, 163  
 de trisomía 8, 163  
 de trisomía 13, 163  
 de trisomía 21, 163  
 de trisomía 22, 163  
 de Usher, 161  
 de Van der Hoeve, 162  
 de Verdoux, 385  
 de Villaret, 459  
 de Waardenburg, 160  
 petroclival de Jacob, 357  
 pontobulbar lateral, 257  
 posconmocional, 257

## T

Tabique nasal, 289  
   patología del, 308  
 Tapón  
   de cera, 79  
   epidérmico, 80  
 Taponaje nasal, 366  
 Temporal  
   radiología, 20  
   tumores, 152  
 Timpanograma, 55  
 Timpanoplastia, 111  
 Timpanosclerosis, 100  
 Tinnitus, 202  
 Traqueotomía, 427  
   cricotirotomía, 431  
   indicaciones, 427

intubación endotraqueal, 429  
 Trauma acústico, 175  
 Traumatismos  
   craneofaciales, 556  
   del temporal, 184  
   laringotraqueal, 463  
   nasal, 307, 577  
 Tromboflebitis del seno sigmoideo, 123  
 Trompa de Eustaquio, 7, 15  
 Tuberculosis, 490  
   faríngea, 493  
   laríngea, 493  
   nasal, 491  
   ótica, 490  
 Tumores  
   benignos de la laringe, 469  
   benignos de la nariz, 335  
   benignos del oído, 150  
   de la lengua, 408  
   de la orofaringe, 406  
   de la rinofaringe, 347  
   del paladar, 410  
   del piso de la boca, 409  
   malignos de la laringe, 478  
   malignos de la nariz, 340  
   malignos del oído (véase Cáncer del hueso temporal)  
   seudotumores de la nariz, 336

## V


Vegetaciones adenoideas, 405  
 Vértigo postural benigno, 245  
 Vestíbulo, 11, 206  
 Vía  
   acústica, 13  
   aérea, cuerpos extraños, 426

## Y

Yunque, 5







# OTORRINO- LARINGOLOGÍA Y AFECCIONES CONEXAS

**VICENTE DIAMANTE**

Excelente conjunción de libro de texto y obra de consulta en el posgrado. Transmite la experiencia recogida en años de estudio y práctica médica simultáneos con el ejercicio cotidiano de la docencia.

Los alumnos de pregrado hallarán desarrollados todos los temas de la especialidad, en forma clara, concisa y actualizada.

Provechoso para el médico y el especialista novel por estar ampliamente explicitados el diagnóstico, el diagnóstico diferencial y la terapéutica.

En la sección Miscelánea, los autores abordan una serie de "afecciones conexas" a la otorrinolaringología que constituyen una parte de la patología que en la terminología médica se denomina "terreno de nadie".

El médico generalista y el pediatra hallarán la respuesta a consultas permanentes de diversas dolencias de la especialidad.

Obra de fácil lectura, descripciones precisas, ilustraciones didácticas, con abundantes gráficos.

Imprescindible para la biblioteca de todo médico, pronta para ser consultada.



traumática, 526  
 laríngeas, 436, 455  
   recurrencial bilateral en  
     abducción, 457  
   recurrencial bilateral en  
     aducción, 457  
   recurrencial unilateral, 456  
 Parótida, 536  
   tumores, 545  
 Perforación timpánica, 103, 106, 107  
 Pericondritis del pabellón auricular, 77  
 Petrositis, 118  
 Poliarteritis nudosa, 510  
 Pólipo(s)  
   de cuerda vocal, 471  
   nasales, 331  
     antrocoanal, 331  
     deformante (*véase* Enfermedad  
       de Woakes)  
     mal de la aspirina (*véase*  
       Enfermedad de Widal)  
   nasoetmoidal, poliposis, 333  
 Posturografía dinámica computada, 231  
 Potenciales evocados auditivos, 65  
   BERA, 66  
   BERA audiológico en el niño, 70  
   BERA neurológico en el niño, 70  
   CERA (potenciales evocados  
     corticales), 69  
   de larga latencia, 69  
   de mediana latencia, 69  
   en el recién nacido y lactante, 69  
 Punción del seno frontal, 327  
   seno maxilar, 326  
 Prueba  
   calórica, 224  
   con tímpano íntegro, 60  
     de presión-deglución, 60  
     de Toynbee impedanciométrica,  
       60  
   de Valsalva impedanciométrica,  
     60  
   de Williams, 60  
   timpanometría, 55, 60  
   con tímpano perforado, 60  
     de función tubárica de  
       Arauz-Diamante-Lauberer  
       (PFT), 60  
     de Holmquist, 61  
   de algiacusia, 45

de Anderson, 59  
 de Carhart, 48  
 de Carhart logaudiométrico, 53  
 de Clausen, 226  
 de Davis, 47  
 de Doeffler-Stewart, 53  
 de Fowler, 47  
 de Freyss, 226  
 de Gellé, 34  
 de Hallpike, 226  
 de Harris-Lauberer, 52  
 de inhibición central de la fatiga, 49  
 de la función cerebelosa, 217  
 de la indicación dinámica, 217  
 de la marcha, 217  
 de Lewis, Bing y Federici, 33  
 de Lombard, 54  
 de los índices, 217  
 de Lüscher, 45  
 de Metz, 58  
 de Rinne, 31  
 de Rius (balance mastoideo radial),  
   34  
 de Romberg, 216  
 de Runge, 34  
 de Schwabach, 33  
 de SISI, 46  
 de Stenger, 53  
 de Watson y Tolan, 44  
 de Weber, 30  
 del glicerol, 236  
 del parpadeo, 187  
 no verbal de integración biaural, 49  
 para adaptación auditiva, 48  
 para fatiga auditiva, 47  
 para lesiones centrales, 48  
 para reclutamiento, 44  
 posturográfica, 231  
 rotatoria, 229

## R

Ránula, 4097  
 Reclutamiento, 44  
 Reflejo estapédico, 57  
 Reflujo  
   faringolaríngeo, 460  
   gastroesofágico, 460  
 Rinodebitomanometría, 298  
 Rinopatías

inflamatorias, 313  
   infecciosa del adulto, 313  
   infecciosa del lactante, 314  
 no inflamatorias, 315  
 rinosinusopatías, 316  
   atróficas, 321  
     ocenosa, 322  
     simple, 321  
   basofílica, 321  
   colinérgica, 324  
   complicaciones, 327  
   endocraneanas, 330  
   faríngeas, 331  
   locales, 328  
   óticas, 331  
   regionales, 329  
   eosinofílica, 321  
   infecciosas, 318  
   inmunológica, 323  
   inflamatorias alérgicas, 316  
   inflamatorias no alérgicas, 318  
   medicamentosa, 323  
   sinusopatías, 325  
   sinusotomía simple, 326  
 Rinoscleroma, 499  
 Rinoscopia  
   anterior, 297  
   posterior, 298  
 Rinosporidiosis, 503  
 Rubéola, 166, 392

## S

Saliva, 540  
 Salival, quistes, 544  
 Salival, tumores, 545  
 Sarampión, 169, 392  
 Sarcoidosis, 510  
 Senos  
   esfenoidales, 291  
   etmoidales, 291  
   frontal, 291  
   maxilar, 291  
   seudotumores, 331  
   tumores, 335  
 Sialitis, 541  
 Sialoadenitis, 541  
 Sialolitiasis, 542  
 Sialomegalia, 543  
 Sífilis